

Komplikacije svježih luksacija u glenohumeralnom zglobu - prikaz slučaja

Kirin, Ivan; Juretić Franković, Koraljka; Kovačević, Miljenko; Martinović, Grgo; Primc, Davor

Source / Izvornik: **Medicina Fluminensis : Medicina Fluminensis, 2011, 47, 115 - 119**

Journal article, Published version

Rad u časopisu, Objavljena verzija rada (izdavačev PDF)

Permanent link / Trajna poveznica: <https://um.nsk.hr/um:nbn:hr:184:387116>

Rights / Prava: [In copyright](#)/[Zaštićeno autorskim pravom.](#)

Download date / Datum preuzimanja: **2024-09-21**



Repository / Repozitorij:

[Repository of the University of Rijeka, Faculty of Medicine - FMRI Repository](#)



Komplikacije svježih luksacija u glenohumeralnom zglobu – prikaz slučaja

Complications of recent luxations in glenohumeral joint – case report

Ivan Kirin, Koraljka Juretić Franković*, Miljenko Kovačević, Grgo Martinović, Davor Primc

Sažetak. Cilj: Komplikacije svježih luksacija su prijelomi, rupture rotatorne manžete, ozljede živaca i vaskularne ozljede. Ozljede žila (*a. axillaris*, *v. axillaris*, grana aksilarne arterije – *a. circumflexa anterior* i *posterior*, *a. subscapularis*) mogu nastati za vrijeme iščašenja ili pokušaja repozicije. **Prikaz slučaja:** 68-godišnji muškarac pao je i ozlijedio lijevo rame. Verificira se luksacijski prijelom humerusa, uz avulziju *a. circumflexe posterior*, intimalna lezija i tromboza aksilarne arterije. Učini se rekonstrukcija resekcijom mjesta ozljede uz graft-interpozitum *v. saphene magne* te suture mjesta rupture *a. circumflexe posterior*, a zatim i osteosinteza *phylos* pločom i vijcima. **Rasprava i zaključak:** Nakon kliničke sumnje na iščašenje nadlaktice u rame-nom zglobu ili na prijelome preporučujemo utvrđivanje vaskularnog i neurološkog statusa ruke, a kod sumnje na leziju žila i MSCT angiografiju.

Ključne riječi: iščašenje, prijelom, vaskularne ozljede

Abstract. Aim: Complications of recent luxations are fractures, ruptures of rotator cuff, nerve and vascular lesions. Vascular lesions (*a. axillaris*, *v. axillaris*, branch of axillary artery – *a. circumflexa anterior* and *posterior*, *a. subscapularis*) can occur during luxation or attempt of reposition. **Case report:** A 68-year-old man fell and injured the shoulder. We have verified shoulder fracture with luxation, avulsion of posterior circumflex artery and thrombosis of axillary artery. Reconstruction included partial resection of artery, graft-interpositum using *v. saphena magna* and sutures of ruptured part of *a. circumflexa posterior*. Afterwards, osteosynthesis with *phylos* plate and screws was performed. **Discussion and conclusion:** After clinical predicament of shoulder luxation or fractures, we suggest defining of vascular and neurological status of the arm. When there is suspicion of vascular injury, MSCT angiography is recommended.

Key words: fracture, luxation, vascular lesions

Klinika za kirurgiju,
Klinički bolnički centar Rijeka

Primljeno: 15. 10. 2010.
Prihvaćeno: 13. 1. 2011.

Adresa za dopisivanje:
*Mr. sc. Koraljka Juretić Franković, dr. med.
Klinika za kirurgiju,
Klinički bolnički centar Rijeka
Krešimirova 42, 51 000 Rijeka
e-mail: kjfrankovic@gmail.com

<http://hrcak.srce.hr/medicina>

UVOD

Kod iščašenja u glenohumeralnom zglobu, kost može biti frakturirana na strani glenoida i na strani humerusa. Prijelomi koštanih dijelova ramenog pojasa javljaju se u približno jedne petine do jedne četvrtine svih primarnih iščašenja. Kod 35 – 40 % primarnih luksacija javlja se kompresivni prijelom gornje lateralne strane glavice humerusa (Hill-Sachsova lezija). Prijelomi zadnjeg i donjeg dijela labruma glenoidale javljaju se u 10 % primarnih

Nakon kliničke sumnje na iščašenje nadlaktice u ramenom zglobu ili na prijelome preporučujemo utvrđivanje vaskularnog i neurološkog statusa ruke, a kod sumnje na leziju žila i MSCT angiografiju. Kod sumnje na ozljedu grana brahijalnog plexusa ili *n. axillaris* treba što hitnije učiniti MRI ramena i proksimalnog humerusa, uz konzultaciju neurokirurga.

iščašenja. Najčešći su prijelomi velikog tuberkuluma i to kod starijih osoba. Rjeđi su prijelomi gornjeg kraja humerusa (u nivou kirurškog vrata) s iščašenjem glave humerusa. Kod iščašenja, ozljede rotatorne manžete mogu varirati od malog rascjepa tetive subskapularisa do potpune avulzije cijele manžete^{1,2}.

Ozljede živaca javljaju se u 5 – 20 % primarnih iščašenja u ramenom zglobu. Najčešće su ozlijeđene grane *plexusa brachialis*, i to *n. ulnaris*, a zatim *n. radialis* i *n. axillaris*, ali sa zadnje strane. Rijetko je ozlijeđen *n. musculocutaneus*. Većinom su izolirane ozljede živaca prolazne (neuropraksija, aksonotmeza), a ponekad budu trajne (neurotmeza). Neurološki pregled cijele ruke prije i poslije repozicije je obavezan³.

Ozljede aksilarne arterije ili njenih grana nastaju za vrijeme iščašenja ili repozicije. Češće su kod starijih osoba. Ruptura aksilarne arterije manifestira se znacima akutne ishemije s nestankom pulsa distalno na ruci i brzim razvojem hematoma u aksili ili s prednje strane ramena. Kod rupture aksilarne vene hematoma se razvija sporo. Kao posljedica traume, dolazi do rupture grana aksilarne arterije, uz gnječenje aksilarne arterije, lezije intime s posljedičnom trombozom. Nakon parcijalne rupture stijenke može nastati aneurizma

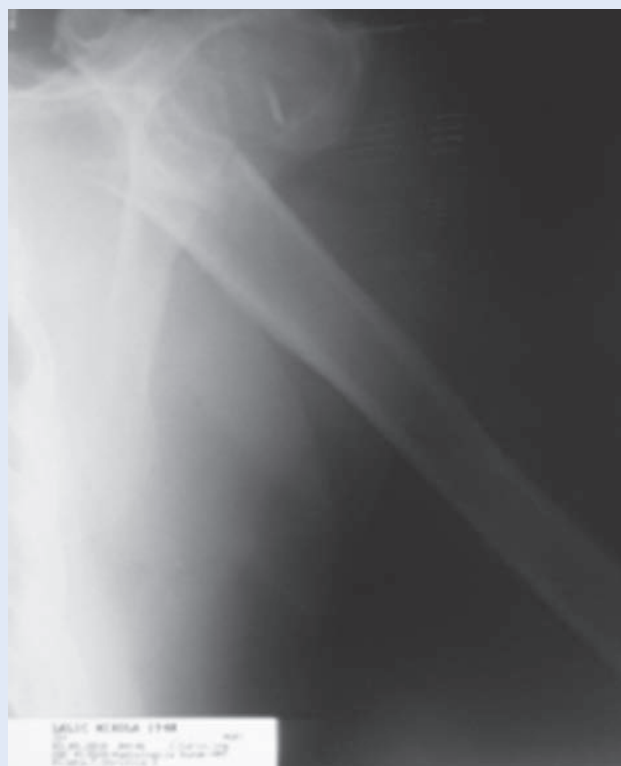aksilarne arterije, a može nastati i arterijsko-venska fistula. Poslije ovih ozljeda kolateralna cirkulacija obično nije dovoljna, razvija se klinička slika ishemije ruke te je zato nužna rekonstrukcija arterija najčešće venskim graftom. Incidencija vaskularnih ozljeda brojem varira u literaturi od 1 – 44 %, ovisno o tome radi li se samo u luksacijskom prijelomu ili o jednostavnoj luksaciji⁴.

PRIKAZ SLUČAJA

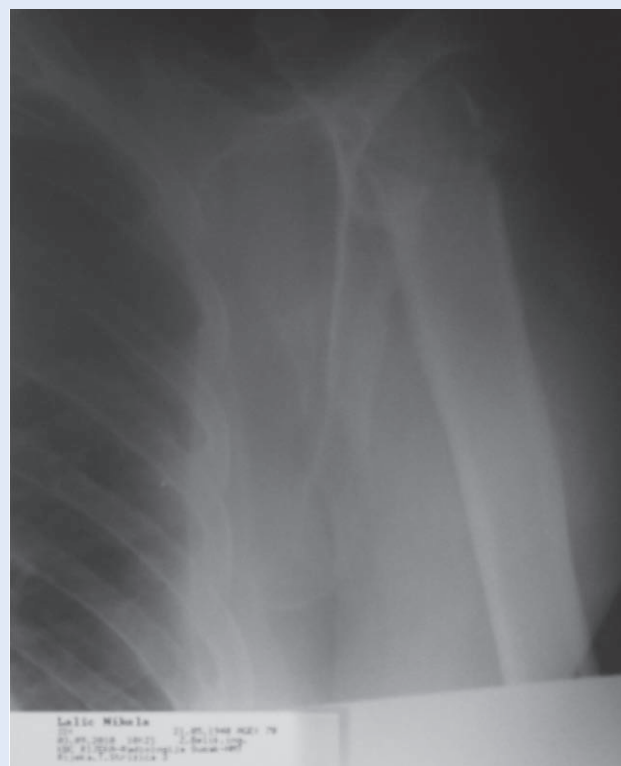
Prikaz 68-godišnjeg muškarca koji je pao i ozlijedio lijevo rame. Nakon radiološke obrade i dokazanog prijeloma u nivou kirurškog vrata s luksacijom glave humerusa sprijeda (slika 1), pristupa se repoziciji, a zatim imobilizaciji Desaultovim povojem (slika 2). Treći dan učini se kontrolni rendgen gdje se nalazi pomak ulomaka te se indicira operacijski zahvat. Tijekom kirurškog pristupa na proksimalni humerus verificira se obilno krvarenje. Daljnjom eksploracijom se verificira lezija *a. circumflexe posterior* oko 3 mm od izlazišta iz aksilarne arterije. Eksploracijom se također utvrdi tromboza aksilarne arterije (slika 3), kao posljedica lezije intime. Učini se rekonstrukcija resekcijom mjesta ozljede uz graft-interpozitum *v. saphene magne* te suture mjesta rupture *a. circumflexe posterior* (slika 4). Zatim se učini osteosinteza *phylos* pločom i vijcima (slika 5). Efekt revaskularizacije je povoljan, palpabilne su pulsacije radialne arterije. Uvodi se antikoagulacijska terapija. Bolesnik se peti poslijeoperacijski dan otpusti kući. Kontrolni ambulantni pregled pokazuje dobro cijeljenje kosti, uz uredne pulsacije iznad *a. radialis* i *a. ulnaris* te uredan neurološki status.

RASPRAVA I ZAKLJUČAK

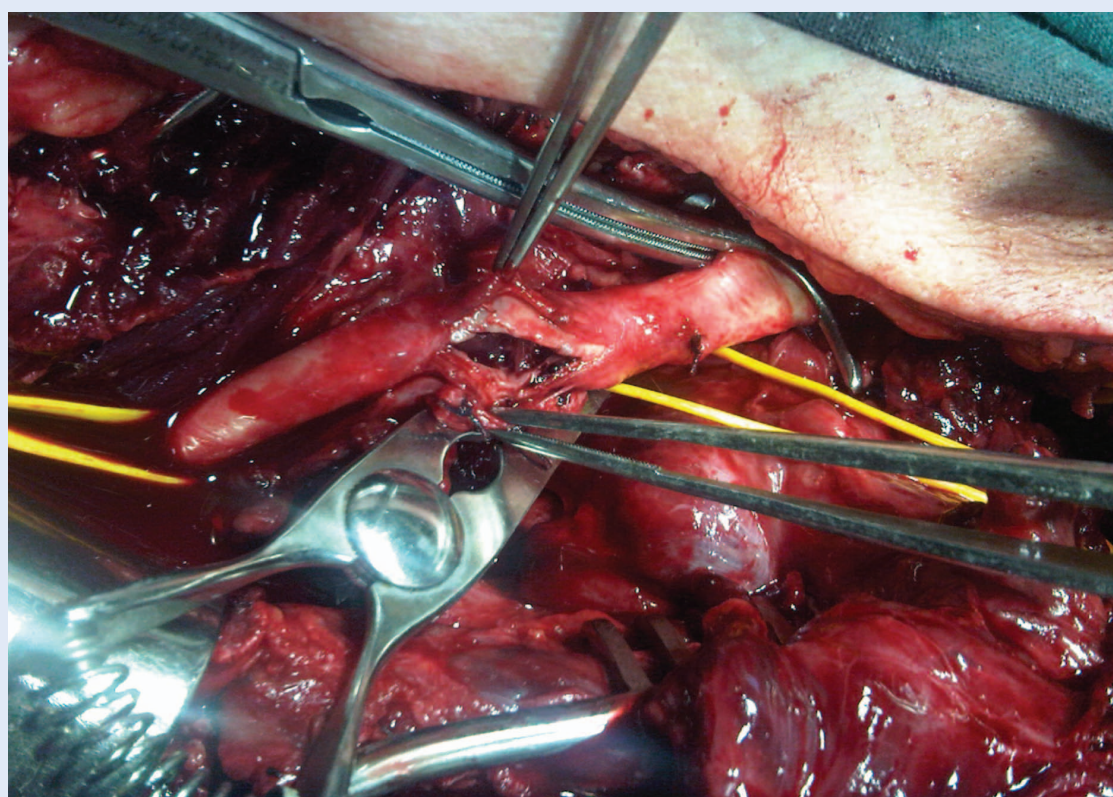
Glenohumeralni zglob jedan je od najčešće iščašenih zglobova. 90 % iščašenja ramena je anteriorno. Inferiorna iščašenja (*luxatio erecta*) rijetka su te su često udružena s neurovaskularnim ozljedama i prijelomima^{5,6}. Razvijena kolateralna cirkulacija oko ramena i lakta može maskirati akutno arterijsko začepljenje. 21 do 36 % prijeloma proksimalnog humerusa povezano je s neurovaskularnim ozljedama, a 8 % ih završava trajnom motoričkom slabošću⁷. Lezija aksilarne arterije nakon iščašenja ramena bez prijeloma kosti vrlo je rijetka. Najčešća lezija je djelomična transekcija



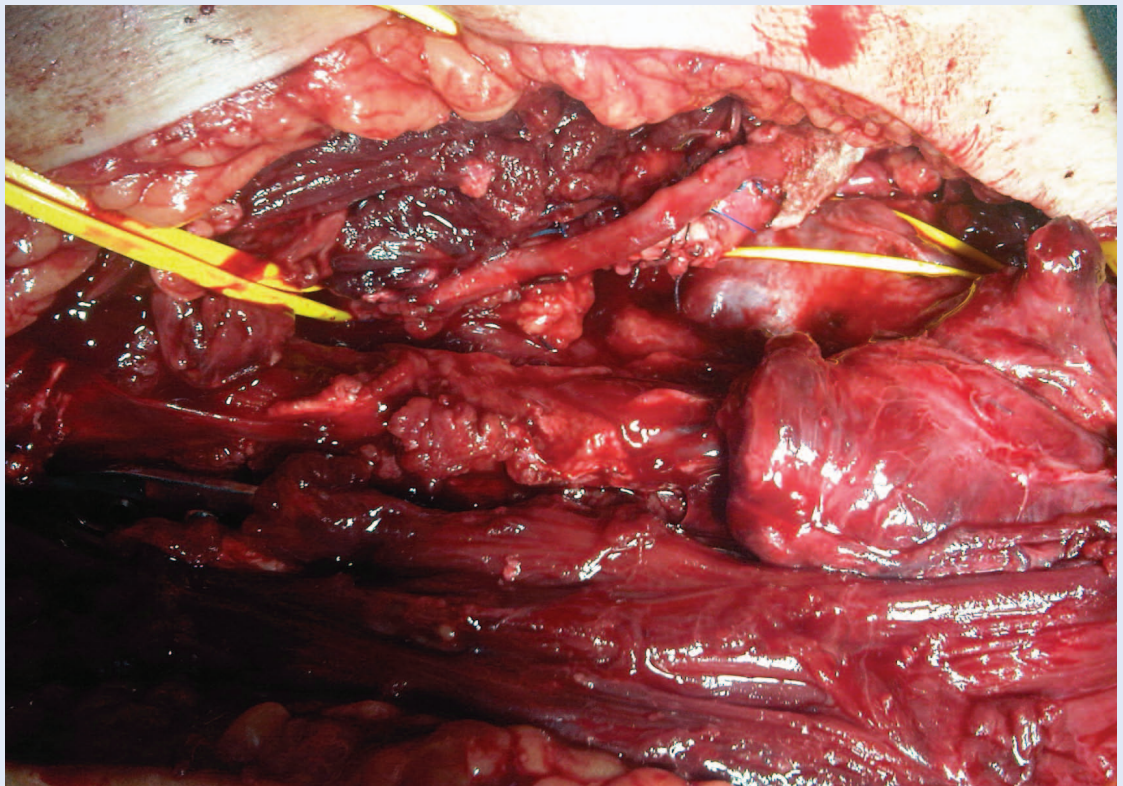Slika 1. Luksacija u glenohumeralnom zglobu
Figure 1. Luxation of glenohumeral joint



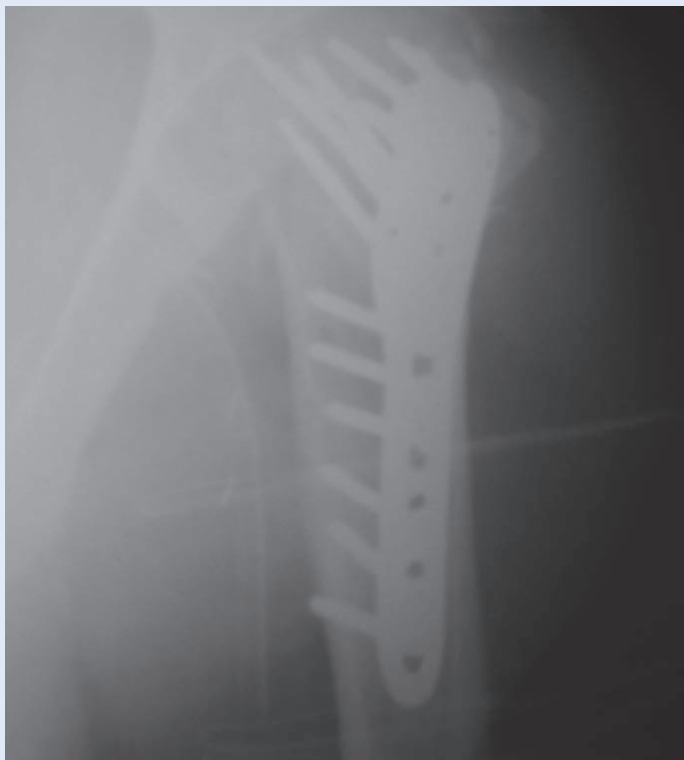Slika 2. Stanje po repoziciji
Figure 2. Situation after reposition



Slika 3. Lezija intime s trombozom *a. axillaris*
Figure 3. Intimal lesion with thrombosis of *a. axillaris*



Slika 4. Rekonstrukcija s graftom *v. saphene magne*
Figure 4. Reconstruction with *v. saphena magna* graft



Slika 5. Stanje po osteosintezi
Figure 5. Situation after osteosynthesis

ja žile. Vaskularne ozljede mogu biti povezane s ozljedama živaca čija incidencija varira od 27 do 44 %⁸. Pri svakoj glenohumeralnoj luksaciji neophodna je kontrola neurovaskularnog statusa ruke prije i poslije repozicije. S obzirom na kolateralnu cirkulaciju moguće je, kao i u ovom slučaju, ne verificirati odmah ozljedu aksilarne arterije.

Nakon kliničke sumnje na iščašenje nadlaktice u ramenom zglobu ili na prijelome, preporučujemo utvrđivanje vaskularnog i neurološkog statusa ruke, a kod sumnje na leziju žila i MSCT angiografiju. Kod sumnje na ozljedu grana brahijalnog plexusa ili *n. axillaris*, treba što hitnije učiniti MRI ramena i proksimalnog humerusa, uz konzultaciju neurokirurga. Ako bolesnik nije u hemoragijskom šoku, kada je nužan hitni operacijski zahvat s kontrolom krvarenja, treba planirati operacijski zahvat temeljen na dijagnostičkoj obradi (repozicija, revizija žila i živaca, osteosinteza kod prijeloma). Uz osteosintezu radi se i angiokirurški rekonstrukcijski zahvat, termino-terminalna anastomoza aksilarne arterije ili rekonstrukcija graftom vene *saphene magne*. Poslije operacijskog zahvata indicira se

antikoagulacijska ili dvostruka antiagregacijska terapija. Neophodna je također i fizikalna terapija koju treba započeti što ranije.

LITERATURA

1. McLaughlin HL. Posterior dislocation of the shoulder. *J Bone Joint Surg Am* 1952;34:584-90.
2. DePalma AF. The management of fractures and dislocations: an atlas, volumes I and II. Philadelphia and London: W. B. Saunders Co, 1959;552.
3. Baxter MP, Wiley JJ. Fractures of the proximal humeral epiphysis. Their influence on humeral growth. *J Bone Joint Surg Br* 1986;68:570-3.
4. Ashwood N, Challanor E. Managing vascular impairment following orthopaedic injury. *Hosp Med* 2003;64: 530-4.
5. Eiff MP, Hatch RL, Calmbach WL. Fracture management for primary care. 2d ed. Saunders; Philadelphia, 2003.
6. Hill HA, Sachs MD. The grooved defect of the humeral head: a frequently unrecognized complication of dislocations of the shoulder joint. *Radiology* 1940;35: 690-700.
7. Shaw AD, Milne AA, Christie J, Jenkins AM, Murie JA, Ruckley CV. Vascular trauma of the upper limb and associated nerve injuries. *Injury* 1995;26:515-8.
8. Adovasio R, Visintin E, Sgarbi G. Arterial injury of the axilla: an unusual case after blunt trauma of the shoulder. *J Trauma* 1996;41:754-6.