

# Mineralno-koštani poremećaji u kroničnoj bubrežnoj bolesti

---

Orlić, Lidija

Source / Izvornik: **Medicina Fluminensis : Medicina Fluminensis, 2010, 46, 463 - 470**

Journal article, Published version

Rad u časopisu, Objavljena verzija rada (izdavačev PDF)

Permanent link / Trajna poveznica: <https://um.nsk.hr/um:nbn:hr:184:496460>

Rights / Prava: [In copyright](#)/[Zaštićeno autorskim pravom.](#)

Download date / Datum preuzimanja: **2025-03-01**



Repository / Repozitorij:

[Repository of the University of Rijeka, Faculty of Medicine - FMRI Repository](#)



# Mineralno-koštani poremećaji u kroničnoj bubrežnoj bolesti

## Mineral and bone disorder in chronic kidney disease

Lidija Orlić

**Sažetak.** Bubrež je ključni organ u regulaciji mineralnog metabolizma. U kroničnom bubrežnom zatajenju (KBZ) promjene u mineralnom metabolizmu javljaju se vrlo rano u samim počecima bolesti. Napredovanjem bubrežne bolesti promjene su sve izraženije. Poremećaji u mineralno-koštanom metabolizmu u kroničnoj bubrežnoj bolesti manifestiraju se jednom ili s više promjena koje uključuju: abnormalnosti u laboratorijskim parametrima (kalcij, fosfor, paratireoidni hormon, vitamin D), promjene u pregradnji kostiju, volumenu i rastu te patološkim kalcifikacijama, najčešće krvnih žila. Da bismo spriječili brojne komplikacije koje su povezane s mineralno-koštanim poremećajima potrebno je na vrijeme započeti prevenciju i liječenje.

**Ključne riječi:** adinamična koštana bolest, kronična bubrežna bolest, mineralni i koštani metabolizam, osteomalacija, sekundarni hiperparatireoidizam

**Abstract.** The kidney is a key organ in the regulation of mineral metabolism. In chronic kidney disease (CKD) changes in mineral metabolism appear very early after the onset of disease. Together with CKD progression, the changes become increasingly apparent. Disruptions in bone mineral metabolism associated with CKD are manifested as one or more changes that can include: abnormalities in laboratory parameters (calcium, phosphorous, parathyroid hormone, and vitamin D), volume, growth and structural bone changes and pathological calcifications, mostly in the blood vessels. In order to prevent numerous complications associated with mineral bone disruptions, timely prevention and treatment is mandatory.

**Key words:** adynamic bone disease, chronic kidney disease, mineral and bone metabolism, osteomalacia, secondary hyperparathyroidism

Zavod za nefrologiju i dijalizu,  
Klinika za internu medicinu, KBC Rijeka

Prispjelo: 26. 5. 2010.  
Prihvaćeno: 10. 9. 2010.

Adresa za dopisivanje:  
**Prim. dr. sc. Lidija Orlić**  
Zavod za nefrologiju i dijalizu  
Klinika za internu medicinu  
KBC Rijeka  
Tome Strižića 3, 51 000 Rijeka  
e-mail: lidija.orlic@ri.t-com.hr

<http://hrcak.srce.hr/medicina>

## UVOD

Bubrezi imaju ključnu ulogu u regulaciji mineralno-koštanog metabolizma sa svojom egzokrinom i endokrinom funkcijom. Kod bubrežnog zatajenja, napredovanjem bolesti postepeno dolazi do promjena u endokronoj i egzokrinom funkciji bubrega. Promjene u mineralno-koštanom metabolizmu javljaju se vrlo rano, kada je glomerularna filtracija manja od 60 ml/min.

Donedavno se za označavanje metaboličke bolesti kostiju kod bolesnika s kroničnim bubrežnim zatajenjem koristio termin renalna koštana bolest ili renalna osteodistrofija. Danas je, prema novoj definiciji grupe eksperata, renalna osteodistrofija pojam koji se koristi isključivo za poremećaj koštane morfologije u kroničnoj bubrežnoj bolesti. Širi je pojam kronična bubrežna bolest – mineralni i koštani poremećaj (CKD-MBD, engl. *Chronic Kidney Disease – Mineral and Bone Disorder*).

Donedavno se za označavanje metaboličke bolesti kostiju kod bolesnika s kroničnim bubrežnim zatajenjem (KBZ) koristio termin renalna koštana bolest ili renalna osteodistrofija. Danas je prema novoj definiciji grupe eksperata KDIGO (engl. *kidney disease: improving global outcomes*) renalna osteodistrofija pojam koji se koristi isključivo za poremećaj koštane morfologije u kroničnoj bubrežnoj bolesti (KBB). Širi je pojam kronična bubrežna bolest – mineralni i koštani poremećaj (CKD-MBD, engl. *chronic kidney disease-mineral and bone disorder*). Ovaj se naziv rabi za opisivanje kliničkih sindroma koji se razvijaju u vezi s poremećajem mineralno-koštanog metabolizmom uzrokovanih KBB<sup>1,2</sup>.

Poremećaji u mineralno-koštanom metabolizmu u KBB manifestiraju se jednim ili s više promjena koje uključuju: poremećaje jednoga ili više laboratorijskih parametara uključujući kalcij, fosfor, paratireoidni hormon (PTH), vitamin D, promjenama u pregradnji kostiju, volumenu i rastu te patološkim kalcifikacijama (najčešće krvnih žila)<sup>3,4</sup>.

## PATOGENEZA

Renalna koštana bolest manifestira se cijelim nizom poremećaja, od bolesti ubrzane pregradnje

kostiju koja je povezana s visokim vrijednostima PTH do bolesti usporene pregradnje koja je povezana sa sniženim ili normalnim vrijednostima PTH<sup>5</sup>.

Promjene u metabolizmu kalcija, fosfata i vitaminu D koje nastaju u KBZ djeluju na sekreciju PTH, čija pojačana sekrecija dovodi do hiperplazije paratireoidnih žlijezda. Patogeneza same bolesti vrlo je složena i u potpunosti nije razjašnjena. Također, drugi faktori koji su povezani s liječenjem dijalizom, kao akumulacija beta2 mikroglobulina<sup>6</sup>, metabolička sistemna acidoza ili taloženje alumina<sup>7</sup> djeluju na zglobno koštani sustav. Faktori koji nisu povezani s kroničnom bubrežnom bolesti kao gubitak koštane mase tijekom života, dijabetes, postmenopauzalna osteoporoza i spol, također igraju dodatnu ulogu u poremećaju koštanoj i mineralnog metabolizma ovih bolesnika.

Sekundarni hiperparatireoidizam najčešća je komplikacija kod bolesnika s kroničnim bubrežnim zatajenjem, odnosno, KBZ je najčešći uzrok sekundarnoga hiperparatireoidizma. Posljedica sekundarnoga hiperparatireoidizma nije samo koštana bolest već i kardiovaskularne bolesti i bolesti perifernih žila<sup>8</sup>. Sekundarni je hiperparatireoidizam povezan s ubrzanom pregradnjom kostiju. U bolesti usporene pregradnje kostiju spadaju osteomalacija i adinamički poremećaji kostiju koje također mogu biti povezane s pojavom patoloških kalcifikacija. Ovaj oblik karakterizira relativno niska razina PTH<sup>9,10</sup>.

Bez obzira na etiologiju mineralno-koštanih poremećaja dolazi do bržeg ili sporijeg gubitka koštane mase, a mijenja se i kvaliteta kosti<sup>11</sup>.

## BOLESTI UBRZANE PREGRADNJE KOSTIJU

U bolesti ubrzane pregradnje kostiju spada sekundarni hiperparatireoidizam. Povećano se lučenje PTH u kroničnom bubrežnom zatajenju javlja vrlo rano. Nije jasno koji je osnovni poremećaj, ali se smatra da je za to odgovorna retencija fosfata i posljedična hipokalcemija i smanjena sinteza kalcitriola. Hipokalcemija nastaje zbog smanjene sinteze kalcitriola, te posljedično smanjene reapsorpcije kalcija iz crijeva, smanjenoga unosa kalcija hranom i retencije fosfata<sup>3,12</sup>. Otpornost periferije na djelovanje PTH smanjuje mogućnost korekcije hipokalcemije. Smanjen broj receptora

za PTH u uremiji jedan je od razloga za pojavu perifernu otpornosti. Kako je uloga kalcija najbitniji čimbenik prilikom lučenja PTH, dugotrajna je hipokalcemija usko povezana s hiperplazijom paratireoidnih žlijezda. Zbog nedostatka kalcitriola ne nastaje samo hipokalcemija, već i hiperplazija paratireoidnih žlijezda<sup>13</sup>. Kalcitriol je vrlo učinkovit inhibitor proliferacije mnogih stanica te se zbog njegova nedostatka ne odvija inhibicija hiperplazije paratireoidnih žlijezda. Nedostatak je kalcitriola uzrok i smanjenju broja receptora za vitamin D.

Posljednjih godina došlo je do otkrića bjelančevina koje spadaju u skupinu fosfatona i koje imaju važnu ulogu u metabolizmu fosfata. Postoji do sada nekoliko poznatih fosfatona, a najpoznatiji među njima je FGF 23 (engl. *fibroblast growth factor 23*). U bubrežnom zatajenju njegova koncentracija je povišena što je u biti fiziološki odgovor na hiperfosfatemiju. Naime FGF 23 povećava izlučivanje fosfora bubrežom. S druge strane FGF 23 inhibira aktivnost 1 $\alpha$  hidroksilaze te na taj način smanjuje razinu kalcitriola. Zadržavanje fosfata djeluje izravno i neizravno na paratireoidne žlijezde<sup>14</sup>. Neizravno (smanjuje razinu kalcija i sintezu kalcitriola), a izravno se smatra djelovanje na paratireoidnu žlijezdu koje uzrokuje njenu proliferaciju<sup>12</sup>. Kombinacija svih triju čimbenika (hipokalcemija, hiperfosfatemija, nedostatak kalcitriola) djeluje i na genskoj razini transkripcije u sintezi paratireoidnog hormona<sup>3,4,15</sup>.

Kod bolesnika sa SHPT razina PTH hormona može biti dvadeset do četrdeset puta povećana u odnosu na referentne vrijednosti. Zbog toga su koštane promjene kod ovih bolesnika jače izražene nego u primarnom hiperparatireoidizmu. Tipična promjena je ubrzana koštana pregradnja. Ovaj oblik karakterizira umnožene koštane stanice (osteoblasti i osteoklasti) i ubrzano odlaganje osteoida. Zbog toga nastaje grubo vlaknata kost (engl. *wove bone*), a zbog umnoženoga broja fibroblasta dolazi do fibroze koštane srži<sup>10</sup>.

#### BOLEST USPORENE PREGRADNJE KOSTIJU

U bolesti usporene pregradnje kostiju spadaju adinamična koštana bolest i ostemalacija. Adinamičnu bolest kostiju obilježavaju smanjeni broj osteoblasta i normalni ili smanjen broj osteokla-

sta. Kod tipova adinamične bolesti kostiju smanjena aktivnosti i broj osteoblasta su trajni, dok je kod drugih moguć oporavak. Mjesta su nastanka nove kosti jako reducirana kao i mineralizacija kostiju.

Adinamična bolest kostiju sve je češća u bolesnika s KBZ i kod onih na dijalizi, posebno je česta u bolesnika na peritonejskoj dijalizi te dijabetičara. Smatra se da oko četrdeset posto bolesnika na dijalizi ima bolest niske pregradnje kostiju. Uzroci nastanka su multifaktorijalni i obično se povezuju s nedostatkom vitamina D, visokim vrijednostima serumskih fosfata, metaboličkom acidozom, povišenim vrijednostima cirkulirajućih citokina, povišenim vrijednostima tumor nekrotizirajućeg faktora (TNF) te sniženim vrijednostima estrogena i testosterona. Također se smatra da postoji poremećaj na razini regulacije receptora za PTH<sup>16</sup>. Rizični su čimbenici za pojavu adinamične bolesti kostiju dijabetes, starija dob, malnutricija i aluminij<sup>17</sup>. Loš nutritivni status bolesnika može biti ključan čimbenik za njezin razvoj<sup>18</sup>. Uz to učestale su kalcifikacije krvnih žila<sup>19</sup>. Također se smatra da su prijelomi kostiju češći kod ovog tipa koštane bolesti<sup>18</sup>.

Sedamdesetih i osamdesetih godina prošlog stoljeća toksično nakupljanje aluminija bio je glavni uzrok osteomalacije i adinamične bolesti kostiju. Danas je incidencija intoksikacije aluminijem vrlo niska jer je zakonskim propisima regulirana priprema vode za dijalizu. Postoje točni standardi o kvaliteti vode za dijalizu i načinu pripreme. Osim toga, aluminij hidroksid više se ne koristi kao vezač fosfata<sup>3,4</sup>. Drugi mogući uzroci ostemalacije su manjak vitamina D, metabolička acidoza, hipofosfatemija, elementi u tragovima (stroncij, fluor). Osteomalacija se razvija zbog inhibicije procesa mineralizacije. Dolazi do nagomilavanja nemineraliziranog osteoida i smanjenja izgradnje nove kosti. Celularna aktivnost je niska sa smanjenim brojem ili nestankom osteoblasta i osteoklasta<sup>10</sup>.

#### MIJEŠANI OBLIK PREGRADNJE KOSTIJU

Neki bolesnici s kroničnom bubrežnom bolesti imaju istovremeno histološke karakteristike usporene i ubrzane pregradnje kostiju. Obično su u laboratorijskim nalazima vidljive promjene koje su karakteristične za sekundarni hiperparatireoidni-

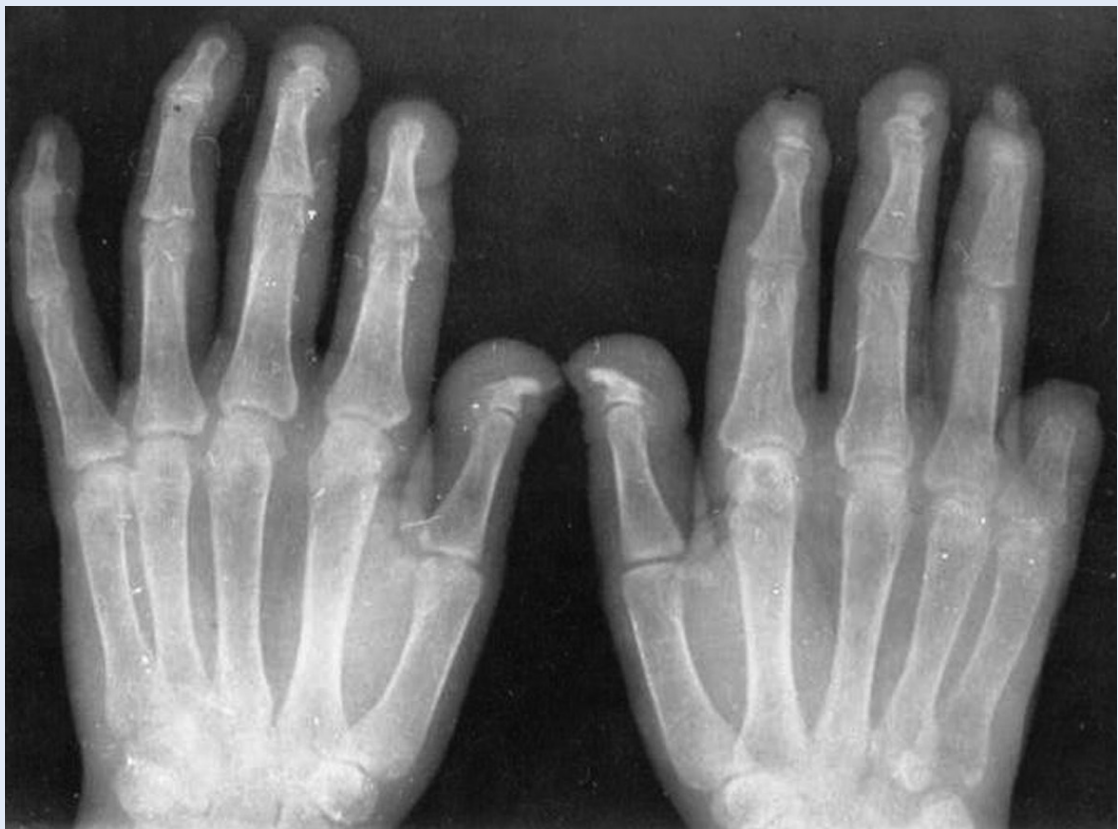zam, ali se javlja i utjecaj drugih faktora koji imaju ulogu u koštanom metabolizmu. Takav oblik koštane lezije može se vidjeti u bolesnika sa sekundarnim hiperparatireoidizom i intoksikacijom aluminijem. Prema današnjim saznanjima baziranim na analizama biopsije kostiju miješani oblik javlja se u oko 32 % bolesnika liječenih hemodijalizom, 5 % bolesnika liječenih peritonejskom dijalizom i oko 20 % u bolesnika s KBB u III. – V. stadiju<sup>2</sup>.

Klinička slika mineralno-koštanih poremećaja u kroničnoj bubrežnoj bolesti je nespecifična. Može proći dug period od pojave promjena u mineralno-koštanom metabolizmu do pojave prvih kliničkih simptoma. Promjene u laboratorijskim i radiološkim nalazima javljaju se znatno prije pojave simptoma na muskuloskeletnom sustavu. Najčešći simptomi su: bolovi u kostima, slabost mišića, deformiteti skeleta i ekstrasketalne manifestacije kao kalcifikacije krvnih žila i mekih tkiva.

#### KLINIČKA SLIKA

Klinička slika mineralno-koštanih poremećaja u KBB je nespecifična. Može proći dugi period od pojave promjena u mineralno-koštanom metabolizmu do pojave prvih kliničkih simptoma. Promjene u laboratorijskim i rendgenskim nalazima javljaju se znatno prije pojave simptoma od strane muskuloskeletnog sustava.

Najčešći simptomi su: bolovi u kostima, slabost mišića, deformiteti skeleta i ekstrasketalne manifestacije kao kalcifikacije krvnih žila i mekih tkiva. Bolovi u kostima su difuzni i nespecifični. Najčešće se javljaju u donjem dijelu leđa, kukovima i nogama. Slabost mišića je također vrlo čest simptom. Patofiziološka podloga ovog simptoma nije u potpunosti jasna. Promjene u metabolizmu, odnosno nedostatak vitamina D, mogu biti jedan od uzroka pojavi slabosti mišića. Kod bolesnika s intoksikacijom aluminija mogu se vidjeti deformiteti skeleta i to pretežno aksijalnog dijela skeleta (lumbalna skolioza, kifoza, distorzija toraksa).



**Slika 1.** Sekundarni hiperparatireoidizam, reapsorpcija distalnih falangi  
**Figure 1.** Secondary hyperparathyroidism, reabsorption of the distal phalanx



## DIJAGNOSTIČKI POSTUPCI

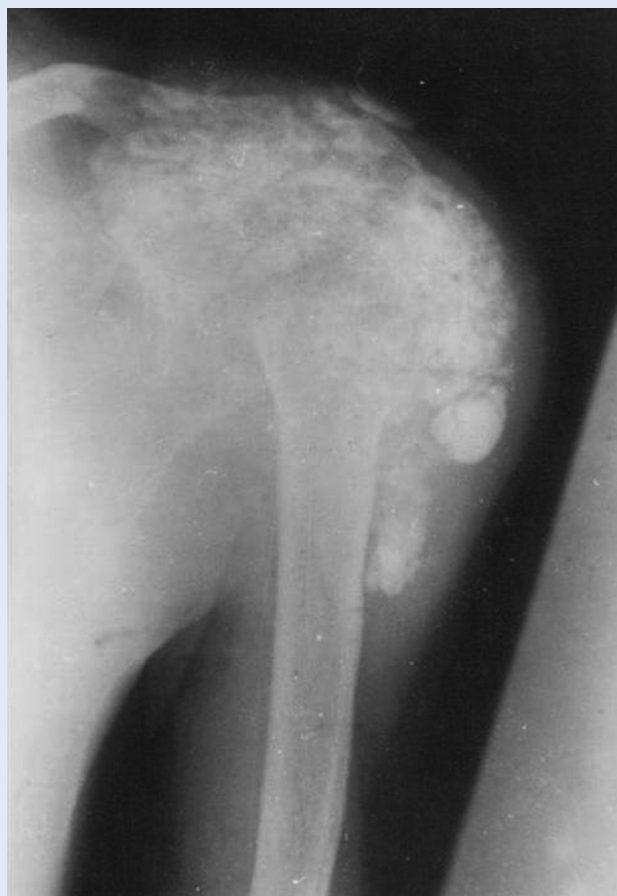Danas je zlatni standard u dijagnostici mineralno-koštanih poremećaja redovito određivanje serumskih vrijednosti kalcija, fosfata, alkalne fosfataze i PTH u određenim vremenskim intervalima<sup>2</sup>. U novije vrijeme preporučuje se i određivanje 25 hidroksivitamina D (kalcidiola). Nažalost određivanje kalcidiola nije još u rutinskoj kliničkoj praksi. Jedan od uzroka je nedostatak standardizirane metode.

Noviji biljezi koštane pregradnje su osteokalcin, kisela fosfataza otporna prema tartaratu, *cross laps* i drugi. Nema još dovoljno dokaza o njihovom značenju u bolesnika s KBB<sup>21</sup>, kao i FGF 23 (engl. *fibroblast growth factor 23*), te se za sada rabe samo u kliničkim ispitivanjima<sup>14</sup>.

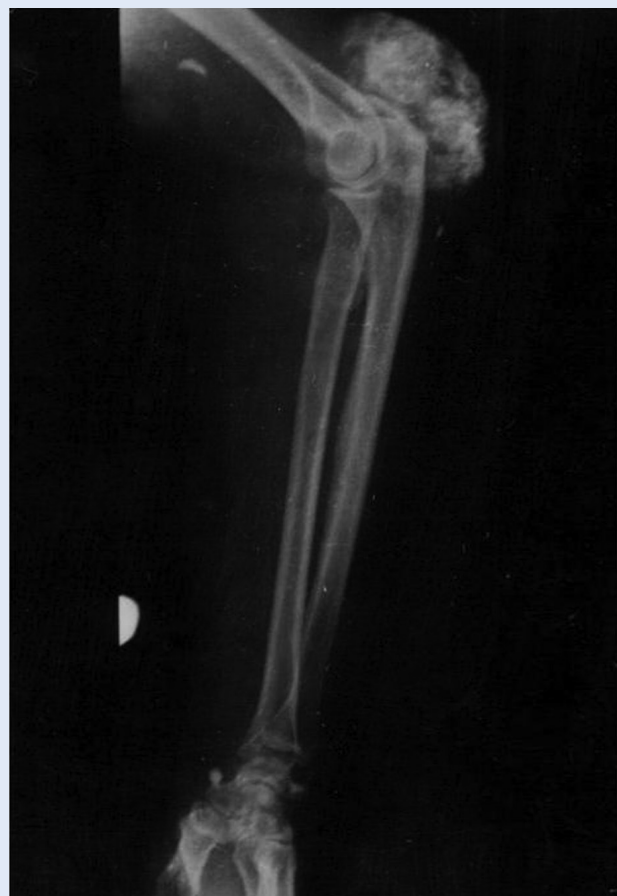Radiološkim pretragama skeleta možemo uočiti tipične znakove kod teškog sekundarnog hiperpara-

ratireoidizma, kao subperiostalne reapsorpcije radijalnih strani falangi, akroosteoliza (slika 1), osteoskleroza kralježnice i kalcifikacije u mekim tkivima (slika 2 i 3). Također se na rendgenskim snimkama može i uočiti gubitak koštane mase<sup>22</sup>. Sve ove promjene javljaju se kasno, kada je koštana bolest u uznapredovaloj fazi. Rendgenske snimke kralježnice (latero-lateralna projekcija) su vrlo korisne u prikazu kalcifikacije krvnih žila, posebno abdominalne aorte (slika 4).

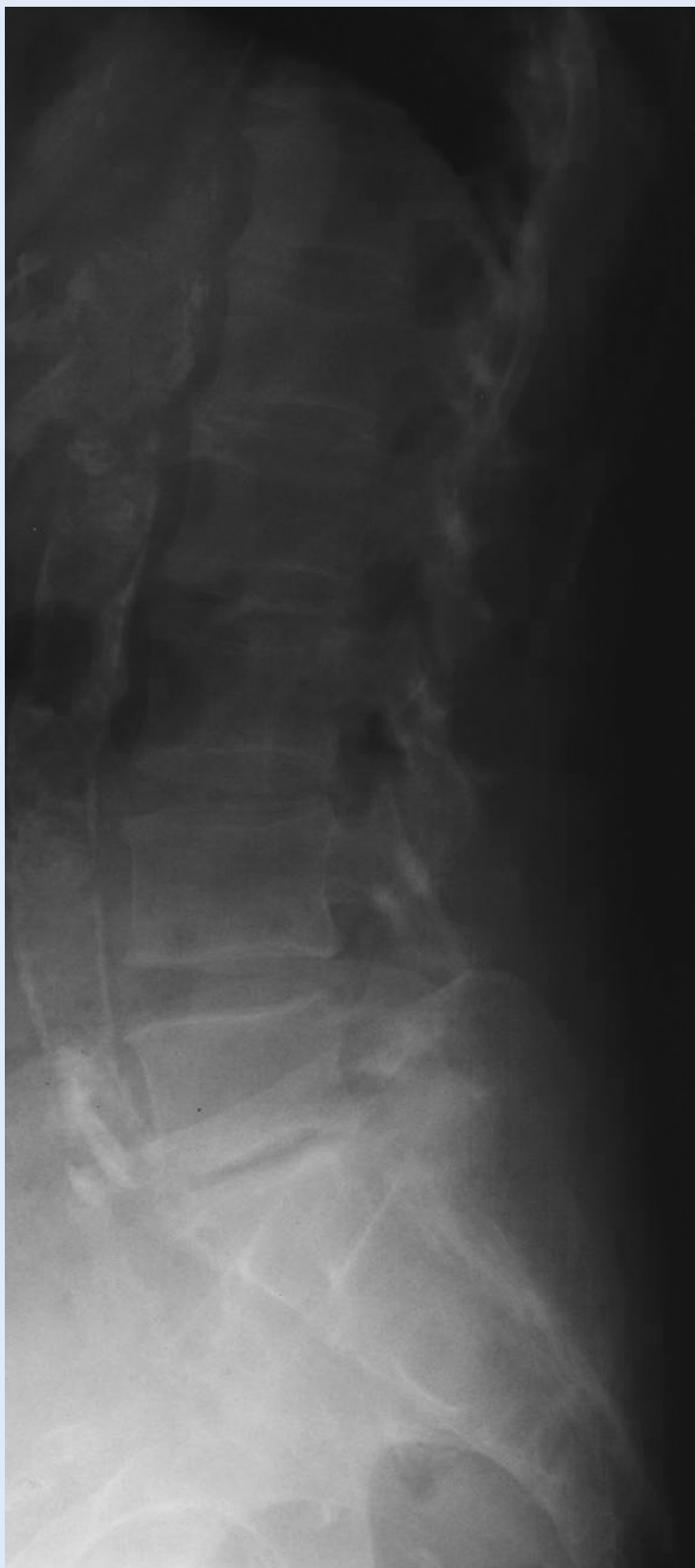Ultrazvukom se može odrediti veličina i lokalizacija povećanih paratireoidnih žlijezda (slika 5). To je neinvazivna, jeftina, danas vrlo dostupna pretraga koje se može češće ponavljati<sup>23,24</sup>. Pod kontrolom ultrazvuka može se učiniti citološka punkcija paratireoidnih žlijezda koja nam definitivno može dati potvrdu radi li se o povećanim paratireoidnim žlijezdama. Na osnovi veličine paratireoidnih žlijezda možemo procijeniti radi li se o difuznoj



**Slika 2.** Kalcifikacije mekog tkiva lijevog ramena u bolesnika s terminalnim bubrežnim zatajenjem na liječenju hemodijalizom  
**Figure 2.** Soft tissue calcifications in a patient with end stage renal disease on dialysis, left shoulder



**Slika 3.** Kalcifikacije mekog tkiva lakta u bolesnika s terminalnim bubrežnim zatajenjem na liječenju hemodijalizom  
**Figure 3.** Soft tissue calcifications in a patient with end stage renal disease on dialysis, elbow



**Slika 4.** Multiple kalcifikacije u abdominalnoj aorti u bolesnika s terminalnim bubrežnim zatajenjem na liječenju hemodijalizom  
**Figure 4.** Multiple calcifications in a patient with end stage renal disease on dialysis, abdominal aorta.

hiperplaziji ili o nodularnoj hiperplaziji koja je znatno teži oblik hiperparatireoidizma<sup>24</sup>.

Scintigrafija sa sestambijem je dostupna metoda kojom se mogu lokalizirati povećane paratireoidne žlijezde. Pouzdana je i neinvazivna. Važnost ove pretrage je posebno značajna kod ektopično smještenih paratireoidnih žlijezda, gdje ih nije moguće dokazati ultrazvukom<sup>25</sup>. Ponekad je u tim slučajevima moguća primjena i kompjuterizirane tomografije i magnetske rezonancije.

Biopsija kosti ne koristi se rutinski u dijagnostici mineralno-koštanih poremećaja u KBB. Preporučuje se učiniti kod neočekivanih prijeloma kosti, perzistentnih bolova, nejasne hiperkalcemije, nejasne hiperfosfatemije i kod sumnje na intoksikaciju aluminijem<sup>26</sup>.

Denzitometrija nema većeg značenja u dijagnostici mineralno-koštanih poremećaja u KBB, ali može biti korisna u praćenju gubitka koštane mase<sup>11</sup>, pogotovo područje podlaktice gdje dominira kortikalna kost<sup>27</sup>.

#### PREVENCIJA I LIJEČENJE

Ključni faktor prevencije i liječenja mineralno-koštanih poremećaja u bolesnika s KBB je održavanje serumskog kalcija i fosfata u granicama normale, odnosno održavanje PTH u optimalnim vrijednostima za bolesnike s KBB, za što postoji više načina<sup>2</sup>.

Dijeta je jedna od osnovnih mjera za održavanje adekvatnih vrijednosti serumskog kalcija i fosfata. Zdrave osobe dnevno unose 1,0 – 1,3 g fosfora u hrani. Dijalizni bolesnici moraju unijeti dnevno manje količine, od 400 do 800 mg, da bi spriječili hiperfosfatemiju. Loša strana dijetete sa smanjenim vrijednostima fosfora je u tome što je povezana i sa smanjenim unosom bjelanjčevina i povećava mogućnost razvoja pothranjenosti.

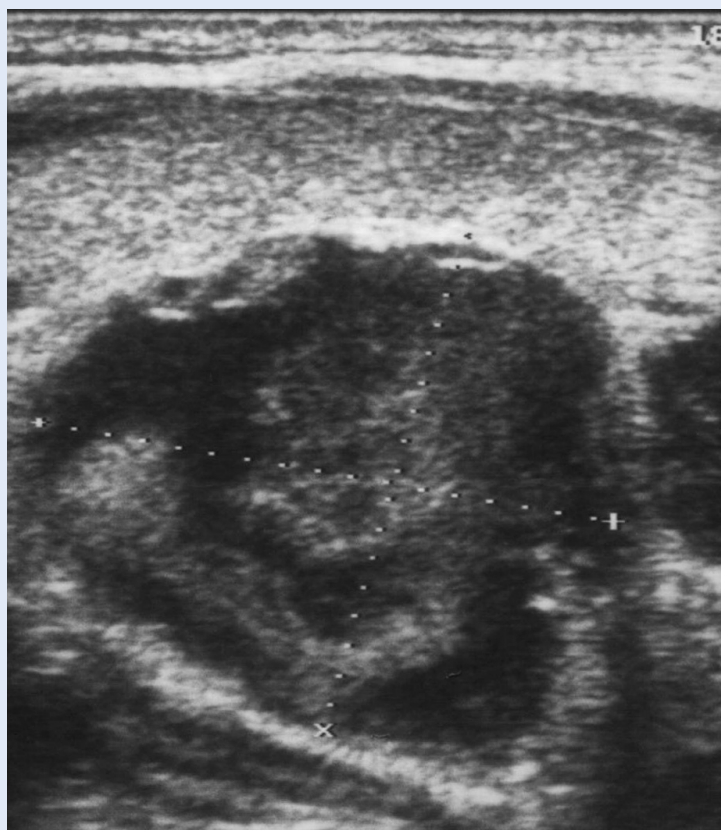
Vezači fosfata su grupa lijekova koja pomaže u održavanju adekvatnih vrijednosti serumskog fosfora. Njihovo djelovanje bazira se na vezivanju fosfata iz hrane u lumenu crijeva i na taj se način smanjuje reapsorpcija. Vezači fosfata dijele se na kalcijске i nekalcijске. Kalcijev karbonat je najčešće upotrebljavani kalcijски vezač fosfora. Uz to se rabi i kalcijev acetat, ali ga nema na našem tržištu. Loša strana kalcijskih vezača fosfata je što se dio kalcija reapsorbira iz gastrointestinalnog trak-

ta, te mogu izazvati hiperkalcemiju. Zbog toga je ograničena njihova maksimalna dnevna doza. U nekalcijске vezače fosfora spadaju sevelamer (hidroklorid i karbonat) te lantanum karbonat. Sevelamer hidroklorid je dostupan na našem tržištu. Osim što efikasno smanjuje vezivanje fosfata u lumen crijeva djeluje i na smanjenje LDL-kolesterola. Njegov najveći nedostatak je cijena. Lantanum karbonat je noviji vezač fosfora koji nije dugo u kliničkoj upotrebi i za sada se pokazao kao efikasan i siguran. Aluminiј hidroksid kao vezač fosfata nekada se često upotrebljavao. Zbog njegovog toksičnog djelovanja, kao posljedica taloženja aluminiјa u kosti, mozak i druge organe, danas se gotovo ne koristi. Prema preporukama može se još uvijek povremeno kratko koristiti.

Bez obzira na dijetetske mjere i uzimanje vezača fosfata dio bolesnika na dijalizi razvija sekundarni hiperparatireoidizam. Aktivni oblici vitamina D3 i drugi oblici vitamina D3 (parikalciđol, deokalkiferol) mogu uspješno držati hiperparatireoidizam pod kontrolom. Dnevna doza kalcitriola je od 0,25 do čak 1,5  $\mu\text{g}/\text{dan}$ . Njegova loša strana je u tome što može izazivati hiperkalcemiju. Na našem tržištu je dostupan u peroralnom obliku, što može dodatno utjecati na suradljivost bolesnika. Od drugih dostupnih preparata iz te skupine na našem tržištu je parikalciđol u parenteralnom obliku. Pokazatelj uspješnosti terapije je smanjenje PTH u serumu, odnosno održavanje PTH u optimalnim vrijednostima.

Kalcimimetici su lijekovi koji svojim molekulama uspješno blokiraju kalcijске receptore na paratireoidnim žlijezdama i na taj način smanjuju lučenje PTH. U tu skupinu lijekova spada cinalcalcet hidroklorid koji za sada nije registriran kod nas. Njegova je velika prednost u odnosu na vitamin D3 i njegove analoge što se može primijeniti i kod hiperkalcemije.

Paratireidektomija se primjenjuje kod bolesnika s perzistentno visokim vrijednostima PTH unatoč primijenjenoj terapiji te hiperkalcemiji i hiperfosfatemiji na koju se ne može terapijski utjecati. Uz to jedna od indikacija za paratireidektomiju je pruritus i ekstraskeletalne kalcifikacije uz visok PTH. Kod bolesnika koji su kandidati za transplantaciju bubrega potrebno je učiniti suptotalnu paratireidektomiju radi boljeg očuvanja metabolizma kalcij



**Slika 5.** Ultrazvučni prikaz povećane paratireoidne žlijezde (longitudinalni prikaz)

**Figure 5.** Ultrasound of enlarged parathyroid gland (on longitudinal section)

ja i sprječavanja perzistentne hipokalcemije nakon transplantacije.

#### ZAKLJUČAK

Promjene u mineralno-koštanom metabolizmu javljaju se kod svih bolesnika s KBZ. One neosporno utječu na kvalitetu života, na morbiditet i mortalitet tih bolesnika. Simptomi same bolesti javljaju se kasno kada je bolest već u uznapredovanoj fazi. Zbog toga treba na vrijeme započeti prevenciju i liječenje mineralno-koštanih poremećaja čega moraju biti svjesni liječnici specijalisti koji prate bolesnika, a i sami bolesnici.

#### LITERATURA

1. Moe S, Drüeke T, Cunningham J, Goodman W, Martin K, Olegard K et al. Definition, evaluation, and classification of renal osteodystrophy: A position statement from kidney disease: Improving Global Outcomes (KDIGO). *Kidney Int* 2006;69:1945-53.
2. KDIGO Clinical practice guideline for the diagnosis, evaluation, pervention, and treatment of chronic kidney di-



- sease-mineral and bone disorder (CKD-MBD). *Kidney Int* 2009;76(Suppl. 113):1-130.
3. Lach F, Velasquez-Forero F. Renal osteodystrophy. In: Winchester JF (ed.) *Replacement of renal function by dialysis*. Dordrecht, Boston, London: Kluwer Academic Publishers; 2004;1057-105.
  4. Goodman WG, Coburn JW, Slatopolsky E, Salusky Ib, Quarles LD. Renal osteodystrophy in adults and children. In: Favus MJ (ed.) *Primer on the metabolic bone disease and disorders of mineral metabolism*. Washington, D.C. The American Society for Bone and Mineral Research 2003;2:430-47.
  5. Seidl K, Pavlović D. Renalna osteodistrofija. In: Škrabalo Z, Seidl K, Granić M (eds). *Metaboličke bolesti kostiju i poremećaji metabolizma kalcija*. Zagreb; JUMENA, 1990:119-34.
  6. Sprague SM, Moe SM. Clinical manifestations and pathogenesis of dialysis-related amyloidosis. *Semin Dial* 1996;9:360-9.
  7. D'Haese PC, Clement JP, Elseviers MM, Lamberts LV, Van de Vyver FL, Visser WJ et al. Value of serum aluminium monitoring in dialysis patients: a multicentre study. *Nephrol Dial Transplant* 1990;5:45-53.
  8. Hruska KA, Choi ET, Memon I, Davis TK, Mathew S. Cardiovascular risk in chronic kidney disease (CKD): the CKD-mineral bone disorder (CKD-MBD). *Pediatr Nephrol* 2010;25:769-78.
  9. Parfitt M. Structural approach to bone disease. *J Bone Miner Res* 1998;13:1213-20.
  10. Martin KJ, Olgaard K, Cobun JW, Coen GM, Fukagawa M, Langman C et al. Diagnosis, assessment and treatment of bone turnover abnormalities in renal osteodystrophy. *Am J Kidney Dis* 2004;43:558-65.
  11. Ott SM. Bone density in patients with chronic kidney disease stages 4-5. *Nephrology* 2009;14:395-403.
  12. Cunningham J, Sprague SM, Cannata-Andia J, Coco M, Cohen-Solal M, Fitzpatrick L et al. Osteoporosis in chronic kidney disease. *Am J Kidney Dis* 2004;43:566-71.
  13. Drueke TB. Cell biology of parathyroid glands in chronic renal failure. *J Am Soc Nephrol* 2000;11:1141-52.
  14. Ben Dov IZ, Galitzer H, Lavi-Moshayoff, Goetz R, Kuroo M, Mohammadi M et al. The parathyroid is target organ for FGF 23 in rats. *J Clin Invest* 2007;117:4003-8.
  15. Hruska K, Mathew S, Lund R, Qui P, Pratt R. Hyperphosphatemia of chronic kidney disease. *Kidney Int* 2008;74:148-57.
  16. Stedon SJ, Fan SLS, Cunningham J. New prospects for the management of renal bone disease. *Nephron Clin Pract* 2005;99:1-7.
  17. Andress DL. Adynamic bone in patients with chronic kidney disease. *Kidney Int* 2008;73:1345-54.
  18. Malluche H, Monier-Faugere MC. Risk of adynamic bone disease in dialyzed patients. *Kidney Int* 1992;38:62-7.
  19. Davies MR, Lund RJ, Mathew S, Hruska Ka. Low turnover osteodystrophy and vascular calcification are amenable to skeletal anabolism in an animal model of chronic kidney disease and metabolic syndrome. *J Am Soc Nephrol* 2005;16:917-28.
  20. Pavlović, Orlić L. Nedostatak vitamina D u osoba s kroničnom bubrežnom bolesti. *Liječ Vjes* 2007;129:426.
  21. Urena P, Vernejoul MC. Circulation biochemical markers of bone remodelling in uremic patients. *Kidney Int* 1999;55:2141-56.
  22. Hossain RM, Iqbal M, Hoque E, Rahman H, Rashid H. Biochemical and imaging alterations of renal bone disease in newly detected predialysis and on maintenance dialysis patients. *Hemodial Int* 2005;9:21-4.
  23. Vulpio C, Bussola M, De Gaetano M, Maresca G, Di Stasio E, Spada PL et al. Ultrasound patterns of parathyroid glands in chronic hemodialysis patients with secondary hyperparathyroidism. *Am J Nephrol* 2008;28:589-97.
  24. Tomić-Brzac H, Pavlović D. Ultrazvučne metode u dijagnostici reanalne osteodistrofije. *Acta Med Croatica* 2004;58:43-51.
  25. Torregrosa JV, Palomar MR, Pons F, Sabater L, Gilibert R, Llovera J et al. Has double-phase MIBI scintigraphy usefulness in the diagnosis of HPT? *Nephrol Dial Transplant* 1998;39:320-4.
  26. Stedon SJ, Fan SLS, Cunningham J. New prospects for the management of renal bone disease. *Nephron Clin Pract* 2005;99:1-7.
  27. Orlić L, Crnčević Ž, Pavlović D, Zaputović Z. Bone mineral densitometry in patients on hemodialysis: difference between genders and what to measure. *Ren Fail* 2010;32:300-8.