

# Pristupi krvotoku za hemodijalizu

---

**Maleta, Ivica; Vujičić, Božidar; Mesaroš Devčić, Iva; Ćuruvija, Darko; Rački, Sanjin**

*Source / Izvornik:* **Medicina Fluminensis : Medicina Fluminensis, 2010, 46, 403 - 412**

**Journal article, Published version**

**Rad u časopisu, Objavljena verzija rada (izdavačev PDF)**

*Permanent link / Trajna poveznica:* <https://um.nsk.hr/um:nbn:hr:184:562570>

*Rights / Prava:* [In copyright](#)/[Zaštićeno autorskim pravom.](#)

*Download date / Datum preuzimanja:* **2025-02-02**



*Repository / Repozitorij:*

[Repository of the University of Rijeka, Faculty of Medicine - FMRI Repository](#)



# Pristupi krvotoku za hemodijalizu

## Vascular access for hemodialysis

Ivica Maleta<sup>1\*</sup>, Božidar Vujičić<sup>1</sup>, Iva Mesaroš Devčić<sup>2</sup>, Darko Ćuruvija<sup>3</sup>, Sanjin Rački<sup>1</sup>

**Sažetak.** U bolesnika sa završnim stadijem kronične bubrežne bolesti koji se liječe redovitim hemodijalizom neophodan je pristup krvotoku. Može se ostvariti kateterom za hemodijalizu ili pomoću konstrukcije arteriovenske (AV) fistule te arteriovenskog (AV) grafta. Pristup krvotoku može biti privremeni ili trajan. Privremeni pristup krvotoku obuhvaća plasiranje odgovarajućeg katetera u jednu od centralnih vena (unutarnja jugularna, supklavijaska ili femoralna). Punkcija se vrši perkutano, a prethodno se preporučuje vene vizualizirati ultrazvukom. Pritom se najčešće koriste tzv. netunelirani kateteri. Trajni pristup krvotoku moguće je ostvariti primjenom AV fistule ili AV grafta te tzv. tuneliranim ili, rjeđe, netuneliranim kateterom u jednu od središnjih vena. Komplikacije pristupa krvotoku su brojne. Kod AV fistula i AV grafta one mogu biti stenoza, tromboza, aneurizma, pseudoaneurizma, srčanožilne komplikacije, infekcije te periferna ishemija distalnoga dijela ekstremiteta. Komplikacije katetera za hemodijalizu obuhvaćaju hematoma na mjestu punkcije, nepoželjnu punkciju arterije, neadekvatan položaj katetera, pneumotoraks, hematotoraks, hematoperikard, tromboze i infekcije. Za začepljivanje katetera u vrijeme nekorištenja upotrebljava se heparin, a u novije vrijeme citratna otopina različite koncentracije. Adekvatna njega katetera omogućit će njegovu dugotrajnu primjenu.

**Ključne riječi:** arteriovenska fistula, arteriovenski graft, hemodijaliza, kateter za dijalizu, pristup krvotoku

**Abstract.** In patients with end-stage chronic renal disease who are treated with regular hemodialysis, the vascular access is mandatory. It can be achieved through the catheter for hemodialysis or through construction of arteriovenous (AV) fistula and arteriovenous (AV) graft. Vascular access may be temporary or permanent. Temporary access to the bloodstream includes the appropriate placement of a catheter into one of the central veins (internal jugular, subclavian or femoral). Puncture is performed percutaneously, and it is recommended that the vein is previously visualised by ultrasound. For temporary access, non-tunneled catheters are commonly used. Permanent access to the bloodstream can be achieved using the AV fistula or AV graft, and so-called tunneled or, uncommonly used, non-tunneled catheter into one of the central veins. Complications of the vascular access are numerous. Complications of the AV fistula and AV graft are stenoses, thromboses, aneurysms, pseudoaneurysms, cardiovascular complications, infections, and peripheral ischemia of the distal extremity. Complications of catheter for hemodialysis include hematoma at the site of puncture, accidental arterial puncture, inadequate position of the catheter, pneumothorax, hemothorax, hematopericard, thrombosis and infection. For catheter locking at the time of disuse heparin is used most commonly, but recently citrate solutions of different concentrations are being used as well. Adequate catheter care will allow its long-term use.

**Key words:** arteriovenous fistula, arteriovenous graft, catheter for hemodialysis, hemodialysis, vascular access

<sup>1</sup>Zavod za nefrologiju i dijalizu, Klinika za internu medicinu, KBC Rijeka

<sup>2</sup>Poliklinika za hemodijalizu "Fresenius Medical Care", Delnice

<sup>3</sup>Zavod za torakovaskularnu kirurgiju, Klinika za kirurgiju, KBC Rijeka

Prispjelo: 22. 6. 2010.

Prihvaćeno: 11. 9. 2010.

Adresa za dopisivanje:

**Ivica Maleta, dr. med.**

Zavod za nefrologiju i dijalizu,  
Klinika za internu medicinu,  
Klinički bolnički centar Rijeka,  
Tome Strižića 3, 51 000 Rijeka  
e-mail: velma.maleta@veleri.hr

<http://hrcak.srce.hr/medicina>

## UVOD

Bolesnicima s akutnim bubrežnim zatajenjem (ABZ) i kroničnim bubrežnim zatajenjem (KBZ) koji se liječe hemodijalizom (HD) potrebno je osigurati odgovarajući pristup krvotoku<sup>1</sup>. Time se osigurava protok krvi u sustavu izvantjelesne cirkulacije koja prolazi kroz dijalizni filter (dijalizator), a održava se pomoću krvne pumpe na monitoru za hemodijalizu. Zadovoljavajući protok krvi trebao bi biti između 300 i 400 ml/min.

Potreba za vaskularnim pristupom kod bolesnika s bubrežnim zatajenjem može biti privremena ili trajna<sup>2</sup>.

## PRIVREMENI PRISTUP ZA HEMODIJALIZU

Privremeni pristup krvotoku potreban je bolesnicima za koje se predviđa liječenje u intervalu od nekoliko dana do šest mjeseci, a radi se najčešće o bolesnicima s ABZ različite etiologije<sup>3</sup>. Ovaj pristup osigurava se kateterima za hemodijalizu koji se uvode perkutano u neku od velikih središnjih vena (unutarnja jugularna, supklavijaska ili femoralna vena), koristeći lokalnu anesteziju. Kateteri su izrađeni od različitih materijala (poliuretan, silikon i dr.). Rjeđe se koriste jednoluminalni, a češće dvoluminalni kateteri različitih dužina (najče-

šće 15 do 24 cm, a iznimno drugih dužina – kraći za pedijatrijsku primjenu, a duži za trajnu primjenu) te promjera 11,5 – 14 F. Po obliku mogu biti ravni i zavinuti, a uvode se nakon punkcije odgovarajuće vene “naslijepo” ili pod kontrolom ultrazvuka<sup>4</sup>. Ultrazvučno je korisno prije punkcije odrediti međusobni anatomske odnos između unutarnje jugularne vene i zajedničke karotidne arterije te smjer moguće punkcije, kako bi se izbjegla neželjena punkcija iste (slika 1). Nakon postavljanja katetera preporučuje se učiniti preglednu snimku grudnih organa radi potvrde ispravnog položaja katetera te isključivanja mogućih komplikacija (slika 2).

Osiguravanje privremenog pristupa krvotoku za hemodijalizu ponekad je indicirano i kod bolesnika s KBZ u V. stadiju – terminalnim bubrežnim zatajenjem (TBZ) koji se liječe redovitim dijalizom, a u slučaju neadekvatne funkcije arteriovenske (AV) fistule ili grafta (najčešće kao posljedica stenoze ili tromboze) ili kod novih bolesnika na hemodijalizi koji nisu pravovremeno pripremljeni konstrukcijom AV fistule<sup>5</sup>.

## TRAJNI PRISTUP ZA HEMODIJALIZU

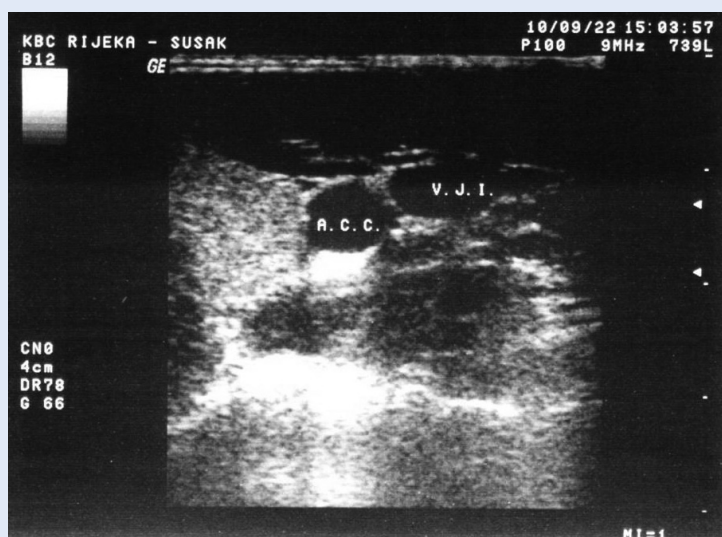
Trajni pristup krvotoku osigurava se bolesnicima najčešće u IV. stadiju KBZ, a u svrhu stvaranja predvjeta za trajno liječenje HD<sup>6</sup>. Moguće ga je ostvariti pomoću AV šanta (nije više u kliničkoj upotrebi), AV fistule, AV grafta te tuneliranim ili netuneliranim kateterom za hemodijalizu. Bolesnika je potrebno u predijaliznoj pripremi ili kroz ambulantni sustav predijalizne edukacije upoznati s metodama liječenja TBZ: HD, peritonejska dijaliza (PD) ili transplantacija bubrega.

### Arteriovenski (AV) šant

Korištenje vanjskog AV šanta pripada povijesti. On se koristio od 1960. do 1965. kada je konstruirana prva AV fistula (Kenneth C. Apple), odnosno radiocefalična (Brescia–Cimino 1966.) (slika 3).

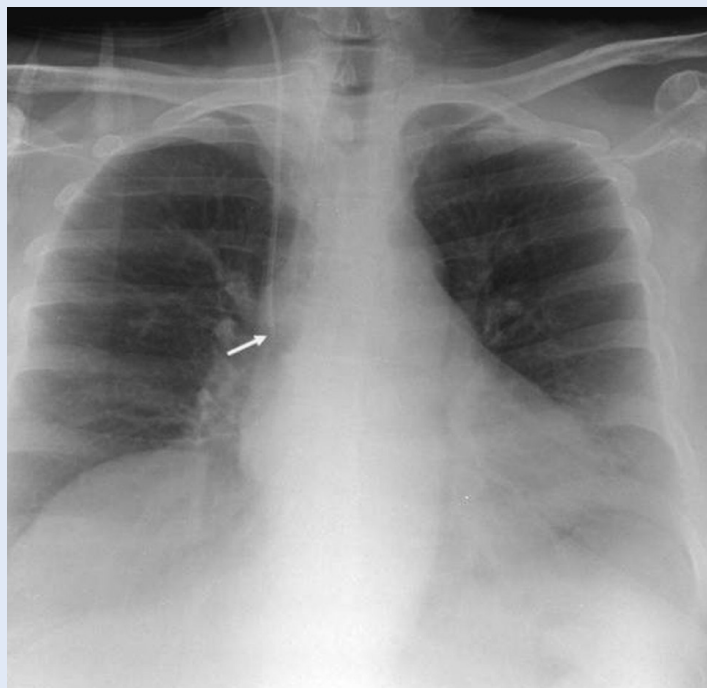
### Arteriovenska (AV) fistula

Bolesniku na liječenju kroničnom hemodijalizom trebalo bi na vrijeme osigurati vaskularni pristup, najčešće nativnom AV fistulom koja predstavlja zlatni standard pristupa krvotoku<sup>7</sup>. Pregledom vaskularnog kirurga, koji se učini kada bolesnik dose-

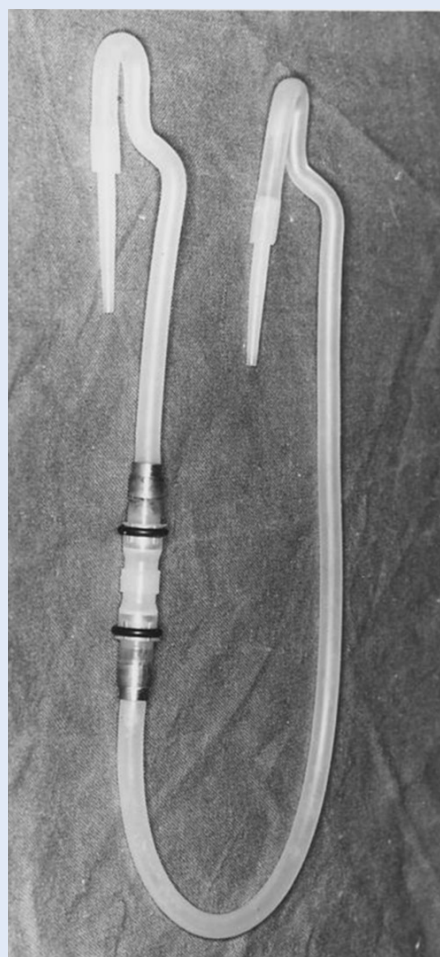
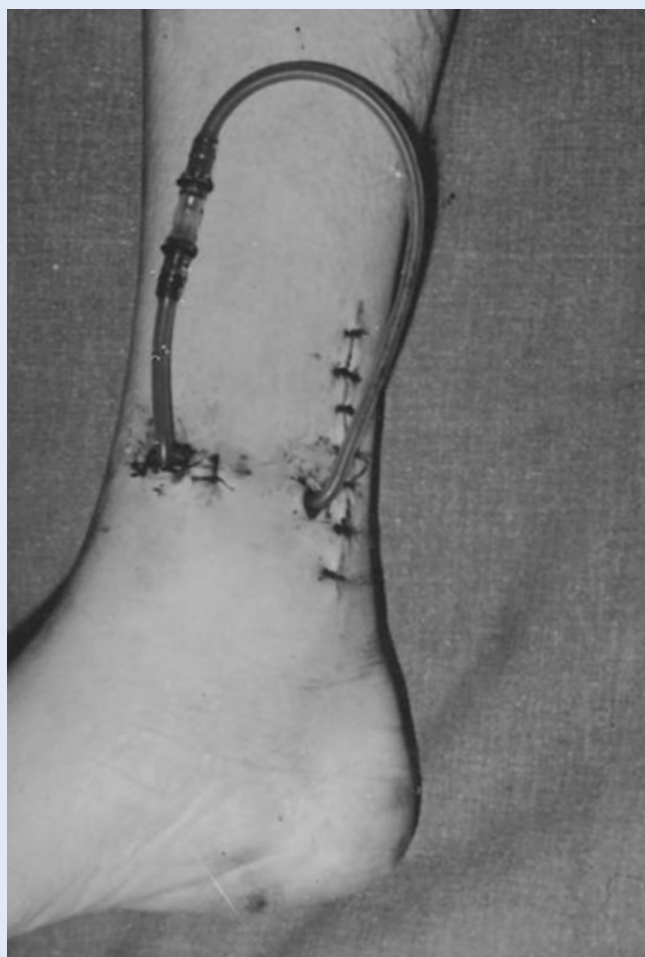

**Slika 1.** Ultrasonografski prikaz u B-modu anatomskog odnosa unutarnje jugularne vene (V.J.I.) i zajedničke karotidne arterije (A.C.C.) (Izvor: arhiv Zavoda za nefrologiju i dijalizu, KBC Rijeka)

**Figure 1.** Ultrasonographic assesment in the B-mode of the internal jugular vein (V.J.I.) and common carotid artery (A.C.C.) (Source: Archive of the Department of Nephrology and Dialysis, UHC Rijeka)



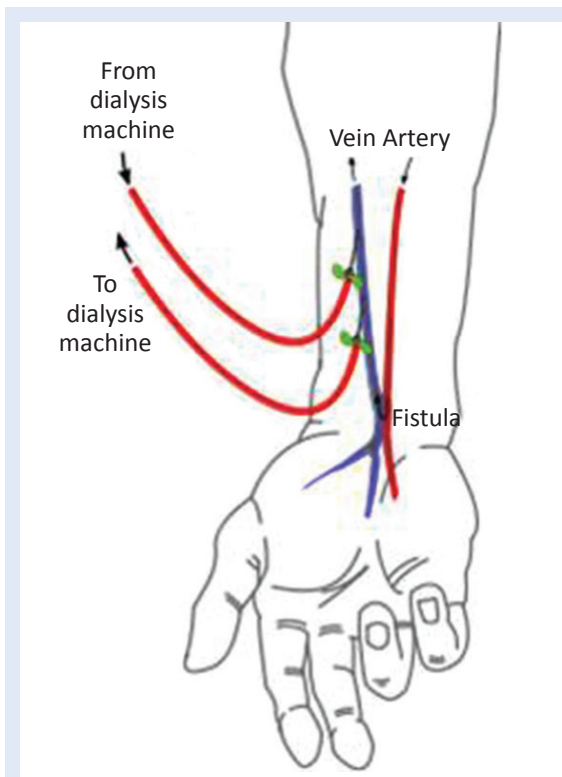
**Slika 2.** Radiogram grudnih organa s prikazom pravilnog položaja jugularnog katetera s vrškom u desnom atriju. (Izvor: arhiv Zavoda za nefrologiju i dijalizu, KBC Rijeka)  
**Figure 2.** Chest radiogram showing correct position of the jugular catheter in the right atrium (Source: Archive of the Department of Nephrology and Dialysis, UHC Rijeka)



**Slika 3.** Quinton-Scribnerov AV šant (Izvor: arhiv Zavoda za nefrologiju i dijalizu, KBC Rijeka)  
**Figure 3.** Quinton-Scribner AV sunt (Source: Archive of the Department of Nephrology and Dialysis, UHC Rijeka)

gne IV. stadij KBZ (GFR 30-15 ml/min/1,73 m<sup>2</sup>), procjenjuje se stanje krvožilnog sustava zbog planiranja konstrukcije AV fistule. U slučaju da se radi o progresivnom bubrežnom zatajenju i/ili dijabetičaru, AV fistula bi se trebala konstruirati ranije<sup>8,12</sup>. Prije izbora vaskularnog pristupa potrebno je kliničkim pregledom i ultrazvukom procijeniti stanje perifernih krvnih žila (arterija i vena). U slučaju da su krvne žile zadovoljavajuće s obzirom na promjer i kvalitetu stijenke, AV fistula obično se konstruira na nedominantnom gornjem ekstremitetu što dis-

Pristup krvotoku neophodan je za liječenje hemodijalizom, a može biti privremen ili trajan. Za privremeni pristup najčešće se koriste netunelirani kateteri. Punkcija se vrši perkutano, a preporučuje se primjena ultrazvuka u procjeni anatomskih odnosa arterija i vena prije punkcije. Komplikacije katetera za hemodijalizu mogu biti: hematoma na mjestu punkcije, nepoželjna punkcija arterije, neadekvatan položaj katetera, pneumotoraks, hematotoraks, hematoperikard, tromboze i infekcije.



**Slika 4.** Shema tipične arteriovenske fistule (Brescia-Cimino) (prilagođeno prema referenci 30)

**Figure 4.** Typical arteriovenous fistula (Brescia-Cimino) (modified according to reference 30)

talnijom anastomozom radijalne arterije i cefalične vene. AV fistula je kirurškim putem učinjena supkutana anastomoza između arterije i vene (slika 4) koja sazrijeva venskom dilatacijom i arterijalizacijom venske stijenke. Preko AV anastomoze arterijska krv se preusmjerava u venu koja se širi zahvaljujući novim hemodinamskim uvjetima.

Vremenom se lumen vene širi, a protoci krvi se pojačavaju te je nakon procesa sazrijevanja podesna za punkciju i izvođenje hemodijalize, najčešće nakon tri do pet tjedana<sup>8,9</sup>. Anastomoza se najčešće izvodi na dva načina:

a) "Side vein to side artery" (standardna anastomoza koju je opisao Brescia) kojom se longitudinalnim rezom otvori arterija i susjedna vena te se sašije anastomoza<sup>11</sup>.

Ova anastomoza odgovorna je za moguću pojavu venske hiperemije šake.

b) "End vein to side artery" – cefelična se vena na mjestu anastomoze s arterijom u cijelosti presječe, distalni dio prema šaci se podveže, a proksimalni segment se prišije na pripadajuću arteriju.

U slučaju da konstrukcija fistule nije moguća na tipičnom mjestu zapešća, ista se može konstruirati proksimalnije u srednjem segmentu nadlaktice ili kubitalno. Moguća je konstrukcija fistule i između ulnarne arterije i bazilicne vene.

### Komplikacije AV fistule

#### Tromboza

Karakterizirana je potpunim prestankom cirkulacije krvi u venskom segmentu AV fistule proksimalnije od AV anastomoze zbog tromba koji se može stvoriti u bilo kojem dijelu vene (od anastomoze do utoka supklavijске vene u gornju šuplju venu).

Tromboza se može dijagnosticirati običnim fizikalnim pregledom: palpacijom se ne dobiva karakteristični šum fistule (engl. *thrill*), a u nekim se slučajevima tromb može i napipati u veni. Distalnije od tromboziranog mjesta mogu se javiti arterijske pulzacije, a odsutnost cirkulacije u praznoj veni javlja se proksimalnije.

Auskultacijom stetoskopom ne čuje se tipičan šum fistule, a pregled se može dopuniti i ultrazvukom. Tada se u B-modu često može vizualizirati tromb, izmjeriti njegova veličina, a doplerom



ustanoviti odsutnost cirkulacije krvi proksimalnije od mjesta tromboze<sup>13</sup>.

Komplikacija tromboze je najozbiljnija komplikacija koja dovodi do afunkcije fistule i rješava se kirurški trombektomijom ili endovaskularnim putem.

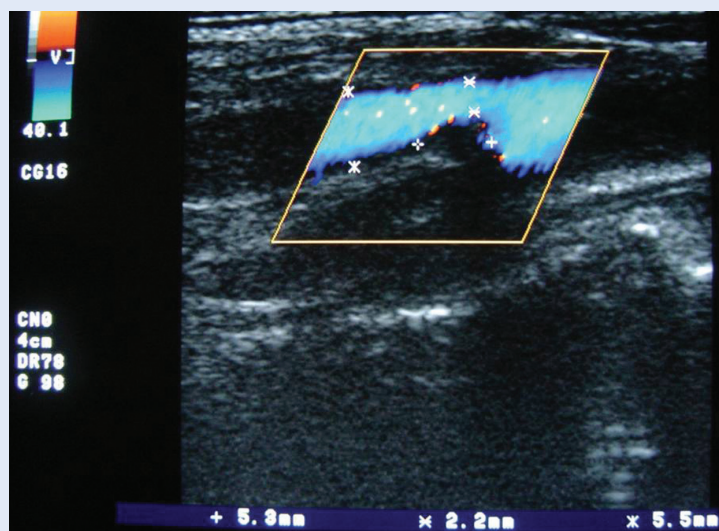
#### Stenoza

Stenoza je najčešća komplikacija koja je uzrokovana suženjem lumena vene i također se može javiti na bilo kojem mjestu, najčešće blizu AV anastomoze.

Stenoze dovode do malfunkcije AV fistule uzrokovane u 50 % slučajeva redukcijom protoka krvi u arterijskom segmentu fistule, što reducira i protok krvi te se krvnom pumpom registriraju neadekvatni protoci krvi koji za posljedicu imaju neadekvatne doze dijalize<sup>14</sup>. Sumnja na stenozu može se postaviti na osnovi manjeg utoka (engl. *in-flow*) krvi u određenom segmentu vene. Često se na mjestu stenoze auskultatorno čuju visokofrekventni, piskajući zvukovi, a dijagnoza se potvrđuje ultrazvučnim pregledom i flebografijom. Prednost treba dati neinvazivnom ultrazvuku kojim se može točno odrediti mjesto i stupanj stenoze, koristeći se B-modom i dopler sonografijom (slika 5). Tim se metodama mogu odrediti dužina stenoze i izmjeriti dijametri vene distalnije i proksimalnije od mjesta stenoze, a doplerom se na mjestu stenoze registriraju mnogo veće brzine protoka krvi<sup>15</sup>. Ovisno o procjeni može se napraviti nova anastomoza proksimalnije ili perkutanom intervencijom postaviti stent u mjesto suženja. Ako se stenoza javi u velikim venama vrata (najčešće na nivou supklavijske vene), rezultira otokom ruke sve do ramena, naznačenim kolateralnim venskim protokom krvi potkožnim venama. HD se komplicira visokim postotkom recirkulacije krvi, otežanom punkcijom krvnih žila, te visokim venskim otporom. Dijagnoza se postavlja fizikalnim pregledom i flebografijom, ultrazvučna dijagnostika za procjenu stenoze supklavijske vene nije sigurna. Ova komplikacija rješava se perkutanom dilatacijom i postavljanjem stenta<sup>16</sup>.

#### Aneurizma

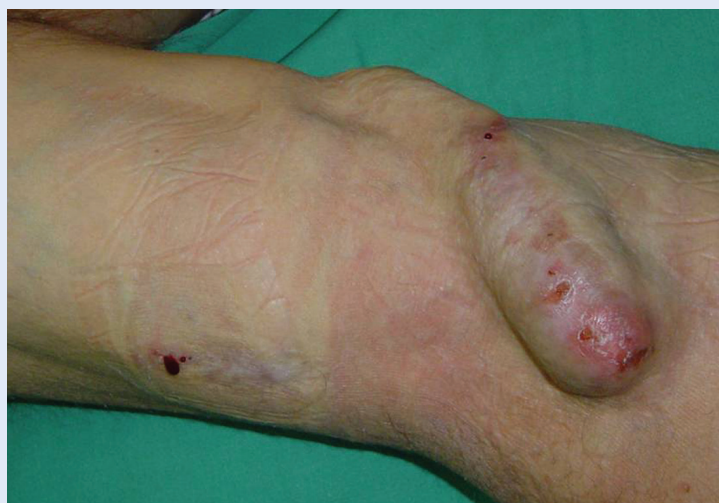Aneurizma je definirana kao lokalno proširenje vene, najčešće proksimalnije od mjesta suženja, gdje turbulentna strujanja krvi, nakon prolaska



**Slika 5.** Stenoza AV fistule prikazana ultrasonografski u B-modu s dopler prikazom ispada protoka na mjestu stenoze (Izvor: arhiv Zavoda za nefrologiju i dijalizu, KBC Rijeka)

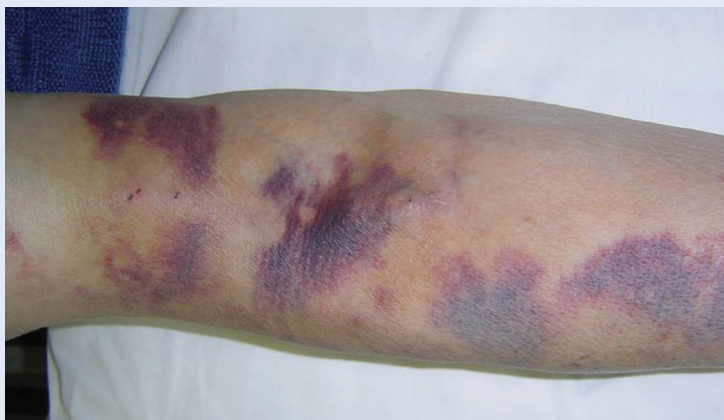**Figure 5.** Stenosis of the AV fistula as shown using ultrasonography in the B-mode with Doppler visualisation of the missing blood flow on the stenosis site (Source: Archive of the Department of Nephrology and Dialysis, UHC Rijeka)

kroz mjesto suženja, pojačava tlak na stijenku krvne žile i tako dovode do njenog aneurizmatičnog proširenja<sup>17</sup>. Turbulentna strujanja krvi u aneurizmatičnim proširenjima često dovode do stvaranja tromba i tromboze AV fistule. Aneurizme se dijagnosticiraju inspekcijom i palpacijom te ultrazvučnom dijagnostikom (slika 6).



**Slika 6.** Aneurizma i infekcija AV fistule. Vidljiva serozacija na mjestu punkcije. (Izvor: arhiv Zavoda za nefrologiju i dijalizu, KBC Rijeka)

**Figure 6.** Aneurismatic enlargement and infection of the AV fistula (Source: Archive of the Department of Nephrology and Dialysis, UHC Rijeka)



**Slika 7.** Hematomi na mjestu punkcije AV fistule (Izvor: arhiv Zavoda za nefrologiju i dijalizu, KBC Rijeka)

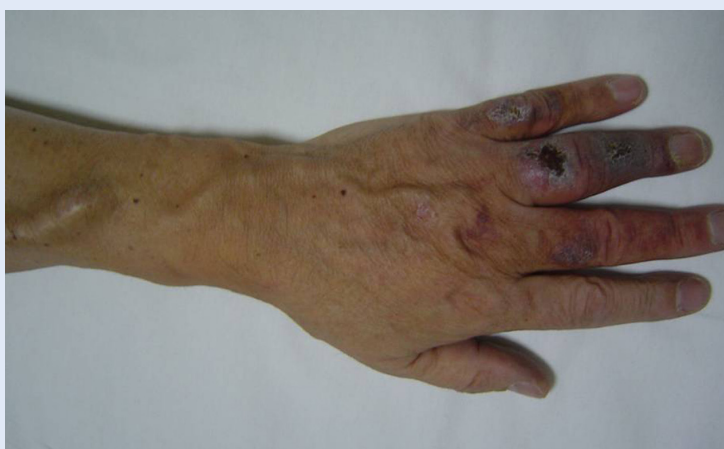**Figure 7.** Hematom on the puncture sites of the AV fistula (Source: Archive of the Department of Nephrology and Dialysis, UHC Rijeka)

#### *Pseudoaneurizma*

Za razliku od aneurizmi, pseudoaneurizme nemaju stijenku krvne žile, nego nastaju u okolnom mekom tkivu nakon destrukcije stijenke krvne žile, najčešće nakon nepažljive punkcije vlastite arterije ili grafta. Češće se javljaju kao komplikacije sintetskih AV graftova nego kod nativnih fistula. Dijagnosticiraju se ultrazvučnom pretragom.

#### *Hematom*

Najčešće se javlja između ubodnog mjesta na krvnoj žili i kože kod neadekvatne i kratke kom-



**Slika 8.** Periferna ishemija nastala zbog fenomena "krađe krvi" od strane AV fistule. Posljedica je nedovoljnog protoka na distalnoj strani ekstremiteta. (Izvor: arhiv Zavoda za nefrologiju i dijalizu, KBC Rijeka)

**Figure 8.** Peripheral ischemia caused by "steal syndrome" as a consequence of the insufficient blood flow in the distal part of the arm after AV fistula anastomosis. (Source: Archive of the Department of Nephrology and Dialysis, UHC Rijeka)

presije ubodnog mjesta na kraju dijalitičke procedure. Hematom može napraviti i vanjsku kompresiju segmenta krvne žile i uzrokovati stenozu. Dijagnosticira se inspekcijom i ultrazvučnom pregledom (slika 7).

#### *Periferna ishemija*

S obzirom na to da se konstrukcijom AV fistule smanjuje dotok krvi iz radijalne arterije prema palmarnom arkusu i prstima šake, u posebnim se uvjetima može razviti sindrom "krađe krvi" (engl. *steal-syndrome*) koja za posljedicu ima ishemiju prstiju šake, najčešće palca, kažiprsta i srednjaka za čiju je cirkulaciju odgovorna *art. radialis*. Najčešće s radi o dijabetičarima u kojih je, zbog dijabetične angiopatije s posljedičnim promjenama na stijenci perifernih arterija (intimalna hiperplazija, fibroza, kalcificirajući plakovi) te stenozama, oslabljena periferna arterijska cirkulacija. U dijabetičara treba izbjegavati konstrukciju antekubitalne AV fistule, jer se na taj način može izbjeći razvoj sindroma krađe krvi<sup>18</sup>. Bolesnici se najčešće žale na hladnoću prstiju šake, bolove, a mogu se javiti i trofične promjene na okrajinama uključujući i gangrenu (slika 8).

#### *Srčane komplikacije*

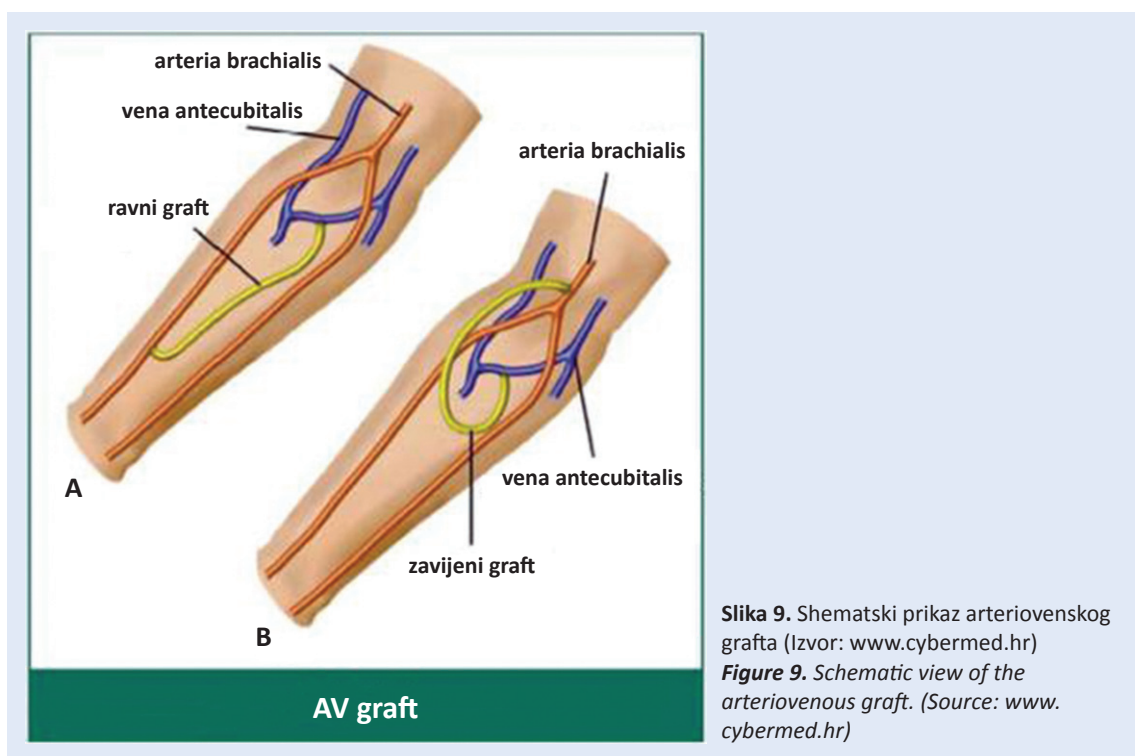
Kod srčanih bolesnika mogu se nakon konstrukcije AV fistule razviti dodatne kardiološke komplikacije jer se povećava srčani minutni volumen (20 – 50 % srčanog volumena prolazi kroz AV fistulu)<sup>19</sup>. Kroz AV fistulu, ovisno o lokalizaciji, krv prolazi 600 – 2000 ml/min.

#### *Infekcija*

Najčešće nastaju kao posljedica nesterilne punkcije, nakon čega se javlja crvenilo i otok kože. S obzirom na upalne promjene u dotičnom segmentu može doći i do slabljenja stijenke krvne žile i rupture, naročito ako se promjena nalazi na aneurizmi. Ove se komplikacije liječe antibioticima, a u slučaju prijetee rupture indicira se kirurško rješavanje<sup>20</sup> (slika 6).

#### **Arteriovenski usadak (AV graft)**

Ako se zbog neadekvatnih krvnih žila (loše razvijenih vena uz primjerenu arteriju ili postojeće arterijske insuficijencije) ne može konstruirati nativna AV fistula, moguće je implantirati sintetsku krvnu



žilu između arterije i vene, koja se naziva arteriovenski usadak (graft). Graft se izrađuje od prihvatljivog materijala koji mora biti biokompatibilan, kako bi se izbjegle alergijske reakcije, tromboze i infekcije. Premosnica se izrađuje od poliestera (Dacron), ekspaniranog po litetetrafluoroetilena (Goretex) ili poliuretana (Vectra). Implantira se potkožno kako bi bila dostupna punkciji, a konstruira se pretežno na nadlaktici između brahijalne arterije i aksilarne vene, rjeđe na podlaktici ili natkoljenici<sup>21</sup> (slika 9).

#### Komplikacije

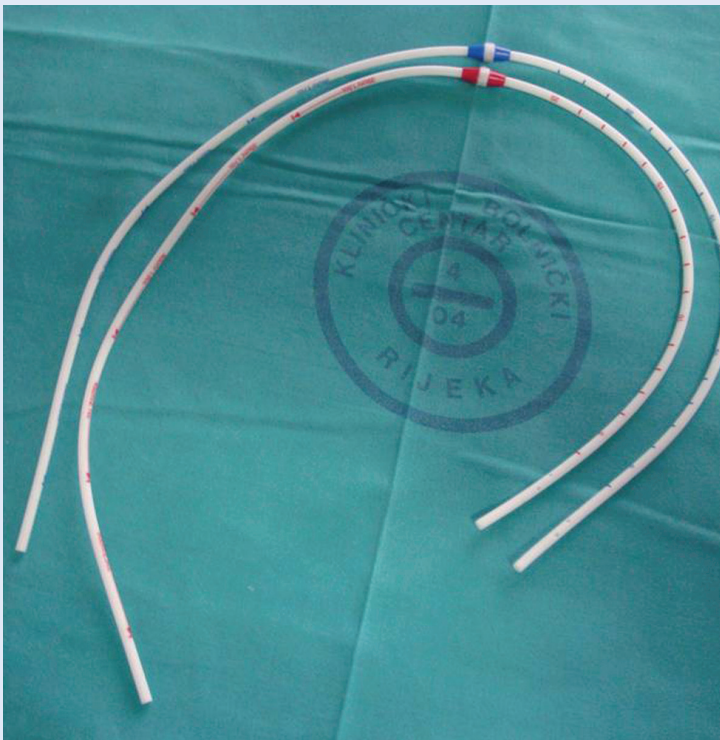
Komplikacije AV grafta su slične onima ranije opisanim kod nativne AV fistule: tromboza, stenoza, pseudoaneurizme i infekcija, te se slično i rješavaju.

#### Tunelirani centralni venski kateteri

U nekih starijih bolesnika sa sindromom kroničnog srčanog zatajenja i neadekvatnim perifernim krvnim žilama, postoji nemogućnost konstrukcije AV fistule i sintetskog AV grafta pa im se stoga zbog izvođenja HD ugrađuju trajni tunelirani centralni venski kateteri (TCVK) s potkožnom sintetskom obujmicom (engl. cuff)<sup>22</sup>. Vezivno tkivo uraste u obujmicu i time stabilizira položaj katetera te otežava mogućnost infekcije (slika 10). Ovim

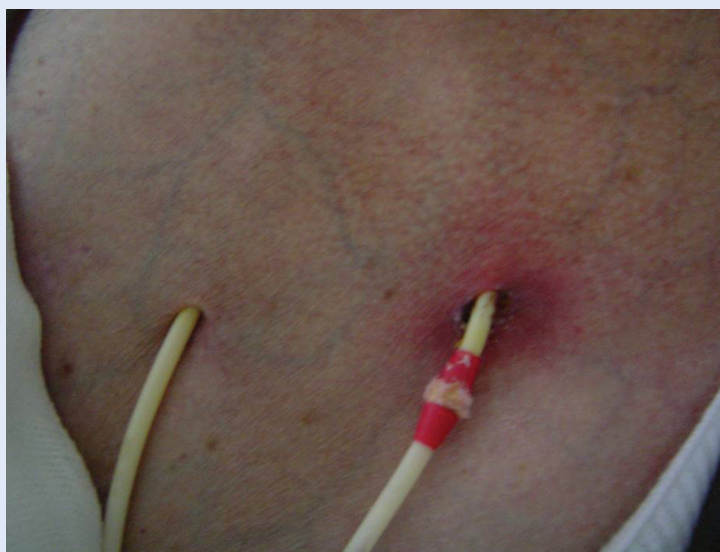pristupom liječi se približno 10 – 15 % bolesnika na programu kronične HD. Bolesnik mora biti upoznat s činjenicom da je pristup krvotoku trajnim tuneliranim kateterom povezan s većim brojem komplikacija u odnosu na pristup AV fistulom ili AV graftom (tromboza, bakterijemija, sepsa). Kateteri su dvolumenski, uvode se preko velikih vena (unutarnja jugularna, supklavijska ili femoralna vena) i moraju osigurati dovoljan protok krvi preko krvne pumpe monitora za HD (300 do 400 ml/min). Najpoželjnije mjesto za postavljanje TCVK je desna unutarnja jugularna vena. Ostala moguća mjesta su vanjska jugularna vena, supklavijska vena, femoralna vena i donja šuplja vena. Ako se radi o privremenom pristupu krvotoku, treba izbjegavati stranu na kojoj se namjerava konstruirati fistula. Supklavijsku venu treba koristiti samo ako jugularni pristup nije moguć. Postavljanje katetera izvodi se modificiranom Seldingerovom metodom, pod kontrolom ultrazvuka. Jugularni pristup nalazi se supralateralno sternalnom kraju klavikule. Nakon uspješnog plasiranja provjerava se položaj TCVK radiološkim prikazom. Prednosti TCVK su: može se koristiti odmah po postavljanju, ne zahtijeva venepunkcije (manja mogućnost krvarenja izazvanog heparinom), lakše rješavanje eventualnih trombotičkih





**Slika 10.** Tunelirani kateter za hemodijalizu tipa Tesio. Dva odvojena lumena daju mogućnost boljeg protoka i manje recirkulacije krvi. (Izvor: arhiv Zavoda za nefrologiju i dijalizu, KBC Rijeka)

**Figure 10.** Tunneled catheter for hemodialysis, type Tesio. Two separate lumens are suitable for better blood flow and less recirculation. (Source: Archive of the Department of Nephrology and Dialysis, UHC Rijeka)



**Slika 11.** Infekcija na mjestu izlazišta kraka katetera za hemodijalizu. Vidljiva potpuna protruzija obujmice. (Izvor: arhiv Zavoda za nefrologiju i dijalizu, KBC Rijeka)

**Figure 11.** Infection of the exit-site of the catheter lumen. Complete protrusion of the cuff. (Source: Archive of the Department of Nephrology and Dialysis, UHC Rijeka)

komplikacija na mjestu samog pristupa. Nedostaci TCVK su: manji protok krvi kroz dijalizator, moguće komplikacije za vrijeme plasiranja katetera, veća mogućnost infekcija, stenoza supklavijske vene, kozmetički problemi<sup>2</sup>.

#### Komplikacije

Komplikacije tuneliranih katetera za hemodijalizu mogu biti rane i kasne. Rane komplikacije mogu biti lakše (hematom na mjestu punkcije, punkcija zajedničke karotidne arterije, neadekvatna pozicija katetera (najčešće zbog stenozе na nivou brahiocefalične vene), promuklost i parestezija ekstremiteta na strani punkcije zbog infiltracije anestetika u regiju n. recurrensa i brahiocefaličnog živčanog pleksusa) i teže (pneumothoraks, hemothoraks te hematoperikard s prijetećom tamponadom srca). Kasne komplikacije su tromboza, infekcija (najčešće u potkožnom tunelu) koja rezultira bakterijemijom, a u težim situacijama i sepsom (slika 11)<sup>23</sup>.

#### Tromboza

Manifestira se neadekvatnim protokom krvi kroz kateter. To je relativno čest slučaj kod bolesnika koji se dijaliziraju putem endovenoznih katetera. Redukcijom protoka krvi reducira se i isporučena doza dijalize. Tunelirani kateteri normalno imaju protok krvi veći od 300 ml/min. Ako je protok manji sumnja se na inkompletnu opstrukciju zbog depozita endoluminalno nataloženog fibrina. Kod kompletne opstrukcije provođenje dijalize nije moguće, pa je potrebna zamjena kraka nefunkcionalnog katetera preko vodilice i postavljenje novog, putem novog potkožnog tunela<sup>24</sup>.

Moguća je i primjena fibrinolitičkih otopina (urokinaza, tkivni plazmonogen aktivator – tPA) tijekom 3 – 6 sati. U slučaju inkompletne opstrukcije preporučuje se instiliranje u lumen katetera anti-trombotičnih otopina (standardni heparin, niskomolekularni heparin, natrijev citrat)<sup>25,26</sup>.

U novije vrijeme prednost u prevenciji infekcije i tromboze katetera za hemodijalizu prednost se daje natrijevom citratu u odnosu na standardni heparin. Heparin je po strukturi polisaharid koji privlači mikrobe i pogoduje stvaranju biofilma na stijenjkama katetera, a ako uđe u sistem-

sku cirkulaciju povećava rizik od krvarenja. Natrijev citrat štiti od moguće infekcije time što "veže" kalcij koji je potreban za razmnožavanje bakterija, ujedno blokadom kalcija sprečava u procesu koagulacije stvaranje ugruška. U slučaju da uđe u sistemsku cirkulaciju ne izaziva sistemski efekt jer se brzo metabolizira u jetri i mišićima u neutralne bikarbonate. Opažene nuspojave (kod otprilike 10 % bolesnika) jesu osjećaj metalnog okusa u ustima te trnjenje u prstima ekstremiteta tijekom ispunjavanja lumena katetera otopinom. Oni se mogu izbjeći davanjem manjeg volumena otopine za po 0,1 ml kod sljedećih dijalitičkih procedura do prestanka simptoma. U upotrebi su koncentracije natrijevog citrata od 23 %, 30 % i 46,7 %<sup>27,28</sup>.

### Infekcija

Kateterom izazvana infekcija najčešći je uzrok obolijevanja bolesnika s takvom vrstom krvožilnog pristupa. Dijagnoza se postavlja relativno lako (povišena temperatura, bol i crvenilo) u području izlaznog mjesta katetera ili u području potkožnog tunela, često i uz prisustvo sekrecije upalnog sadržaja. Teža je dijagnoza tih endoluminalne kontaminacije uz odsutnost vanjskih znakova upale. U ovom slučaju dijagnozi pomaže pozitivan nalaz hemokulture ili pozitivan bakteriološki nalaz endoluminalnog ugruška katetera.

Najčešći uzročnici (80 %) su gram-pozitivne bakterije (*Staphylococcus epidermidis*, *Staphylococcus aureus*), rijedi (20 %) su gram-negativne bakterije i gljivice (*Enterococcus*, *Escherichia Coli*, *Pseudomonas*, *Candida species*)

Specifični krvni markeri (leukocitoza, povišena vrijednost C- reaktivnog proteina – CRP i procalcitonina – PCT) pomažu za postavljanje dijagnoze kateterom uzrokovane bakterijske infekcije<sup>29</sup>.

### Postupci kod utvrđene kateterom izazvane infekcije

a) U slučaju infekcije izlaznog tunela katetera s negativnim hemokulturama dovoljno je uz lokalnu toaletu izlaznog tunela napraviti mikrobiološki nalaz brisa izlazišta i odrediti dvotjednu parenteralnu antibiotsku terapiju po antibiogramu. S obzirom na to da su u 80 % slučajeva uzrok infekcije gram-pozitivne bakterije mogu-

će je odmah započeti antibiotsku terapiju antibiotikom na koji su gram-pozitivne bakterije osjetljive do bakteriološkog nalaza brisa.

b) U slučaju pozitivne hemokulture bez znakova za infekciju izlaznog tunela katetera uputno je zamijeniti krakove katetera novim uz profilaksu antibiotske terapije kroz sljedeća 4 tjedna po antibiogramu.

Trajni pristup krvotoku moguće je ostvariti primjenom arteriovenske (AV) fistule ili arteriovenskog (AV) grafta te tzv. tuneliranim ili, rjeđe, netuneliranim kateterom u jednu od središnjih vena. Komplikacije AV fistula i AV grafta su stenoze, tromboze, aneurizme, pseudoaneurizme, srčanožilne komplikacije, infekcije te periferna ishemija distalnog dijela ekstremiteta. Pažljiva punkcija AV fistule ili grafta te primjerena njega trajnog katetera omogućit će dugotrajnu primjenu pristupa krvotoku za hemodijalizu.

c) U slučaju infekcije izlaznog tunela uz pozitivnu hemokulturu indicirano je promptno vađenje katetera uz antibiotsku terapiju sljedeća 4 tjedna zbog moguće komplikacije kateterom izazvane sepse s mogućim metastatskim žarištima uključujući i endokarditis, osteomijelitis, te vertebralne apscese ponekad i nakon vađenja katetera<sup>29</sup>.

### Prevenција infekcije

Strogo provođenje higijenskih mjera kod uključivanja bolesnika na hemodijalizu, upotreba otopine natrijevog citrata za ispunjavanje lumena katetera nakon dijalitičke procedure s obzirom da navedena otopina uz antitrombotička ima i antiseptična svojstva, te preventivno tretiranje kože oko izlazišta katetera antibiotskom masti čime se reducira mogućnost bakterijemije<sup>29</sup>.

### ZAKLJUČAK

Pravodobna priprema bolesnika za postupke hemodijalize uključuje konstrukciju primjerenog pristupa krvotoku. Arteriovenska fistula najbolji je pristup krvotoku, s najmanje komplikacija i osigurava najučinkovitiju hemodijalizu. Primjena endovenoznih katetera ponekad je nužnost, a njihovo pravilno održavanje i njega smanjit će moguće komplikacije.

## LITERATURA

1. Ortega T, Ortega F, Diaz-Corte C, Rebollo P, Ma Baltar J, Alvarez-Grande J. The timely construction of arteriovenous fistula: a key to reducing morbidity and mortality and to improving cost management. *Nephrol Dial Transplant* 2005;20:598-603.
2. NKF-K/DOQI Clinical Practice Guidelines for Vascular Access: Update 2000. *Am J Kidney Dis* 2001;37:137-81.
3. Weijmer MA, ter Wee PM. Temporary Vascular Access for Hemodialysis treatment. In: Ronco C, Levin NW (eds). *Hemodialysis Vascular Access and Peritoneal Dialysis Access*. Contrib Nephrol. Basel, Karger, 2004;142: 94-111.
4. Ash SR. The evolution and function of central venous catheters for dialysis. *Semin Dial* 2001;14:416-24.
5. Mickley V. Central venous catheters: Many questions, few answers. *Nephrol Dial Transplant* 2002;17:1368-73.
6. Pisoni LR. Vascular Access use and outcomes: Results from DOPPS. *Contrib Nephrol* 2002;137:13-9.
7. NKF-K/DOQI Clinical Practice Guidelines for Vascular Access. *Am J Kidney Dis* 1997;37:30-150.
8. Ryner HC, Pisoni RL, Gillespie BW. Creation, cannulation and survival of arteriovenous fistulae: data from DOPPS. *Kidney Int* 2003;63:323.
9. Brunori G, Ravani P, Mandolfo S, Imbasciati E, Malberti F, Cancarini G. Fistula maturation: doesn't time matter at all? *Nephrol Dial Transplant* 2005;20:684-87.
10. Rooijens PPGM, Tordoir JHM, Stijnen T, Burgmans JPI, Smet de AAEA, Yo TI. Radiocephalic wrist arteriovenous fistula for hemodialysis: meta-analysis indicates a high primary failure rate. *Eur J Vasc Endovasc Surg* 2004;28: 571-680.
11. Corpataux JM, Haesler E, Silacci P, Ris HB, Hayoz D. Low-pressure environment and remodelling of the forearm vein in Brescia-Cimino vascular access. *Nephrol Dial Transplant* 2002;17:1057-62.
12. Hakaim AG, Nalbandian M, Scott T. Superior maturation and patency of primary brachiocephalic and transposed basilic vein arteriovenous fistulae in patients with diabetes. *J Vasc Surg* 1998;27:154.
13. Schwab SJ, Raymond JR, Saeed M, Newman GE, Dennis PA, Bollinger RR. Prevention of hemodialysis fistula thrombosis. Early detection of venous stenoses. *Kidney Int* 1989;36:707-11.
14. Schwab SJ, Oliver MJ, Suhocki P, McCann R. Hemodialysis arteriovenous access: Detection of stenosis and response to treatment by vascular access blood flow. *Kidney Int* 2001;59:358-62.
15. Bay WH, Henry ML, Lazarus JM, Lew NL, Ling J, Lowrie EG. Predicting hemodialysis access failure with color flow Doppler ultrasound. *Am J Nephrol* 1998;18: 296-304.
16. Turmel-Rodrigues L, Pengloan J, Rodrigue H, Brillet G, Lataste A, Pierre D et al. Treatment of failed native arteriovenous fistulae for hemodialysis by interventional radiology. *Kidney Int* 2000;57:1124-40.
17. Kronung G. Plastic deformation of Cimino fistula by repeated puncture. *Dial Transplant* 1984;13:635-8.
18. Miles AM. Upper limb ischaemia after vascular access surgery. Differential diagnosis and management. *Semin Dial* 2000;13:312-15.
19. Foley RN. Clinical epidemiology of cardiac disease in dialysis patients: Left ventricular hypertrophy, ischaemic heart disease, and cardiac failure. *Semin Dial* 2003; 16:111-7.
20. Dhingra RK, Young EW, Hulbert-Shearon TE, Leavey SF, Port FK. Type of vascular access and mortality in U.S. hemodialysis patients. *Kidney Int* 2001;60:1443-51.
21. Miller PE, Carlton D, Deierhoi MH, Redden DT, Allon M. Natural history of arteriovenous grafts in hemodialysis patients. *Am J Kidney Dis* 2000;36:68-74.
22. O'Dwyer H, Fotheringham T, O'Kelly P, Doyle S, Haslam P, McGrath F et al. A prospective comparison of two types of tunneled hemodialysis catheters: The Ash Split versus PermCath. *Cardiovascular Intervent Radiol* 2005;28:23-9.
23. Capdevila JA, Planes AM, Palomar M, Gasser I, Almirante B, Pahissa A et al. Value of differential quantitative blood cultures in the diagnosis of catheter related sepsis. *Eur J Clin Microbiol Infect Dis* 1992;11:403-7.
24. McCann M, Moore ZE. Interventions for preventing infectious complications in haemodialysis patients with central venous catheters. *Cochrane Database Syst Rev* 2010;1:6894.
25. Rockall AG, Harris A, Wetton CW, Taube D, Gedroyc W, Al-Kutoubi MA. Stripping of failing haemodialysis catheters using the Amplatzer gooseneck snare. *Clin Radiol* 1997;52:616-20.
26. Merport M, Murphy TP, Egglin TK, Dubel GJ. Fibrin sheath stripping versus catheter exchange for the treatment of failed tunneled hemodialysis catheters: randomized clinical trial. *J Vasc Interv Radiol* 2000;11:1115-20.
27. Ash SA, Mankus RA, Sutton M. Concentrated Sodium Citrate (23 %) for Catheter Lock. *Hemodialysis Int* 2000;4:22-31.
28. Wijmer MC, Debets-Ossenkopp YJ, Van de Vondervoort FJ, Ter Wee PM. Superior antimicrobial activity of trisodium citrate over heparin for catheter locking. *Nephrol Dial Transplant* 2002;17:2189-95.
29. Tordoir J, Canaud B, Haage P, Konner K, Basci A, Fouque D et al. EBPG on Vascular Access. *Nephrol Dial Transplant* 2007;22(Suppl 2):88-117.
30. Brescia MJ, Cimino JE, Appel K, Hurwicz BJ. Chronic hemodialysis using venipuncture and a surgically created arteriovenous fistula. *N Eng J Med* 1966;275: 1089-92.