

Hepatopulmonalni sindrom - često neprepoznata komplikacija u jetrenoj cirozi

Mikolašević, Ivana; Bagić, Željka; Milić, Sandra; Kurpis, Marina; Matana, Ante; Kukuljan, Melita; Miletić, Damir; Štimac, Davor

Source / Izvornik: **Medicina Fluminensis : Medicina Fluminensis, 2010, 46, 202 - 207**

Journal article, Published version

Rad u časopisu, Objavljena verzija rada (izdavačev PDF)

Permanent link / Trajna poveznica: <https://um.nsk.hr/um:nbn:hr:184:922093>

Rights / Prava: [In copyright](#)/[Zaštićeno autorskim pravom.](#)

Download date / Datum preuzimanja: **2024-12-01**



Repository / Repozitorij:

[Repository of the University of Rijeka, Faculty of Medicine - FMRI Repository](#)



Hepatopulmonalni sindrom – često neprepoznata komplikacija u jetrenoj cirozi

Hepatopulmonary syndrome – commonly unrecognized complication in liver cirrhosis

Ivana Mikolašević^{1*}, Željka Bagić¹, Sandra Milić¹, Marina Kurpis², Ante Matana³,
Melita Kukuljan⁴, Damir Miletić⁴, Davor Štimac¹

¹Zavod za gastroenterologiju,
Klinika za internu medicinu,
Klinički bolnički centar Rijeka

²Zavod za pulmologiju,
Klinika za internu medicinu,
Klinički bolnički centar Rijeka

³Zavod za kardiologiju,
Klinika za internu medicinu,
Klinički bolnički centar Rijeka

⁴Klinika za radiologiju,
Klinički bolnički centar Rijeka

Prispjelo: 2. 3. 2010.
Prihvaćeno: 4. 5. 2010.

Adresa za dopisivanje:

Ivana Mikolašević, dr. med.
Zavod za gastroenterologiju,
Klinika za internu medicinu,
Klinički bolnički centar Rijeka,
Krešimirova 42, 51 000 Rijeka
e-mail: ivana.mikolasevic@yahoo.com

<http://hrcak.srce.hr/medicina>

Sažetak. Cilj: Hepatopulmonalni sindrom (HPS) kao plućnu komplikaciju uznapredovale bolesti jetre karakterizira trijas: jetrena bolest, arterijska hipoksemija i dilatacija plućnog krvožilja. Prevalencija iznosi i do 47 %, no u kliničkoj praksi rijetko se prepoznaje i dijagnosticira, stoga je cilj ovoga prikaza upozoriti na često postojanje HPS-a u bolesnika s cirozom jetre i respiratornom simptomatologijom, te istaknuti dijagnostičke postupke i adekvatno liječenje. **Prikaz slučaja:** Bolesnik je 54-godišnjak s cirozom jetre (Child-Pugh C 10) i dispnejom. Kliničkim pregledom (dispneja) i laboratorijskim nalazima (arterijska hipoksemija, ortodeoksija) postavljena je sumnja na HPS. Primjenom kontrastne ehokardiografije, višeslojne računalne tomografije (MSCT) pluća i CT plućne angiografije, potvrđena je radna dijagnoza. **Rasprava i zaključak:** U bolesnika s cirozom jetre i respiratornim tegobama treba posumnjati na HPS i potvrditi ga odgovarajućim dijagnostičkim metodama. Dijagnostika ovog sindroma obuhvaća detaljnu anamnezu i fizikalni pregled, analizu plinova u arterijskoj krvi, preglednu snimku grudnih organa, kontrastnu ehokardiografiju, MSCT pluća, scintigrafiju makroagregatima albumina obilježenih tehnecijem i, u dvojbim slučajevima, plućnu angiografiju. Provedena su brojna istraživanja o učinkovitosti različitih lijekova, ali niti jedan se nije pokazao dovoljno učinkovitim u liječenju ovog sindroma. Jedina potencijalno kurativna metoda danas je ortotopna transplantacija jetre (OTJ).

Ključne riječi: ciroza jetre, dijagnostika hepatopulmonalnog sindroma, hepatopulmonalni sindrom, liječenje

Summary. Aim: Hepatopulmonary syndrome (HPS), a pulmonary complication of liver cirrhosis, is the triad of liver disease, arterial hypoxemia and intrapulmonary vascular dilatation. Prevalence may be up to 47%, but in clinical practice it is rarely recognized and diagnosed. We present the case of HPS in a patient with liver cirrhosis and respiratory symptomatology and emphasise the importance of early recognition of HPS because of timely and adequate therapy approach. **Case report:** The patient was a 54-year-old male with liver cirrhosis (Child Pugh C 10) and dyspnea. Clinically (dyspnea) and biochemically (arterial hypoxemia, ortodeoxia) our presumptive diagnosis was HPS. Early diagnosis was established by applying contrast echocardiography, lung MSCT and CT pulmonary angiography. **Discussion and conclusion:** It is necessary to recognize HPS as a complication in liver cirrhosis and to verify it by using proper diagnostic methods. Diagnostics of HPS include detailed anamnesis and physical examination, blood gas analysis, chest x-ray, contrast echocardiography, lung MSCT, lung perfusion scintigraphy (99m-Tc macro aggregated albumin lung perfusion scan) and CT pulmonary angiography in doubtful cases. Various trials evaluating drug efficiency have been performed, but no medication has been found suitable for HPS treatment. Orthotopic liver transplantation (OLT) is the only potential curative method.

Key words: diagnostic procedures, hepatopulmonary syndrome, liver cirrhosis, treatment

UVOD

Ciroza jetre je ireverzibilni stadij kronične jetrene bolesti. Karakteriziraju je brojne kliničke i patofiziološke komplikacije čijim je razvojem preživljavanje u ovih bolesnika znatno skraćeno. Jedna od komplikacija je i hepatopulmonalni sindrom (HPS) koji u kliničkoj praksi često ostaje neprepoznat. Karakterizira ga trijas: jetrena bolest, arterijska hipoksemija i dilatacija plućnog krvožilja¹. U bolesnika s cirozom jetre koji se prezentira dispnejom uz arterijsku hipoksemiju nužno je pomisliti na ovaj sindrom. Dijagnostika HPS-a, uz detaljnu anamnezu i fizikalni pregled, temelji se na analizi plinova u arterijskoj krvi, preglednoj snimci grudnih organa, funkcionalnom testiranju pluća, MSCT-u pluća, kontrastnoj ehokardiografiji, scintigrafiji makroagregatima albumina obilježenih tehnecijem i CT plućnoj angiografiji. Nužno je isključiti kardiopulmonalne uzroke kao i ostala stanja kao mogući uzrok dispneje. Do danas su provedene brojne farmakološke studije u kojima je ispitivana učinkovitost različitih lijekova (inhibitori dušičnog oksida, antibiotici, selektivni plućni vazokonstriktori itd.), ali do sada niti jedan lijek nije zauzeo značajno mjesto u liječenju ovoga sindroma. Ortotopna transplantacija jetre (OTJ) danas je jedina učinkovita metoda liječenja². U radu je prikazan slučaj pedesetčetverogodišnjeg bolesnika s cirozom jetre (Child-Pugh C 10) i HPS-om, liječenog u našoj ustanovi, s ciljem da se ukaže na nužnost prepoznavanja ovog sindroma u kliničkoj praksi.

PRIKAZ SLUČAJA

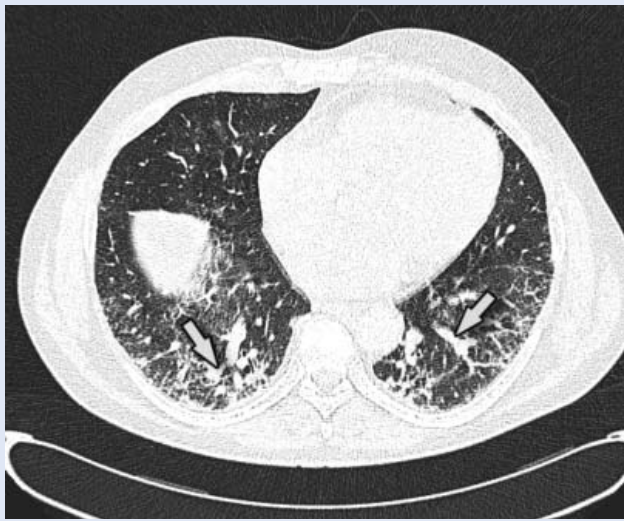
Pedesetčetverogodišnji bolesnik s već poznatom cirozom jetre (Child-Pugh C 10) etilične etiologije i portalnom hipertenzijom (hepatosplenomegalija, portalna gastropatija i varikoziteti jednjaka) prezentirao se dispnejom u naporu i progresivnim umorom dva mjeseca prije prijama, a u odsutnosti ortopneje, paroksizmalne noćne dispneje, kašlja i bronhospazma. Pušio je 20 cigareta na dan i svakodnevno je konzumirao alkohol. Nisu dobiveni podaci o ranijim kardiopulmonalnim bolestima. U fizikalnom statusu koža i vidljive sluznice bile su ikterične, bio je blago dispnoičan, normotenzivan, lividnijih usnica, s teleangijektazijama po koži lica, s nekoliko paukolikih angioma po koži gornjeg dijela grudnog koša, batičastim prstima, umjerenim ascii-

tesom i hepatosplenomegalijom. U laboratorijskim nalazima: bilirubin 100 $\mu\text{mol/L}$ (referentna vrijednost 3 – 20 $\mu\text{mol/L}$), aspartat aminotransferaza (AST) 57 U/L (referentna vrijednost 11 – 38 U/L), alanin aminotransferaza (ALT) 36 U/L (referentna vrijednost 12 – 48 U/L), gama glutamiltransferaza (gGT) 142 U/L (referentna vrijednost 11 – 55 U/L), albumini 32 g/L (referentna vrijednost 41 – 51 g/L), protrombinsko vrijeme (PV) 0,41 (referentna vrijednost $\geq 0,70$). Serološki nalazi za viruse hepatitisa A, B i C bili su negativni, kao i analiza

Algoritam za dijagnozu hepatopulmonalnog sindroma

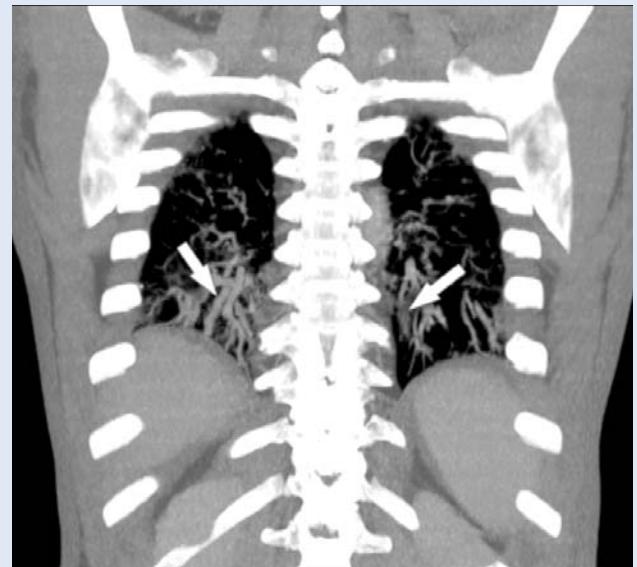
- Anamneza
- Fizikalni pregled: znakovi ciroze jetre, dispneja, platiptneja, cijanoza
- Acidobazni status: hipoksemija, ortodeoksija
- Kontrastna ehokardiografija
- Scintigrafija makroagregatima albumina obilježenih tehnecijem
- Višeslojna kompjutorizirana tomografija pluća i plućna angiografija

alfa-1-antitripsina. Parcijalni tlak kisika (PO_2) u ležećem položaju bio je 8,0 kPa (referentna vrijednost 7,2 – 12,6 kPa), parcijalni tlak ugljičnog dioksida (PCO_2) 4,1 kPa (referentna vrijednost 4,7 – 6,4 kPa) te saturacija kisikom 92,6 % (referentna vrijednost 94 – 98%), a nakon petnaest sekundi u stojećem položaju dolazi do pada PO_2 na 6,2 kPa, PCO_2 na 4,2 kPa i saturacije kisikom na 85,4 %. Na preglednoj snimci grudnih organa uočavaju se promjene plućnog intersticija. Testovi plućne funkcije pokazuju restriktivne smetnje ventilacije srednjeg stupnja, te snižen difuzijski kapacitet za ugljični monoksid (47 %). U daljnjem tijeku učinjena je MSCT pluća, na kojoj je obostrano u posterobazalnim dijelovima plućnih krila prikazana značajna dilatacija perifernih krvnih žila, uključujući terminalne grane arterija koje se prate sve do visceralne pleure. U istom području nađene su i retikularne sjene koje odgovaraju zadebljanju intralobarnog intersticija. Različito veliki areali s retikularnim sjenama mjestimice su uočeni i u preostalim subpleuralnim dijelovima pluća. Ovakav nalaz tipičan je za hepatopulmonalni sindrom (slike 1 – 2). Pri ehokardiografskom pregledu po davanju kontrasta u



Slika 1. Aksijalni HR* MSCT presjek prikazuje dilatirane periferne krvne žile, te manje arteriovenske spojeve u posteriornim dijelovima plućnih krila, subpleuralno. (*High resolution višeslojna računalna tomografija)

Figure 1. Axial HR MSCT* scan shows dilated peripheral blood vessels and small arteriovenous shunts located in posterior parts of the lungs, subpleurally. (*High resolution multi-slice tomography)

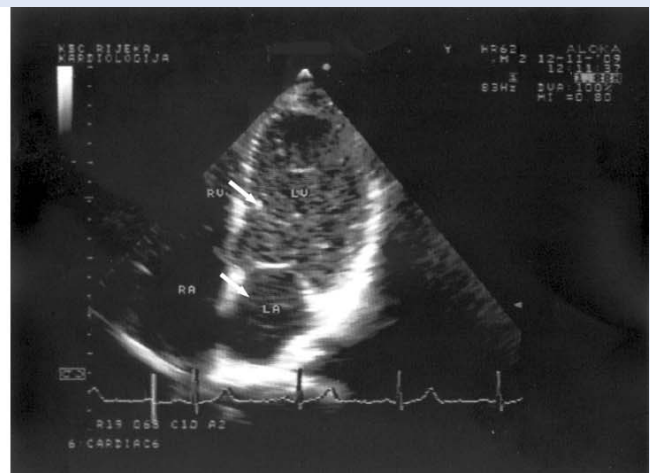
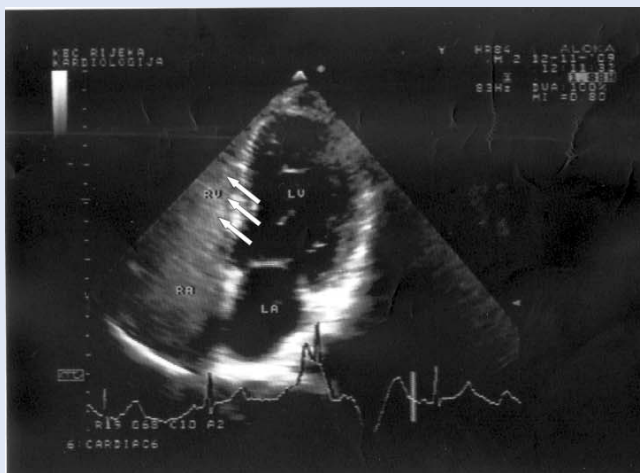

Slika 2. Koronarni MSCT presjek pokazuje dilatirane periferne krvne žile, te manje arteriovenske spojeve u posteriornim dijelovima plućnih krila.

Figure 2. Coronal MSCT scan shows dilated peripheral blood vessels and small arteriovenous shunts in posterior parts of the lungs.

kubitalnu venu došlo je do njegove pojave u desnom srcu te nakon šest kontrakcija i u lijevom srcu, što upućuje na postojanje intrapulmonalnih arteriovenskih spojeva (slike 3 – 4). Tlak u plućnoj arteriji bio je normalan. Radi potvrde dijagnoze HPS-a učini se CT angiografija na kojoj se u posteriornim segmentima vide dilatirane male krvne žile,

arterije i vene koje se uočavaju u subpleuralnoj regiji obostrano, što također govori u prilog HPS-a. Ultrazvučnim pregledom trbuha prikaže se uvećan lijevi režanj jetre i *lobus caudatus*, desni je režanj manjeg volumena, kontura jetre nazubljena, a slezena uvećana. Dopplerom se isključi postojanje tromboze portalne vene. Tijekom boravka bolesnik



Slike 3 A i 3B. Kontrastna ehokardiografija. Nakon davanja u kubitalnu venu kontrast se pojavljuje u desnom srcu, a nakon šest kontrakcija i u lijevom srcu.

Figure 3 A and 3B. Contrast echocardiography. After injection into the cubital vein, contrast appeared in the right heart and after six contractions in the left heart.

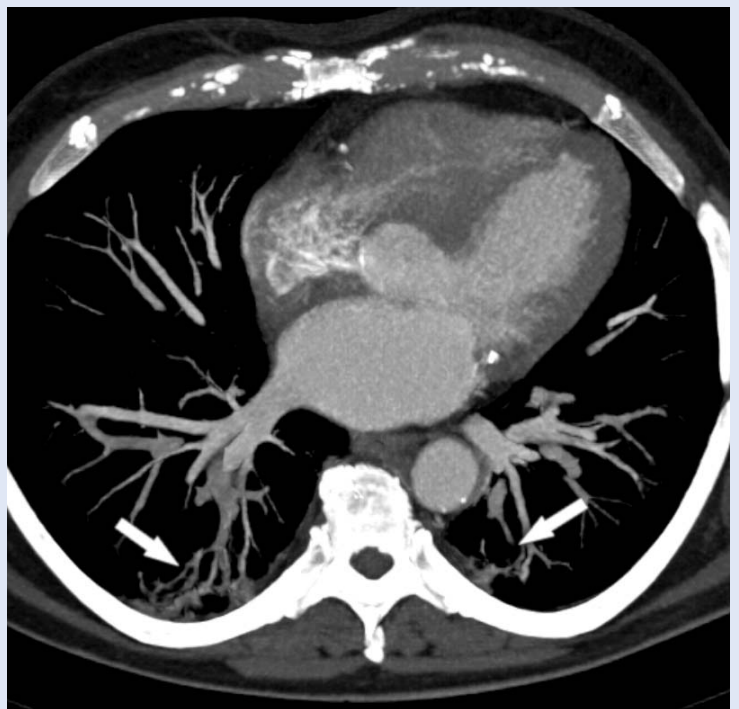
je liječen oksigenoterapijom (putem nosnog kate-tera, 2 L O₂/min), diureticima (spironolakton 100 mg/dan, furosemid 40 mg/dan) i blokatorom β-adrenergičkih receptora (propranolol 40 mg/dan). Uz primijenjenu terapiju bolesnikovo opće stanje je poboljšano, disanje je olakšano, poboljšani su i laboratorijski parametri (uključujući plinske nalaze krvi) pa je, za sada, nastavljeno pažljivo i često ambulantno praćenje.

RASPRAVA

Ciroza jetre je progresivna bolest kompleksne simptomatologije karakterizirana poremećajima mnogih organskih sustava. Plućne komplikacije ciroze jetre obuhvaćaju plućnu hipertenziju i HPS³. Klinički sindrom karakteriziran trijasom: jetrena bolest, hipoksemija i dilatacija plućnog krvožilja, u odsutnosti drugih kardiopulmonalnih bolesti, definira se kao hepatopulmonalni sindrom¹. Giroza jetre nije jedini uvjet za razvoj HPS-a. On se može javiti i u drugim stanjima kao što su: ekstrahepatična opstrukcija portalne vene, nodularna hiperplazija, tirozinemija, kronični aktivni hepatitis, fulminantno zatajenje jetre i portalna hipertenzija koja nije povezana s cirozom jetre. Najčešće se javlja u kriptogenoj cirozi jetre i onoj uzrokovanoj virusom hepatitisa B⁴.

Prevalencija HPS-a kreće se od 4 % do 47 %¹⁻³. Velika razlika u prevalenciji posljedica je uporabe različitih razdjelnih vrijednosti u definiranju arterijske hipoksemije u pojedinim studijama. Općenito se smatra da trećina bolesnika s cirozom jetre razvija HPS^{2,5,6}. Razvojem HPS-a mortalitet u bolesnika s cirozom jetre progresivno se povećava. Prema jednoj studiji prosječno preživljavanje u bolesnika s cirozom jetre i pridruženim HPS-om bilo je 10,6 mjeseci, dok je u onih bez HPS-a preživljavanje bilo 40,8 mjeseci¹. Stupanj arterijske hipoksemije bitno utječe na preživljavanje⁷, te se prema Europskom respiratornom udruženju HPS klasificira u četiri stadija, na osnovi bazalnih vrijednosti parcijalnog tlaka kisika: blagi – PO₂ > 80 mmHg, umjereni – PO₂ 80 do ≥ 60 mmHg, teški PO₂ < 60 do ≥ 50 mmHg i vrlo teški – PO₂ < 50 mmHg.

Kliničkom slikom HPS-a dominira plućna simptomatologija, dok simptomi uznapredovale bolesti jetre mogu i ne moraju biti izraženi. Kao najčešći



Slika 4. Aksijalni presjek MSCT plućne angiografije pokazuje dilatirane periferne krvne žile, te manje arteriovenske spojeve u posteriornim dijelovima plućnih krila, subpleuralno.

Figure 4. Axial MSCT pulmonary angiography scan shows dilated peripheral blood vessels and small arteriovenous shunts in posterior parts of the lungs, subpleurally.

simptom javlja se dispneja u više od 80 % slučajeva. Česta je i platipneja (dispneja koja se pogoršava u sjedećem položaju, a poboljšava u ležećem), praćena ortodeoksijom (arterijska deoksigenacija, odnosno pad PO₂ > 5 % ili > 4 mmHg pri promjeni položaja tijela iz ležećeg u stojeći). Osim dispneje, često postoje cijanoza i batićasti prsti koji su posljedica hiperdinamičke cirkulacije i arteriolo–kapilarne dilatacije), te znakovi bolesti jetre: hepatomegalija, splenomegalija i paukoliki angiomi. Smatra se da bolesnici s izraženim paukolikim angiomima imaju teži stupanj plućne disfunkcije^{8,9}. Rjeđe izvanplućne komplikacije desno-lijevih intrapulmonalnih spojeva mogu biti: apsces mozga, moždano krvarenje i policitemija inducirana hipoksijom¹⁰.

Kao komplikacija uznapredovale bolesti jetre javlja se i plućna hipertenzija koju treba razlikovati od HPS-a. Za razliku od navedenog sindroma kod kojeg je tlak u plućnoj arteriji uredan, uz snižen plućni vaskularni otpor i povećan srčani minutni volumen, u plućnoj hipertenziji je tlak u plućnoj

arteriji povišen, uz povišen plućni vaskularni otpor i normalan srčani minutni volumen¹¹.

Stupanj težine bolesti jetre i izraženost plućnih simptoma ne moraju biti proporcionalni te se HPS može razviti i u dobro kompenziranoj cirozi jetre¹⁰. Temeljno obilježje HPS-a je intrapulmonalna vaskularna dilatacija. Postoje brojne teorije kojima se nastoji objasniti mehanizam te vazodilatacije. Smatra se da u osnovi postoji poremećaj u odnosu vazokonstriktornih i vazodilatatornih tvari, s prevagom potonjih, što u konačnici dovo-

Hepatopulmonalni sindrom kao plućna komplikacija jetrene bolesti u kliničkoj praksi često nije prepoznat, stoga je nužno u bolesnika s cirozom jetre i dispnejom pomisliti na ovaj sindrom, osobito s obzirom na to da je jedina kurativna metoda ortotopna transplantacija jetre.

di do dilatacije plućne arterijske cirkulacije, poremećaja ventilacijsko-perfuzijskih odnosa (V/Q), razvoja anatomskih i funkcionalnih spojeva i arterijske hipoksemije. Naime, zbog bolesti jetre postoji neadekvatna sinteza ili metabolizam vazodilatatornih tvari. Tvar koja ima ključnu ulogu u razvoju HPS-a je potentni vazodilatator dušični oksid (NO). Nadalje, u bolesnika s HPS-om su povišene serumske vrijednosti spolnih hormona estradiola i progesterona, koje također pridonose razvoju hemodinamskih promjena u ovih bolesnika i pretpostavlja se da njihove vrijednosti koreliraju s pojavom paukolikih angioma. Koncentracija NO i spolnih hormona normalizira se nakon ortotopne transplantacije jetre^{10,12,13}. Drugi mehanizam koji pridonosi razvoju ovog stanja je intestinalna endotoksemija u sklopu enteralne translokacije gram-negativnih bakterija kao posljedica portalne hipertenzije u cirozi jetre, s posljedičnim otpuštanjem NO i tumorskoga nekrotizirajućeg čimbenika α (TNF- α), što također pridonosi plućnoj dilataciji¹⁴. Postoji poremećaj i na staničnoj razini endotela krvnih žila pluća koji reagira pojačano na vazodilatatorne supstancije, a pokazuje relativnu neosjetljivost na vazokonstriktorne tvari. U fiziološkim uvjetima, kada postoji smanjena ventilacija pojedine alveole, dolazi do konstrikcije pripadajuće kapilare. U HPS-u izostaje navedeni učinak, pa je perfuzija znatno veća nego ventilaci-

ja, što dovodi do poremećaja ventilacijsko-perfuzijskih (V/Q) odnosa i smanjene oksigenacije krvi. Posljedično se otvaraju arteriovenske anastomoze i razvijaju desno-lijevi spojevi^{10,15}.

Prvi korak u dijagnostici HPS-a je detaljna anamneza i fizikalni pregled. Nužno je dobiti podatke o drugim kardiopulmonalnim bolestima koje mogu biti uzrokom dispneje u bolesnika s cirozom jetre. Sljedeći korak čini analiza acidobaznog statusa s ciljem detektiranja hipoksemije i ortodeoksije. Ako se na temelju acidobaznog statusa utvrde poremećaji arterijskih plinova, treba učiniti preglednu snimku grudnih organa i plućne funkcionalne testove koji pomažu u eliminaciji drugih kardiopulmonalnih bolesti. Od danas dostupnih slikovnih metoda pretraživanja, prvu liniju u dijagnostici HPS-a čini kontrastna ehokardiografija s ciljem dokazivanja intrapulmonalnih spojeva. Za kvantifikaciju stupnja intrapulmonalnih spojeva primjenjuje se scintigrafija makroagregatima albumina obilježenih tehnejem. Ako unatoč učinjenim dijagnostičkim pretragama dijagnoza HPS-a nije sa sigurnošću utvrđena, primjenjuje se plućna angiografija koja se s obzirom na invazivnost koristi kao posljednja metoda^{2,15}.

Do danas su provedene brojne kliničke studije s ciljem pronalaženja adekvatnog lijeka za terapiju HPS-a, ali niti jedan lijek nije se pokazao učinkovitim¹⁶. S obzirom na to da je primarni poremećaj HPS-a plućna vazodilatacija, pokušalo se s primjenom vazokonstriktornih tvari (kao što su almitrin bimesilat i pseudoefedrin, ali bez značajnijih rezultata) i tvari koji inhibiraju vazodilataciju (metilensko modrilo). Spominju se analozi somatostatina, antagonisti dušičnog oksida, imunosupresivni lijekovi (kortikosteroidi, ciklofosfamid), kao i druge nefarmakološke metode (plazmafereza, embolizacija) koje se također nisu pokazale uspješnim. S obzirom na to da visina portalne hipertenzije korelira s težinom HPS-a, smanjenje portalnog tlaka (primjenom propranolola) u nekih bolesnika dovelo je do poboljšanja. Do poboljšanja simptoma doveli i nadomjesna terapija kisikom koja se savjetuje svim hipoksemičnim bolesnicima s HPS-om¹⁷⁻¹⁹. Mogućnost izlječenja ovih bolesnika danas pruža jedino ortotopna transplantacija jetre, unatoč činjenici da je smrtnost bolesnika s HPS-om nakon transplantacije jetre najčešće značajno veća nego u onih bolesnika s cirozom jetre bez HPS-a. Smrt

najčešće nastupa zbog razvoja kardiorespiratornih komplikacija²⁰. Nakon transplantacije jetre moguća je regresija vaskularnih poremećaja i poboljšanje oksigenacije u bolesnika sa subkliničkim intrapulmonalnim spojevima i blagom prekapilarnom dilatacijom. Regresija se ne očekuje u bolesnika s pravim anatomskim spojevima i izraženom prekapilarnom dilatacijom koje karakterizira nepotpun oksigenacijski odgovor na udisanje 100 % kisika²¹.

Prikazani bolesnik imao je razvijenu kliničku i laboratorijsku sliku ciroze jetre uz plućnu simptomatologiju. Od kliničkih i laboratorijskih pokazatelja HPS-a prezentirao se dispnejom uz ortodeoksiju. Primjenom kontrastne ehokardiografije dokazano je postojanje intrapulmonalnih spojeva, MSCT-om pluća značajna dilatacija perifernih krvnih žila, u posterobazalnim dijelovima plućnih krila, a dijagnoza je potvrđena i CT-angiografijom. Tijekom hospitalizacije liječen je simptomatskom terapijom (primjena kisika putem nosnog katetera) i blokatorom beta adrenergičkih receptora, na koju je nastupilo kliničko poboljšanje. Za sada je nužno redovito i češće praćenje respiratornog statusa bolesnika, uz adekvatnu farmakološku terapiju ostalih komplikacija ciroza jetre (diuretici i beta blokator) te apstinenciju od alkohola i pušenja. U perspektivi će u bolesnika, s obzirom na to da jedina pruža mogućnost izlječenja, biti nužna transplantacija jetre.

ZAKLJUČAK

Hepatopulmonalni sindrom kao plućna komplikacija jetrene bolesti u kliničkoj praksi u većini slučajeva ostaje neprepoznat, stoga je nužno u bolesnika s cirozom jetre i dispnejom pomisliti na ovaj sindrom. Slučaj bolesnika liječenog u našoj ustanovi prikazan je ovim radom zbog nužnosti interdisciplinarnog pristupa gastroenterologa, kardiologa, pulmologa i radiologa u svakodnevnoj praksi, kako bismo ovakve bolesnike lakše prepoznali.

LITERATURA

1. Fukushima KY, Yatsuhashi H, Kinoshita A, Ueki T, Matsumoto T, Osumi M et al. Two cases of hepatopulmonary syndrome with improved liver function following long-term oxygen therapy. *J Gastroenterol* 2007;42:176-80.
2. Ho V. Current concepts in the management of hepatopulmonary syndrome. *Vascular health and risk management* 2008;4:1035-41.
3. Mal H, Brugiére O, Durand F, Muriel F, Cohen AS, Fournier M. Pulmonary hypertension following hepatopulmonary syndrome in a patient with cirrhosis. *J Hepatol* 1999;31:360-4.
4. Alizadeh AHM, Fatemi SR, Mirzaee V, Khoshbaten M, Talebipour B, Sharifian A et al. Clinical features of hepatopulmonary syndrome in cirrhotic patients. *World J Gastroenterol* 2006;12:1954-1956.
5. Krowka MJ. Hepatopulmonary syndromes. *Gut* 2000;40:1-4.
6. Stoller JK, Lange PA, Westveer MK, Carey WD, Vogt D, Handerson JM. Prevalence and reversibility of the hepatopulmonary syndrome after liver transplantation – The Cleveland Clinic Experience. *West J Med* 1995;163:133-8.
7. Swanson KL, Weiner RH, Krowka MJ. Natural history of hepatopulmonary syndrome: Impact of liver transplantation. *Hepatology* 2005;41:1122-9.
8. Almeida JA, Riordan SM, Liu J, Galhenage S, Kim R, Bihari D et al. Deleterious effect of nitric oxide inhibition in chronic hepatopulmonary syndrome. *Eur J Gastroenterol Hepatol* 2007;19:341-6.
9. Yigit IP, Hacıevliyagil SS. The relationship between severity of liver cirrhosis and pulmonary function tests. *Dig Dis Sci* 2008;53:1951-6.
10. Herve P, Pavec J, Sztrymf B, Decante B, Savale L, Sitbon O. Pulmonary vascular abnormalities in cirrhosis. *Best practice and Research Clinical Gastroenterology* 2007;21:141-59.
11. Brussino L, Bucca C, Morello M, Scappaticci E, Mauro M, Rolla G. Effect on dyspnoea and hypoxaemia of inhaled N(G) – nitro- L –arginine methyl ester in hepatopulmonary syndrome. *Lancet* 2003;362:43-4.
12. Rolla G, Brussino L, Colagrande P, Dutto L, Polizzi S, Scappaticci E et al. Exhaled nitric oxide and oxygenation abnormalities in hepatic cirrhosis. *Hepatology* 1997;36:842-7. Cremona G, Higenbottam TW, Mayoral V, Alexander G, Demoncheaux E, Borland C et al. Elevated exhaled nitric oxide in patients with hepatopulmonary syndrome. *Eur Respir J* 1995;8:1883-5.
13. Zhang HY, Han DW, Wang XG, Zhao YC, Zhou X, Zhao HZ. Experimental study on the role of endotoxin in the development of hepatopulmonary syndrome. *World J Gastroenterol* 2005;11:567-72.
14. Naejie R, Hallemans R, Mols P, Melot C. Hypoxic pulmonary vasoconstriction in liver cirrhosis. *Chest* 1981;80:570-4.
15. Hira HS, Kumar J, Tyagi SK, Jain SK. A study of hepatopulmonary syndrome among patients of cirrhosis of liver and portal hypertension. *Indian J Chest Dis Allied Sci* 2003;45:165-71.
16. McAdams HP, Erasmus J, Crockett R, Mitchell J, Godwin JD, McDermott VG. The hepatopulmonary syndrome: radiologic findings in 10 patients. *AJR* 1996;166:1379-85.
17. Groneberg DA, Fischer A. Methylene blue improves the hepatopulmonary syndrome. *Ann Intern Med* 2001;135:380-1.
18. Brussino L, Bucca C, Morello M, Scappaticci E, Mauro M, Rolla P. Effect on dyspnoea and hypoxaemia of inhaled NG-nitro-L-arginine methyl ester in hepatopulmonary syndrome. *Lancet* 2003;362:43-4.
19. Ferreira PP, Camara EJM, Paula RLP, Zollinger CC, Cavalcanti AR, Bittencourt PL. Prevalence of hepatopulmonary syndrome in patients with decompensated chronic liver disease and its impact on short-time survival. *Arq Gastroenterol* 2008;45:34-7.
20. Čulaftić Đ. Hepatopulmonary syndrome: Experience from one center. *Arch gastroenterohepatol* 2002;21:36-40.