

# Maligni tumor testisa u šesnaestomjesečnog dječaka: prikaz slučaja

---

Roganović, Jelena; Đorđević, Gordana; Glavan, Neda

Source / Izvornik: **Paediatrica Croatica**, 2024, 68, 223 - 227

Journal article, Published version

Rad u časopisu, Objavljena verzija rada (izdavačev PDF)

<https://doi.org/10.13112/pc.350>

Permanent link / Trajna poveznica: <https://urn.nsk.hr/urn:nbn:hr:184:605710>

Rights / Prava: [In copyright](#) / [Zaštićeno autorskim pravom](#).

Download date / Datum preuzimanja: **2025-03-12**



Repository / Repozitorij:

[Repository of the University of Rijeka, Faculty of Medicine - FMRI Repository](#)



# Maligni tumor testisa u šesnaestomjesečnog dječaka: prikaz slučaja

Jelena Roganović<sup>1</sup>, Gordana Đorđević<sup>2</sup>, Neda Glavan<sup>2</sup>

*Uvod: Maligni tumori testisa u djece su rijetki. Cilj rada je prikazati kliničku sliku, dijagnostički pristup i liječenje tumora testisa na slučaju dječaka s endodermalnim sinus tumorom.*

*Prikaz slučaja: Šesnaestomjesečni dječak upućen je na pedijatrijski pregled zbog bezbolne skrotalne mase. Fizikalnim pregledom utvrđena je tvrda bezbolna palpabilna tvorba u desnom skrotumu, a u laboratorijskim nalazima visoke razine serumskog alfa-fetoproteina. Ultrazvukom i kompjuteriziranom tomografijom testisa, zdjelice i abdomena verificiran je tumor desnog testisa s pojačanom vaskularizacijom. Učinjena je radikalna desnostrana orhidektomija. Patohistološkom analizom postavljena je dijagnoza prepubertetskog tumora žumanjčane vreće (endodermalni sinus tumor). U daljnjem tijeku je redovito praćen klinički, laboratorijski i ultrazvučno. Četiri godine nakon operativnog zahvata dječak je bez znakova bolesti, urednog rasta i razvoja.*

*Zaključak: Sumnja na maligni tumor u dječaka s uvećanjem testisa te pravovremena laboratorijska i slikovna evaluacija omogućuju optimalan terapijski pristup i ishod bolesti.*

**Ključne riječi:** DIJETE; ENDODERMALNI SINUS TUMOR; NOVOTVORINE TESTISA

## UVOD

Maligni tumori testisa u djece su rijetki, s udjelom 2 do 4% svih pedijatrijskih neoplazmi (1). Najčešće se prezentiraju kao bezbolna palpabilna tvorba ili povećanje testisa. Povišen rizik imaju dječaci s kriptorhizmom i gonadalnom disgenezom (2). Tumor žumanjčane vreće ili endodermalni sinus tumor je maligni tumor testisa građen od stanica žumanjčane vreće koje luče alfa-fetoprotein (AFP), najznačajniji tumorski biljeg za postavljanje dijagnoze i praćenje odgovora na terapiju (3). U radu je prikazan dječak koji je upućen na pedijatrijski pregled radi bezbolne skrotalne mase. Laboratorijskim pretragama i slikovnom obradom postavljena je sumnja na novotvorinu testisa.

## PRIKAZ SLUČAJA

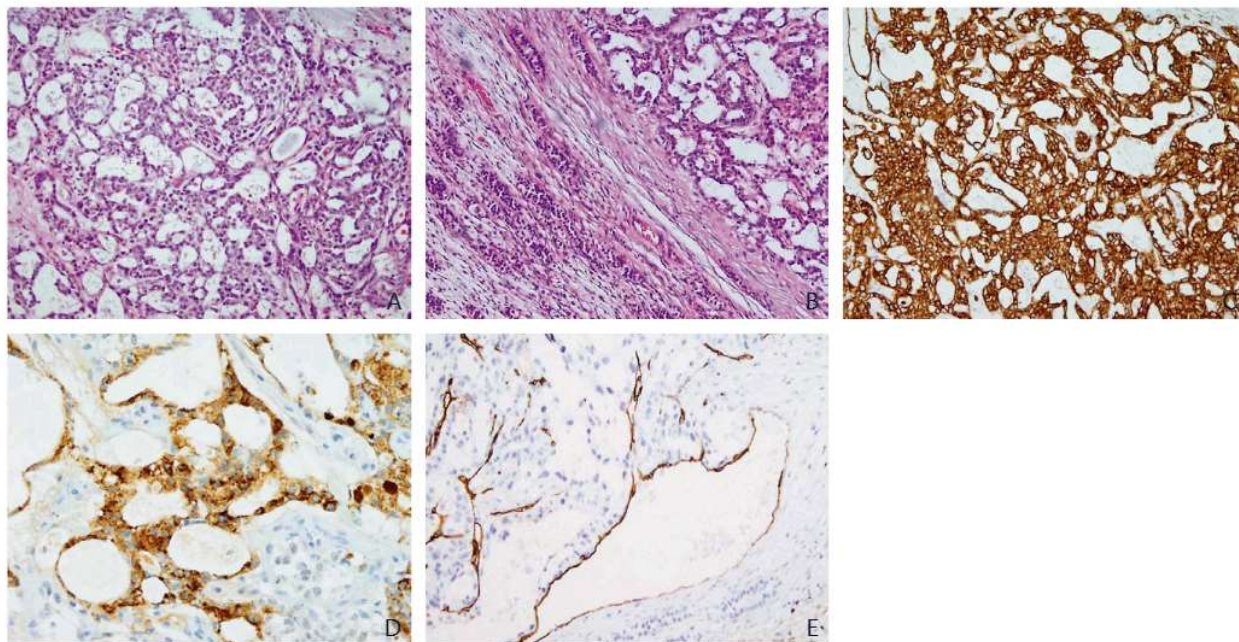
Šesnaestomjesečni dječak hospitaliziran je nakon pregleda u pedijatrijskoj onkološkoj ambulanti. Na pregled je upućen od nadležnog pedijatra zbog bezbolnog uvećanja desnog testisa, koje je majka zamijetila unatrag mjesec dana. Dječak je bio bez subjektivnih tegoba. U obitelji nema podataka o tumoru testisa.

Kod prijema dječak je bio dobrog općeg stanja, primjereno razvijen i uhranjen za dob, urednog

<sup>1</sup>Klinika za dječje bolesti Zagreb, Klaićeva 16, 10000 Zagreb, Hrvatska

<sup>2</sup>Klinički bolnički centar Rijeka, Krešimirova 20, 51000 Rijeka, Hrvatska





**Slika 1.** Tumor žumanjčane vreće, prepubertetski tip

- A. Tumor pokazuje pretežno glandularnu, mikrocističnu i makrocističnu te solidnu sliku, dijelom s mucinoznom stromom. (HE 100x)  
 B. Tumor je ograničen na testis i ne širi se u okolne strukture. Vide se kanalići uredne građe za dob, komprimirani.  
 Neposredno uz tumor vidljiva je fibroza. (HE 100x)  
 C. Tumorske stanice su difuzno snažno membranski pozitivne za pan citokeratin. (IH 100x)  
 D. Fokalno je vidljiva pozitivna reakcija zrnato u citoplazmi za alfa-fetoprotein. (IH 200x)  
 E. Invazija pojedinačnih vaskularnih prostora, koja se dokazuje bojenjem za CD34. (IH 200x)

psihomotoričkog razvoja. Desni skrotum je bio uvećan i u njemu se palpirla bezbolna oteklina promjera oko 3 cm, tvrde konzistencije, uz eritem skrotuma. Ostali fizikalni nalaz je bio uredan. Učinjena je hitna laboratorijska obrada kojom je uočena značajno povišena razina serumskog AFP (4670 µg/L; referentna vrijednost <7 µg/L) i nespecifično povišena razina neuron specifične enolaze (NSE) (25.8 µg/L; referentna vrijednost <16.3 µg/L). Vrijednosti kompletne krvne slike, upalnih parametara, beta - humanog korionskog gonadotropina (beta-HCG), testosterona i laktat dehidrogenaze (LDH) bile su unutar referentnih intervala. Ultrazvuk (UZV) testisa je prikazao uvećan desni testis heterogenog parenhima, s pojačanom vaskularizacijom i manjim nekrotičnim područjem. Na UZV-u prepona su obostrano bili vidljivi limfni čvorovi promjera <1cm, reaktivnih karakteristika. Radiogram grudnih organa i UZV abdomena su bili uredni. Magnetsku rezonancu nije bilo moguće učiniti iz tehničkih razloga. Upućen je na hitnu kompjuteriziranu tomografiju (CT) grudnih organa, abdomena i zdjelice, koja je prikazala tumor desnog testisa 32 x 28 x 25 mm, jasno ograničen od okolnih struktura. Ostali nalaz je bio u

granicama normale. Nakon prikaza na multidisciplinarnom timu upućen je na operativno liječenje. Učinjena je radikalna desnostrana orhidektomija. Makroskopski, tumorska tvorba je zauzimala gotovo cijeli testis, bila je blijedožute boje te je imala fokalna područja krvarenja i nekroze. Patohistološkom analizom je postavljena dijagnoza tumora žumanjčane vreće (endodermalni sinus tumor, tumor vitellinum testis dextri), prepubertetski tip. Tumor je imao pretežno glandularnu, mikrocističnu i makrocističnu te solidnu sliku, dijelom s mucinoznom stromom. Nekroza i krvarenje zahvatili su oko 5% volumena tumora. Invadirao je pojedinačne vaskularne strukture. Imunohistokemijski je bila jasna fokalna pozitivna reakcija na AFP i CD34, difuzna pozitivna reakcija za pan citokeratin (pan CK) i slaba fokalna reakcija na placentalnu alkalnu fosfatazu (PLAP) (Slika 1 A-E).

Postoperativni tijek je bio uredan, s postepenim padom serumske razine AFP do normalnih vrijednosti 4 mjeseca nakon operativnog zahvata. U daljnjem tijeku se redovito kontrolirao klinički, ultrazvučno i laboratorijski. Četiri godine nakon postavljene dijagnoze i operativnog zahvata dječak je dobio općeg stanja, bez znakova bolesti.



**Tablica 1.** WHO 2016 klasifikacija tumora testisa u dječaka

Tumori zametnih stanica podrijetla GCNIS-a	Seminom Embrionalni karcinom Tumor žumanjčane vreće, postpubertetski tip Horiokarcinom Teratom, postpubertetski tip Miješani tumori zametnih stanica
Tumori zametnih stanica koji nisu podrijetla GCNIS-a	Spermatocitni tumor Tumor žumanjčane vreće, prepubertetski tip Teratom, prepubertetski tip Dermoidna cista Epidermoidna cista Diferencirani neuroendokrini tumori Miješani teratom i tumor žumanjčane vreće, prepubertetski tip
Tumori spolnog tračka i strome	Tumori Leydigovih stanica Tumori Sertolijevih stanica Tumori granulosa stanica
Tumori građeni od zametnih stanica i stanica spolnog tračka i strome	Gonadoblastom
Hematolimfoidni tumori	
Tumori epididimisa i <i>rete testis-a</i>	
Miješani tumori	

Skraćenice: GCNIS = novotvorina zametnih stanica in situ; WHO = Svjetska zdravstvena organizacija

## DISKUSIJA

Tumori testisa čine 2 do 4% svih solidnih tumora u djece, s godišnjom učestalošću 0,2 do 2 na 100 000 dječaka (1, 3). Dva su vrška pojavnosti, dob mlađa od dvije godine i pubertet (3). Više od 70% tumora testisa u prepubertetskih dječaka je benigne naravi, dok su u adolescenata tri četvrtine testikularnih tumora maligni (2). Klasifikacija tumora testisa u djece prema Svjetskoj zdravstvenoj organizaciji prikazana je na Tablici 1 (2, 4).

Maligni tumori testisa dijele se na tumore zametnih stanica *in situ* (GCNIS, eng. *germ cell neoplasia in situ*), tumore zametnih stanica koji nisu podrijetla GCNIS-a, tumore spolnog tračka i strome te ostale tumore. Tumor žumanjčane vreće ili endodermalni sinus tumor (YST, eng. *yolk sac tumor*) pripada skupini GCNIS-a (3). Pojavljuje se u dječaka prije puberteta, s medijanom dobi prilikom postavljanja dijagnoze 17 do 18 mjeseci (3). YST se prezentira kao unilateralna, bezbolna, tvrda otekline testisa. Diferencijalna dijagnoza uključuje hidrokelu, varikokelu, ingvinalnu herniju, torziju testisa, orhitis i epididimoorhitis (5, 6, 8).

Svaku vidljivu ili palpabilnu tvorbu testisa treba pažljivo obraditi, budući da pogrešna i/ili zakašnjela dijagnoza odgađa liječenje i povećava rizik metastaziranja (9). Naš je bolesnik imao tipičnu dob i kliničku sliku. Prezentirao se s bezbolnom

povećanjem skrotuma, bez sistemskih i/ili lokalnih znakova bolesti, kao lokalna bolnost i nakupljanje tekućine oko testisa koji češće upućuju na ingvinalnu herniju, torziju testisa ili orhitis. Nije imao rizične čimbenike za nastanak tumora testisa (kriptorhizam, gonadalna disgeneza, pozitivna obiteljska anamneza) (2, 6).

Kod testikularnih tumora, mjerenje razine hormona i tumorskih biljega korisno je za postavljanje dijagnoze, praćenje učinka terapije i rano otkrivanje recidiva. Najveći značaj imaju AFP, beta-HCG, testosteron, estrogen i LDH. AFP je povišen u 95 do 100% slučajeva YST (6, 9, 10). Naš pacijent je imao izrazito povišene vrijednosti AFP-a. Normalne vrijednosti beta-HCG isključile su dijagnozu koriokarcinoma i seminoma, a normalne vrijednosti testosterona su isključile tumor Leydigovih stanica.

Ultrazvučno, YST se najčešće prikazuje kao solidna homogena testikularna tvorba s pojačanom vaskularizacijom. Heterogenost parenhima, koja je bila prisutna kod našeg pacijenta, je rijetka i rezultat je tumorske nekroze i krvarenja (2, 5). Za procjenu proširenosti bolesti potrebno je učiniti radiogram i CT grudnih organa, te CT abdomena i zdjelice. YCT se širi lokalno, hematogeno i limfogeno, najčešće u retroperitonealne limfne čvorove, jetru, pluća i kosti. Liječenje ovisi o proširenosti bolesti, a uključuje kombinaciju radikalne orhidek-



tomije, kemoterapije i radioterapije. Za YST stadija I (tumori ograničeni na testis, bez invazije okolnih struktura i znakova proširenosti bolesti), terapija izbora je radikalna orhidektomija, koja predstavlja zlatni standard liječenja svih malignih tumora testisa (2, 9, 11). Disekcija retroperitonealnih limfnih čvorova se ne preporuča za stadij I. Adjuvantna kemoterapija nije indicirana, osim ako su nakon operativnog zahvata perzistentno povišene vrijednosti AFP-a ili je slikovnom obradom dokazan recidiv (5). Kod našeg bolesnika je učinjena radikalna desnostrana orhidektomija, bez disekcije retroperitonealnih limfnih čvorova i adjuvantne kemoterapije. Radna dijagnoza malignog tumora testisa je postavljena prvog dana, operativni zahvat nakon 7 dana, a konačna patohistološka dijagnoza 14 dana od prijema. Ovakav učinkovit dijagnostički i terapijski pristup povoljno utječe na prognozu bolesti.

Redovito praćenje dječaka s YST uključuje klinički, ultrazvučno (UZV testisa i retroperitonealnih limfnih čvorova) i laboratorijski (AFP) nadzor. Recidiv na kontralateralnom testisu najčešći je nakon 3 do 7 mjeseci (medijan 5 mjeseci) (3), a udaljene metastaze unutar dvije godine od postavljanja dijagnoze (5, 6). Istraživanje provedeno u Velikoj Britaniji je pokazalo da je 22% dječaka s YST u kojih je provedeno samo kirurško liječenje imalo recidiv, nakon čega je provedena kemoterapija (etopozid, karboplatina, bleomicin) s odličnim ishodom (12). Ovi rezultati su potvrđeni u retrospektivnom istraživanju Wei i sur. koje je uključilo 61 dječaka s YST (5).

## ZAKLJUČAK

Postavljanje rane dijagnoze i odabir optimalne terapije ključni su za prognozu dječaka s malignim tumorima testisa. Zbog mogućnosti recidiva, potrebno je dugoročno kliničko, ultrazvučno i laboratorijsko praćenje. AFP je vrijedan tumorski biljeg za postavljanje dijagnoze, procjenu uspješnosti terapije i rano otkrivanje recidiva.

## LITERATURA

1. Steliarova-Foucher E, Colombet M, Ries LAG, et al. International incidence of childhood cancer, 2001-10: a popu-

lation-based registry study. *Lancet Oncol.* 2017;18:719-731. doi: 10.1016/S1470-2045(17)30186-9.

2. Sangüesa C, Veiga D, Llavador M, Serrano A. Testicular tumours in children: an approach to diagnosis and management with pathologic correlation. *Insights Imaging.* 2020; 11(1):74. doi: 10.1186/s13244-020-00867-6.
3. Li M, Wang J, Wang J, et al. Characteristics and outcomes of pediatric testicular yolk sac tumor. *Front Pediatr.* 2022; 10:1024906. doi: 10.3389/fped.2022.1024906.
4. Williamson SR, Delahunt B, Magi-Galluzzi C, et al. The World Health Organization 2016 classification of testicular germ cell tumours: a review and update from the International Society of Urological Pathology Testis Consultation Panel. *Histopathology.* 2016;70(3):335-346. doi: 10.1111/his.13102.
5. Wei Y, Wu S, Lin T, et al. Testicular yolk sac tumors in children: a review of 61 patients over 19 years. *World J Surg Oncol.* 2014;12:400. doi: 10.1186/1477-7819-12-400.
6. Jarvis H, Cost NG, Saltzman AF. Testicular tumors in the pediatric patient. *Semin Pediatr Surg.* 2021;30(4):151079. doi: 10.1016/j.sempedsurg.2021.151079.
7. Berney DM, Cree I, Rao V, et al. An introduction to the WHO 5th edition 2022 classification of testicular tumours. *Histopathology.* 2022; 81(4):459-466. doi: 10.1111/his.14675.
8. Ciftci AO, Bingöl-Koloğlu M, Senocak ME, et al. Testicular tumors in children. *J Pediatr Surg.* 2001;36(12):1796-1801. doi: 10.1053/jpsu.2001.28841.
9. Göbel U, Schneider D, Calaminus G, et al. Germ-cell tumors in childhood and adolescence. *Ann Oncol.* 2000; 11(3):263-271. doi: 10.1023/a:1008360523160.
10. Nogueira Neto FB, Petrilli AS, Macedo CR, Caran EM. Testicular tumors in children and adolescents. *J Pediatr (Rio J).* 2012;88(1):87-92. doi: 10.2223/JPED.2164.
11. Woo LL, Ross JH. Partial orchiectomy vs. radical orchiectomy for pediatric testis tumors. *Transl Androl Urol.* 2020; 9(5):2400-2407. doi: 10.21037/tau-19-815.
12. Mann JR, Raafat F, Robinson K, et al. The United Kingdom Children's Cancer Study Group's second germ cell tumor study: carboplatin, etoposide, and bleomycin are effective treatment for children with malignant extracranial germ cell tumors, with acceptable toxicity. *J Clin Oncol.* 2000; 18(22):3809-3818. doi: 10.1200/JCO.2000.18.22.3809.

### Adresa za dopisivanje:

Prof. dr. sc. prim. **Jelena Roganović**, dr. med.  
Klinika za dječje bolesti Zagreb, Klaićeva 16, 10000  
Zagreb, Hrvatska  
E-mail: [jelena.roganovic@kdb.hr](mailto:jelena.roganovic@kdb.hr)

SUMMARY

## Malignant testicular tumor in a sixteen-month-old boy: Case report

Jelena Roganović, Gordana Đorđević, Neda Glavan

*Malignant testicular tumors in children are rare. The aim of this paper is to describe the clinical presentation, diagnostic approach, and treatment of testicular tumors through a case report of a boy with an endodermal sinus tumor.*

*Case report: A sixteen-month-old boy was referred for a pediatric evaluation due to painless scrotal mass. Physical examination revealed a hard, painless, palpable mass in the right scrotum, and laboratory tests showed high levels of serum alpha-fetoprotein. Ultrasound and computed tomography of the testicles, pelvis and abdomen demonstrated a testicular tumor with neovascularization. A radical right-sided orchiectomy was performed. Histopathological analysis established the diagnosis of a prepubertal yolk sac tumor (endodermal sinus tumor). The boy was regularly followed-up clinically, with laboratory tests and ultrasound imaging. Four years after surgery, he is in remission, with normal growth and development.*

*Conclusion: The suspicion of a malignant tumor in a boy with testicular enlargement, combined with prompt laboratory and imaging evaluations, allows for the best possible therapeutic approach and outcome.*

**Key words:** CHILD; ENDODERMAL SINUS TUMOR; TESTICULAR NEOPLASMS