

# Traumatske ozljede torakalne aorte

---

**Barukčić, Mario; Grbas, Vilma; Čužić, Domagoj; Rončević Filipović, Mari; Tkalčić, Lovro; Mihaljević, Domagoj; Filipović, Marinko**

Source / Izvornik: **Medicina Fluminensis, 2025, 61, 4 - 10**

**Journal article, Published version**

**Rad u časopisu, Objavljena verzija rada (izdavačev PDF)**

[https://doi.org/10.21860/medflum2025\\_323580](https://doi.org/10.21860/medflum2025_323580)

Permanent link / Trajna poveznica: <https://um.nsk.hr/um:nbn:hr:184:022687>

Rights / Prava: [Attribution 4.0 International](#) / [Imenovanje 4.0 međunarodna](#)

Download date / Datum preuzimanja: **2025-03-20**



Repository / Repozitorij:

[Repository of the University of Rijeka, Faculty of Medicine - FMRI Repository](#)



# Traumatske ozljede torakalne aorte

## Traumatic Injuries of the Thoracic Aorta

Mario Barukčić<sup>1\*</sup>, Vilma Grbas<sup>2</sup>, Domagoj Čužić<sup>2</sup>, Mari Rončević Filipović<sup>3</sup>, Lovro Tkalčić<sup>4</sup>, Domagoj Mihaljević<sup>5</sup>, Marinko Filipović<sup>5</sup>

<sup>1</sup> Zavod za hitnu medicinu Brodsko-posavske županije, Slavonski Brod, Hrvatska

<sup>2</sup> Klinički bolnički centar Rijeka, Klinika za dermatovenerologiju, Rijeka, Hrvatska

<sup>3</sup> Klinički bolnički centar Rijeka, Klinika za infektologiju, Rijeka, Hrvatska

<sup>4</sup> Sveučilište u Rijeci, Fakultet zdravstvenih studija, Katedra za radiološku tehnologiju, Rijeka, Hrvatska

<sup>5</sup> Klinički bolnički centar Rijeka, Klinika za kirurgiju, Zavod za vaskularnu kirurgiju, Rijeka, Hrvatska

**Sažetak.** Traumatske ozljede aorte jedan su od vodećih uzroka smrtnosti kod bolesnika s politraumom. Najčešće nastaju uslijed prometnih nesreća i prilikom padova s visine. Na traumatske ozljede aorte treba posumnjati kod bolesnika s prijelomom rebra, hematoraksom, nestabilnim prsnim košem te pri raznim intraabdominalnim ozljedama. Klinička slika može biti različita, a bolesnici s ozljedom aorte mogu biti hemodinamski stabilni ili razviti sliku hemoragijskog šoka. Od simptoma najčešće se navodi bol u prsištu sa širenjem u leđa. Traumatske ozljede aorte predstavljaju po život opasno stanje te zahtijevaju brzo prepoznavanje i intervenciju. Prehospitorna smrtnost je visoka. Traumatske ozljede aorte najčešće nastaju oko polazišta lijeve potključne arterije. Luk aorte pokretniji je u odnosu na silaznu aortu te se pri nagloj deceleraciji tijekom nesreće javljaju sile koje povećavaju napetost u navedenom području i dovode do ozljede. CT aortografija i transezofagealna ehokardiografija slikovne su metode izbora za potvrdu dijagnoze. Prikaz ozljede, odnosno osjetljivost navedenih slikovnih tehnika uvelike ovisi o stupnju ozljede. Liječenje se provodi kirurškim ili endovaskularni pristupom postavljanjem stent-grafta. S obzirom na manju invazivnost i manju stopu periproceduralnih komplikacija endovaskularni pristup uglavnom je opcija izbora. Neadekvatan izbor stent-grafta kod endovaskularnog pristupa može rezultirati razvojem komplikacija poput malpozicije, endoleaka i kolapsa. Dugotrajno postproceduralno praćenje potrebno je zbog mogućnosti razvoja komplikacija i eventualnog njihova pravovremenog rješavanja. Kirurško liječenje zbog svoje invazivnosti i opterećenosti većom stopom intraoperacijskih i poslijeoperacijskih komplikacija rjeđe se provodi.

**Ključne riječi:** endovaskularna aortna reparacija; liječenje; ozljede; stent; torakalna aorta

**Abstract.** Traumatic injuries of the aorta are a leading cause of mortality in polytrauma cases, most commonly resulting from traffic accidents and less frequently from falls from heights. Traumatic aortic injuries should be suspected in patients with rib fractures, haemothorax, a flail chest, and various intra-abdominal injuries. The clinical presentation can vary greatly, with patients presenting either in a state of circulatory shock or hemodynamically stable. The most commonly reported symptom is chest pain radiating to the back. Aortic lesions are life-threatening conditions that require rapid recognition and intervention. Prehospital mortality rate is high. The most common damage occurs around the origin of the left subclavian artery. The aortic arch is more mobile compared to the descending aorta, and sudden deceleration can generate forces that increase tension in the mentioned area, leading to injury. CT aortography and transoesophageal echocardiography are the imaging methods of choice for confirming the diagnosis. The depiction of damage, or the sensitivity of these imaging techniques, greatly depends on the extent of the injury. Treatment is surgical and includes both open surgery and an endovascular approach. Given the lower invasiveness and lower rate of periprocedural complications, the endovascular approach is generally the option of choice. Inadequate choice of stent graft during endovascular approach can result in complications such as malposition, endoleak, etc. Long-term post-procedural monitoring is necessary due to the possibility of developing

**\*Dopisni autor:**

Mario Barukčić, dr. med.

Zavod za hitnu medicinu Brodsko-posavske županije

Borovska 7, 35000 Slavonski Brod, Hrvatska

E-mail: mario.barukcic3@gmail.com

<http://hrcak.srce.hr/medicina>

complications and if needed, their timely resolution. Due to its invasiveness and a high rate of intraoperative and postoperative complications, open surgery is performed less frequently.

**Keywords:** aorta, thoracic; endovascular aneurysm repair; stents; therapeutics; wounds and injuries

## UVOD

Torakalna aorta najveća je krvna žila u tijelu koja unatoč svojoj povoljnoj anatomskej poziciji ostaje podložna traumatskim ozljedama. Ozljede aorte mogu dovesti do po život opasnog stanja i iziskuju brzo prepoznavanje i intervenciju. Posljednjih se godina u istraživanjima aorte daje sve veća pažnja ovom tipu ozljede. Traumatske ozljede aorte praćene su vrlo visokom stopom morbiditeta i mortaliteta, a najčešće se javljaju pri prometnim nesrećama, padovima s visine i penetrantnim ozljedama. Učinkovito liječenje traumatskih ozljeda torakalne aorte zahtijeva multidisciplinarni pristup koji uključuje kirurške ili endovaskularne intervencije. Ovaj će rad istaknuti patofiziološki mehanizam ozljede te opcije dijagnostike i liječenja, od kirurškog operacijskog liječenja do manje invazivnog endovaskularnog pristupa, pojašnjavajući i čimbenike koji utječu na terapijske odluke i ishode.

## STUPNJEVI TRAUMATSKE OZLJEDE AORTE

Razlikuju se četiri stupnja ozljede aorte: prvi stupanj označava oštećenje intime veličine do 1 cm. Oštećenja koja su praćena pojavom intramuralnog tromba čine drugi stupanj. Treći i četvrti stupanj karakteriziraju oštećenja ostalih slojeva aorte. Pseudoaneurizma se opisuje kao treći stupanj, dok je u četvrtom prisutan potpuni prekid svih slojeva aorte<sup>1</sup>.

Na temelju stupnja ozljede aorte donosi se odluka o načinu i brzini liječenja. Kod oštećenja prvog stupnja liječenje može biti konzervativno s ciljem održavanja krvnog tlaka unutar normalnih vrijednosti kako bi se prevenirala daljnja oštećenja te kontrolno snimanje aorte.

Opcija izbora u liječenju intramuralnog hematoma, kao i razvoja pseudoaneurizme endovaskularni je pristup, postavljanjem stent-grafta. Ako se radi o hemodinamski nestabilnom bolesniku, na-

kon postavljanja indikacije i nakon slikovne obrade bez odlaganja se pristupa liječenju, endovaskularnim pristupom ili operacijskom liječenju<sup>2</sup>.

Pod pojmom "minimalna ozljeda aorte" opisuje se lezija koja nosi nizak rizik od rupture i podrazumijeva prisutnost malog oštećenja intime s minimalnim ili nikakvim periaortalnim hematoma. Otprilike 2-8 % bolesnika s početno neprepoznatom ozljedom može razviti kroničnu posttraumatsku pseudoaneurizmu<sup>3</sup>.

Dosadašnja istraživanja ukazuju na to da je torakalni endovaskularni postupak postavljanja aortnog stent-grafta (engl. *thoracic endovascular aortic repair*; TEVAR) superiornija metoda liječenja ovih ozljeda jer je praćen manjom stopom postproceduralnih komplikacija i boljim ishodima liječenja.

## MEHANIZAM OZLJEDE TORAKALNE AORTE

U literaturi su opisane brojne teorije koje govore o mehanizmu ozljede torakalne aorte. Jedna od njih uključuje iznenadnu deceleraciju s djelovanjem anteroposteriornih i/ili bočnih sila. Luk aorte pokretniji je u odnosu na silaznu aortu te se pri nagloj deceleraciji javljaju sile koje se s organa prsnoga koša prenose na luk aorte i dovode do tupih ozljeda<sup>4</sup>. Ozljede najčešće nastaju u području oko polazišta lijeve potključne arterije<sup>5</sup>. U 55-90 % bolesnika koji su živi primljeni u bolnicu, klasično mjesto traumatske ozljede aorte je istmus. Drugi dijelovi torakalne aorte rjeđe su zahvaćeni. Trauma distalnog segmenta torakalne aorte može biti povezana s ozljedom dijafragme i susjednim kompresijskim prijelomima torakalne kralježnice. Morbiditet i mortalitet ove ozljede su visoki, uzrokujući iznenadnu smrt u 80-90 % slučajeva<sup>3</sup>.

Prema drugoj teoriji, ruptura aorte nastaje kao posljedica njezina pritiska o koštane strukture. Kao posljedica nagle deceleracije javlja se sila inercije zbog koje aorta „udara“ naprijed u sternum, a potom i straga u torakalnu kralježnicu, što uzrokuje njezinu ozljedu.

Tijekom povijesti, razvojem torakalne i vaskularne kirurgije formirale su se brojne teorije kojima

se pokušavao objasniti mehanizam nastanka traumatskih ozljeda aorte. Prema suvremenom tumačenju, ozljede aorte nastaju kombinacijom različitih mehanizama koji uključuju pokrete smicanja, torzije, istezanja te djelovanje hidrostatskog tlaka. Ozljede aorte najčešće nastaju uslijed prometnih nesreća pri čemu kompresijske sile djeluju na prsište i abdomen i potiskuju mediastinum prema gore – što se naziva „efekt lopatanja“ (engl. *shovelling effect*). Uslijed djelovanja naglih sila prsni se koš komprimira te je srce tijesno stisnuto između sternuma i torakalne kralježnice, što rezultira pojačanim potiskivanjem krvi prema aorti i plućnoj arteriji. Zbog djelovanja istih sila, aorta se suzi u području dijafragme. Kumulativno, ovi događaji dovode do naglog porasta tlaka u aorti, što se naziva „efekt vodenog čekića“ (engl. *water-hammer effect*). Istmus aorte nalazi se u svojevrsnoj tranzicijskoj zoni između fiksirane silazne aorte i relativno pomičnog luka aorte te je zbog toga izložen torziji i napreznju. Upravo zbog toga se ozljede torakalne aorte u najvećem broju slučajeva nalaze u području istmusa, uz polazište lijeve potključne arterije<sup>4, 6-9</sup>. Prema istraživanju iz 2006. godine koje je provedeno na Institutu za sudsku medicinu u Beogradu, mehanizam i opseg ozljede aorte bitno se razlikuje kod vozača i suvozača. Pri frontalnom sudaru automobila prisutna je statistički značajna razlika u pridruženim ozljedama između vozača i suvozača. Pri sudaru suvozač se velikom brzinom kreće prema naprijed i gore. Kontrolna ploča zauzima donji dio tijela, dok se glava nastavlja kretati prema naprijed. Uslijed toga, s jedne strane, karotidne arterije povlače luk aorte prema gore, dok interkostalne arterije s druge strane fiksiraju torakalnu aortu i povlače je prema dolje. Kao rezultat djelovanja tih sila nastaje kaudorostralna hiperekstenzija i dolazi do ozljede aorte. Smatra se da kod vozača dolazi do istodobne torakoabdominalne kompresije uslijed nagle deceleracije u trenutku kada se tijelo vozača savija prema naprijed preko upravljača<sup>10</sup>.

#### DIJAGNOSTIČKE MOGUĆNOSTI

O ozljedama aorte treba razmišljati kod politraumatiziranih bolesnika iz prometnih nesreća. Drugi, rjeđi slučajevi u kojima se ove ozljede javljaju,

jesu padovi s visina. Ovo je stanje vrlo često udruženo s ozljedama prsnog koša poput prijeloma rebara, hematotoraksom te raznim intraabdominalnim ozljedama. Postavljanje dijagnoze počinje uzimanjem anamneze i fizikalnog pregleda. U anamnezi nam je važno ispitati mehanizam nastanka ozljede, odnosno jesu li ozljede posljedica frontalnog, bočnog ili stražnjeg sudara. Također, bitni su detalji o aktivaciji zračnih jastuka, korištenju sigurnosnog pojasa, opsegu oštećenja vozila i postupku izvlačenja. Ako se radi o padu s visine, bitna je informacija o visini s koje se pad dogodio<sup>9, 10</sup>.

Klinička slika ovisi o pridruženim ozljedama i stupnju ozljede aorte. Bolesnik se može prezentirati slikom hemoragijskog šoka ili može biti hemodinamski stabilan. Od simptoma, bolesnici najčešće navode bolove u prsima sa širenjem u leđa. Znakovi koji potencijalno ukazuju na ozljede aorte, jesu distenzija vratnih vena, prigušeni srčani tonovi, devijacija traheje, nestabilan prsni koš te abnormalan šum disanja uz odsustvo ili oslabljene periferne pulsacije<sup>11</sup>.

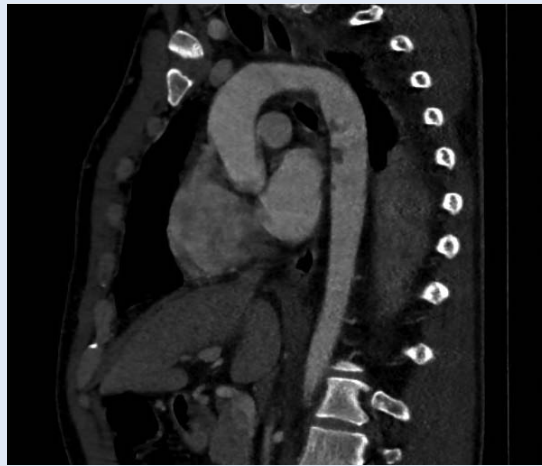CT (komjutorizirana tomografija) aortografija i transezofagealna ehokardiografija (TEE) slikovne su metode izbora za dijagnosticiranje traumatskih ozljeda aorte. CT aortografiji (CTA) daje se prednost jer dosadašnja istraživanja pokazuju da ima veću osjetljivost u odnosu na TEE. Pretraga se najčešće izvodi u sklopu *full body* CT-a sa svrhom utvrđivanja pridruženih ozljeda. CTA je brz i ponovljiv, s gotovo 100-postotnom osjetljivošću i specifičnošću u identificiranju ozljede. Osim toga, CTA je idealan za procjenu nearerijske traume poput oštećenja mozga, kralježnice, zdjelice, slezene, jetre i bubrega kod pacijenata s višestrukim ozljedama. Nalazi CTA, povezani s traumatskom ozljedom aorte, uključuju mediastinalni hematoma, hemotoraks, formiranje pseudoaneurizme, varijaciju konture aorte i prisutnost reznja intime i tromba. CTA omogućava i trodimenzionalnu rekonstrukciju koja je od pomoći za planiranje liječenja<sup>3</sup>. Kod hemodinamski nestabilnih bolesnika možemo razmotriti i primjenu TEE. Ima visoku osjetljivost kao i CTA, osobito u utvrđivanju manjih oštećenja aorte. TEE je preporučljiv u stanjima kada zbog hitnoće CT aortografija nije izvediva<sup>9, 11, 12</sup>.

Prikaz ozljede aorte ovisi prvenstveno o stupnju zahvaćenosti stijenke. Ozljede mogu varirati od defekta punjenja koji nastaje zbog oštećenja unutarnjih slojeva aorte do abnormalnog ocrtavanja obrisa aorte zbog periaortalnog hematoma ili pseudoaneurizme. Kod transezofagealnog ultrazvuka manja se oštećenja prikazuju kao tračak intime koji strši u lumen aorte. Za potvrdu dijagnoze može se primijeniti i doplerski ultrazvuk koji će utvrditi turbulentni protok krvi oko oštećenog područja<sup>12</sup>.

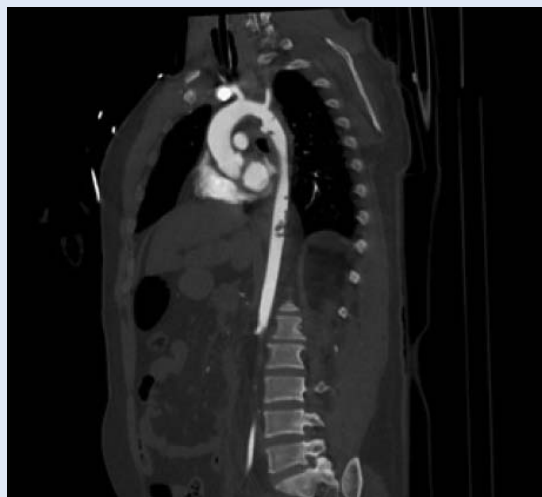
#### MOGUĆNOSTI LIJEČENJA TRAUMATSKIH OZLJEDA TORAKALNE AORTE

Tip ozljede aorte odlučujući je faktor za vrijeme intervencije. Bolesnici s traumatskom rupturom aorte, kao i velikim periaortalnim hematomom zbog ozljede aorte od 15 mm ili većim, trebaju hitno liječenje. Opsežan pregled literature, uključujući 139 studija i 7768 pacijenata, nije pokazao značajnu razliku u smrtnosti između ranog (unutar 24 sata) i odgođenog (nakon 24 sata) popravka aorte, sugerirajući da se popravak aorte može odgoditi ako druge opsežne ozljede iziskuju stabilizaciju i liječenje životno ugrožavajućih ozljeda bolesnika, ili popravak treba provesti odmah nakon liječenja životno ugrožavajućih drugih ozljeda. Nasuprot tome, minimalne ozljede aorte koje se očituju prsnućem intime i javljaju se u 10 % pacijenata s traumatskom ozljedom aorte, mogu se liječiti konzervativno uz ponavljano snimanje za nadzor ozljede<sup>3</sup>. Jedna od mogućnosti liječenja ozljeda aorte jest operacija koja uključuje klemanje aorte i kardiopulmonalno premoštenje. Ovakav pristup praćen je visokom stopom morbiditeta i mortaliteta. Druga, povoljnija mogućnost je manje invazivni endovaskularni pristup uz postavljanje stent-grafta.

Prednost manje invazivnog endovaskularnog zahvata jest što ne zahtijeva klemanje aorte niti veliki kirurški rez<sup>13</sup>. Otvoreni pristup je prvi put izveden 1959. godine te uključuje torakotomiju, plućnu ventilaciju, sistemsku antikoagulaciju, uporabu kardiopulmonalne prenosnice i klemanje aorte. Endovaskularni pristup liječenju aorte prvi je put izveden 1991. za liječenje abdominalnih aneurizama. Zahvat je vrlo brzo pronašao svoju primjenu i u liječenju traumatskih ozljeda



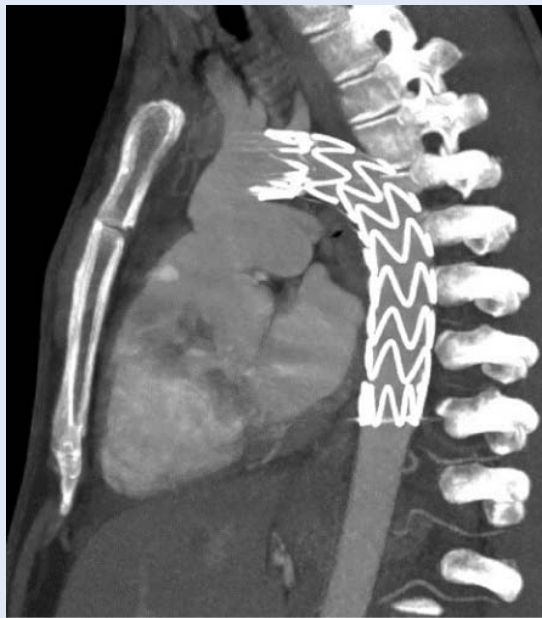
**Slika 1.** CT rekonstrukcija torakalne aorte – defekti kontrastnog punjenja ukazuju na trombotske mase uz stijenku, što indirektno sugerira leziju intime; ne vide se disekcije ni okolni hematomi



**Slika 2.** CT rekonstrukcija torakalne aorte – pokazuje transekciju aorte na tipičnom mjestu (istmus) s okolnim hematomom, iako u trenutku oslikavanja bez aktivnog krvarenja; distalnije se duž lumena torakalne aorte vide trombotske mase

aorte. Dosadašnja istraživanja ukazuju na to da je torakalni endovaskularni postupak postavljanja aortnog stent-grafta (engl. *thoracic endovascular aortic repair; TEVAR*) superiornija metoda liječenja ovih ozljeda jer je praćen manjom stopom postproceduralnih komplikacija i boljim ishodima liječenja. Priprema za izvođenje endovaskularnog zahvata zahtijeva CTA sa svrhom određivanja odgovarajuće veličine stent-grafta i za procjenu najpovoljnijeg mjesta postavljanja stent-grafta endovaskularnim pristupom. Komplikacije zahva-





**Slika 3.** CT rekonstrukcija torakalne aorte – stanje nakon implantacije torakalnog stent-grafta (TEVAR); uredan položaj stent-grafta koji nepokrivenim dijelom prekriva izlazište lijeve potključne arterije

ta koje su specifično vezane za TEVAR, mogu se razvrstati u dvije skupine: prvu čine komplikacije vezane za graft (primjerice endoleak, migracija ili ruptura grafta, kolaps grafta, ishemijske ozljede leđne moždine, ruptura aorte tijekom postavljanja, angulacija, formiranje lažne aneurizme na proksimalnom ili distalnom kraju stent-grafta), a drugu skupinu čine komplikacije vezane za embolijska događanja (npr. moždani udar, distalne embolizacije)<sup>3,14</sup>, dakle komplikacije povezane s uređajem ili postupkom<sup>3</sup>. Zabilježeno je da se moždani udar javlja u 3-10 % bolesnika koji su podvrgnuti TEVAR-u zbog manipulacije kateterima u luku i uzlaznoj aorti, a javlja se češće u bolesnika s teškom aterosklerozom luka<sup>3</sup>.

#### TEVAR NASPRAM OTVORENE OPERACIJE

2018. godine Grigorian i suradnici provode retrospektivnu analizu koja obuhvaća 3 628 pacijenata koji su bili podvrgnuti liječenju ozljeda torakalne aorte. Njih 87,9 % (3 226) liječeno je TEVAR-om, a 12,1 % (445) otvorenom operacijom. Rezultati istraživanja pokazuju da je TEVAR praćen značajno manjom stopom komplikacija, kao što je akutna ozljeda bubrega (5,6 % u usporedbi s otvorenom operacijom 9 %) te manjom

stopom mortaliteta (TEVAR 8,8 %, a otvorena operacija 12,8 %). Također, otvorena operacija praćena je većim morbiditetom, dužom hospitalizacijom i oporavkom<sup>15</sup>. Razvoj minimalno invazivne tehnike, usavršavanje izrade stent-grafta i njegovih karakteristika rezultiralo je sve češćim odabirom TEVAR-a u kirurškoj praksi<sup>15</sup>. Nekoliko je studija pokazalo da je TEVAR praćen manjim periproceduralnim mortalitetom<sup>16-18</sup>.

Istraživanja su također pokazala da TEVAR kod traumatskih ozljeda aorte ima manje tipičnih komplikacija nego kada se isti postupak provodi kod pacijenata s degenerativnim bolestima aorte. Budući da traumi najčešće podliježu osobe mlađe životne dobi kod kojih nema značajnih aterosklerotskih promjena, postavljanje stent-grafta puno je sigurnije, a komplikacije poput migracije stent-grafta su rjeđe.

Često se nakon zahvata razvijaju kardiovaskularne komplikacije kao što su arterijska hipertenzija praćena hipertrofijom lijevog ventrikula, s većom učestalošću u mlađih bolesnika. Patofiziologija nije još u potpunosti jasna, međutim, smatra se da stent-graft u ranom postproceduralnom razdoblju povećava rigidnost aorte, što rezultira porastom krvnog tlaka i potiče remodeliranje. Efekti vaskularnog remodeliranja i arterijske hipertenzije potom se prenose na lijevi ventrikul što u konačnici rezultira hipertrofijom. Promjene na lijevom ventrikulu mogu nepovoljno utjecati i na koronarnu hemodinamiku, što pridonosi razvoju kardiovaskularnih događaja u relativno mladoj životnoj dobi kod ovih pacijenata<sup>13,19,20</sup>.

Kao glavne komplikacije spominju se ishemija leđne moždine i moždani udar. Išemija leđne moždine u konačnici može dovesti do parapareze ili paraplegije, a njezina je učestalost za 9 % veća kod otvorene operacije. Moždani se udar, također, kao perioperacijska komplikacija češće javlja kod otvorene operacije za 4,5 %<sup>12</sup>. Kod bolesnika s ozljedom aorte liječenih TEVAR-om nije zabilježen veći rizik komplikacija vezanih uz ishemiju leđne moždine u usporedbi sa skupinom svih pacijenta s traumatskim ozljedama aorte. Ovakav ishod može se pripisati usavršavanju tehnike izvođenja ovog minimalno invazivnog zahvata<sup>21</sup>.

U bolesnika s traumatskom ozljedom aorte i prihvatljivom anatomijom endovaskularni popravak treba provesti kao prvu opciju liječenja<sup>3</sup>.

## IZBOR GRAFTA ZA LIJEČENJE TRAUMATSKIH OZLJEDA AORTE

Prije izvođenja zahvata potrebno je učiniti CTA zbog utvrđivanja stupnja oštećenja aorte i određivanja veličine stent-grafta. Izbor adekvatne veličine stent-grafta važan je jer se tako smanjuje rizik od endoleaka i drugih komplikacija povezanih s postavljanjem stent-grafta<sup>22,23</sup>. Prehospitalna smrtnost kod ovih ozljeda iznosi visokih 75 %<sup>23</sup>. Bolesnici su vrlo često hemodinamski nestabilni uslijed hipovolemijskog šoka, što je praćeno perifernom vazokonstrikcijom. Prema istraživanju koje su proveli Jonker i suradnici 2010. godine, promjer aorte smanjuje se uslijed hipovolemijskog šoka. Te se promjene mogu zamijetiti kod gubitka krvi većeg od 10 %. Smatra se da se zbog manjeg volumena krvi smanjuje tlak na stijenke aorte, uzrokujući njezin kolaps. Uz to, dolazi i do endogene proizvodnje vazokonstriktora tijekom hipovolemije, što potencijalno dodatno pridonosi smanjenju promjera<sup>22</sup>. Torakalna aorta se kod zdravih ljudi povećava u promjeru za 1,5 mm svakih 10 godina<sup>24</sup>. Zbog navedenih čimbenika preporučuje se izabrati stent-graft koji je 10-20 % veći od izmjerenog promjera aorte<sup>12,22,24</sup>. Neadekvatna veličina stent-grafta povezana je s većim rizikom od komplikacija poput endoleaka i malpozicije grafta, osobito u mlađih bolesnika. Kod starijih je osoba rastezljivost aorte manja zbog degenerativnih promjena koje povećavaju njezinu rigidnost. Stoga su kod mlađih varijacije u veličini aorte izraženije nego kod starijih osoba<sup>22</sup>. Izbor stent-grafta također može utjecati na hemodinamske promjene u kardiovaskularnom sustavu. Stent-graftovi su izrađeni od politetrafluoretilena (PTFE) i poliestera<sup>20</sup>. Idealan stent bi po svojim karakteristikama trebao što više sličiti aorti. Materijal od kojeg je napravljen, trebao bi biti lagan i elastičan kako bi izdržao opterećenje sistoličkog tlaka. Smatra se da PTFE stent pruža nešto veću otpornost na dilataciju nego stentovi građeni od poliestera. Uz to, PTFE stentovi povezani su s manjom učestalošću postimplantacijskog sindroma (PIS). PIS se definira kao sustavni upalni odgovor koji se javlja u ranom postproceduralnom razdoblju nakon postavljanja stent-grafta. Patofiziologija još uvijek nije u potpunosti razjašnjena. Smatra se da stentovi na bazi poliestera

potiču razvoj upale koja uzrokuje oštećenje na nivou endotelnih stanica<sup>20,25</sup>. Ove se hipoteze zasnivaju na istraživanju provedenom kod pacijenata s aneurizmatiskim promjenama aorte, stoga bi u budućim istraživanjima trebalo istu hipotezu potvrditi i kod pacijenata s traumatskim ozljedama aorte.

Razvoj minimalno invazivne tehnike, usavršavanje izrade stent-grafta i njegovih karakteristika rezultiralo je sve češćim odabirom TEVAR-a u kirurškoj praksi. Nekoliko je studija pokazalo da je TEVAR praćen manjim periproceduralnim mortalitetom.

## ZAKLJUČAK

Traumatske ozljede torakalne aorte životno su ugrožavajuće te zahtijevaju brzu dijagnostiku i liječenje. Dijagnoza se postavlja na temelju anamneze i CT aortografije koja je neophodna i za provođenje plana liječenja. Uz konzervativno liječenje blažih oštećenja, opcije su još operacijsko i endovaskularno liječenje. Prema novijim istraživanjima, endovaskularni pristup pokazao se superiornijim u odnosu na otvorenu operaciju. Endovaskularni pristup povezan je s manjom stopom komplikacija, kraćom hospitalizacijom i bržim postproceduralnim oporavkom. Zahvat zahtijeva postproceduralno praćenje bolesnika i kontrolne CT aortografije jer su komplikacije poput endoleaka i malpozicije moguće i više godina nakon izvođenja pa ih je potrebno pratiti zbog pravovremenog liječenja. I nadalje će u budućnosti biti potrebno ulagati napore kako bi se usavršile karakteristike stent-grafta, kao i zahvat, s ciljem smanjenja periproceduralnih komplikacija.

**Izjava o sukobu interesa:** Autori izjavljuju kako ne postoji sukob interesa.

## LITERATURA

1. Azizzadeh A, Keyhani K, Miller CC, Coogan SM, Safi HJ, Estrera AL. Blunt traumatic aortic injury: Initial experience with endovascular repair. *J Vasc Surg* 2009;49:1403–8.
2. Fox N, Schwartz D, Salazar JH, Haut ER, Dahm P, Black JH et al. Evaluation and management of blunt traumatic aortic injury: A practice management guideline from the Eastern Association for the Surgery of Trauma. *J Trauma Acute Care Surg* 2015;78:136–46.

3. Rimbau V, Böckler D, Brunkwall J, Cao P, Chiesa R, Coppi G et al. Management of Descending Thoracic Aorta Diseases. Clinical Practice Guidelines of the European Society for Vascular Surgery (ESVS). *Eur J Vasc Endovasc Surg* 2017;53:52.
4. Brown SR, Still SA, Eudailey KW, Beck AW, Gunn AJ. Acute traumatic injury of the aorta: presentation, diagnosis, and treatment. *Ann Transl Med* 2021;9:1193–1193.
5. Wiersema UF. Chest injuries. Elsevier 2014:2023:784–794.
6. Saad NEA, Vedantham S, Gould JE. Opening Round. Elsevier 2010;2023:1–92.
7. Sherifova S, Holzapfel GA. Biomechanics of aortic wall failure with a focus on dissection and aneurysm: A review. *Acta Biomater* 2019;99:1–17.
8. Richens D. The mechanism of injury in blunt traumatic rupture of the aorta. *Eur J Cardiothorac Surg* 2002;21:288–93.
9. Kapoor H, Lee JT, Orr NT, Nisiewicz MJ, Pawley BK, Zagurovskaya M. Minimal Aortic Injury: Mechanisms, Imaging Manifestations, Natural History, and Management. *RadioGraphics* 2020;40:1834–47.
10. Nikolic S, Atanasijevic T, Mihailovic Z, Babic D, Popovic-Loncar T. Mechanisms of Aortic Blunt Rupture in Fatally Injured Front-Seat Passengers in Frontal Car Collisions: An Autopsy Study. *Am J Forensic Med Pathol* 2006;27:292–5.
11. Akhmerov A, DuBose J, Aizzadeh A. Blunt Thoracic Aortic Injury: Current Therapies, Outcomes, and Challenges. *Ann Vasc Dis* 2019;12:1–5.
12. Mazzaccaro D, Righini P, Fancoli F, Giannetta M, Modafferi A, Malacrida G, et al. Blunt Thoracic Aortic Injury. *J Clin Med* 2023;12:2903.
13. Kamenskiy A, Aylward P, Desyatova A, DeVries M, Wichman C, MacTaggart J. Endovascular Repair of Blunt Thoracic Aortic Trauma is Associated With Increased Left Ventricular Mass, Hypertension, and Off-target Aortic Remodeling. *Ann Surg* 2021;274:1089–98.
14. Pang D, Hildebrand D, Bachoo P. Thoracic endovascular repair (TEVAR) versus open surgery for blunt traumatic thoracic aortic injury. *Cochrane Database Syst Rev* [Internet]. 2019;2. [cited 2023 June 28]. Available from: <https://doi.wiley.com/10.1002/14651858.CD006642.pub3>
15. Grigorian A, Spencer D, Donayre C, Nahmias J, Schubl S, Gabriel V et al. National Trends of Thoracic Endovascular Aortic Repair Versus Open Repair in Blunt Thoracic Aortic Injury. *Ann Vasc Surg* 2018;52:72–8.
16. Elkbuli A, Dowd B, Spano PJ, Smith Z, Flores R, McKenney M et al. Thoracic Endovascular Aortic Repair Versus Open Repair: Analysis of the National Trauma Data Bank. *J Surg Res* 2020;245:179–82.
17. Xenos ES, Abedi NN, Davenport DL, Minion DJ, Hamdallah O, Sorial EE et al. Meta-analysis of endovascular vs open repair for traumatic descending thoracic aortic rupture. *J Vasc Surg* 2008;48:1343–51.
18. Shackford SR, Dunne CE, Karmy-Jones R, Long W, Teso D, Schreiber MA et al. The evolution of care improves outcome in blunt thoracic aortic injury: A Western Trauma Association multicenter study. *J Trauma Acute Care Surg* 2017;83:1006–13.
19. Alessio I, Domanin M, Bissacco D, Rimoldi P, Palmieri B, Piffaretti G et al. Thoracic endovascular aortic repair for traumatic aortic injuries: insight from literature and practical recommendations. *J Cardiovasc Surg* 2021;61:681-96.
20. Sultan S, Acharya Y, Soliman O, Parodi JC, Hynes N. TEVAR and EVAR, the unknown knowns of the cardiovascular hemodynamics; and the immediate and long-term consequences of fabric material on major adverse clinical outcome. *Front Surg* 2022;9:940304.
21. Abdou H, Elansary NN, Darko L, DuBose JJ, Scalea TM, Morrison JJ et al. Postoperative complications of endovascular blunt thoracic aortic injury repair. *Trauma Surg Acute Care* 2021;6:000678.
22. Jonker FHW, Mojibian H, Schlösser FJV, Botta DM, Indes JE, Moll FL et al. The Impact of Hypovolaemic Shock on the Aortic Diameter in a Porcine Model. *Eur J Vasc Endovasc Surg* 2010;40:564–71.
23. Bae M, Jeon CH. Optimal Sizing of Aortic Stent Graft for Blunt Thoracic Aortic Injury Considering Hypotension-Related Decrease in Aortic Diameter. *J Endovasc Ther* 2024;31:651-657.
24. Miller LE. Potential Long-Term Complications of Endovascular Stent Grafting for Blunt Thoracic Aortic Injury. *Sci World J* 2012;2012:1–5.
25. Ito E, Toya N, Fukushima S, Nishie R, Akiba T, Ohki T. Polyester Grafts Are a Risk Factor for Postimplantation Syndrome after Abdominal Endovascular Aneurysm Repair: Retrospective Analysis for Polyester Graft, Excluder®, and Endologix Powerlink®/AFX®. *Ann Vasc Dis* 2018;11:520–4.