

Ekstrofija mokraćnog mjehura - epispadija kompleks s atrijskim septalnim defektom: prikaz rijetkog slučaja i pregled literature

Pereza, Nina; Čače, Neven; Nikolić, Harry

Source / Izvornik: **Medicina Fluminensis : Medicina Fluminensis, 2009, 45, 187 - 191**

Journal article, Published version

Rad u časopisu, Objavljena verzija rada (izdavačev PDF)

Permanent link / Trajna poveznica: <https://urn.nsk.hr/urn:nbn:hr:184:227421>

Rights / Prava: [In copyright](#)/[Zaštićeno autorskim pravom.](#)

Download date / Datum preuzimanja: **2025-01-04**



Repository / Repozitorij:

[Repository of the University of Rijeka, Faculty of Medicine - FMRI Repository](#)



Ekstrofija mokraćnog mjehura – epispadija kompleks s atrijskim septalnim defektom: prikaz rijetkog slučaja i pregled literature

Bladder exstrophy – epispadias complex with atrial septal defect: report of a rare case and review of literature

Nina Pereza^{1*}, Neven Čače^{2*}, Harry Nikolić³

¹Zavod za biologiju i medicinsku genetiku, Medicinski fakultet Sveučilišta u Rijeci

²Odjel kardiopulmologije, Klinika za dječje bolesti, Klinički bolnički centar Rijeka

³Zavod za dječju kirurgiju, Klinika za dječje bolesti, Klinički bolnički centar Rijeka

Dospjelo: 23. 11. 2008.

Prihvaćeno: 20. 1. 2009.

Adrese za dopisivanje:

*Nina Pereza,

Zavod za biologiju i medicinsku genetiku, Medicinski fakultet, Sveučilište u Rijeci, Braće Branchetta 20, 51 000 Rijeka
e-mail: npereza@medri.hr

*Mr. sc. Neven Čače, dr. med.,

Odjel kardiopulmologije, Klinika za dječje bolesti, KBC Rijeka, Istarska 43, 51 000 Rijeka
e-mail: neven.cace@ri.t-com.hr

<http://hrcak.srce.hr/medicina>

SAŽETAK. Cilj: Ekstrofija mokraćnog mjehura - epispadija kompleks obuhvaća prirodene anomalije središnje linije tijela koje nastaju zbog nezatvaranja infraumbilikalnog dijela prednje trbušne stijenke uključivši zdjelicu, urogenitalni i gastrointestinalni sustav te kralježnicu. Cilj ovog rada je prikaz djevojčice sa ekstrofijom mokraćnog mjehura i epispadijom u kombinaciji sa atrijskim septalnim defektom i pregled novih spoznaja u etiologiji ekstrofija mokraćnog mjehura - epispadija kompleksa. **Prikaz slučaja:** Djevojčica je rođena sa rascjepom donjeg dijela trbušne stijenke od pupka do spolovila sa diastazom simfiza, ekstrofijom mokraćnog mjehura, nisko postavljenom pupkovinom koja izlazi iz vrha mjehura i dvosmislenim spolovilom zbog prisutne epispadije i rascjepa klitoris. Sluznica mokraćnog mjehura bila je okrenuta prema van, a otvori uretera prohodni. U djeteta nije prisutna kraniofacijalna dismorfija osim blago razmaknute sagitalne suture. Klasičnom citogenetičkom analizom limfocita periferne krvi utvrđen je uredan ženski kariotip (46,XX). Ehokardiografijom s Dopplerom otkriven je atrijski septalni defekt, no zbog minimalnog hemodinamskog učinka terapija srčane mane za sada nije potrebna. **Rasprava:** Iako se EME kompleks obično smatra izoliranim poremećajem, anomalije izvan klasično zahvaćenih regija u sklopu ekstrofija mokraćnog mjehura - epispadija kompleksa su opisane, no iznimno su rijetke. Prema našim saznanjima ovo je peti opisan slučaj prisutnosti prirodene srčane mane, odnosno drugi slučaj prisutnosti atrijskog septalnog defekta u kombinaciji sa ekstrofijom mokraćnog mjehura i epispadijom. Novija istraživanja i rijetki klinički slučajevi pokazuju kako postoje vrlo rijetki oblici navedenog kompleksa koji uključuju ostale poremećaje razvoja središnjeg dijela tijela i da istovremena pojava srčanih mana ili rascjepa orofacijalne regije nije slučajna pojava već patogenetski povezan mehanizam koji je moguće genetički reguliran.

Gljučne riječi: genetika, OEIS kompleks, prirodene anomalije središnje linije, prirodene srčane mane

ABSTRACT. Aim: Bladder exstrophy-epispadias complex (BEEC) comprises a group of congenital midline defects which result from the failure of fusion of the entire infraumbilical abdominal wall including musculoskeletal structures of the pelvis, urogenital and gastrointestinal system and the spine. The aim of this paper is to present a case of a girl with bladder exstrophy and epispadias in combination with atrial septal defect and to provide a review of recent discoveries in the etiology of bladder exstrophy-epispadias complex. **Case report:** The girl was born with a defect in the anterior abdominal wall from umbilicus to genitalia with widely separated pubic symphyses, bladder exstrophy, low set umbilical cord which was inserted at the top of the bladder, epispadias and bifid clitoris. The urothelium of the bladder was everted through the midline defect. The child presented with no craniofacial dysmorphic features except for a mild diastasis of the sagittal suture. The cytogenetic analysis of peripheral blood lymphocytes from the patient showed a normal female karyotype (46,XX). After the complete clinical evaluation, Doppler echocardiography determined an atrial septal defect, but because of the minimal hemodynamic effect the therapy of the heart defect is currently not indicated. **Discussion:** BEEC is usually considered an isolated defect, but anomalies outside the classically affected regions in the bladder exstrophy-epispadias complex, although extremely rare, have been described. To our knowledge this is the fifth described case of congenital heart defect and the second case of atrial septal defect in combination with bladder exstrophy and epispadias. New research shows that there might be rare forms of BEEC which include other congenital defects of the midline and that the presence of heart defects or orofacial clefts is not a random event but a pathogenetically related mechanism which might be under genetic control.

Key words: congenital heart defects, congenital midline defects, genetics, OEIS complex

UVOD

Prirođene anomalije središnje linije tijela (engl. *congenital midline defects*) su heterogena skupina malformacija koje nastaju tijekom najranijeg embrionalnog razvoja u vrijeme formiranja tjelesnih osovina, a uključuju poremećaje fuzije, segmentacije, rotacije i drugih morfogogenetskih aktivnosti središnje vertikalne osi struktura glave, vrata, toraksa, abdomena i vanjskih spolnih organa.

Ekstrofija mokraćnog mjehura – epispadija kompleks (EME kompleks; engl. *bladder exstrophy and epispadias complex*; *BEEC*) (OMIM %600057) obuhvaća prirođene anomalije središnje linije koje nastaju zbog nezatvaranja infraumbilikalnog dijela prednje trbušne stijenke uključivši zdjelicu, urogenitalni i gastrointestinalni sustav te kralježnicu. EME kompleks nastaje zbog nepravilnog razvoja kloakalne membrane zbog čega izostaje urastanje mezoderma u prednju trbušnu stijenku što dovodi do nastanka izolirane epispadije, klasične ekstrofije u kojoj mokraćni mjehur prolabira kroz središnji rascjep trbušne stijenke sa sluznicom okrenutom prema van, ekstrofije kloake, ili njihove kombinacije, od kojih je kombinacija ekstrofije mokraćnog mjehura s epispadijom najčešća¹. Abnormalnosti spolovila uvijek su prisutne, u dječaka dorzalno postavljeno ušće uretre, rascjep glansa i dorzalne korde, dok u djevojčica osim rascjepa klitorisa može postojati rascjep maternice i dupla ili ekstrofična vagina. Najteži oblik EME kompleksa je kompleks omfalokele, ekstrofije mokraćnog mjehura, imperforiranog anusa i spinalnih malformacija (OEIS kompleks). EME kompleks sa svim oblicima spada u najteže prirođene anomalije mokraćnog i spolnog sustava zbog utjecaja na kontinenciju, spolnu funkciju i morbidnost zbog kroničnih infekcija²⁻⁵.

Svi oblici EME kompleksa spadaju u vrlo rijetke prirođene anomalije i javljaju se 2 – 5 puta češće u muškog nego ženskog spola s iznimkom OEIS kompleksa koji podjednako zahvaća oba spola⁶⁻⁸. Incidencija izolirane epispadije iznosi 1:100.000 u dječaka i 1:400.000 u djevojčica, ekstrofije mokraćnog mjehura s epispadijom 1:30.000 u dječaka i 1:50.000 u djevojčica, te OEIS kompleksa 1:200.000 – 1:400.000^{6,9}. Iako etiologija nije poznata, smatra se kako je razvoj EME kompleksa

pod utjecajem jake genetičke predispozicije. Do sada je opisano samo nekoliko monogenetskih bolesti, kromosomskih aberacija i genetičkih sindroma nepoznate etiologije u sklopu kojih se kompleks javlja, no geni kandidati nisu pronađeni.

Anomalije izvan klasično zahvaćenih regija u EME kompleksu, osim u slučaju OEIS kompleksa gdje postoji niz povezanih prirođenih anomalija, iznimno su rijetke (~5%), a većinom uključuju ostale poremećaje razvoja središnjeg dijela tijela poput rascjepa orofacijalne regije i prirođenih srčanih

Ekstrofija mokraćnog mjehura – epispadija kompleks obično se smatra izoliranim poremećajem jer su anomalije izvan klasično zahvaćenih regija iznimno rijetke, osim u slučaju OEIS kompleksa gdje postoji niz povezanih prirođenih anomalija. Središnja linija kao najvažniji dio primarnog razvojnog polja predstavlja ravninu oko koje se određuje simetrija položaja visceralnih organa i posebno je osjetljivo mjesto za nastanak razvojnih anomalija. Ekstrofija mokraćnog mjehura – epispadija i OEIS kompleksi su dvije krajnosti istog politopnog poremećaja tog primarnog razvojnog polja, pa je moguće da uz poremećaje razvoja središnjeg dijela prednje trbušne stijenke postoje i ostali poremećaji središnje vertikalne linije tijela.

mana⁸. U ovom radu prikazan je slučaj djevojčice s ekstrofijom mokraćnog mjehura i epispadijom u kombinaciji s atrijskim septalnim defektom.

PRIKAZ SLUČAJA

Djevojčica je rođena u 40. tjednu redovito kontrolirane trudnoće koja je bila urednog tijeka. Treće je dijete zdravih roditelja koji nisu u srodstvu. Porođajna težina bila je 2760 g, porođajna dužina 49 cm, opseg glave 34 cm, API 9/10. Odmah po porodu uočena je malformacija donjeg dijela trbušne stijenke te je dijete premješteno na Odjel puerikulture Klinike za dječje bolesti, KBC Rijeka. Kliničkim pregledom otkriven je rascjep donjeg dijela trbušne stijenke od pupka do spolovila s dijastazom simfiza, ekstrofijom mokraćnog mjehura veličine 3 x 3.5 cm i dvosmislenim spolovilom zbog prisutne epispadije i rascjepa klitorisa. Uočena je nisko postavljena pupkovina koja izlazi iz

vrha ekstrofičnog mjehura. Sluznica mokraćnog mjehura bila je okrenuta iznutra prema van, crvene boje, glatka, sjajna i naborana, otvori uretera vidljivi i prohodni kateterom. Analni otvor bio je urednog izgleda, rigidniji i prohodan, a dijete je u prva dva sata imalo dvije tamne mekonijske stolice. Ostatak trbušne stijenke iznad pupka u razini grudnog koša bio je palpabilno mekan i bezbolan uz čujnu peristaltiku.

Dijete je pri prijemu bilo dobrog općeg stanja, afebrilno, kardiorespiratorno kompenzirano, dobro prokrvljene kože i vidljivih sluznica, bez prisutne kraniofacijalne dismorfije i ostalih vidljivih dismorfničkih znakova, osim blago razmaknute sagitalne suture (velika fontanela 2 x 4 cm). Neurološki status, auskultatorni nalaz nad srcem i plućima te laboratorijski nalazi bili su u granicama normale za dob. Postavljen je umbilikalni kateter, ordinirana antibiotska terapija, lokalna toaleta vazelinskom gazom i oblozima od fiziološke otopine koji se mijenjaju svakih sat vremena, uz dodatne opće mjere utopljanja i rehidracije. Prva operativna korekcija izvršena je nekoliko dana kasnije na Odjelu dječje kirurgije, KBC Rebro, Zagreb.

Nakon inicijalnog kliničkog pregleda, indicirane su dodatne pretrage te je učinjena klasična citogenetička analiza limfocita periferne krvi na Zavodu za biologiju i medicinsku genetiku Medicinskog fakulteta u Rijeci kojom je utvrđen uredan ženski kariotip (46, XX). Ultrazvučnom pretragom abdomena utvrđena je uredna veličina, oblik, položaj i struktura oba bubrega i unutrašnjih spolnih organa. Ehokardiografijom s dopplerom utvrđen je atrijski septalni defekt (slika 1 – 4). Djevojčicu se redovito kontrolira na Klinici za dječje bolesti KBC-a Rijeka te zbog minimalnog hemodinamskog učinka terapija prirođene srčane mane za sada nije potrebna.

RASPRAVA

KLINIČKA SLIKA

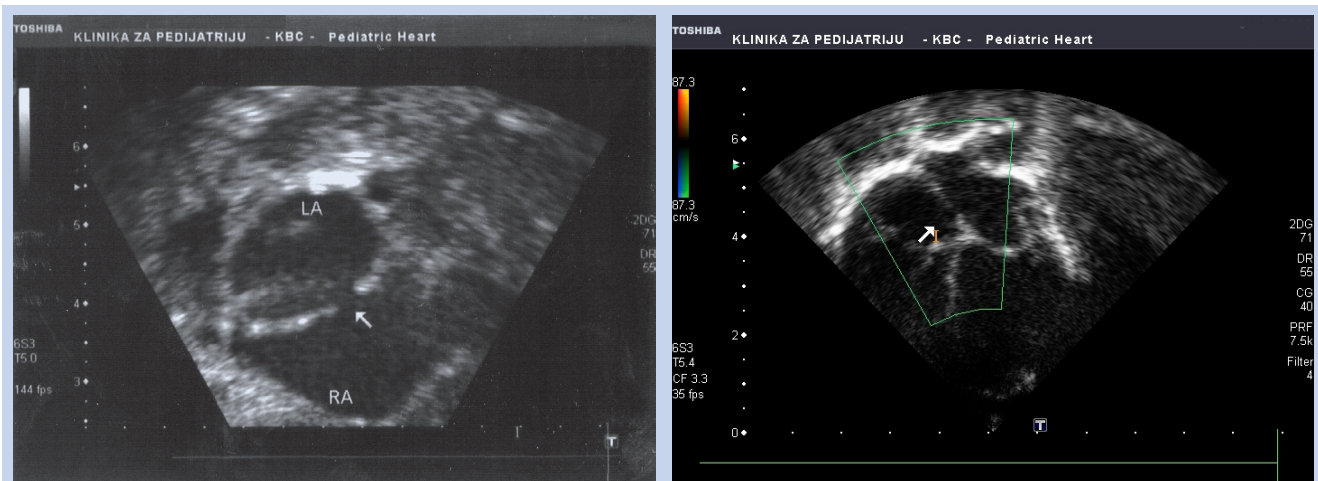
EME kompleks je rijedak poremećaj razvoja kloakalne membrane koji dovodi do različitog stupnja poremećaja zatvaranja središnjeg dijela prednje trbušne stijenke, zdjelice, mokraćnog i gastrointestinalnog sustava te vanjskog spolovila. Oblik EME kompleksa koji uključuje ekstrofiju mokraćnog

mjehura s epispadijom iznimno je rijedak u ženskog spola (1:50.000), te je većina objavljenih slučajeva upravo muškog spola u kojeg je incidencija dva puta veća^{6,8,9}. Smatra se kako je ženski spol zaštićen od EME kompleksa određenim, za sada nepoznatim genskim mehanizmom.

U klasičnim slučajevima ekstrofije mokraćnog mjehura s epispadijom, kao i u prikazanom slučaju, postoji dijastaza simfiza koja nastaje zbog vanjske rotacije ilijačnih i pubičnih kostiju, mišići rektusi su distalno široko razdvojeni, a pupak je nisko postavljen s pupkovinom koja izlazi iz vrha mokraćnog mjehura¹⁰. Mokraćni mjehur je malen, a sluznica okrenuta na prednju trbušnu stijenku. U najvećem broju slučajeva postoji epispadija s rascjepom spolnih organa dok je unutrašnje spolovilo obično uredno. U dječaka s ekstrofijom mokraćnog mjehura i epispadijom penis je kratak s dorzalno postavljenim ušćem uretre, rascjepom glansa i dorzalnim kordama, a u djevojčica postoji rascjep klitorisa što ponekad otežava prepoznavanje spola. Iako je EME kompleks jedna od najtežih malformacija koje nakon rođenja zahtijevaju nekoliko operacija i dugogodišnje kliničko praćenje zbog mogućih dugoročnih problema u kontinenciji, spolnoj funkciji i plodnosti, prenatalni tijek razvoja, osim u OEIS kompleksu, protječe uredno^{2,3,5,11-13}.

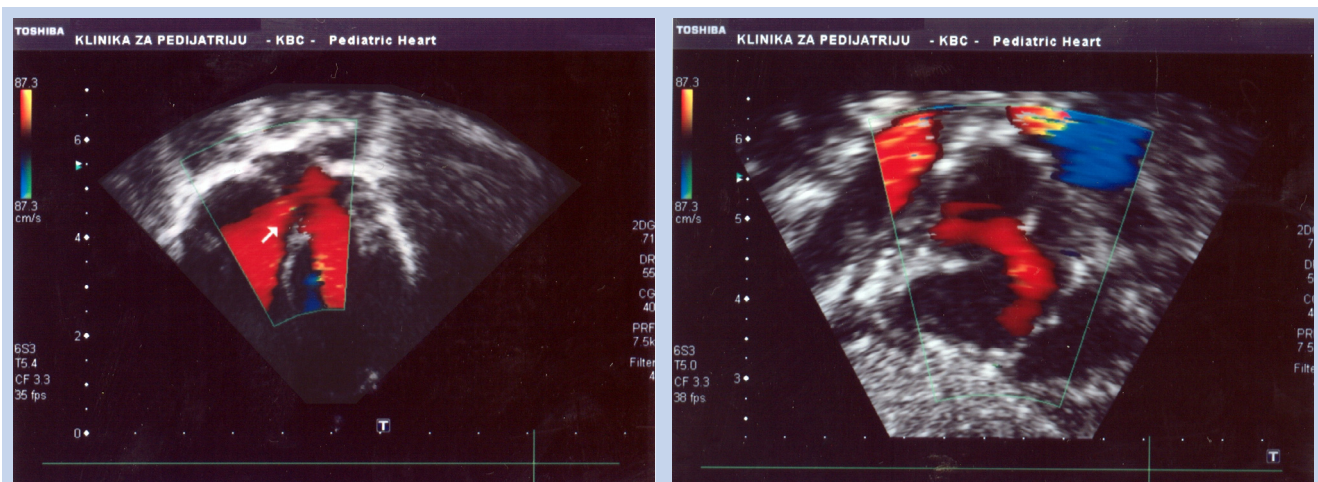
EMBRIOLOGIJA

Mehanizam nastanka EME kompleksa nije u potpunosti poznat, no postoji nekoliko teorija koje objašnjavaju nezatvaranje prednje trbušne stijenke, a uključuju poremećaje razvoja kloakalne membrane poput njenog prekomjernog rasta, abnormalnog položaja i prijevremene rupture. Iako svi ovi poremećaji sprječavaju urastanje mezoderma u dio trbušne stijenke između pupka i spolne kvrčice, smatra se kako položaj i vrijeme ruptore kloakalne membrane određuje oblik EME kompleksa. Kloakalna membrana se tijekom normalnog razvoja nalazi na dnu kloake i odvaja abdominalnu šupljinu od amnijske vreće. Tijekom daljeg razvoja pojavljuje se urorektalna pregrada koja raste distalno i razdvaja kloaku na primitivni urogenitalni sinus (iz kojeg nastaje donji dio mokraćnog sustava) i anorektalni kanal. U 6. tjednu urorektalna pregrada do-



Slika 1 i 2. Dvodimenzionalni ehokardiografski prikaz atrijskog septalnog defekta tipa sekundum između lijevog atrija (LA) i desnog atrija (RA)

Figure 1 and 2. Two-dimensional echocardiographic image of the secundum atrial septal defect between the left atrium (LA) and right atrium (RA)



Slika 3 i 4. Doppler-ehokardiografski prikaz atrijskog septalnog defekta tipa sekundum

Figure 3 and 4. Color Doppler echocardiogram of the secundum atrial septal defect

seže kloakalnu membranu, a prije konačnog odvajanja mjehura od završnog dijela crijeva zatvara se prednja trbušna stijenka urastanjem mezoderma između ektoderma i endoderma, odnosno oko kloakalne membrane i formiranjem mišićnog tkiva¹⁴. Lateralno i kranijalno od kloakalne membrane nalaze se preteče genitalnih kvržica koje rastu i stapaju se u središtu iznad kloakalne membrane kako bi stvorile genitalnu kvržicu. Nakon formiranja trbušne stijenke i genitalne kvržice kloakalna membrana rupturira, mjehur i rektum su odvojeni unutar zatvorene abdominalne šupljine, a mokraćna cijev zatvorena. Prema teoriji abnormalne pozicije kloakalne membrane, epispadija nastaje zbog toga što se kloakalna membrana nalazi kranijalno od genitalne kvržice, odnosno genitalna kvržica se nalazi na mjestu gdje se spajaju urorektalni septum i kloakalna membrana, pa nakon njene rupture urogenitalni sinus ostaje otvoren¹⁵. Ekstrofija mjehura i kloake nastaju ako je kloakalna membrana postavljena još kranijalnije. Druga teorija, teorija rupturiranja, pretpostavlja da, ako kloakalna membrana rupturira prije nego što je mezoderm odvojio prednji dio mokraćnog mjehura od abdominalne stijenke, nastaje ekstrofija mokraćnog mjehura s epispadijom i rascjepom genitalija, a ruptura membrane prije odvajanja mjehura od stražnjeg crijeva urorektalnom

dija nastaje zbog toga što se kloakalna membrana nalazi kranijalno od genitalne kvržice, odnosno genitalna kvržica se nalazi na mjestu gdje se spajaju urorektalni septum i kloakalna membrana, pa nakon njene rupturiranja urogenitalni sinus ostaje otvoren¹⁵. Ekstrofija mjehura i kloake nastaju ako je kloakalna membrana postavljena još kranijalnije. Druga teorija, teorija rupturiranja, pretpostavlja da, ako kloakalna membrana rupturira prije nego što je mezoderm odvojio prednji dio mokraćnog mjehura od abdominalne stijenke, nastaje ekstrofija mokraćnog mjehura s epispadijom i rascjepom genitalija, a ruptura membrane prije odvajanja mjehura od stražnjeg crijeva urorektalnom

pregradom dovodi do ekstrofije kloake odnosno OEIS kompleksa.

POVEZANE ANOMALIJE

Anomalije izvan klasično zahvaćenih regija u EME kompleksu, osim u slučaju OEIS kompleksa gdje postoji niz povezanih prirodnih anomalija, izni-

Prikazani slučaj kompleksa ekstrofije mokraćnog mjehura i epispadije u kombinaciji s atrijskim septalnim defektom je, prema našim saznanjima, tek drugi takav opisani slučaj. Do sada su, u kombinaciji s ekstrofijom mokraćnog mjehura i epispadijom, opisana četiri slučaja prirodnih srčanih mana od kojih jedna bikuspidna aortalna valvula, dva ventrikularna septalna defekta i kombinacija ventrikularnog i atrijskog septalnog defekta. Novija istraživanja pokazuju kako postoje vrlo rijetki oblici navedenog kompleksa koji uključuju ostale poremećaje razvoja središnjeg dijela tijela te da istovremena pojava srčanih mana ili rascjepa orofacijalne regije nije slučajna pojava već patogenetski povezan mehanizam koji je, moguće je, genetički reguliran.

mno su rijetke (~5%) i uključuju anomalije prstiju (sindaktilija, polidaktilija), jedan opisan slučaj intramedularnog teratoma, kompletnu duplikaciju uretera i malformacije središnjeg dijela tijela poput rascjepa orofacijalne regije i srčanih mana^{8,16-18}. Navedene anomalije su češće prisutne u srodnika osoba s EME kompleksom (17%) i u sklopu njegovog najtežeg oblika, OEIS kompleksa, u kojem čak do 95% bolesnika ima rascjep središnjeg dijela tijela koje uključuju kralježnicu (meningokela, mijelomeningokela, lipomeningokela), a manji broj rascjepa orofacijalne regije i prirodne srčane mane^{8,19-21}.

U ovom radu prikazan je slučaj kompleksa ekstrofije mokraćnog mjehura i epispadije u rijetkoj kombinaciji s atrijskim septalnim defektom. Prema našim saznanjima ovo je tek drugi takav opisani slučaj. Do sada su, u kombinaciji s ekstrofijom mokraćnog mjehura i epispadijom, opisana četiri slučaja prirodnih srčanih mana od kojih jedna bikuspidna aortalna valvula, dva ventrikularna septalna defekta i kombinacija ventrikularnog i atrijskog septalnog defekta⁸.

EME kompleks sa svojim oblicima zbog iznimne je rijetkosti nedovoljno istražen, pa tako prava incidencija, čimbenici rizika i genetička podloga nisu poznati, no smatra se kako im je patogeneza zajednička. Istraživanja patogeneze malformacija kraniofacijalne regije i srca na životinjskom modelu pokazala su kako u manjem broju slučajeva *suramin* inducira istovremeni nastanak specifične kombinacije malformacija središnjeg dijela tijela, odnosno rascjepa orofacijalne regije, srčane mane i EME kompleks^{22,23}. Ovi nalazi ukazuju na činjenicu da vjerojatno postoje i drugi, još rjeđi oblici EME kompleksa koji uključuju poremećaje razvoja središnjeg dijela tijela te da istovremena pojava srčanih mana ili rascjepa orofacijalne regije nije slučajna pojava već patogenetski povezan mehanizam za koji je moguće da je genetički reguliran te predstavlja krajnji spektar EME kompleksa.

Središnja linija kao najvažniji dio primarnog razvojnog polja predstavlja ravninu oko koje se određuje simetrija položaja visceralnih organa i posebno je osjetljivo mjesto za nastanak razvojnih anomalija. EME i OEIS kompleksi su dvije krajnosti istog politopnog poremećaja tog primarnog razvojnog polja, pa je moguće da uz poremećaje razvoja središnjeg dijela prednje trbušne stijenke postoje i ostali poremećaji središnje vertikalne linije tijela¹.

GENETIKA

Razvoj EME kompleksa je pod utjecajem jake genetičke predispozicije, no do sada je opisano samo nekoliko monogenetskih bolesti, kromosomskih aberacija i genetičkih sindroma nepoznate etiologije u sklopu kojih se kompleks javlja^{8,24-27} (tablica 1). Većim dijelom ovi genetički poremećaji nastaju zbog abnormalnosti razvoja kaudalnog i kranijalnog središnjeg dijela tijela, što dodatno potvrđuje patogenetsku povezanost anomalija EME kompleksa i drugih poremećaja središnje osi tijela.

Do danas je utvrđeno samo nekoliko čimbenika rizika za razvoj EME kompleksa. Geni podložnosti nisu poznati, a genetičke studije pokazale su oprečne rezultate. Uz pomoć linkage analize otkriveno je nekoliko kromosomskih regija s mogućim genima kandidatima, a komparativnom genomskom hibridizacijom na matrici (engl. *array-based comparative genomic hybridization*; a-CGH), trenutno naj-

Tablica 1. Odabrani genetički poremećaji u sklopu kojih se javlja ekstrofija mokraćnog mjehura – epispadija kompleks
Table 1. Selected genetic disorders with bladder exstrophy-epispadias complex

NAZIV GENETIČKOG POREMEĆAJA	OMIM
Aksijalna mezodermalna displazija ²⁷	
Sindrom kaudalne regresije ²⁷	
Kongenitalna segmentalna dilatacija kolona ²⁷	
Frontonazalna displazija – ekstrofija mokraćnog mjehura ili kloake ²⁴⁻²⁷	
Sindrom hipoplazije/aplazije – ekstremiteta/zdjelice ²⁶	276820
Mikrocefalični osteodisplastični primordijalni patuljasti rast, tip III ^{26,27}	%210730
Sirenomelija ^{26,27}	#182940
Sindaktilija tip V ^{26,27}	#186300
Sindrom kaudalne duplikacije ²⁵	
Sekvenca amnionskih (konstrikcijskih) vrpca ^{26,27}	%217100
Epstein sindrom ²⁶	#153650
Opitz G/BBB sindrom ^{26,27}	#300000
Sindrom ektrodaktilija, ektodermalna displazija i rascjep usne/nepca 1 (EEC1)	%129900
46,XY,t(8;9)(p11.2;q13) ²⁵	
46,X,der(Y)t(Y;9)(q11.23;q34.1) ²⁵	
Parcijalne duplikacije 2q, 3q, 5q, 12q, 18q, 20p, 22q ²⁵	

preciznijom metodom otkrivanja genomskih poremećaja, nisu pronađene genomske nestabilnosti unutar zahvaćenih obitelji^{8,28-31}. Za sada jedini potvrđeni čimbenici rizika jesu mlađa (<20) i starija dob majki (>35), umjetna oplodnja i multiparnost^{6,7,32,33}. U prikazanom slučaju djevojčica je rođena iz treće trudnoće što je u skladu s podacima iz relevantne literature, ali obiteljska anamneza i pregled srodnika nisu uputili na obrazac nasljeđivanja EME kompleksa.

Iako većina slučajeva nastaje sporadično, u literaturi je opisano oko 240 obitelji s prosječno dva ili tri zahvaćena člana, potomci roditelja koji su u srodstvu i 30-ak slučajeva blizanca, što potvrđuje da postoji jaka genetička predispozicija za razvoj EME kompleksa^{29,34-37}. Osobe s EME kompleksom imaju do 500 puta veći rizik prenošenja anomalije na potomstvo³⁸. Iz navedenih razloga treba učiniti detaljnu kliničku obradu srodnika kako bi se utvrdile anomalije koje mogu biti povezane. Preporučuje se učiniti ultrazvučni pregled gornjeg dijela mokraćnog sustava iako ove anomalije nisu tipične za EME kompleks, ali se javljaju u jedne trećine bolesnika s kloakalnom ekstrofijom (npr. ektopični bubreg, ageneza bubrega, hidronefroza).

ZAKLJUČAK

Iako su anomalije izvan klasično zahvaćenih regija u EME kompleksu iznimno rijetke, osim u slučaju OEIS kompleksa, novija istraživanja i rijetki klinič-

ki slučajevi ukazuju na to kako postoje i rjeđi oblici EME kompleksa koji uključuju poremećaje razvoja središnjeg dijela tijela i da je njihova istovremena pojava patogenetski povezan mehanizam za koji je moguće da je genetički reguliran, stoga je u ovih bolesnika nužno učiniti kompletnu kliničku obradu, uključujući ehokardiografiju i pregled srodnika u kojih je povećan rizik od anomalija središnjeg dijela tijela koje uključuju rascjepe orofacijalne regije i prirodene srčane mane.

LITERATURA

- Martínez-Frías ML, Bermejo E, Rodríguez-Pinilla E, Frías JL. Exstrophy of the cloaca and exstrophy of the bladder: two different expressions of a primary developmental field defect. *Am J Med Genet* 2001;99:261-9.
- Hollowell JG, Hill PD, Duffy PG, Ransley PG. Bladder function and dysfunction in exstrophy and epispadias. *Lancet* 1991;338:926-8.
- Dodson JL, Furth SL, Hsiao CJ, Diener-West M, Levey EB, Wu AW et al. Health related quality of life in adolescents with abnormal bladder function: an assessment using the Child Health and Illness Profile-Adolescent Edition. *J Urol* 2008;180:1846-51; discussion 1851.
- Gambhir L, Reutter H, Ludwig M. Successful assisted reproduction in adult males with bladder exstrophy-epispadias complex. *Eur J Obstet Gynecol Reprod Biol* 2008;139:259-60.
- Lee C, Reutter HM, Grässer MF, Fisch M, Noeker M. Gender-associated differences in the psychosocial and developmental outcome in patients affected with the bladder exstrophy-epispadias complex. *BJU Int* 2006;97:349-53.
- Lancaster PAL. Epidemiology of bladder exstrophy: a communication from the International Clearinghouse for

- Birth Defects Monitoring Systems. *Teratology* 1987;36:221–7.
7. Gambhir L, Höller T, Müller M, Schott G, Vogt H, Detlefsen B et al. Epidemiological survey of 214 families with bladder exstrophy-epispadias complex. *J Urol* 2008;179:1539-43.
 8. Boyadjiev SA, Dodson JL, Radford CL, Ashrafi GH, Beaty TH, Mathews RI et al. Clinical and molecular characterization of the bladder exstrophy-epispadias complex: analysis of 232 families. *BJU Int* 2004;94:1337-43.
 9. Lattimer JK, Smith MJK. Exstrophy closure: a follow up on 70 cases. *J Urol* 1996;95:356–62.
 10. Sponseller PD, Bisson LJ, Gearhart JP, Jeffs RD, Magid D, Fishman E. The anatomy of the pelvis in the exstrophy complex. *J Bone Joint Surg Am* 1995;77:177-89.
 11. Ebert AK, Bals-Pratsch M, Seifert B, Reutter H, Rösch WH. Genital and reproductive function in males after functional reconstruction of the exstrophy-epispadias complex-long-term results. *Urology* 2008;72:566-9; discussion 569-70.
 12. Mathews RI, Gan M, Gearhart JP. Urogynaecological and obstetric issues in women with the exstrophy-epispadias complex. *BJU Int* 2003;91:845-9.
 13. Bastuba MD, Alper MM, Oates RD. Fertility and the use of assisted reproductive techniques in the adult male exstrophy/epispadias patient. *Fertil Steril* 1993;60:733-6.
 14. Marshall FF. Embryology of the lower genitourinary tract. *Urol Clin North Am* 1978;5:3-15.
 15. Patten BM, Barry A. The genesis of exstrophy of the bladder and epispadias. *Am J Anat* 1952;90:35–53.
 16. Senayli A, Deniz FE, Sezer T, Koseoglu RD, Senayli YA, Agis ER. A case of bladder exstrophy and thoracic intramedullary teratoma. *Pediatr Surg* 2004;39:e9-11.
 17. Pippi Salle JL, Sibai H, Jacobson AI, Fehri M, Brzezinski A, Homsy YL. Bladder exstrophy associated with complete urethral duplication: a rare malformation with excellent prognosis. *J Urol* 2001;165:2434-7.
 18. Perren F, Frey P. The exstrophy-epispadias complex in the duplicated lower urinary tract. *J Urol* 1998;159:1681-3.
 19. Batra P, Saha A, Vilhekar KY, Gupta A. OEIS complex with major cardiac malformation: a case report. *Indian J Pathol Microbiol* 2007;50:365-6.
 20. Kant SG, Bartelings MM, Kibbelaar RE, Van Haeringen A. Severe cardiac defect in a patient with the OEIS complex. *Clin Dysmorphol* 1997;6:371-4.
 21. Hurwitz RS, Manzoni GA, Ransley PG, Stephens FD. Cloacal exstrophy: a report of 34 cases. *J Urol* 1987;138:1060-4.
 22. Männer J, Kluth D. The morphogenesis of the exstrophy-epispadias complex: a new concept based on observations made in early embryonic cases of cloacal exstrophy. *Anat Embryol (Berl)* 2005;210:51-7.
 23. Männer J, Kluth D. A chicken model to study the embryology of cloacal exstrophy. *J Pediatr Surg* 2003;38:678-81.
 24. Robin NH, Neidich JA, Bason LD, Whitaker LA, McDonald-McGinn D, Hunter J et al. Frontonasal malformation and cloacal exstrophy: a previously unreported association. *Am J Med Genet* 1996;61:75-8.
 25. Pictures of standard syndromes and undiagnosed malformations. POSSUM Web. Available at <http://www.possu.net.au/> Accessed April 5, 2009.
 26. Online Mendelian Inheritance in Man, OMIM (TM). McKusick-Nathans Institute of Genetic Medicine, Johns Hopkins University (Baltimore, MD) and National Center for Biotechnology Information, National Library of Medicine (Bethesda, MD). Available at <http://www.ncbi.nlm.nih.gov/omim/>. Accessed April 5, 2009.
 27. Winter RM, Baraitser M. *London Dysmorphology Database*. Version 2.10. Oxford: Oxford University Press, 1998.
 28. Ludwig M, Rüschenhoff F, Saar K, Hübner N, Siekmann L, Boyadjiev SA et al. Genome-wide linkage scan for bladder exstrophy-epispadias complex. *Birth Defects Res A Clin Mol Teratol* 2009;85:174-8.
 29. Reutter H, Hoischen A, Ludwig M, Stein R, Radlwimmer B, Engels H et al. Genome-wide analysis for microaberrations in familial exstrophy of the bladder using array-based comparative genomic hybridization. *BJU Int* 2007;100:646-50.
 30. Reutter H, Becker T, Ludwig M, Schäfer N, Detlefsen B, Beaudoin S et al. Family-based association study of the MTHFR polymorphism C677T in the bladder-exstrophy-epispadias-complex. *Am J Med Genet A* 2006;140:2506-9.
 31. Reutter H, Thauvin-Robinet C, Boemers TM, Rösch WH, Ludwig M. Bladder exstrophy-epispadias complex: Investigation of suppressor of variegation, enhancer of zeste and Trithorax (SET) as a candidate gene in a large cohort of patients. *Scand J Urol Nephrol* 2006;40:221-4.
 32. Wood HM, Trock BJ, Gearhart JP. In vitro fertilization and the cloacal-bladder exstrophy-epispadias complex: is there an association? *J Urol* 2003;169:1512-8.
 33. Wood HM, Babineau D, Gearhart JP. In vitro fertilization and the cloacal/bladder exstrophy-epispadias complex: A continuing association. *J Pediatr Urol* 2007;3:305-10.
 34. Smith NM, Chambers HM, Furness ME, Haan EA. The OEIS complex (omphalocele-exstrophy-imperforate anus-spinal defects): recurrence in sibs. *J Med Genet* 1992;29:730-2.
 35. Reutter H, Qi L, Gearhart JP, Boemers T, Ebert AK, Rösch W et al. Concordance analyses of twins with bladder exstrophy-epispadias complex suggest genetic etiology. *Am J Med Genet A* 2007;143A:2751-6.
 36. Kajbafzadeh AM, Tajik P, Payabvash S, Farzan S, Solhpour AR. Bladder exstrophy and epispadias complex in sibling: case report and review of literature. *Pediatr Surg Int* 2006;22:767-70.
 37. Reutter H, Shapiro E, Gruen JR. Seven new cases of familial isolated bladder exstrophy and epispadias complex (BEEC) and review of the literature. *Am J Med Genet A* 2003;120A:215-21.
 38. Shapiro E, Lepor H, Jeffs RD. The inheritance of the exstrophy-epispadias complex. *J Urol* 1984;132:308-10.