

Rehabilitacija glasa traheozofagealnim govornim protezama nakon totalne laringektomije

Tićac, Robert; Tićac, Brigita; Maljevac, Boris; Velepić, Marko; Malvić, Goran; Vučković, Darinka; Manestar, Darko

Source / Izvornik: **Medicina Fluminensis : Medicina Fluminensis, 2009, 45, 165 - 171**

Journal article, Published version

Rad u časopisu, Objavljena verzija rada (izdavačev PDF)

Permanent link / Trajna poveznica: <https://um.nsk.hr/um:nbn:hr:184:313065>

Rights / Prava: [In copyright](#)/[Zaštićeno autorskim pravom.](#)

Download date / Datum preuzimanja: **2025-01-05**



Repository / Repozitorij:

[Repository of the University of Rijeka, Faculty of Medicine - FMRI Repository](#)



Rehabilitacija glasa traheozofagealnim govornim protezama nakon totalne laringektomije

Voice restoration using tracheoesophageal voice prostheses following total laryngectomy

Robert Tićac^{1*}, Brigita Tićac^{2,3}, Boris Maljevac¹, Marko Velepić¹, Goran Malvić¹,
Darinka Vučković³, Darko Manestar¹

SAŽETAK. Cilj: Totalna laringektomija opsežan je operativni zahvat koji se može izvesti sa ili bez resekcije vrata. Tijekom ovog postupka u potpunosti se odstranjuje grkljan, a traheja se mobilizira te pričvrsti za kožu u obliku trajnog otvora za disanje – traheostome. Najsloženiji problem u vezi s rekonstrukcijom funkcije larinksa, kojemu je posvećen najveći broj istraživanja, ponovno je uspostavljanje govora. Osnovne mogućnosti govorne rehabilitacije nakon totalne laringektomije jesu razvijanje vještine ezofagealnog govora, korištenje elektrolarinksa i traheozofagealna punkcija s uporabom govorne proteze. Traheozofagealna punkcija s govornom protezom je kirurška metoda izbora za govornu rehabilitaciju bolesnika. Punkcija može biti izvedena primarno, istovremeno s laringektomijom, i sekundarno, tjednima ili godinama nakon izvršene laringektomije. **Materijali i metode:** U razdoblju od 1. 1. 2004. do 31. 12. 2008. godine na Klinici za otorinolaringologiju KBC-a u Rijeci liječeno je 125 laringektomiranih bolesnika. Indikacija za izvođenje totalne laringektomije bio je T3 ili T4 karcinom larinksa u 58 (46%) bolesnika, a u 67 (54%) bolesnika izvršena je parcijalna laringektomija. **Rezultati:** Metode govorne rehabilitacije bile su uspostava traheozofagealnog (91%) i ezofagealnog (6%) govora i uporaba elektrolarinksa (3%). Govorne proteze postavljene su u 49 bolesnika primarnom punkcijom, a u 36 bolesnika sekundarnom punkcijom. Srednje vrijeme trajanja proteza iznosilo je 7,9 mjeseci. 10% proteza zamijenjeno je nakon manje od 3 mjeseca korištenja, 46% nakon 3 do 6 mjeseci, a 44% proteza korišteno je dulje od 6 mjeseci. **Zaključak:** Učinkovita rehabilitacija glasa bitna je i omogućava bolesniku povratak normalnim životnim funkcijama. Traheozofagealni govor postao je metoda izbora za govornu rehabilitaciju nakon izvršene laringektomije.

Ključne riječi: govorne proteze, totalna laringektomija, traheozofagealna punkcija

ABSTRACT. Aim: Total laryngectomy is an expansive operation and can be performed with or without neck dissection. During this procedure the entire larynx is removed, the windpipe is brought out to the skin and secured there in the form of a permanent tracheostome. The most difficult aspect of laryngeal function to reconstruct, and the one to which most research is dedicated to is the reattainment of speech. The main options for voice restoration after total laryngectomy are esophageal speech, electrolarynx speech, and tracheoesophageal speech. Tracheoesophageal puncture with prosthesis is currently the surgical method of choice for vocal restoration after total laryngectomy. This puncture tract can be created primarily, at the time of total laryngectomy, or secondarily, weeks or years following the laryngectomy. **Patients and Methods:** Between the period of 01.01.2004. and 31.12.2008., 125 laryngectomized patients have been rehabilitated at the Otorhinolaryngology Department of the Clinical Hospital Center Rijeka. The indication for total laryngectomy was T3 or T4 laryngeal carcinoma in 58 (46%) patients, and 67 (54%) patients underwent a partial laryngectomy. **Results:** The methods of voice rehabilitation were tracheoesophageal speech (91%), esophageal speech (6%) and artificial larynx (3%). A voice prosthesis could be inserted in 49 patients by primary puncture, in 36 patients by secondary puncture. The median device lifetime was 7,9 months. 10 % of the prostheses were replaced with a lifetime of less than 3 months, 46% from 3 to 6 months, and 44% devices longer than 6 months. **Conclusion:** Effective restoration of voice is critical to enabling the patient to return to normal functioning in their life. Tracheoesophageal speech has become the method of choice for postlaryngectomy voice restoration.

Key words: total laryngectomy, tracheoesophageal puncture, vocal prostheses

¹Klinika za otorinolaringologiju,
Klinički bolnički centar Rijeka

²Mikrobiološki odjel,
Nastavni zavod za javno zdravstvo
Primorsko-goranske županije

³Zavod za mikrobiologiju i parazitologiju,
Medicinski fakultet Sveučilišta u Rijeci

Dospjelo: 12. 2. 2009.
Prihvaćeno: 7. 4. 2009.

Adresa za dopisivanje:

***Doc. dr. sc. Brigita Tićac, dr. med.**
Mikrobiološki odjel,
Nastavni zavod za javno zdravstvo
Primorsko-goranske županije,
Krešimirova 52a, 51 000 Rijeka
e-mail: brigita.ticac@zjzjz.hr

<http://hrcak.srce.hr/medicina>

UVOD

Maligni tumori larinksa čine 1,9% malignoma u ljudi. Češći su u muškaraca (92%) nego u žena (8%). Obolijevaju pretežno osobe starije životne dobi (50 – 60 godina), a nešto se rjeđe javljaju u ljudi između 40 i 50 godina (12%). Svega 6% bolesnika čine osobe mlađe od 30 godina života¹. Histološki se u 95% slučajeva radi o planocelularnom karcinomu dok se adenokarcinom, bazeocelularni karcinom i

Maligni tumori larinksa čine 1,9% malignoma u ljudi. Češći su u muškaraca nego u žena. Obolijevaju pretežito osobe starije životne dobi. Kirurško odstranjenje opsežnog tumora larinksa neminovno ima za posljedice gubitak vitalnih funkcija kao što su gutanje, govor i njuh. U novonastalim anatomskim uvjetima gornji dišni sustav više nema respiratornu ulogu, disanje se odvija kroz traheostomu, a fonacija je nemoguća.

cilindrom viđaju vrlo rijetko². Lokalizacija i proširenost tumora određuje izbor kirurške metode koja će biti primijenjena u svrhu liječenja.

Totalna laringektomija (lat. *laryngectomy totalis*) izvodi se ukoliko je tumor uznapredovao (prema međunarodnoj klasifikaciji označen kao T3 i T4) te nije moguće učiniti parcijalnu laringektomiju. Kod totalnog odstranjenja larinksa gornji dišni putevi više nemaju respiratornu funkciju. Uslijed resekcije larinksa dolazi do širokog otvaranja farinksa koji se mora brižljivo sašiti i tako odvojiti od donjeg dijela respiratornog sustava. S larinksom se odstranjuje hioidna kost. Zbog novonastalih anatomskih i funkcionalnih promjena više nije moguća fonacija, a na vratu se formira trajna traheostoma kroz koju bolesnik diše.

Operativne tehnike laringektomije usavršavane su od 1872. godine. Danas se vrlo uspješno sprječavaju komplikacije koje su nekad ugrožavale život bolesnika: krvarenje, aspiracijska pneumonija i infekcija. Na Klinici za otorinolaringologiju (ORL) u Kliničkom bolničkom centru Rijeka rutinski se izvodi operativna tehnika totalne laringektomije po Gluck-Soerensenu i Tapiji ili tehnika po Réthiju. Prilikom započinjanja zahvata uglavnom se primjenjuje U i T rez na koži vrata, odnosno rezovi po Glucku, Tapiji, Padovanu, Hautantu te Portmannu^{1,3}.

Anatomski gledano, lumen traheje formiraju hrskavični poluprsteni koji su otvoreni prema na-

trag. Prstenasta hrskavica (lat. *cartilago cricoidea*) jedina u nizu ima oblik cjelovitog prstena. Kako stražnji zid traheje nema hrskavice, prilikom odstranjenja prstenaste hrskavice neizostavno dolazi do promjene lumena traheje, odnosno do stiskanja traheostome. Spomenuti operativni zahvati, kao i kirurško odstranjenje drugih opsežnih tumora glave i vrata, neminovno imaju za posljedicu gubitak vitalnih funkcija kao što su gutanje, govor i njuh. U novonastalim anatomskim uvjetima gornji dišni sustav više nema respiratornu ulogu, disanje se odvija kroz traheostomu, a fonacija je nemoguća.

Govorna rehabilitacija laringektomiranih bolesnika danas se uspostavlja formiranjem govorne traheohipofaringealne fistule, uvežbavanjem ezofagealnog govora, upotrebom električnog generatora zvuka – elektrolarinksa te traheozofagealnom punkcijom i postavljanjem traheozofagealne govorne proteze.

Govorne proteze su naprave za rehabilitaciju glasa nakon totalne laringektomije. Izrađene su od silikonskog medicinskog materijala i posjeduju nepovratni ventil koji drži traheozofagealnu fistulu (TEF) otvorenu za govor te smanjuje rizik ulaska tekućina i hrane u dušnik. Prvu uspješnu operaciju formiranjem traheozofagealne fistule opisao je talijanski kirurg Staffieri 1979. godine. Iako su već tada rezultati u pogledu govorne rehabilitacije bili zadovoljavajući, tijekom gutanja je u visokom postotku kod bolesnika dolazilo do aspiracije sadržaja iz jednjaka³⁻⁵. Godine 1980. Blom i Singer su u Americi konstruirali prvu silikonsku protezu koja je postavljena sekundarnom punkcijom u otvor TEF-e^{6,7}. Sličan operativni zahvat s ciljem govorne rehabilitacije izveo je i Panje⁸. Gotovo u isto vrijeme na Klinici za otorinolaringologiju Univerziteta u Groningenu konstruirana je prva govorna proteza koja je ugrađena tijekom totalne laringektomije primarnom punkcijom⁹. Godine 1988. u Švedskoj su se počele proizvoditi prve govorne proteze Provox koje od 1999. u rehabilitaciji glasa primjenjuje tim stručnjaka Nizozemskog instituta za tumore u Amsterdamu^{10,11}. Njihova uporaba u otorinolaringološkoj kliničkoj praksi intenzivirala se tijekom posljednjeg desetljeća.

Vijek trajanja govorne proteze iznosi prosječno 3 do 4 mjeseca te je nakon tog vremena neophodno izvršiti njenu zamjenu. Najčešći problemi u vezi s traheozofagealnom punkcijom i primje-

nom govornih proteza za rehabilitaciju glasa jesu: curenje sadržaja kroz protezu, curenje sadržaja oko proteze, izostanak fonacije ili otežana fonacija, pomicanje proteze iz ležišta i stvaranje granulacija. **Curenje sadržaja kroz protezu** najčešće nastaje uslijed mehaničkog oštećenja valvule govorne proteze, formiranja biofilma sastavljenog od gljivica i različitih bakterija, kontakta proteze sa stražnjom stijenkom jednjaka zbog čega nije moguće njeno zatvaranje, te naglih promjena tlaka u prsištu uslijed forsiranog disanja s pojavom aerofagije i posljedičnom insuficijencijom valvule. **Pojava curenja sadržaja uz protezu** uočava se prilikom naknadnog proširenja kirurške punkcije, postavljanja neadekvatne, predugačke proteze ili radijacijskog učinka. **Otežana fonacija** nastaje zbog začepjenja, nepotpunog postavljanja proteze ili zatvaranja punkcije. Proteza se može **pomaknuti iz ležišta** uslijed neadekvatnog postavljanja, aspiracije ili nehotičnog pomicanja tijekom manipulacije. **Granulacije** nastaju kao rezultat reakcije tkiva na strano tijelo uslijed nadražaja odnosno pritiska proteze te učestalih zamjena – postavljanja novih proteza. U literaturi se kao najčešći razlog za zamjenu traheozofagealnih proteza navodi povećani otpor protoku zraka te retrogradno cijeđenje tekućine u dušnik kao posljedica formiranja biofilma odnosno adhezije gljivica i bakterija za silikonski materijal od kojeg je izrađena govorna proteza¹²⁻¹⁴.

ISPITANICI, MATERIJALI I METODE

U radu su prikazani rezultati kirurške obrade bolesnika s karcinomom larinksa te metode govorne rehabilitacije odnosno ugradnje protetičkih govornih

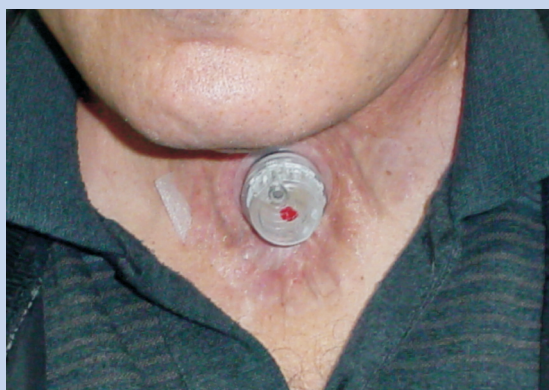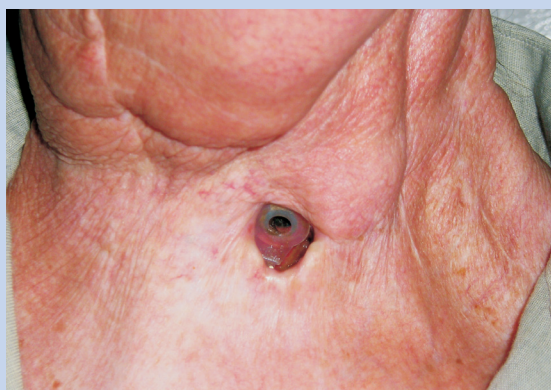proteza u razdoblju od 1. 1. 2004. do 31. 12. 2008. godine na Klinici za otorinolaringologiju Kliničkog bolničkog centra u Rijeci. Analizirani su podaci dobiveni praćenjem poslijeoperativnog tijeka bolesnika kod kojih je izvršena totalna laringektomija zbog tumora koji su prema međunarodnoj klasifikaciji označeni kao T3 i T4. Svi bolesnici kod kojih je učinjena totalna klasična laringektomija bili su kontrolirani na Odjelu za laringologiju te podijeljeni, s obzirom na kiruršku tehniku izvedene traheozofagealne punkcije, u skupine (primarna i sekundarna punkcija). Poslijeoperativni tijek praćen je kod svih bolesnika intermitentno, svakih mjesec dana po izvršenoj ugradnji govorne proteze, te svakih tri do šest mjeseci nakon navršene prve godine od operativnog zahvata. Koristili smo podatke iz medicinske dokumentacije klinike, poliklinike te operativnih protokola.

OPERATIVNE TEHNIKE I ZAHVATI

Na Klinici za otorinolaringologiju u Kliničkom bolničkom centru Rijeka totalna laringektomija rutinski se izvodi primjenom operativne tehnike po Gluck–Soerensenu. Ugradnja proteza za rehabilitaciju glasa izvodi se neposredno po završenoj laringektomiji tehnikom primarne punkcije ili više mjeseci, odnosno godina nakon izvršene laringektomije tehnikom sekundarne punkcije. Govorna rehabilitacija bolesnika provodi se u suradnji s logopedom.

GOVORNE PROTEZE

U navedenom razdoblju govorna rehabilitacija laringektomiranih bolesnika provodila se postavljanjem valvularne govorne proteze Provox II (Provox II; Atos Medical AB, Hörby, Švedska) (slika 1).



Slika 1. Provox II govorne proteze *in situ*
Figure 1. The Provox II voice prostheses *in situ*

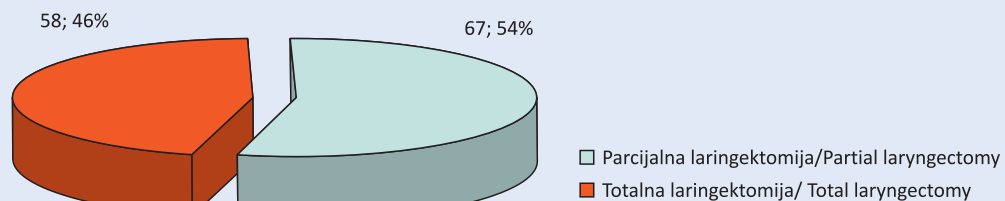
Učinkovita rehabilitacija glasa nakon totalne laringektomije bitna je jer omogućava bolesniku kvalitetan povratak normalnim životnim funkcijama. Govorna rehabilitacija laringektomiranih danas se uspostavlja formiranjem govorne traheohipofaringealne fistule, uvježbavanjem ezofagealnog govora, upotrebom električnog generatora zvuka – elektrolarinksa te traheozofagealnom punkcijom i postavljanjem traheozofagealne govorne proteze. Tijekom posljednjeg desetljeća traheozofagealni govor postao je metodom izbora za govornu rehabilitaciju laringektomiranih.

OBRADA PODATAKA

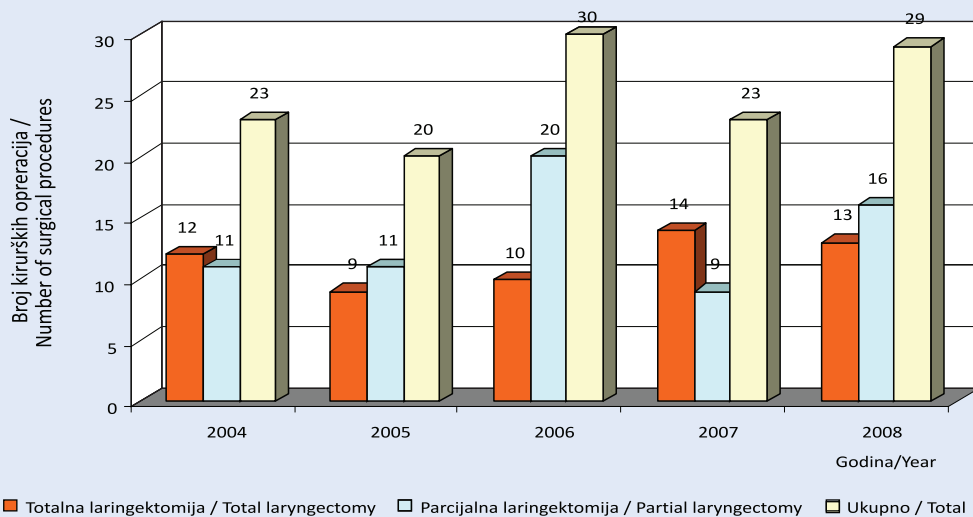
Obrada podataka izvršena je uobičajenim statističkim postupcima za biomedicinu uz uporabu računalnog programa za obradu podataka (Microsoft Excel XP).

REZULTATI

U razdoblju od 1. 1. 2004. do 31. 12. 2008. godine na Klinici za otorinolaringologiju Kliničkog bolničkog centra u Rijeci liječeno je 125 laringektomiranih bolesnika. Totalna laringektomija zbog T3 ili T4 karcinoma larinksa izvršena je u 58 (46%) bolesnika, a u 67 (54%) bolesnika izvedena je parcijalna laringektomija (slika 2). Godišnje je izvršeno od 20 operativnih zahvata u 2005., kada je totalna laringektomija izvedena u 9 bolesnika, do 30 operativnih zahvata 2006., kada je izvršeno 10 totalnih laringektomija. Najveći broj totalnih laringektomija izveden je tijekom 2007. godine (slika 3). U razdoblju obuhvaćenom petogodišnjom analizom govorne proteze Provox II postavljene su u ukupno 94 bolesnika s totalnom laringektomijom (tablica 1). Analizom je obuhvaćeno 85



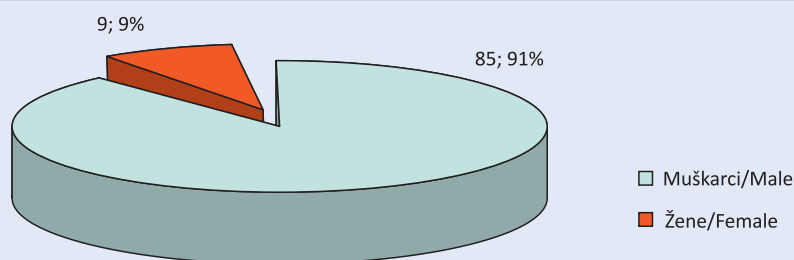
Slika 2. Totalne i parcijalne laringektomije izvedene u razdoblju od 2004. do 2008. godine (N=125)
Figure 2. Total and partial laryngectomies performed from 2004 to 2008 (N=125)



Slika 3. Totalne i parcijalne laringektomije izvedene u razdoblju od 2004. do 2008. godine (N=125)
Figure 3. Total and partial laryngectomies performed from 2004. to 2008. (N=125)

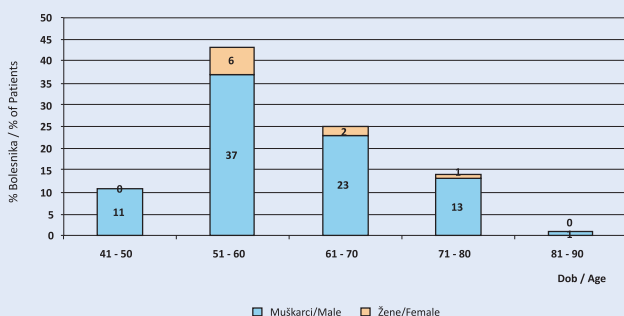
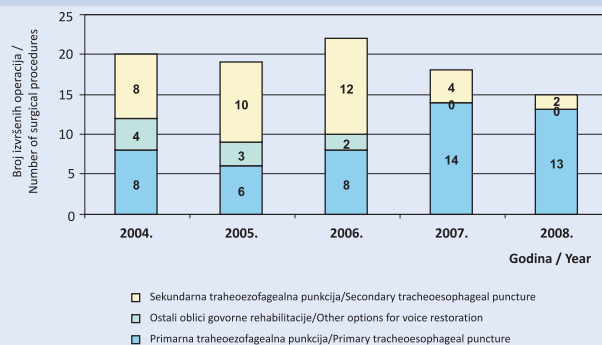
Tablica 1. Totalna laringektomija, klinički podaci (2004. do 2008.)**Table 1.** Total laryngectomy, Clinical data (2004 to 2008)

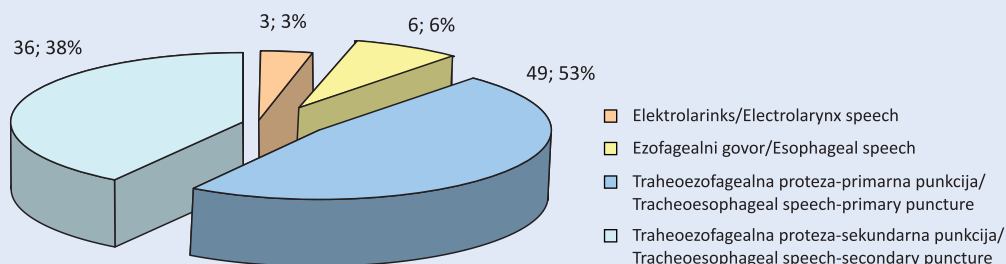
Obilježje		Nalaz				
		Broj	(%)	min.-maks.	x	SD
Bolesnici		94	(100)			
Spol	Muškarci	85	(91)			
	Žene	9	(9)			
Dob (godine)				43 – 81	59,9	8,7
	Muškarci				59,9	8,9
	Žene				60,0	6,9
Govorna rehabilitacija	Primarna TE punkcija	49	(53)			
	Sekundarna TE punkcija	36	(38)			
	Ostalo	9	(9)			
Trajanje proteze Provox II in situ (mjeseci)		297	(100)	0,75 - 48	7,9	8,0

**Slika 4.** Spolna raspodjela bolesnika tijekom analiziranog razdoblja (N=94)**Figure 4.** Sex distribution of patients during analysed period (N=94)

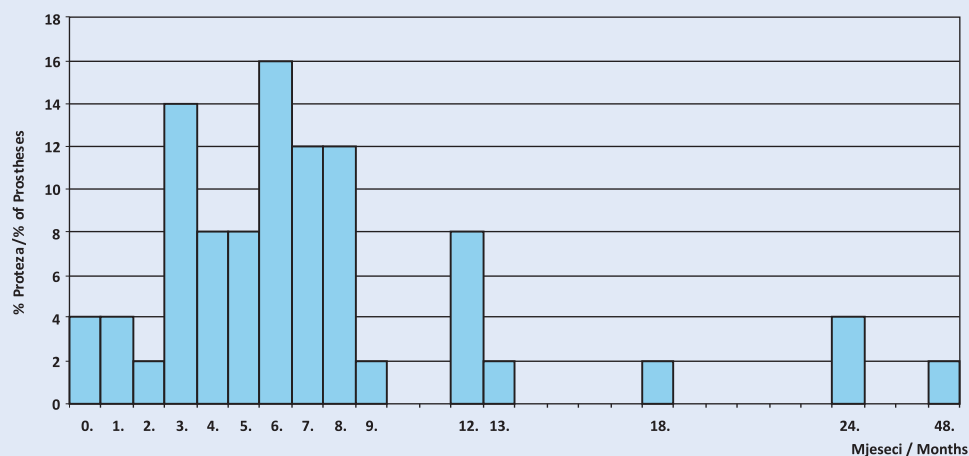
(91%) muškaraca i svega 9 (9%) žena (slika 4). Većina bolesnika pripada dobnoj skupini između 51 i 60 (43%) te 61 i 70 godina (25%). Samo jedan bolesnik bio je stariji od 80 godina, četrnaest bolesnika (15%) nalazi se u dobnoj skupini od 71 do 80 godina, a jedanaest (11%) u skupini od 41 do 50 godina (slika 5).

Kod 49 (53%) bolesnika punkcija je izvršena istovremeno s izvođenjem laringektomije, a u 36 (38%) bolesnika proteze su postavljene sekundarnom punkcijom nekoliko mjeseci ili godina nakon izvođenja totalne laringektomije (slika 6). Govorna rehabilitacija bolesnika s totalnom laringektomijom u 85 (91%) bolesnika uspostavljena je izvođenjem trahe-

**Slika 5.** Distribucija bolesnika s obzirom na dob (N = 94)**Figure 5.** Age distribution of patients during analyzed period (N = 94)**Slika 6.** Oblici govorne rehabilitacije nakon izvršene totalne laringektomije od 2004. do 2008. (N=94)**Figure 6.** The form of voice rehabilitation after total laryngectomy from 2004 to 2008 (N=94)



Slika 7. Oblici govorne rehabilitacije nakon izvršene totalne laringektomije od 2004. do 2008. (N=94)
Figure 7. The form of voice rehabilitation after total laryngectomy from 2004 to 2008 (N=94)



Slika 8. Vrijeme trajanja Provox II proteza
Figure 8. Life time of Provox II prostheses

ezofagealne punkcije i uvježbavanjem traheozofagealnog govora, u 6 (6%) bolesnika uvježbavanjem ezofagealnog govora, a kod svega 3 (3%) bolesnika uporabom elektrolarinksa (slika 7). Tri bolesnika izgubljena su tijekom praćenja nakon 36, 24 i 18 mjeseci od izvršenog operativnog tretmana. Srednje vrijeme trajanja proteza iznosilo je 7,9 mjeseci (tablica 1). 10% proteza zamijenjeno je nakon manje od 3 mjeseca korištenja, 46% nakon 3 do 6 mjeseci, a 44% proteza korišteno je 6 mjeseci i dulje (slika 8).

RASPRAVA I ZAKLJUČCI

Učinkovita rehabilitacija glasa nakon totalne laringektomije bitna je jer omogućava bolesniku kvalitetan povratak normalnim životnim funkcijama. Rehabilitacija glasa i govora poslije totalne laringektomije može se provesti: ezofagealnim govorom, elektrolarinksom i traheozofagealnom punkcijom odnosno govornom protezom. Uporaba

traheozofagealnih proteza usavršavana je od 1979. godine do danas, a tijekom posljednjeg desetljeća traheozofagealni govor postao je metodom izbora za govornu rehabilitaciju laringektomiranih. Govorna proteza se operativnim putem postavlja između dušnika i jednjaka i sama ne producira glas, već usmjerava zrak iz pluća prema neofarinksu, pri čemu se uslijed pritiska zraka vibriranjem faringozofagealne sluznice proizvodi glas. U petogodišnjem razdoblju od 2004. do 2008. godine na Klinici za otorinolaringologiju Kliničkog bolničkog centra u Rijeci hospitalizirano je 125 bolesnika kod kojih je izvršena totalna (58 ili 46%) ili parcijalna laringektomija (67 ili 54%). U 6 bolesnika govorna rehabilitacija je nakon totalne laringektomije uspostavljena uvježbavanjem ezofagealnog govora, kod 3 bolesnika uporabom elektrolarinksa, a najčešći oblik govorne rehabilitacije nakon totalne laringektomije bila je traheozofagealna punk-

cija s ugradnjom govorne proteze. U navedenom razdoblju izvršeno je 49 primarnih traheozofagealnih punkcija u tijeku totalne laringektomije, a dodatno je izvršeno još 36 sekundarnih traheozofagealnih punkcija bolesnicima kod kojih je totalna laringektomija izvedena više mjeseci ili godina prije ugradnje govorne proteze. U govornoj rehabilitaciji korištene su silikonske proteze Provox druge generacije veličine od 4,5 – 12,5 mm. Fonacija je u većine bolesnika uspostavljena u vremenu od 8 do 168 sati po operativnom zahvatu. Zbog nedostatka suradnje kod jednog bolesnika fonacija nije uspostavljena (rezultati nisu prikazani). U petogodišnjem razdoblju zamijenjeno je ukupno 297 proteza. Govorne proteze mijenjane su u rasponu od 3 tjedna do 48 mjeseci s prosječnim vijekom trajanja od 7,9 mjeseci. Kao što je opisano u literaturi¹⁵⁻¹⁷, i naši rezultati pokazuju da je najčešći razlog za zamjenu proteze bilo curenje sadržaja kroz protezu, u pojedinačnim slučajevima uočena je sekrecija sadržaja uz protezu te stvaranje granulacija, a u jednom slučaju evidentirana je nemogućnost prilagodbi korištenja proteze, te oštećenje i pomicanje proteze iz ležišta prilikom mijenjanja kanile. Prema našim zapažanjima, kao i prema rezultatima opisanim u literaturi¹⁸⁻²¹, korištenje govornih proteza učinkovita je metoda rehabilitacije glasa laringektomiranih bolesnika. Ova novija metoda uz odgovarajuće indikacije predstavlja operativnu tehniku izbora za govornu rehabilitaciju većine laringektomiranih bolesnika.

LITERATURA

1. Padovan I. Otorinolaringologija. Knjiga 3. Kirurgija usne šupljine, ždrijela, grla i vrata. Zagreb: Školska knjiga, 1987;259-369.
2. McDonald TJ, DeSanto LW, Weiland LH. Supraglottic larynx and its pathology as studied by whole laryngeal sections. *Laryngoscope* 1976;86:635-48.
3. Lutz CK, Johnson JT, Wagner RL, Myers EN. Supraglottic carcinoma: patterns of recurrence. *Ann Otol Rhinol Laryngol* 1990;99:12-7.
4. Staffieri M, Procaccini A, Steiner W, Staffieri A. Surgical rehabilitation of speech after total laryngectomy: the Staffieri techniques. *Laryngol Rhinol Otol (Stuttg)* 1978;57:477-88.
5. Rudert H. First experiences with voice-rehabilitative laryngectomy, as described by Staffieri and Amatsu. *Laryngol Rhinol Otol (Stuttg)* 1979;58:476-81.
6. Singer MI, Blom ED. Medical techniques for voice restoration after total laryngectomy. *CA Cancer J Clin* 1990;40:166-73.
7. Singer MI, Hamaker RC, Blom ED, Yoshida GY. Applications of the voice prosthesis during laryngectomy. *Ann Otol Rhinol Laryngol* 1989;98:921-5.
8. Panje WR. Experience with Panje voice prosthesis. *Rev Laryngol Otol Rhinol* 1987;108:129-37.
9. Manni JJ, Van Den Broek P, de Groot MA, Berends E. Voice rehabilitation after laryngectomy with the Groningen prosthesis. *J Otolaryngol* 1984;13:333-6.
10. Ackerstaff AH, Hilgers FJM, Meeuwis CA, Van der Velden LA, Van den Hoogen FJA, Marres HA et al. Multi-institutional assessment of the Provox 2 voice prosthesis. *Arch Otolaryngol Head Neck Surg* 1999;125:167-73.
11. Op de Coul BMR, Hilgers FJM, Balm AJ, Tan IB, Van den Hoogen FJA, Van Tinteren H. A decade of postlaryngectomy vocal rehabilitation in 318 patients: a single Institution's experience with consistent application of Provox indwelling voice prostheses. *Arch Otolaryngol Head Neck Surg* 2000;126:1320-8.
12. Elving GJ, Van der Mei HC, Van Weissenbruch R, Busscher HJ, Albers FWJ. A comparison of the microbial composition of voice prosthetic biofilms from patients requiring frequent versus infrequent replacements. *Ann of Otol Rhinol & Laryngol* 2002;111:200-3.
13. Soolsma J, Van den Brekel MW, Ackerstaff AH, Balm AJ, Tan B, Hilgers FJ. Long-term results of Provox ActiValve, solving the problem of frequent candida-and "underpressure"-related voice prosthesis replacements. *Laryngoscope* 2008;118:252-7.
14. Millsap KW, Bos R, Van der Mei HC, Busscher HJ. Adhesive interactions between voice prosthetic yeast and bacteria on silicone rubber in the absence and presence of saliva. *Antonie van Leeuwenhoek* 2001;79:337-43.
15. Van den Hoogen FJA, Oudes MJ, Hombergen G, Nijdam HF, Manni JJ. The Groningen, Nijdam and Provox voice prostheses: prospective clinical comparison based on 845 replacements. *Acta Otolaryngol* 1996;116:119-24.
16. Everaet EPJM, Van der Mei HC, Busscher HJ. Adhesion of yeasts and bacteria to fluoro-alkyl-siloxane layers chemisorbed on silicone on silicone rubber. *Colloids and Surfaces B: Biointerfaces* 1998;10:179-90.
17. Hilgers FJM, Schouwenburg PF. A new low-resistance, self-retaining prosthesis (Provox™) for voice rehabilitation after total laryngectomy. *Laryngoscope* 1999; 100: 1202-7.
18. Hilgers FJM, Cornelissen MW, Balm AJM. Aerodynamic characteristics of the low-resistance, indwelling Provox™ voice-prosthesis. *Eur Arch Otorhinolaryngol* 1993;250:375-8.
19. Hilgers FJM, Balm AJM. Long-term results of vocal rehabilitation after total laryngectomy with the low-resistance, indwelling Provox™ voice prosthesis system. *Clin Otolaryngol* 1993;18:517-23.
20. Hilgers FJM, Jansen HA, Van As CJ, Polak MF, Muller MJ, Van Dam FSAM. Long-term results of olfaction rehabilitation in laryngectomized individuals using the nasal airflow-inducing 'Polite Yawn-ing' maneuver. *Arch Otolaryngol Head Neck Surg* 2002;128:648-54.
21. Hilgers FJM, Ackerstaff AH, Balm AJM, Tan IB, Aaronson NK, Persson JO. Development and clinical evaluation of a second generation voice prosthesis (Provox2) designed for anterograde and retrograde insertion. *Acta Otolaryngol* 1997;117:889-96.