

Retrobulbarni hemangiom kod prijevremeno rođenog djeteta - prikaz slučaja

Marš, Lucija; Čaljkušić-Mance, Tea; Alpeza Dunato, Zvezdana; Gržetić Lenac, Renata; Mrak, Maja

Source / Izvornik: **Medicina Fluminensis : Medicina Fluminensis, 2024, 60, 317 - 320**

Journal article, Published version

Rad u časopisu, Objavljena verzija rada (izdavačev PDF)

https://doi.org/10.21860/medflum2024_319223

Permanent link / Trajna poveznica: <https://urn.nsk.hr/urn:nbn:hr:184:354972>

Rights / Prava: [Attribution 4.0 International](#)/[Imenovanje 4.0 međunarodna](#)

Download date / Datum preuzimanja: **2024-12-24**



Repository / Repozitorij:

[Repository of the University of Rijeka, Faculty of Medicine - FMRI Repository](#)



Retrobulbarni hemangiom kod prijevremeno rođenog djeteta – prikaz slučaja

Retrobulbar Hemangioma in a Premature Child – a Case Report

Lucija Marš¹*, Tea Čaljkusić-Mance², Zvezdana Alpeza Dunato², Renata Gržetić Lenac², Maja Mrak²

Sažetak. Cilj: Prikazati rijetku lokalizaciju hemangioma u prijevremeno rođenog djeteta te ukazati na važnost ranog početka liječenja kako bi se spriječile moguće komplikacije. **Prikaz slučaja:** Prijevremeno rođeno žensko dijete upućeno je na konzilijarni pregled kod oftalmologa zbog edema gornje vjeđe lijevog oka te protruzije bulbosa u trajanju tri tjedna. Fizikalnim pregledom ustanovljena je blaga aksijalna, bezbolna proptozna lijevog bulbosa, palpebralni edem te sporiji zjenični odgovor. Učinjeni su nativni i postkontrastni MR te UZV B scan bulbosa i retroorbitalnog prostora. MR je ukazao na protruziju lijevog bulbosa uvjetovanu hemangiomom uz lateralnu konturu i krov orbite koji imprimira okolne mišiće te s mjestimičnim znakovima intrakalnog širenja u područje posteriornog dijela orbite. Uočeno je širenje i kroz gornju orbitalnu fisuru do razine regije kavernoznog sinusa. Započeta je terapija propranololom. Nakon tri mjeseca od početka terapije UZV i MR pokazali su potpuno povlačenje tumorske tvorbe. **Zaključak:** Retrobulbarni hemangiomi zbog svoje lokalizacije mogu uzrokovati brojne teške komplikacije pa je potrebno što ranije dijagnosticiranje i početak liječenja kako bismo spriječili komplikacije. Zbog ograničenosti u terapijskom izboru, lijek prvog izbora je oralni propranolol.

Ključne riječi: hemangiom; novorođenče, nedonoščad; propranolol

Abstract. Aim: To present the rare localization of haemangioma in a premature child and to point out the importance of early treatment to prevent possible complications. **Case report:** A female prematurely born child was referred for a consultative examination by an ophthalmologist due to oedema of the upper eyelid of the left eye and bulbous protrusion lasting three weeks. Physical examination revealed mild axial, painless left bulbar proptosis, palpebral oedema and slower pupillary response. Native and postcontrast MR and UTZ B scan of the bulbus and retroorbital space were performed. MR showed protrusion of the left bulb caused by haemangioma along the lateral contour and the orbital roof, which impregnates the surrounding muscles and with localized signs of intraconal spread in the area of the posterior part of the orbit. Expansion was also observed through the upper orbital fissure to the level of the cavernous sinus region. Propranolol therapy was started. After three months after the start of therapy, UTZ and MRI showed a complete retreat of tumour formation. **Conclusion:** Because of their localization, retrobulbar haemangiomas can cause numerous serious complications, which, in order to prevent them, require early diagnosis and the start of treatment. Due to the limited therapeutic options, the drug of first choice is oral propranolol.

Keywords: haemangioma; infant, premature; propranolol

¹ Sveučilište u Rijeci, Medicinski fakultet, Rijeka, Hrvatska

² Klinički bolnički centar Rijeka, Klinika za oftamologiju, Rijeka, Hrvatska

***Dopisni autor:**

Lucija Marš

Sveučilište u Rijeci, Medicinski fakultet

Braće Branchetta 20, 51000 Rijeka, Hrvatska

E-mail: lucija.mars@gmail.com

<http://hrcak.srce.hr/medicina>

UVOD

Hemangiom (lat. *haemangioma*) je benigni tumor građen od krvnih žila¹. Riječ je o vrlo čestom tumoru, naročito u djece i novorođenčadi. Javlja se u 4 % novorođenčadi, čak i češće u nedonoščadi te u 10 % djece do prve godine života². Čimbenici rizika za razvoj infantilnih hemangioma jesu ženski spol, niska porođajna težina i prijevremeno rođenje. Djevojčice oboljevaju 2,3 do 2,9 puta češće od dječaka³. Smatra se da je niska porodna

Iako su hemangiomi česte novotvorine u dječjoj dobi, retrobulbarna lokalizacija hemangioma izuzetno je rijetka. Zbog svoje lokalizacije mogu dovesti do oštećenja razvoja vidnih puteva te uzrokovati komplikacije kao što su ptoza, strabizam i anizometrija, od koji svaka može dovesti do astigmatizma, ambliopije ili čak sljepoće.

težina glavni čimbenik rizika. Naime, na svakih 500 g manje porodne težine rizik za razvitak hemangioma raste i za čak 40 %³.

Svi se hemangiomi sastoje od krvlju ispunjenih šupljina koje su obložene endotelnim stanicama¹. Mogu nastati u bilo kojem tkivu, ali se najlakše uočavaju na koži. Uglavnom je riječ o tvorbama bez značajne simptomatologije koje spontano involiraju. Međutim, 10 do 20 % hemangioma u dojenačkoj dobi iziskuje liječenje ovisno o njihovoj lokalizaciji, posebno periokularni i orbitalni hemangiomi². Naime, orbitalni hemangiomi mogu dovesti do ptoze, strabizma, anizometrija, a svojim progresivnim razvojem mogu dovesti i do teških komplikacija. Orbitalni hemangiomi čine čak 15 % svih orbitalnih tumora⁴. Izuzetno rijetko, hemangiomi mogu biti pozicionirani retrobulbarno, a to je do sada potvrđeno u tek 6 % slučajeva⁵.

Cilj ovog članka je prikazati prijevremeno rođeno dijete s retrobulbarnim hemangiomom te ukazati na važnost rane dijagnostike i liječenja kako bi se spriječile moguće komplikacije.

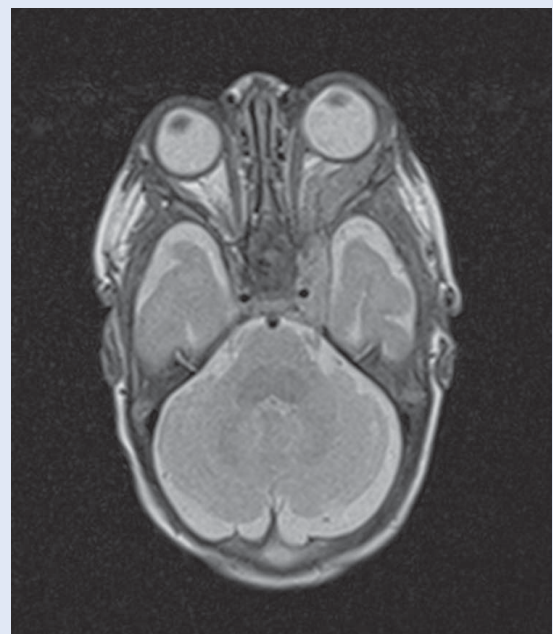
PRIKAZ SLUČAJA

Žensko prijevremeno rođeno dijete upućeno je na konzilijarni pregled oftalmologu zbog edema gornje vjeđe lijevog oka te protruzije bulbosa u

trajanju tri tjedna. Iz anamneze se doznalo da je dijete porođeno u 28 + 6 tjedana gestacije zbog parcijalne abrupcije placente i pojačanih kontrakcija maternice. Porođajna masa iznosila je 1115 g. Pacijentica je oftalmološki praćena u okviru programa probira na prematurnu retinopatiju. Pregled je učinjen u 38 + 4 tjednu gestacijske dobi.

Fizikalnim pregledom ustanovljena je blaga aksijalna, bezbolna proptaza lijevog bulbosa, palpebralni edem te sporiji zjenični odgovor.

Učinjena je magnetska rezonancija (engl. *magnetic resonance*; MR) orbita, nativno i postkontrastno (Slika 1). MR je pokazao protruziju lijevog bulbosa. U području lateralne polovice lijeve orbite i u području krova orbite, neposredno uz *m. rectus lateralis*, *m. rectus superior* te *m. superior oblique* uočena je formacija u arealu dužine 22 mm te debljine do 7 mm. Navedena formacija potiskivala je *m. rectus lateralis* prema medijalnom te imprimirala *m. rectus superior* s mjestimičnim znakovima intrakonalnog širenja u područje posteriornog dijela orbite. Nadalje, uočeno je širenje i kroz gornju orbitalnu fisuru do razine regije kavernoznog sinusa. Nakon učinjenog MR-a s kontrastom postavljena je dijagnoza retrobulbarnog hemangioma.



Slika 1. MR orbita: protruzija lijevog bulbosa

Također, učinjen je i ultrazvuk (engl. *ultrasonography*; UZV) B scan bulbosa i retroorbitalnog prostora (Slika 2).

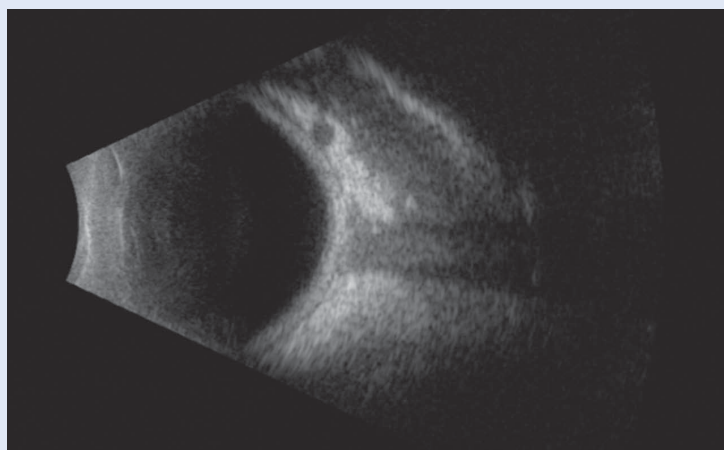
Započeta je terapija propranololom u dozi od 1 mg/kg dva puta na dan *per os*, uz napomenu na monitoring krvnog tlaka, pulsa i glukoze u krvi, a potom je za tri dana doza povećana na 2 mg/kg/dan.

Nakon mjesec dana učinjen je kontrolni UZV B scan bulbosa i retroorbitalnog prostora koji je pokazao još uvijek postojanu, ali ipak smanjenu, razliku u širini prostora očnih mišića. Dva mjeseca poslije ponovno je učinjen UZV i MR koji su pokazali potpuno povlačenje (Slika 3 i 4).

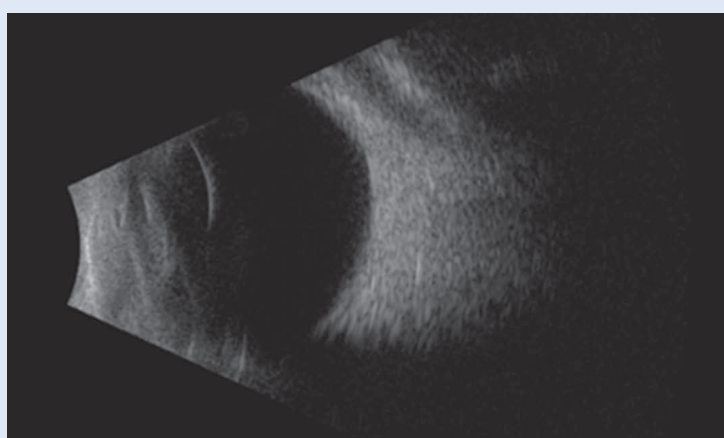
RASPRAVA

Iako su hemangiomi česte novotvorine u dječjoj dobi, retrobulbarna lokalizacija hemangioma izuzetno je rijetka. Zbog svoje lokalizacije mogu dovesti do oštećenja razvoja vidnih puteva te uzrokovati komplikacije kao što su ptoza, strabizam i anizometropija, od kojih svaka može dovesti do astigmatizma, ambliopije ili čak sljepoće⁶. Kod naše je pacijentice, kao posljedica retrobulbarne lokalizacije, bila vidljiva protruzija lijevog bulbosa. Kako bi se pojava komplikacija spriječila, potrebno je što ranije postaviti dijagnozu i započeti terapiju.

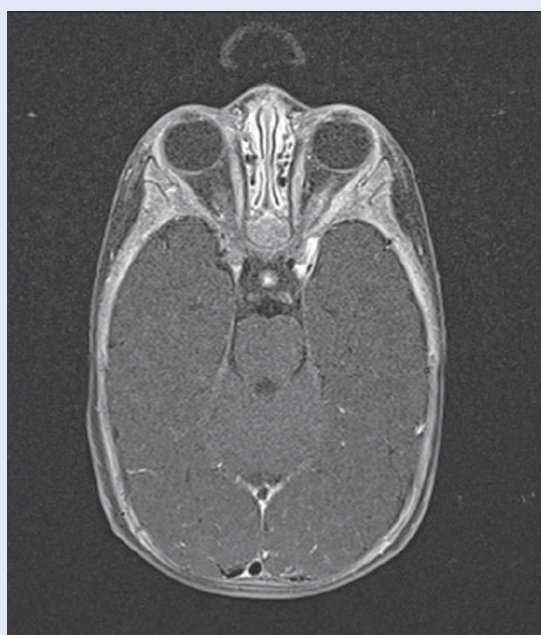Osim komplikacija koje proizlaze zbog specifične lokalizacije, problem nastaje i u terapijskom pristupu. Naime, izravna intravenska terapija za novorođenačke hemangiome – kao što su lokalni kortikosteroidi, laserska terapija, embolizacija ili kirurški pristup, prikladna je za površinske ili supkutane lezije, ali ne odgovara za duboke orbitalne strukture zbog otežanog pristupa i mogućnosti oštećenja vidnog živca i ekstraokularnih mišića⁷. Interferon alfa odavno napušten je u praksi zbog svoje neurotoksičnosti, a sistemski kortikosteroidi, iako mogu biti učinkoviti, mogu dovesti do brojnih nuspojava. Prema Američkim smjernicama kliničke prakse za liječenje hemangioma u dojenačko doba iz 2019., oralni propranolol prva je linija terapije za liječenje hemangioma koji iziskuju sistemsku terapiju⁸. Njegov učinak u liječenju hemangioma sasvim je slučajno otkriven. Točan mehanizam kako propranolol djeluje na hemangiom, nepoznat je, ali se smatra da podloga leži u vazo-



Slika 2. UZV B scan bulbosa i retroorbitalnog prostora prije liječenja



Slika 3. UZV B scan bulbosa i retroorbitalnog prostora nakon liječenja



Slika 4. MR orbita nakon liječenja

konstrukciji, inhibiciji angiogeneze, indukciji apoptoze, inhibiciji proizvodnje dušikovog oksida i regulaciji sustava renin-angiotenzin^{8,9}. Prema smjernicama, preporučeno je davanje 2 do 3 mg/kg propranolola na dan, a preporučeno je trajanje terapije 6 do 12 mjeseci. U ovom slučaju, upravo je oralni propranolol bio lijek izbora. Trajanje terapije od šest mjeseci pokazalo se boljim od tri mjeseca prema velikom randomiziranom kontroliranom istraživanju kojeg su proveli Léauté Labrèze i suradnici¹⁰. Zbog mogućih recidiva

Prema Američkim smjernicama kliničke prakse za liječenje hemangioma u dojenačko doba iz 2019., oralni propranolol prva je linija terapije za liječenje hemangioma koji iziskuju sistemsku terapiju.

nakon prekida terapije koji su se pojavili u 10 do 25 % pacijenata, preporučeno je liječenje do prve godine⁸. Čimbenici rizika za razvitak recidiva jesu ženski spol te tvorbe duboke morfologije. Prema istraživanjima multicentrične retrospektivne kohortne studije, najveći rizik za pojavu recidiva imaju oni pacijenti kod kojih je terapija prekinuta prije navršenih 12 mjeseci¹¹. U prikazanom slučaju potpuno povlačenje tvorbe uslijedilo je u svega tri mjeseca od početka terapije. No, pošto je bila riječ o osobi ženskog spola s izuzetno dubokom tvorbom, terapija bi se trebala provoditi do prve godine života ili redovito pratiti pacijenticu kako ne bi došlo do pojave recidiva. U literaturi su kao najčešće nuspojave propranolola navedene agitacija, poremećaj spavanja, gastrointestinalni poremećaji uključujući povraćanje, proljeve i opstipaciju te bronhitis. Poremećaj spavanja, somnolencija i razdražljivost javljaju se u svega 15 do 25 % pacijenata³. Ozbiljne su nuspojave poput bradikardije, hipotenzije i hipoglikemije rijetke, ali je zbog toga potreban monitoring prilikom primjene terapije (krvni tlak, puls i glukoza u krvi). Upravo zbog navedenih nuspojava tijekom primjene terapije i naša je pacijentica bila monitorirana.

ZAKLJUČAK

Unatoč tome što su hemangiomi česta pojava u novorođenačko i dječje doba, rijetko su kada

smješteni retrobulbarno. Svojim razvojem mogu oštetiti razvoj vidnih puteva te dovesti do ptoze, strabizma, anizotropije, ambliopije, pa čak i do sljepoće. Kako bi se pravovremeno spriječio razvoj komplikacija te omogućio normalan razvoj vidnih puteva, potrebno je što ranije postavljanje dijagnoze i započinjanje terapije. Zbog ograničenih terapijskih mogućnosti, oralni propranolol danas je lijek prvog izbora u liječenju hemangioma koji su veći od 1 cm, zahvaćaju gornji kapak, uzrokuju protruziju bulbosa, zahvaćaju rub kapaka, medijalno su pozicionirani, segmentalne morfologije ili uzrokuju pomak globusa.

Izjava o sukobu interesa: Autori izjavljuju kako ne postoji sukob interesa.

LITERATURA

1. Damjanov I, Seiwerth S, Jukić S, Nola M. Patologija. Peto, prerađeno i dopunjeno izdanje. Zagreb: Medicinska naklada, 2018;250.
2. Dubois J, Milot J, Jaeger BI, McCuaig C, Rousseau E, Powell J. Orbit and eyelid hemangiomas: is there a relationship between location and ocular problems? *J Am Acad Dermatol* 2006;55:614-9.
3. Hoeger PH, Harper JL, Baselga E, Bonnet D, Boon LM, Degli Atti MC et al. Treatment of infantile haemangiomas: recommendations of a European expert group. *Eur J Pediatr* 2015;174:855-65.
4. Bušić M, Bosnar D, Kuzmanović Elabjer B. Seminnaria ophthalmologica. Treće izmjenjeno i dopunjeno izdanje. Osijek: Vlastita naklada, 2013;66.
5. Applebaum MA, Lee TE, Barnes C, Elston JB, Smith DJ. An Interesting Case of a Retrobulbar Cavernous Hemangioma. *Eplasty* 2016;16:48.
6. Frank RC, Cowan BJ, Harrop AR, Astle WF, McPhalen DF. Visual development in infants: visual complications of periocular haemangiomas. *J Plast Reconstr Aesthet Surg* 2010;63:1-8.
7. Fay A, Nguyen J, Jakobiec FA, Meyer-Junghaenel L, Waner M. Propranolol for Isolated Orbital Infantile Hemangioma. *Arch Ophthalmol* 2010;128:256-258.
8. Krowchuk DP, Frieden IJ, Mancini AJ, Darrow DH, Blei F, Greene AK et al. Clinical Practice Guideline for the Management of Infantile Hemangiomas. *Pediatrics* 2019; 143:20183475.
9. Tan X, Guo S, Wang C. Propranolol in the Treatment of Infantile Hemangiomas. *Clin Cosmet Investig Dermatol* 2021;14:1155-1163.
10. Léauté-Labrèze C, Hoeger P, Mazereeuw-Hautier J, Guibaud L, Baselga E, Posiunas G et al. A randomized, controlled trial of oral propranolol in infantile hemangioma. *N Engl J Med* 2015;372:735-746.
11. Shah SD, Baselga E, McCuaig C, Pope E, Coulie J, Boon LM et al. Rebound Growth of Infantile Hemangiomas After Propranolol Therapy. *Pediatrics* 2016;137:20151754.