

Anaplastični ependimom - rijedak uzrok hipertenzivnog hidrocefalusa u dojenčeta (prikaz slučaja)

Šarić, Lea; Roganović, Jelena

Source / Izvornik: **Medicina Fluminensis : Medicina Fluminensis, 2024, 60, 337 - 341**

Journal article, Published version

Rad u časopisu, Objavljena verzija rada (izdavačev PDF)

https://doi.org/10.21860/medflum2024_319217

Permanent link / Trajna poveznica: <https://um.nsk.hr/um:nbn:hr:184:431358>

Rights / Prava: [Attribution 4.0 International](#) / [Imenovanje 4.0 međunarodna](#)

Download date / Datum preuzimanja: **2024-09-30**



Repository / Repozitorij:

[Repository of the University of Rijeka, Faculty of Medicine - FMRI Repository](#)



Anaplastični ependimom – rijedak uzrok hipertenzivnog hidrocefalusa u dojenčeta (prikaz slučaja)

Anaplastic Ependymoma – A Rare Cause of Hypertensive Hydrocephalus in an Infant (a Case Report)

Lea Šarić¹, Jelena Roganović^{2, 3*}

Sažetak. Cilj: Ukazati na nužnost pravodobnog prepoznavanja i adekvatnog zbrinjavanja hipertenzivnog hidrocefalusa – vitalno ugrožavajuće komplikacije u vidu hernijacije moždanih struktura, uz diferencijalno dijagnostičko razmišljanje u smjeru intrakranijskih novotvorina. **Prikaz slučaja:** Žensko dojenče od četiri mjeseca upućeno je na hitnu bolničku obradu zbog povećanja opsega glave uz kliničke znakove povišenog intrakranijskog tlaka. Fizikalnim pregledom uočen je hipertonus, pogled zalazećeg sunca, naglašen vaskularni crtež kranija i široko otvorena izbočena velika fontanela. Ultrazvuk mozga prikazao je hidrocefalus i ljevostranu tvorbu sa značajnim pomakom mozgovine (*mass-efekt*). Hitnim CT-om mozga verificirana je ljevostrana temporoparijetalna ekspanzivna tvorba dimenzija 100 x 62 x 74 mm (AP x LL x CC). Proširene komore, lijeva lateralna i treća komora bile su potisnute kontralateralno čime je nastala subfalcijalna hernijacija od 11 mm. Indicirano je hitno postavljanje vanjske drenaže likvora uz antiedematoznu terapiju (deksametazon, manitol). Pacijentica je hitno premještena u KBC Zagreb te je istog dana učinjena totalna ekscizija tumora. Histopatološkom pretragom postavljena je dijagnoza anaplastičnog ependimoma gradusa III. Poslijeoperacijski tijek bio je kompliciran trombozom transverzalnog i sigmoidnog sinusa te sindromom cerebralno uvjetovanog gubitka soli. Dva tjedna nakon učinjenog zahvata pacijentica je premještena u KBC Rijeka radi provođenja adjuvantne kemoterapije prema protokolu HIT 2000, bez odgađanja i težih nuspojava. Redovito je praćena putem dnevne bolnice. Osam godina nakon završenog liječenja djevojčica je u remisiji, urednog intelektualnog i tjelesnog razvoja. **Zaključak:** Anaplastični ependimom, iako rijedak u najranijoj životnoj dobi, treba razmotriti u diferencijalnoj dijagnozi povišenog intrakranijskog tlaka u dojenčeta. Pravodobnom dijagnozom, hitnom neurokirurškom intervencijom i odabirom optimalne poslijeoperacijske kemoterapije moguće je izlječenje uz minimalne neurološke sekvele.

Ključne riječi: ependimom; hidrocefalus; intrakranijalna hipertenzija

Abstract. Aim: Anaplastic ependymoma is a highly aggressive tumor that can cause life threatening complications. The aim of the case presentation is to raise awareness of the existence of rare neoplasms with symptoms of increased intracranial pressure and brain herniation. Early suspicion, appropriate diagnosis and treatment can result in a complete cure. **Case report:** A four-month-old girl was referred to Clinical Hospital Center Rijeka by a primary care physician due to an increase in head circumference, irritability, and high-pitched cry. Physical examination revealed hypertonus, downward gaze ("setting-sun" sign), swollen veins over the scalp, bulging fontanelles and separated sutures. Brain ultrasound showed large hydrocephalus with left-sided supratentorial formation. Computed tomography demonstrated expansive formation of the left hemisphere with hypertensive hydrocephalus. Magnetic resonance imaging verified left supratentorial tumor measuring 100x62x74 mm (APxLLxCC). Dilated left lateral ventricle and the third ventricle were pushed to the right side, with subfalcine herniation of 11 mm. The patient was transferred the same day to the Clinical Hospital Center Zagreb for emergency neurosurgical intervention.

¹ Sveučilište u Rijeci, Medicinski fakultet, Rijeka, Hrvatska

² Klinika za dječje bolesti Zagreb, Zagreb, Hrvatska

³ Sveučilište u Rijeci, Fakultet za biotehnologiju i razvoj lijekova, Rijeka, Hrvatska

***Dopisni autor:**

Prof. prim. dr. sc. Jelena Roganović, dr. med.
Klinika za dječje bolesti Zagreb
Klaićeva 16, 10000 Zagreb, Hrvatska
E-mail: jelena.roganovic@kdb.hr

<http://hrcak.srce.hr/medicina>

Complete tumor resection was performed. Histopathological diagnosis was anaplastic ependymoma grade III. The postoperative course was uneventful. After recovery, the patient was transferred to our hospital for further treatment. Adjuvant chemotherapy according to the HIT 2000 protocol was carried out, without serious toxicity. Eight years after the end of the treatment, the girl is in continuous remission and regular physical growth and intellectual development. **Conclusion:** Anaplastic ependymoma is a rare pediatric tumor of uncertain prognosis. The mainstay of the treatment remains maximal safe surgery (ideally gross surgical resection), followed by adjuvant chemotherapy. Recent genetic studies have led to the identification of biologically distinct subtypes, suggesting more adequate means for risk stratification. Early diagnosis and appropriate treatment contribute to a successful outcome.

Keywords: ependymoma; hydrocephalus; intracranial hypertension

Simptomi anaplastičnog ependimoma u pravilu su vezani uz komplikacije uznapredovanoga tumora. Roditelji, ali nerijetko i medicinsko osoblje, nespecifične simptome često krivo tumače i kasno prepoznaju. Pravodobna dijagnoza, neurokirurška intervencija i adjuvantna kemoterapija/radioterapija značajno poboljšavaju ishod bolesti.

UVOD

Hidrocefalus označava abnormalno proširenje ventrikularnih šupljina uzrokovano nakupljanjem cerebrospinalnog likvora zbog neravnoteže u njegovu stvaranju i otjecanju. Hidrocefalus uzrokuje povećan intrakranijalni tlak, koji potiskuje meka moždana tkiva. U dojenčadi čije suture još nisu srasle, intrakranijalni tlak se djelomično smanjuje širenjem lubanje, zbog čega se simptomi pojavljuju kasnije. Osnova liječenja je kirurška ugradnja šanta – spoja moždane komore s mjestom drenaže¹. Cerebralna hernijacija je životno ugrožavajuće stanje koje zahtijeva brzu dijagnozu i liječenje, a definira se kao pomak moždanog tkiva s normalne lokacije u susjedni prostor. Kompjutorizirana tomografija (engl. *computed tomography*; CT) i magnetska rezonancija (engl. *magnetic resonance imaging*; MR) slikovne su metode izbora na osnovi kojih se postavlja točna dijagnoza i donose terapijske odluke².

Primarni tumor mozga rijedak je uzrok hipertenzivnog hidrocefalusa u djece. Ependimomi su tre-

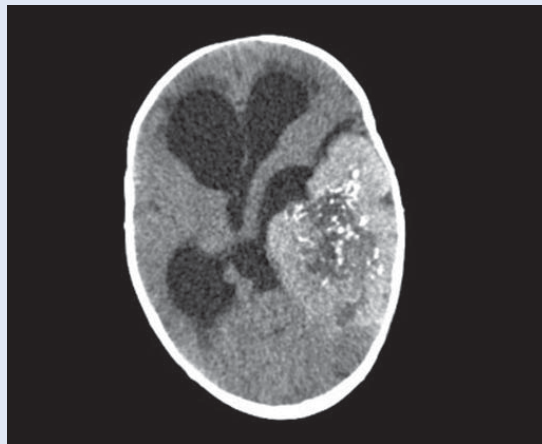
ći po učestalosti tumori središnjeg živčanog sustava u djece, iza astrocitoma i meduloblastoma, s udjelom od 10 % pedijatrijskih tumora mozga. Ova heterogena skupina tumora nastaje iz ependimalnog epitela koji oblaže ventrikularni sustav. Srednja dob u vrijeme postavljanja dijagnoze je šest godina. U istraživanju raka temeljenom na analitičkim podacima Centralnog registra tumora mozga Sjedinjenih Američkih Država (engl. *Central brain tumor registry of the United States*; CBTRUS) s podacima 1995. – 2009., anaplastični ependimom činio je oko 30 % tumora u slučajevima tumorske patologije u djece dobi do 19 godina u usporedbi s 3-5 % učestalosti u odraslim dobnim skupinama². U drugom istraživanju odobrenom od Institucionalnog revizijskog odbora Sveučilišne bolnice Cleveland Medical Center zaključeno je da je učestalost anaplastičnog ependimoma bila najveća u dobi od 0 do 4 godine. Afroamerička populacija imala je nižu incidenciju, ali je imala 78 % veći rizik od smrtnosti u usporedbi s bijelom populacijom. Incidencija je bila najveća za anaplastični ependimom u supratentorijalnoj regiji³. Klasifikacija Svjetske zdravstvene organizacije (engl. *World Health Organization*; WHO) 2016. temeljila se na histopatologiji i razlikovala je tri tipa: stupnja I (subependimom), stupnja II (ependimom ili mikropapilarni ependimom) i stupnja III (anaplastični ependimom). Nova klasifikacija WHO-a 2021. temelji se na molekularnim i imunohistopatološkim značajkama te lokalizaciji (supratentorijalni, infratentorijalni i spinalni) i definira deset podtipova tumora⁴. Donedavno je istraživanje ependimoma otežavao mali broj dijagnosticiranih slučajeva, ali došlo je do značajnog napretka u identificiranju genetskih promjena i puteva uključenih u tumorigenezu ependimoma. Genetska karakterizacija ependimoma razotkrila je različite mRNA i dovela do identifikacije radijalnih glijalnih stanica kao stanične vrste⁵. U neurofibromatozi tipa II, nastaloj zbog mutacija na kromosomu 22q, povećana je učestalost spinalnog ependimoma. Ependimom je također prijavljen u bolesnika s Li-Fraumenijevim sindromom, tj. germinativnom mutacijom tumorskog supresorskog gena TP53, a javlja se i u pacijenata s Turcotovim sindromom, tj. germinativnom mutacijom gena za

adenomatoznu polipozu coli (APC), čiji gubitak funkcije aktivira put Wnt. Intrakranijalni i spinalni ependimomi također su primijećeni u pacijenata sa sindromom multiple endokrine neoplazije tipa I (MEN1). U nekim ependimomima pronađene su sekvencije DNA slične virusu SV40 i velikom T-antigenu kodiranom virusom. Ependimomi zbog svoje heterogenosti još uvijek pokazuju veliki potencijal u kontekstu genetičkog istraživanja⁶.

Naša se pacijentica klinički prezentirala u životno ugrožavajućem stanju zbog hipertenzivnog hidrocefalusa i cerebralne hernijacije, a njegoa je posebnost u rijetkosti tumora koji je *mass* efektom uzrokovao kliničku sliku. Dob dojenčeta i nerasle suture uzrokovale su porast opsega glave. Glavni cilj ovog prikaza slučaja jest ukazati na nužnost promptnog zbrinjavanja – drenaže cerebrospinalnog likvora – u svakog djeteta s hipertenzivnim hidrocefalusom koji može prouzročiti hernijaciju moždanih struktura. U hitnom dijagnostičkom postupku treba misliti na mogućnost intrakranijskih neoplazmi. Brza dijagnostika i rana intervencija od presudnog su značaja za prognozu bolesti.

PRIKAZ SLUČAJA

Žensko dojenče u dobi od četiri mjeseca upućeno je od pedijatra primarne zdravstvene skrbi na bolničku obradu zbog povećanja opsega glave i znakova povišenog intrakranijskog tlaka. Anamnestički se saznaje da je povratila u više navrata unatrag dva dana, a majka je uočila izbočenje velike fontanele. Kod prijama je poremećenog općeg stanja, bolno ječi, posebice prilikom promjene položaja. Fizikalnim pregledom uočen je pogled zalazećeg sunca, naglašen vaskularni crtež kranija, napeta, široko otvorena velika fontanela 7 x 5 cm, iznad nivoa okolnih kostiju i napeta stražnja fontanela 3 x 3 cm. Orijentacijskim ultrazvukom mozga verificiran je izraziti hidrocefalus i ljevostrana supratentorialna tvorba sa značajnim *mass* efektom. CT mozga potvrdio je relativno dobro ograničenu ekspanzivnu tvorbu lijevo temporoparijetalno, dimenzija 100 x 62 x 74 mm (APxLLxCC). Prema mišljenju radiologa, diferencijalna dijagnoza uključila je ependimom, karcinom/papilom koroidnog plexusa, primitivni neuroektodermalni tumor (PNET) ili gliomski tu-

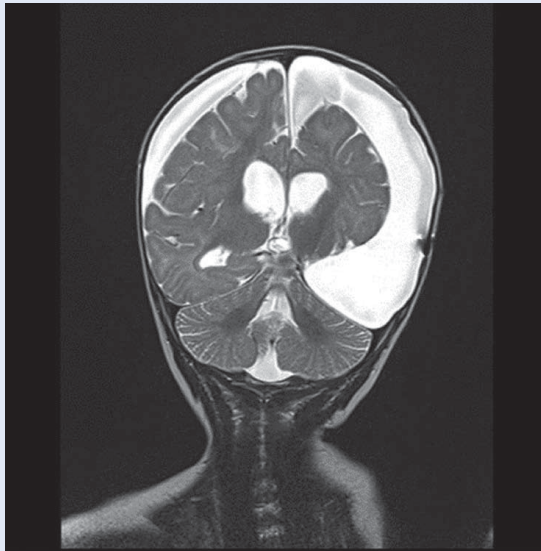


Slika 1. Subfalcijalna hernijacija moždanih struktura prikazana MSCT tehnikom

Genetska podloga anaplastičnog ependimoma je neupitna, ali nedovoljno istražena. Bilo bi dobro provesti dodatna istraživanja u svrhu novih spoznaja kako bi se predviđanja te prognoze napredovanja bolesti mogle adekvatno sagledati.

mor. Obje postranične komore i III. komora bile su proširene, a uslijed *mass* efekta lijeva lateralna komora i III. komora potisnute u kontralateralnu stranu, čime je nastala subfalcijalna hernijacija od 11 mm (Slika 1). Postavljena je hitna vanjska drenaža likvora, a nakon stabilizacije stanja je uz antiedematoznu terapiju (deksametazon, manitol), dogovorno, istog dana u pratnji liječnika premještena u Klinički bolnički centar (KBC) Zagreb. Učinjena je totalna ekstirpacija tumora. Patohistološkom analizom postavljena je dijagnoza anaplastičnog ependimoma III. stupnja. Poslijeoperacijski tijek bio je kompliciran trombozom transverzalnog i sigmoidnog sinusa te cerebralnim sindromom gubitka soli. Dva tjedna nakon operativnog zahvata premještena je u KBC Rijeka na nastavak liječenja. Poslijeoperacijski MR cijele kraljevnice isključio je spinalne metastaze. Ugrađen je središnji venski kateter (*Port-a-cath*) i provedena adjuvantna kemoterapija prema protokolu HIT 2000.

Uključena je u ranu rehabilitacijsku terapiju. Kontrolne slikovne pretrage (MR) prikazale su značajnu redukciju parenhima lijeve hemisfere mozga, uz slobodan prostor subduralno, ispunjen tekući-



Slika 2. Stanje nakon ekspiracije tumora s posljedičnim parenhimnim deficitom i poslijeoperacijskim ožiljnim promjenama uz vidljive obostrane subduralne higrome – lijevo promjera 20-30 mm, desno 15 mm

nom u smislu formiranja opsežnih higroma (Slika 2). Naknadno je učinjena molekularno-citogenetička analiza tumorskoga tkiva u stranom laboratoriju i identificirana je fuzija *YAP1-MAMLD1*⁷. U daljnjem tijeku redovito je klinički i slikovno praćena. Osam godina nakon završenog liječenja djevojčica je bez znakova bolesti i urednog tjelesnog i intelektualnog razvoja. Zbog kasnih je dentalnih komplikacija (oligomikrodoncija) pod nadzorom stomatologa.

RASPRAVA

Opstrukcija cirkulacije cerebrospinalnog likvora može biti kongenitalna zbog akveduktalne stenozе ili stećena kao posljedica spine bifide, intraventrikularnog krvarenja, meningitisa, traume glave, cista i tumora². Najčešći znakovi i simptomi hipertenzivnog hidrocefalusa uključuju glavobolju, mučninu i povraćanje, letargiju i dvostruki vid. Zbog sutura koje nisu srasle i povećanja opsega glave, intrakranijski procesi u dojenčadi mogu u početku biti bez simptoma, a zatim se prezentirati razdražljivošću, pogledom zalazećeg sunca i izbočenjem fontanela². Najznačajnija komplikacija koja može biti vitalno ugrožavajuća, jest hernijacija moždanih struktura. Sindromi moždane hernijacije se prema lokalizaciji dijele na intrakranijske (subfalcine, transtentorijalne i

tonzilarne) i ekstrakranijske. Moždana hernija može ometati normalnu cirkulaciju cerebrospinalne tekućine stvarajući hidrocefalus, izazvati oštećenje mozga i vršiti pritisak na kranijalne živce i krvne žile uzrokujući krvarenje ili ishemiju. Svaki tip hernije zbog svog položaja može biti povezan s određenim neurološkim sindromom⁷.

Za sprječavanje akutnih i kasnih komplikacija hipertenzivnog hidrocefalusa u djece važni su pravovremeno prepoznavanje, brza dijagnoza i adekvatno zbrinjavanje. Vanjska drenaža likvora zahvat je od vitalne važnosti. Konzervativne mjere podrazumijevaju antiedematoznu terapiju (deksamatazon, manitol). Nakon stabiliziranja stanja pacijenta važno je postaviti točnu dijagnozu slikovnim metodama. Prilikom dijagnostičiranja potrebno je razmišljati i o rijetkim uzrocima hipertenzivnog hidrocefalusa. Primjer takvog rijetkog uzroka hipertenzivnoga hidrocefalusa u dojenčadi je ependimom.

Istraživanjem je potkrijepljeno da je učestalost anaplastičnog ependimoma najveća u dobi od 0 do 4 godine, uz visoku stopu preživljavanja od 75 %, odnosno 85 % nakon pravovremene dijagnostike i tretmana². Djeca i adolescenti, najstarije odrasle dobne skupine, slučajevi s dijagnostičanim anaplastičnim ependimomom i/ili lokacijom tumora na mozgu imali su najniže stope preživljavanja. To ukazuje na opasnost ovoga tumora u osjetljivih dobnih skupina³. Istraživanje ependimoma doživjelo je procvat razvojem genetike, čime je povezana tumorigeneza ependimoma s određenim mutacijama gena i sindromima. Ependimom je povezan s mutacijom gena NF2 na kromosomu 22q, tumorskog supresorskog gena TP53 te genom za adenomatoznu polipozu coli (APC). Također povezuje ga se sa sindromom multiple endokrine neoplazije tipa I (MEN1) te su u nekim ependimomima pronađene sekvencije DNA slične virusu SV40 i velikom T-antigenu kodiranom virusom⁶.

U naše pacijentice postavljena je dijagnoza anaplastičnog ependimoma III. stupnja. Učinjena je kompletna kirurška ekspiracija. Zbog maligne prirode tumora provedena je agresivna adjuvantna kemoterapija, a zbog dobi je izostavljena fotonska radioterapija koja je u to vrijeme bila jedino dostupna. Naknadna molekularna analiza tumorskoga tkiva identificirala je fuziju *YAP1-MAMLD1*, koja je opi-

sana kao zaseban entitet supratentorijalnog ependimoma s karakterističnim kliničkim, radiološkim, citogenetskim i histopatološkim značajkama⁷. Važan dio ukupne terapije bilo je i rano uključivanje mladog pacijenta u rehabilitacijski program, s multidisciplinarnim pristupom koji je uključivao fizijatra, fizioterapeuta, neuropedijatra, radnog terapeuta, psihologa i oftalmologa. Ovakav individualni i sveobuhvatni pristup omogućio je uredan motorički i intelektualni razvoj djevojčice te integraciju u predškolski i školski program.

Ključno je pravovremeno postavljanje sumnje na tumorsku masu, liječenje akutnih životno ugrožavajućih komplikacija do kojih tumor može dovesti, patohistološka analiza i daljnji kemoterapijski postupci u svrhu smanjenja neuroloških sekvela, prevencije recidiva i mogućnosti normalnog psihomotoričkog razvoja djeteta.

ZAKLJUČCI

Hipertenzivni hidrocefalus uzrokovan tumorom hitno je stanje u pedijatriji. Rano prepoznavanje simptoma i znakova povišenog intrakranijskog tlaka, široka diferencijalna dijagnoza koja uključuje intrakranijske neoplazme, hitna slikovna obrada, antiedematozna terapija i vanjska drenaža likvora postupci su koji spašavaju život djeteta. Uz kiruršku eksciziju i adjuvantnu kemoterapi-

ju moguće je izlječenje malignih ependimoma. Za optimalan ishod nužna je uska suradnja pedijatrijskog onkologa, neurokirurga, radiologa, neuropedijatra, fizijatra i psihologa.

Izjava o sukobu interesa: Autori izjavljuju kako ne postoji sukob interesa.

LITERATURA

1. Farlex [Internet]. Pennsylvania: Hypertensive hydrocephalus, c2004-2024 [cited 2023 Sep13]. Available from: <https://medical-dictionary.thefreedictionary.com/hypertensive+hydrocephalus>.
2. Riveros Gilardi B, Muñoz López JJ, Hernández Villegas AC, Garay Mora JA, Rico Rodríguez OC, Chávez Appendini R et al. Types of Cerebral Herniation and Their Imaging Features. *Radiographics* 2019;39:1598-1610.
3. Villano JL, Parker CK, Dolecek TA. Descriptive epidemiology of ependymal tumours in the United States. *Br J Cancer* 2013;108:2367-71.
4. Hübner JM, Kool M, Pfister SM, Pajtler KW. Epidemiology, molecular classification and WHO grading of ependymoma. *J Neurosurg Sci* 2018;62:46-50.
5. Achey RL, Vo S, Cioffi G, Gittleman H, Schroer J, Khanna V et al. Ependymoma, NOS and anaplastic ependymoma incidence and survival in the United States varies widely by patient and clinical characteristics, 2000-2016. *Neurooncol Pract* 2020;7:549-558.
6. Yao Y, Mack SC, Taylor MD. Molecular genetics of ependymoma. *Chin J Cancer* 2011;10:669-81.
7. Andreiulo F, Varlet P, Tauziède-Espariat A, Jünger ST, Dörner E, Dreschmann V et al. Childhood supratentorial ependymomas with YAP1-MAMLD1 fusion: an entity with characteristic clinical, radiological, cytogenetic and histopathological features. *Brain Pathol* 2019;29:205-216.