

# Osiguranje kvalitete i sigurnosti koštanih presadaka metodom smrzanja

---

Legović, Dalen; Šantić, Veljko; Gulan, Gordan; Jurdana, Hari; Tudor, Anton; Prpić, Tomislav; Šestan, Branko

Source / Izvornik: **Medicina Fluminensis : Medicina Fluminensis, 2009, 45, 14 - 21**

Journal article, Published version

Rad u časopisu, Objavljena verzija rada (izdavačev PDF)

Permanent link / Trajna poveznica: <https://um.nsk.hr/um:nbn:hr:184:054051>

Rights / Prava: [In copyright](#)/[Zaštićeno autorskim pravom](#).

Download date / Datum preuzimanja: **2025-02-24**



Repository / Repozitorij:

[Repository of the University of Rijeka, Faculty of Medicine - FMRI Repository](#)



# Osiguranje kvalitete i sigurnosti koštanih presadaka metodom smrzavanja

## Quality and safety assurance of bone grafts stored by deep freezing method

Dalen Legović\*, Veljko Šantić, Gordan Gulan, Hari Jurdana, Anton Tudor, Tomislav Prpić, Branko Šestan

Klinika za ortopediju Lovran

Prispjelo: 6. 11. 2008.

Prihvaćeno: 22. 1. 2009.

**SAŽETAK.** Koštana banka predstavlja složen sustav koji u svom radu ujedinjuje prikupljanje, pohranu i raspodjelu koštanih presadaka. Da bi se presadak adekvatno upotrijebio u koštano-zglobnoj kirurgiji mora se mikrobiološki testirati i nadzirati, te, uz prateću dokumentaciju, obilježiti kada je spreman za upotrebu. Koštani presadci prikupljaju se ili od živućih donora koji daruju odstranjene dijelove glave bedrene kosti tijekom rutinskog zahvata ugradnje totalne endoproteze kuka, ili od kadavera, u sklopu multiorganske eksplantacije. Potencijalni živući davatelji daju svoj pristanak na donaciju za potrebe koštane banke, koja se potpisuje zajedno s pristankom na operacijski zahvat. Prethodno su anamnestički ispitani i klinički pregledani uz provedene odgovarajuće laboratorijske testove. U sklopu multiorganske eksplantacije izvršena je analiza heteroanamnestičkih podataka i poduzete su sve potrebne laboratorijske pretrage i testovi na osnovi kojih regrutiramo davatelja kao povoljnog za uzimanje tkiva i organa. U praksi je običaj da se obavi razgovor s obitelji o donaciji određene anatomske cjeline, te pristankom i potpisom legalizira davateljstvo. Presadci se, nakon uzimanje obriska za bakteriološku analizu, pakiraju i obilježavaju, te spremaju u zamrzivač na  $-80^{\circ}\text{C}$ . Metoda dubokog smrzavanja predstavlja najdostupniju i pouzdanu tehniku pohranjivanja koštanih presadaka. U takvim uvjetima pohranjeni presadak može se uspješno upotrijebiti i nakon pet godina.

**Ključne riječi:** alogeni presadci, duboko smrzavanje koštanih presadaka, eksplantacija presadaka, koštana banka

**ABSTRACT.** Bone bank is a complex system which unifies collection, storage and distribution of bone grafts. In order to adequately use bone graft in bone and joint surgery, it must be tested microbiologically monitored and marked when ready for use with the accompanying documentation. Collection of bone grafts is carried out either from the living donors, who are giving away parts removed from the femur head during routine procedure of mounting total hip endoprosthesis or from cadaver within multiorgan explantation. Potential providers give their consent to the donation for the purpose of bone bank, which is signed along with agreement for surgery. They were previously anamnestically tested, clinically reviewed and adequate laboratory tests were conducted. Within multiorgan explantation heteroanamnestic data analysis was performed and all the necessary laboratory tests were taken under which we elected donors as favorable for donation of tissues and organs. It is custom in practice to conduct talks with the family regarding the donation of specific anatomical zones and agreeing and signing legalizes donation. After taking smears for bacteriological analysis grafts are packed and marked, and then saved in the freezer at  $-80^{\circ}\text{C}$ . Method of deep freezing represents the most available and reliable technology for storage of bone grafts. In such conditions stored graft can be successfully used even after five years.

**Key words:** bone bank, bone explantation, bone graft, deep freezing bone graft

Adresa za dopisivanje:

\*Mr. sc. Dalen Legović, dr. med.,  
Klinika za ortopediju Lovran,  
M. Tita 1, 51 415 Lovran  
e-mail: dalen.legovic@gmail.com

<http://hrcak.srce.hr/medicina>

## UVOD

Kvaliteta presatka i njegova sigurnost za kliničku primjenu ostvareni su ispravnim izborom davatelja, aseptičkim uvjetima rada u operacijskoj sali, stručnim eksplantacijskim timom, nadgledanjem procesa zamrzavanja te ispravnom tehnikom implantacije presatka.

Za pohranjivanje i čuvanje koštanih presadaka služe različite tehnike: suho smrzavanje, demineralizacija, zračenje, aseptičke metode.

Najčešće se upotrebljavaju tehnike dubokog smrzavanja presadaka i liofilizacija (smrzavanje isušivanjem tkiva). Bauer je već 1910. god. izvijestio o uspješnom čuvanju presatka u zamrzivaču, dok je Philip D. Wilson 1948. god. započeo sa skladištenjem presadaka u zamrzivaču<sup>1</sup>. Tako možemo reći da razvoj koštane banke započinje primjenom niskih temperatura i smrzavanjem tkiva u procesu čuvanja koštanih presadaka.

## METODE DUBOKOG SMRZAVANJA

Metoda smrzavanja predstavlja pouzdanu i najdostupniju tehniku pohranjivanja koštanih presadaka, iako samom metodom ne postizemo sterilnost uzetog tkiva. Na sobnoj se temperaturi aktiviraju enzimi razgradnje tkiva kao što su kolagenaze i druge proteinaze. Aktivnost ovih enzima razgradnje umanjuje se pri niskim temperaturama čija je svrha sačuvati od propadanja na duže vrijeme pohranjeno tkivo. Pokazalo se da je pri temperaturama višim od  $-80^{\circ}\text{C}$  enzimatska aktivnost u porastu, te da su proteini unutar tkiva podložni postepenoj autolizi<sup>1</sup>. Temperatura na kojoj se pohranjuju presadci u koštanoj banci stoga iznosi približno  $-80^{\circ}\text{C}$ . Provedene studije dosad nisu iznijele koliko iznosi optimalna temperatura za pohranu, a isto tako nije znanstveno dokazana niti prednost smrzavanja presadaka na temperaturama ispod  $-80^{\circ}\text{C}$ . Cijena postizanja i održavanja temperature na razini od  $-80^{\circ}\text{C}$  znatno je niža nego ona potrebna za postizanje niže temperature. Upravo zato mnoge koštane banke koriste električne zamrzivače za postizanje spomenute, zadovoljavajuće temperature od  $-80^{\circ}\text{C}$ . U takvim uvjetima pohranjeni presadak može se uspješno upotrijebiti i nakon pet godina<sup>2,3</sup>.

Ukoliko je potrebno izvršiti sekundarnu sterilizaciju, treba primijeniti druge metode, kao npr. metodu zračenjem ili kemijske metode.

## UZIMANJE I POHRANJIVANJE PRESADAKA SA ŽIVIH DAVATELJA

Sa žive osobe presadak se uzima tijekom operacijskih zahvata. U pravilu se radi o zahvatima artroplastike zglobova. Uzimanje se izvodi u idealnim uvjetima uz poštivanje aseptičnih postupaka

Koštana banka predstavlja složen sustav koji u svom radu ujedinjuje prikupljanje, pohranu i raspodjelu koštanih presadaka. Da bi se presadak adekvatno upotrijebio u koštano-zglobnoj kirurgiji mora se mikrobiološki testirati i nadzirati, te, uz prateću dokumentaciju, obilježiti kada je spreman za upotrebu.

koji prate takav zahvat, te je opasnost od kontaminacije bakterijama svedena na najmanju moguću mjeru. Najčešći presadci jesu: glava bedrene kosti (dobivena kod primarne artroplastike kuka i pri zbrinjavanju prijeloma vrata femura parcijalnom endoprotezom), dijelovi tibijalnog platoa (kod većih resekcija pri "minus" osteotomijama) i kortikospongiozni dijelovi kosti uzeti iz područja gornjeg dijela krila ilijačne kosti.

Prije zahvata svi potencijalni davatelji anamnestički su ispitani, klinički pregledani (promjena kože i sluznice, otok limfnih čvorova, febrilitet, opća iscrpljenost, nagli gubitak tjelesne težine, i.v. aplikacija lijekova), te su provedeni laboratorijski testovi. Operater na temelju provedenog ispitivanja i radiološke obrade popunjava obrazac davatelja koštanog presatka i upozorava instrumentara da izvrši potrebne pripreme za pohranjivanje. Potencijalni davatelji daju svoj pristanak na donaciju za potrebe koštane banke koji se potpisuje zajedno s pristankom na operacijski zahvat.

Najčešći korišteni presadak je glava femura dobivena osteotomijom vrata femura pri endoprotetskom zahvatu zamjene zgloba kuka. Radi se o bolesnicima starije životne dobi, te je potrebno procijeniti stupanj osteoartritičnog degenerativnog procesa, postojanje cističnih tvorbi na kostima te prisutnost osteopenije. Ukoliko ima poka-

zatelja upale, tumora ili ekstremne osteoporoze, presađak se neće pohraniti. Jednom odstranjen iz tijela, koštani se presađak mjeri i s obzirom na promjer glave femura svrstava u tri grupe: mala (40 – 45 mm), srednja (46 – 52 mm) i velika glava (54 – 62 mm). Neki operateri preporučuju da se, odmah po vađenju, glava femura pohrani u zamrzivač, dok drugi ostavljaju glavu u sterilnoj posudi (do 30 min) u slučaju da se pokaže potreba za istom tijekom operacije<sup>4</sup>.

U sterilnim uvjetima uzima se intraoperativni obrisak za mikrobiološku analizu na aerobne i anaerobne uzročnike. Presađak se nakon uzimanja obrisa ulazi u plastičnu posudu, umata u vodonepropusni papir, obilježava i pohranjuje u zamrzivaču na -80°C. Nakon izvršenog zahvata dovršava se popunjavanje obrasca davatelja koštanog presađka (upisuje se uzeti materijal i njegova veličina) (slika 1).

#### UZIMANJE I POHRANJIVANJE PRESADAKA S MRTVIH DAVATELJA

Program eksplantacije tkiva s kadavera započeo je u medicinskim centrima koji posjeduju intenzivnu njegu s ekipama neurokirurga i traumatologa, te u kardiovaskularnim jedinicama. Odjel za hitan prijem također je mjesto s kojeg se regrutiraju mogući davatelji. Nakon procjene potencijalnog davatelja, razgovara se s njegovom obitelji o mogućnostima donacije određene anatomske

cjeline. Pristankom i potpisom legalizira se davateljstvo.

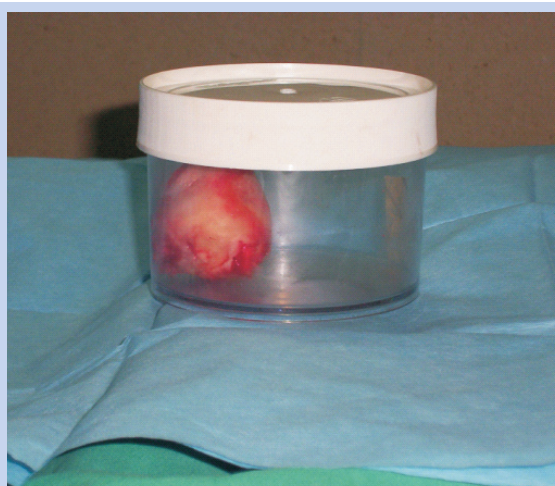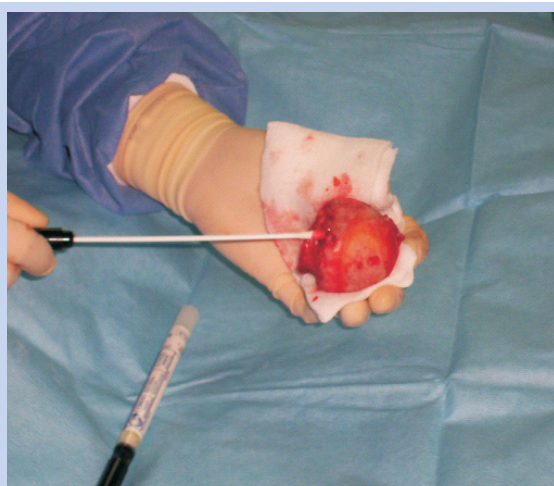
U Republici Hrvatskoj davateljem se smatra svaka osoba koja se za života nije očitovala protiv doniranja svojih organa nakon smrti. Ipak, u praksi je pravilo da, nakon što je dokazana i potvrđena moždana smrt, multiorganska eksplantacija ne započinje ukoliko rodbina nije dala svoj pristanak. Liječnik koji vrši eksplantaciju kosti nikad ne sudjeluje u donošenju odluke o moždanoj smrti davatelja<sup>5</sup>.

U sklopu multiorganske eksplantacije izvršena je analiza heteroanamnestičkih podataka i poduzete su sve potrebne laboratorijske pretrage i testovi na osnovi kojih regrutiramo davatelja kao povoljnog za uzimanje tkiva i organa.

Osobe koje su hospitalizirane zbog ozljede mozga i provode nekoliko dana na respiratoru (duže od 4 – 5 dana) nisu povoljni davatelji zbog povećane mogućnosti nastanka sepse.

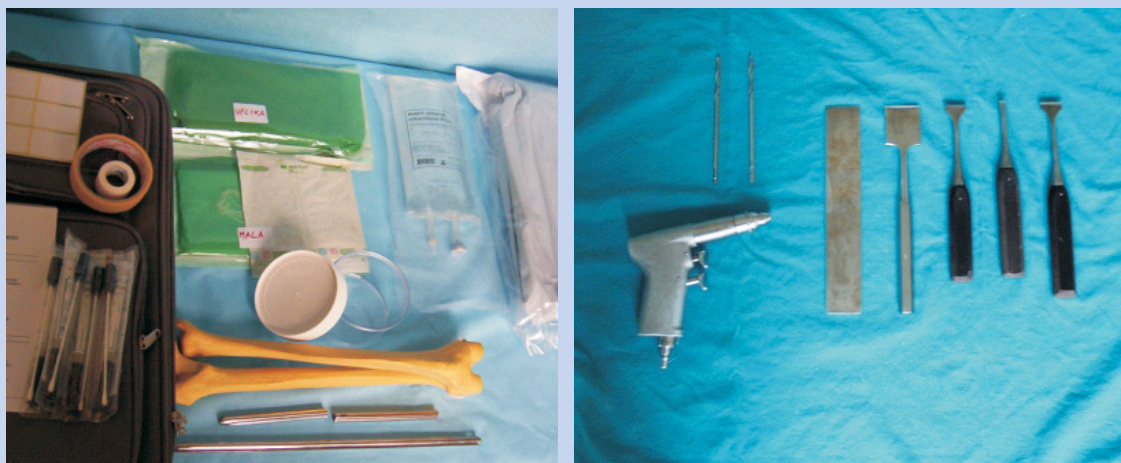Prihvatljive godine za pohranu kadaverične kosti jesu od 16 do 60 godina. Moramo biti sigurni da su epifizne zone dugih kostiju zatvorene kao dokaz da je postignuta koštana zrelost.

Osteoartikularni presađci ne uzimaju se u osoba starijih od 45 godina, jer u toj dobi započinju pojačani procesi degeneracije zglobne hrskavice. Dijafize dugih kostiju mogu se koristiti u muškaraca do 60 godina starosti. Koštane presađke ne koristimo u žena starijih od 50 godina zbog osteoprotičnih procesa ubrzanih menopauzom<sup>6</sup>.



**Slika 1.** a) Uzimanje obriska za bakteriološku analizu s glave bedrene kosti nakon osteotomije vrata femura; b) Spremanje glave bedrene kosti prije odlaganja u zamrzivač

**Figure 1** a) Femur head smearing for microbiological analysis after femur neckosteotomy; b) Storage of femur head before freezing.



**Slika 2.** Materijal i dio instrumentarija za potrebe eksplantacije  
**Figure 2** Material and instruments for explantation

Za meka tkiva (ligamente i tetive) nije registrirano popuštanje tijekom godina i dobna granica ne predstavlja ograničenje<sup>7</sup>. Preporuka je da se za strukturalnu upotrebu tetiva i fascija koriste davatelji do 65 godina starosti. Optimalni kadaverični davatelji su u dobi od 20 do 30 godina (mladi ljudi stradali u prometnim nesrećama). Njihove kosti normalne su građe i čvrstoće, hrskavica debela sloja, a tetive i ligamenti čvrsti. Ukoliko je uzrok smrti trauma, osim uvida u heteroanamnestičke podatke, moramo detaljno pregledati ekstremitete i regije planiranog uzimanja presatka, jer oguljotine i otvorene rane te otvoreni prijelomi isključuju mogućnost uzimanja presatka zahvaćene regije<sup>8</sup>.

#### **PRIJEOPERACIJSKA PRIPREMA EKSPLANTACIJSKOG TIMA**

Eksplantacijski tim dolazi opremljen potrebnim sterilnim instrumentima, kompresama za sterilno jednokratno pokrivanje operacijskog polja, materijalima za intraoperacijske obriske, posudama i najlonskim vrećicama za pakiranje, flasterima, naljepnicama, vodonepropusnim papirima, sredstvima za rekonstrukciju mjesta eksplantacije i prijenosnim kontejnerom (slika 2).

Eksplantacija kostiju vrši se nakon eksplantacije srca, jetre, bubrega i rožnice. Najpovoljnije je uzeti presadak što je moguće prije nakon smrti. Eksplantacija se obično vrši nakon šest sati, a mora se izvesti unutar 12 sati od prestanka rada srca. Svaka duža odgoda povećat će kontaminaciju kože davatelja, tako da će aseptično uzimanje

tkiva biti neizvedivo, a zbog mrtvačke ukočenosti manipulacija otežana<sup>9</sup>.

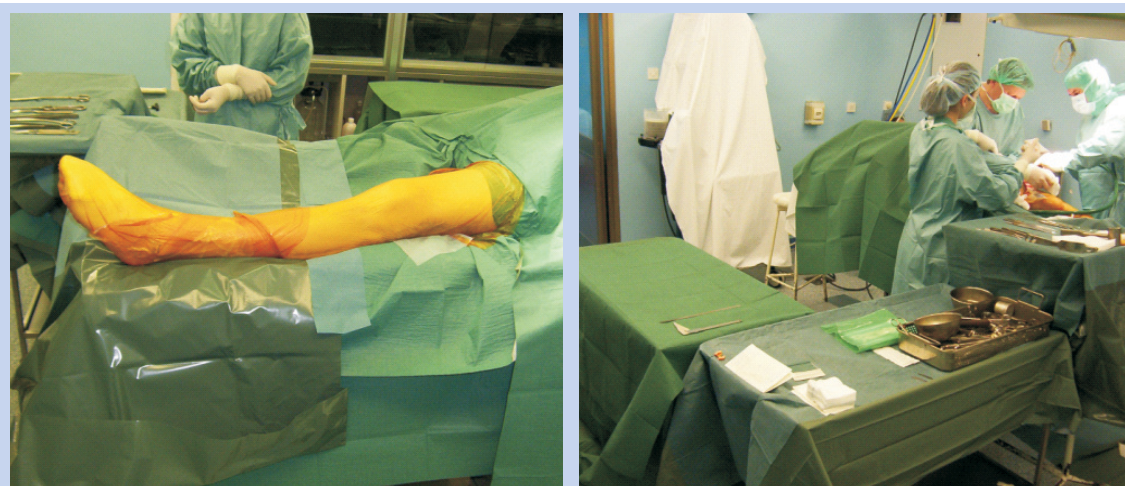
Prije eksplantacije presadaka odstranjuju se intravenski sistemi i kateteri, te izvrši detaljni pregled ekstremiteta. Donosi se plan operacijskog pristupa u svrhu izbjegavanja ranijih rezova ili se odabire suprotna strana tijela. U odstupanju od uobičajenih pristupa mogu se eventualno i zaobići manja oštećenja kože.

Pažljivom operacijskom tehnikom moraju se odvojiti ligamenti i tetive te sačuvati zglobova hrskavica od oštećenja. Ne prepariraju se živci i krvne žile, dok se veće arterije izbjegavaju, jer se njihovim eventualnim otvaranjem ograničava preglednost operacijskog polja. Potreban je brz pristup i nastoji se da prođe što manje vremena od incizije do pakiranja presadaka.

Davatelja postavljamo u idealnu poziciju koja nam omogućuje kirurško pranje operativnog polja i kasnije pokrivanje uz što manju opasnost od naknadne kontaminacije<sup>10</sup>. Preporučuje se pokrivanje operacijskog polja sterilnim folijama. Osim na operacijskom stolu, rad se odvija na dva pomoćna sterilno prekrivena stola. Na prvom pomoćnom stolu postavlja se tek uzeti presadak i tu se vrši uzimanje obrisaka i njegovo mjerenje. Drugi stol služi nam za pakiranje i obilježavanje (slika 3).

#### **EKSPLANTACIJSKA OPERACIJSKA TEHNIKA**

Ovisno o potrebi moguće je eksplantirati svaku kost ljudskog tijela. Moramo biti na oprezu jer je mogućnost kontaminacije veća pri radu u području grudi i zdjelice.



**Slika 3.** a) Kirurško pokrivanje i priprema operacijskog polja; b) Dva pomoćna sterilno pokrivena stola neposredno prije eksplantacije.

**Figure 3** a) Surgical draping; b) Two draped surgical tables before explantation.

Uzimanje presađaka najčešće se vrši na donjim ekstremitetima. Čvrstoća dijafize femura i spongioza zdjelične kosti najkvalitetniji su izvor koštanog tkiva u ljudskom organizmu i mogu nam poslužiti u raznim rekonstrukcijskim zahvatima<sup>11,12</sup>. Ukoliko koristimo presađak za buduću osteoartikularnu transplantaciju, sačuvati ćemo ligamente i tetive. U protivnom ćemo ih odstraniti već u fazi vađenja presatka.

Pristup na donji ekstremitet započinjemo s grebena ilijačne kosti, spuštajući se na anterolateralnu stranu bedra dugačkim uzdužnim ravnim rezom, te uz lateralni rub patele do tuberositas tibije. Prema distalno rez prati prednji rub tibije i završava sprijeda do visine gležnja. Deperiostiramo, a zatim vršimo osteotomiju tibije 3 – 4 cm proksimalno od gležnja. Slijedi postupno odvajanje koljena zgloba u cjelini s kapsulom, tetivom patele i tetivom kvadricepsa. U proksimalnom dijelu potkoljenice moramo odvojiti fibulu od tibije. Na taj je način opasnost od kontaminacije prepariranog tkiva najmanja. Sada započinjemo s odvajanjem tibije od femura. Ukoliko proksimalni dio tibije nećemo koristiti kao osteoartikularni presađak, ispreparirat ćemo cijeli patela-tetivni kompleks. Patela-tetivni kompleks sačinjava tetiva m. kvadricepsa, patela i ligament patele. Proksimalni dio tibije možemo koristiti za popunjavanje defekta kod revizijskih proteza koljena ili za formiranje koštanih klinova i blokova, jer je taj dio kosti bogat izvor spongioze.

Ukoliko proksimalni dio tibije koristimo kao osteoartikularni presađak, patela i ligament patele ostati će vezani na tuberositas tibije<sup>13</sup>.

Ukrižene sveze mogu biti prerezane u središnjem dijelu ili bliže hvatištima na tibijalnoj strani. Ako distalni dio femura koristimo kao osteoartikularni presađak, ukrižene ligamente presijecamo uz hvatišta na tibiji ili se odstranjuju zajedno s koštanim blokovima na tibiji. Ako se distalni femur neće koristiti kao osteoartikularni presađak, meka tkiva rezat će se u sredini svojih struktura između femura i tibije (ukriženi ligamenti i stražnja kapsula).

Uzimanje proksimalnog dijela femura za osteoartikularnu upotrebu vrši se zajedno s kapsulom zgloba.

Dijafizno područje čisti se od mekanog tkiva sve do trohanterne zone. Odmicanje i rezanje tetiva abduktorne muskulature prvi je korak u odvajanju zgloba kuka. Slijedi vanjska rotacija femura. Prikaže se tetiva mišića iliopsoas koju nakon rezanja ostavljamo 2 cm u pripoju za mali trohanter. Prednji dio kapsule zgloba odvaja se od proksimalno prema distalno s prednje strane vrata femura, pazeći da ne oštetimo artikularnu hrskavicu. Subluksiramo glavu femura, te prerežemo lig. capitis femoris. Ako proksimalni femur nećemo koristiti kao osteoartikularni presađak, način eksplantacije je isti opisanom, samo što sva meka tkiva odstranjujemo sa svojih hvatišta na kost. Osteotomiju femura možemo izvršiti u središnjem dijelu, subtrohanterno i suprakondilarno<sup>13</sup>.

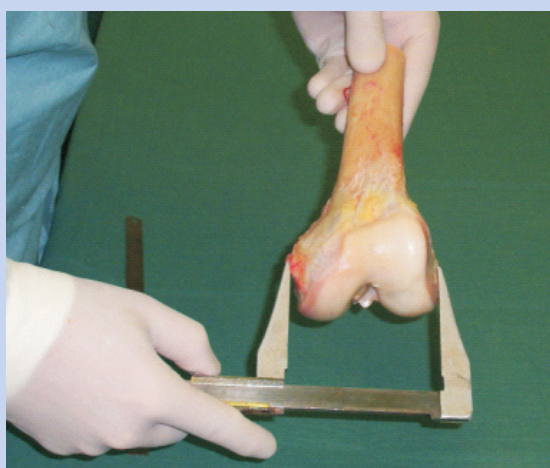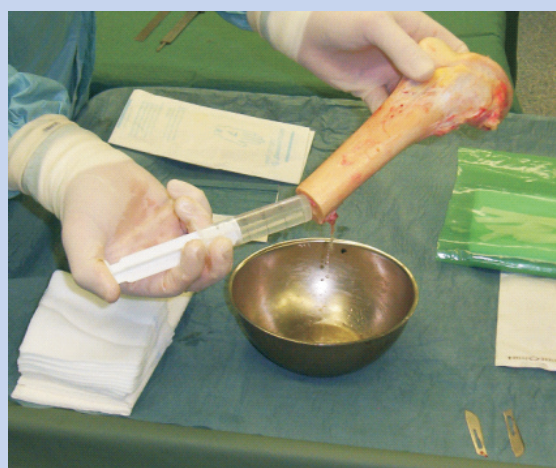Prilikom uzimanja zdjelične kosti najprije se prepara meko tkivo s prednje i stražnje strane kriste do ishiadične incizure. Postavljamo Giglijevu pilu u incizuru, tako da pila ne zarezuje ranu ili kožu. Acetabularni dio možemo odvojeno pohraniti kao strukturalni presadak. Dijelove krila crijevne kosti koristimo kao kortikospongiozne blokove<sup>14</sup>. Od mekih tkiva najčešće se eksplantiraju fascija lata, tetive mm. tibialis anterior et posterior i Ahilove tetive.

#### POSTUPCI OBRADE I PAKIRANJA PRESADAKA PRIJE POHRANJIVANJA


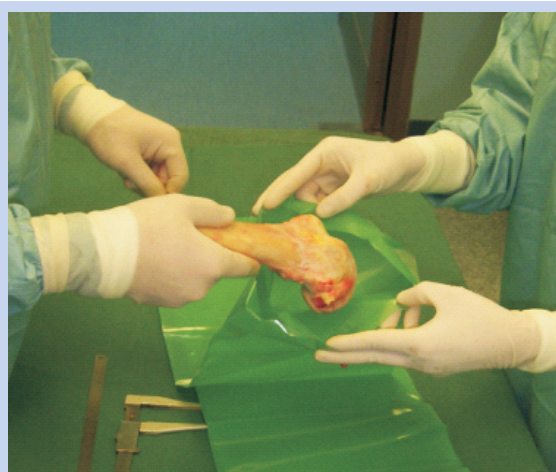
Ovi postupci vrše se na pomoćnim stolovima u aseptičnim uvjetima. Inspekcijom utvrđujemo moguća oštećenja hrskavice ili značajniju osteopeniju. Nakon toga mjerimo veličinu samo onih presadaka

koji će se upotrijebiti u osteoartikularnoj rekonstrukciji (centimetar, pomična mjerka), te odvajamo presatke koji odgovaraju desnoj i lijevoj strani tijela. Slijedi uzimanje obrisaka. Obrisak se uzima tako da zahvaćamo površinu kosti, artikularnu hrskavicu zajedno s prisutnim mekim tkivom ili kapsulom. Za svaki odvojeni komad kosti ili meka tkiva obrisak se uzima zasebno. Zasebno se uzima i obrisak medularnog kanala. Upisujemo ime (broj davatelja), datum uzimanja, vrstu tkiva i stranu tijela (slika 4). Ispiranje presatka provodi se razrijeđenom antibiotskom otopinom<sup>15</sup>. Osim pranja, ponekad se preporučuje i mehaničko čišćenje spužvom namočenom u antibiotik.

Presadci manjih dimenzija postavljaju se u zatvorene sterilne plastične posude (slika 5). Veći presadci



**Slika 4.** a) Ispiranje presatka; b) Mjerenje presatka  
**Figure 4** a) *Explant lavage*; b) *Explant measurements*



**Slika 5.** Pakiranje presatka u sterilne vrećice  
**Figure 5** *Explant packing in sterile bags*



**Slika 6.** a) Električni zamrzivač  
b) Zapakirani presadak spreman za pohranu  
**Figure 6** a) Electrical freezer  
b) Explant before storing

Metoda smrzavanja predstavlja pouzdanu i najdostupniju tehniku pohranjivanja koštanih presađaka, iako samom metodom ne postizemo sterilnost uzetog tkiva. Mnoge koštane banke koriste električne zamrzivače za postizanje zadovoljavajuće temperature od  $-80^{\circ}\text{C}$ . U takvim uvjetima pohranjeni presadak može se uspješno upotrijebiti i nakon pet godina.

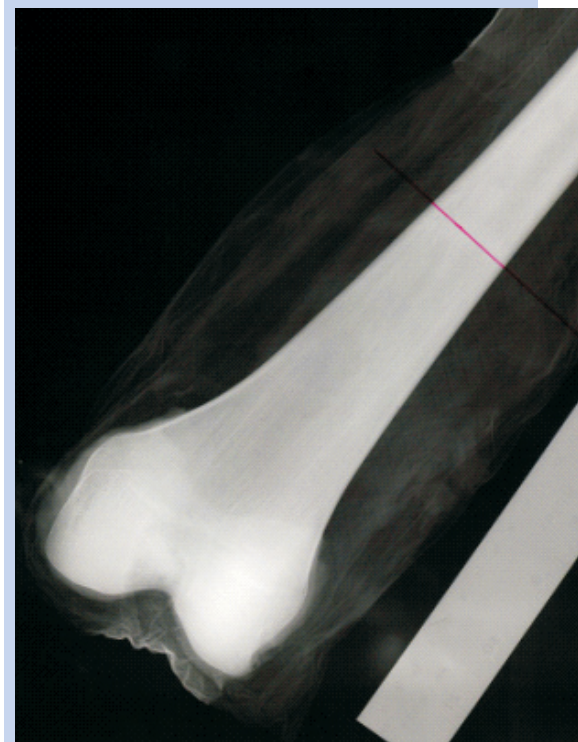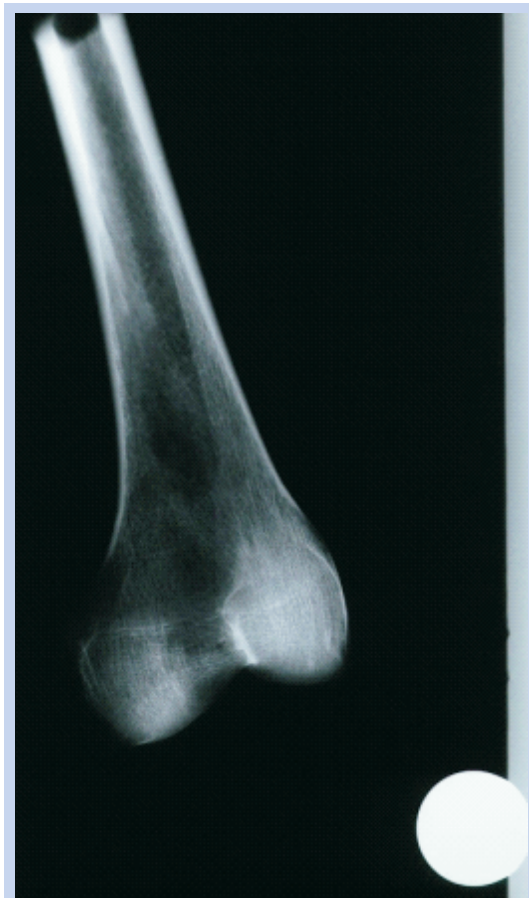i cjevaste kosti pakiraju se u sterilne plastične vrećice u tri do pet omota koje na krajevima vezujemo sterilnim vrpčama. Predzadnju vrećicu s umotanom tkivom postavljamo na dno zadnje vrećice, a tu zadnju vrećicu visoko vezujemo. Na taj način izbjegavamo mogućnost oštećenja vrećice s presatkom pri vađenju istog. Sve privremeno pohranjujemo u transportni kontejner.

#### REKONSTRUKCIJA DEFEKTA NAKON EKSPLANTACIJE

Rekonstrukcija mjesta eksplantacije vrši se odmah nakon eksplantacije tkiva radi održavanja stabilnosti ekstremiteta pri transportu davatelja. Koristimo pritom različite čvrste materijale u obliku šipke koju podupiremo između sakruma i dijafize tibije. Rekonstrukcija se može izvesti i sa simuliranim koljenim zglobovima. Mjesto pristupa šiva se široko produžnim šavom.

#### POHRANJIVANJE PRESADAKA

Iz transportnog kontejnera presatke prebacujemo u električni zamrzivač i pohranjujemo ih na  $-80^{\circ}\text{C}$ .



**Slika 7.** Radiološka obrada presatka pomoću dviju različitih vrsti markacije poznatih dimenzija  
**Figure 7** X-ray explant measurement using two markers



Prebacivanje se mora izvršiti unutar četiri sata od eksplantacije. Prispjeli presadci moraju biti odvojeni od onih koji su spremni na upotrebu i stoje u pričuvi sve dok mikrobiološkom analizom ne potvrdimo njihovu ispravnost. Tek nakon što je prošlo 24 sata od potvrde negativnih nalaza, presatke možemo koristiti. Tada ih prebacujemo u odjeljak zamrzivača namijenjenog za kliničku upotrebu. Električnim zamrzivačima možemo postići temperaturu do  $-140^{\circ}\text{C}$ . Najčešći raspon temperatura je od  $-60^{\circ}\text{C}$  do  $-100^{\circ}\text{C}$ . Ovisno o načinu rada koristimo horizontalne i vertikalne električne zamrzivače (slika 6).

### RADIOLOŠKA OBRADA PRESADAKA

Presadci koji se koriste u osteoartikularnoj rekonstrukciji moraju biti radiološki obrađeni (slika 7). Osim uvida u veličinu presatka, na taj način utvđujemo i moguće intrakortikalne lezije ili napukline korteksa. Radiološki snimci realnu veličinu kosti uvećavaju za 10 do 20 %. Metoda kontrole takva uvećanja je da uz presadak postavimo marker čiju dimenziju poznajemo.

### POSTUPCI PRI ODMRZAVANJU PRESADAKA

Prije implantacije presadak se treba otopiti. Započinjemo otvaranjem vanjske vrećice tako da ne oštetimo unutarnji omot s presatkom. Postupak ponavljamo zavisno od broja upotrijebljenih vrećica. Uzimamo obrisak s unutarnje vrećice zbog kontrole. Vadimo zamrznuti presadak, te uzimamo obrisak i s njega. Najmanje 30 minuta prije upotrebe zamrznuti presadak potopimo u fiziološku otopinu na  $37^{\circ}\text{C}$ . U otopinu se može dodati 4 ili 6 amp. Garamycina (1 amp. – 80 mg). U dnu posude s fiziološkom otopinom postavljamo sterilnu gazu na koju položimo presadak. Termometrom kontroliramo kako bi se navedena temperatura održavala stalnom. Pri vađenju presadak ponovno postavljamo na kompresu i ponavljamo uzimanje obriska<sup>16</sup>. Prije same ugradnje dio operacijskog tima vrši potrebnu pripremu presatka.

### ZAKLJUČAK

Jedino optimalno provedenim postupcima eksplantacije, pakiranja i pohranjivanja presadaka može se garantirati njegova sterilnost i sigurnost. Ne postoji metoda sterilizacije za virusne prijenosne bolesti. Rizik virusne transmisije homolognim

koštanim presatkom iznosi 1:600.000, a smanjenju rizika najviše pridonosi višestruko ispiranje presatka i kirurško pranje operacijskog polja.

Konačni cilj je postići integraciju presatka tako da on ne ugrožava zdravlje primatelja i da anatomski i funkcionalno može nadomjestiti žrtvovani dio kosti ili dio mekog tkiva u što dužem vremenskom periodu.

### LITERATURA

- Bright R, Burchard H. The biomechanical properties of preserved bone grafts. In: Friedlaender GE, Mankin HJ, Sell KW (eds). Osteochondral allografts: biology, banking and clinical applications. Boston: Brown and Co., 1983;141-247.
- Car CR, Hyatt GW. Clinical evaluation of freeze-dried bone grafts. J Bone Joint Surg (Am) 1955;37A: 549-66.
- Weyts FA, Bos PK, Dinjens WN, Van Doorn WJ, Van Biezen FC, Weinans H et al. Living cell in 1 of 2 frozen femoral heads. Acta Orthop Scand 2003;74:661-4.
- Tomford WW, Ploetz J, Mankin HJ. Bone allografts of femoral heads. Procurement and storage. J Bone Joint Surg 1986;68A:543-437.
- Hrvatski liječnički zbor. Kodeks medicinske etike i deontologije. Zagreb, 2002;5:12
- Pelker RR, Friedlaender GE, Markham TC. Biomechanical properties of bone grafts. Clin Orthop 1983;174:54-7.
- Cowey A, Clough T, Hirst P. Frozen autografts: an alternative to graft disposal. The Knee 2002;9:155-6.
- Fages J, Jean E, Frayssinet P, Mathon D, Poirier B, Autefage A et al. Bone allografts and supercritical processing: effects on osteointegration and viral safety. Journal of Supercritical Fluids 1998;13:351-9.
- Eastlund T. Infectious disease transmission through tissue transplantation: Reducing the risk through donor selection. J Transplant Coord 1991;1:23-31.
- Lord CF, Gebhardt MC, Tomfor WW, Mankin HJ. Infection in bone allografts: Incidence, nature and treatment. J Bone Joint Surg (AM) 1988;70A:369-76.
- Haed WC, Berklacich FM, Malinin TI, Emerson RH Jr. Proximal femoral allografts in revision total hip arthroplasty. Clin Orthop 1987;225:22-36.
- Piriou P, Sagnet F, Norton MR, Loubresse CG, Judet T. Acetabular component revision with frozen massive structural pelvic allograft. The Journal of Arthroplasty 2003;18:562-9.
- Rossi EC, Simon TL, Moss RS. Principles of transplantation medicine. Baltimore: Williams and Wilkins, 1991;160.
- Tomford WW, Mankin HJ, Friedlaender, Doppelt SH, Gebhardt MC. Methods of banking bone and cartilage for allograft transplantation. Orthop Clin North Amer 1987;18:241-247.
- Hirn M, Laitinen M, Pirkkalainen S, Vuento R. Cefuroxime, rifampicin and pulse lavage in decontamination of allograft bone. Journal of Hospital Infection 2004;56:198-201.
- Tomford WW, Thongphasuk J, Mankin HJ, Ferraro MJ. Frozen musculoskeletal allografts: A study of clinical incidence and causes of infection associated with their use. J Bone Joint Surg 1990;72A:1137-43.