

Mikroinvazivni rak vrata maternice

Ovčariček, Anja

Master's thesis / Diplomski rad

2024

Degree Grantor / Ustanova koja je dodijelila akademski / stručni stupanj: **University of Rijeka, Faculty of Medicine / Sveučilište u Rijeci, Medicinski fakultet**

Permanent link / Trajna poveznica: <https://um.nsk.hr/um:nbn:hr:184:484562>

Rights / Prava: [In copyright](#)/[Zaštićeno autorskim pravom.](#)

Download date / Datum preuzimanja: **2025-02-09**



Repository / Repozitorij:

[Repository of the University of Rijeka, Faculty of Medicine - FMRI Repository](#)



SVEUČILIŠTE U RIJECI
MEDICINSKI FAKULTET
SVEUČILIŠNI INTEGRIRANI PRIJEDIPLOMSKI I DIPLOMSKI
STUDIJ MEDICINA

Anja Ovčariček

MIKROINVAZIVNI RAK VRATA MATERNICE

Diplomski rad

Rijeka, 2024.

SVEUČILIŠTE U RIJECI
MEDICINSKI FAKULTET
SVEUČILIŠNI INTEGRIRANI PRIJEDIPLOMSKI I DIPLOMSKI
STUDIJ MEDICINA

Anja Ovčariček

MIKROINVAZIVNI RAK VRATA MATERNICE

Diplomski rad

Rijeka, 2024.

Mentor rada: Izv. prof. dr. sc. Alemka Brnčić-Fischer, dr. med.

Diplomski rad ocjenjen je dana 27.06.2024. u Rijeci pred povjerenstvom u sastavu:

1. Doc.dr.sc. Marko Klarić, dr. med. (predsjednik povjerenstva)
2. Doc.dr.sc. Aleks Finderle, dr. med.
3. Izv. prof. dr. sc. Danijela Vrdoljak-Mozetič, dr.med.

Rad sadrži 25 stranica, 1 sliku, 1 tablicu, 22 literaturna navoda.

Zahvala

Zahvaljujem se svojoj mentorici, Izv. prof. dr. sc. Alemki Brnčić-Fischer, dr. med. na pomoći, suradljivosti i savjetima tijekom pisanja diplomskog rada.

Posebnu zahvalu upućujem svojim roditeljima i sestri!

Hvala vam na bezuvjetnoj podršci i razumijevanju. Hvala vam za svaku riječ ohrabrenja u lijepim i onim manje lijepim trenucima kroz ovih 6 godina.

I za kraj, zahvalila bih se i svojim prijateljima na svim predivnim uspomnama koje smo stvorili tijekom studija.

SADRŽAJ:

1. UVOD	1
1.1 Anatomija vrata metrnice.....	2
1.2 Histološke osobitosti epitela vrata maternice.....	2
1.3 Transformacijska zona i skvamokolumnarna granica.....	2
2. SVRHA RADA.....	4
3. MIKROINVAZIVNI RAK VRATA MATERNICE.....	5
3.1 Etiologija i rizični čimbenici.....	5
3.2 Klinička slika.....	6
3.3 Histološka podjela.....	7
3.4 Dijagnostika.....	7
3.4.1 Konizacija	8
3.4.1.1 Konizacija hladnim nožem.....	9
3.4.1.2 Laserska konizacija.....	10
3.3 Određivanje stadija bolesti.....	11
3.5.1 Stadij bolesti IA1.....	12
3.5.2 Stadij bolesti IA2.....	13
3.6 Liječenje.....	13
3.6.1 Liječenje stadija IA1.....	13
3.6.2 Liječenje stadija IA2.....	14
3.7 Prognoza i preživljenje.....	15
4. RASPRAVA	16
6. ZAKLJUČCI.....	18
7. SAŽETAK.....	19
8. SUMMARY	20
9. LITERATURA	22
10. ŽIVOTOPIS	25

POPIS SKRAĆENICA I AKRONIMA

SZO - Svjetska zdravstvena organizacija

HPV- humani papiloma virus

DNK - deoksiribonukleinska kiselina

SKG – skvamokolumnarnu granica

FIGO - fran. Fédération Internationale de Gynécologie et d'Obstétrique

SGO - eng. Society of Gynecologic Oncology

MIA - mikroinvazivni adenokarcinom cerviksa

MIC - mikroinvazivni karcinom cerviksa

LLETZ – eng. Large Loop Excision of the Transformation Zone

1.UVOD

Rak vrata maternice smatra se najčešćim ginekološkim karcinomom u svijetu, a pogotovo kada govorimo o zemljama u razvoju gdje dodatan rizik predstavlja i nedostatak probira za rak vrata maternice. Prema podacima SZO rak vrata maternice česta je bolest i nalazi se na 4. mjestu svih karcinoma u žena. Uglavnom nastaje kao posljedica infekcije HPV-om, a ostali rizični čimbenici dodatno potiču razvoj bolesti nakon primarne infekcije. HPV DNK prisutna je u čak 93 % slučajeva raka vrata maternice kao i kod njegovih preinvazivnih lezija. Za razliku od drugih ginekoloških karcinoma, rak vrata maternice pojavljuje se u mlađoj populaciji pa stoga i program probira na rak vrata maternice počinje u ranijoj dobi. (1) Papa test standardizirani je test probira na rak vrata maternice koji bi se, prema europskim preporukama, trebao provoditi kod žena u dobi od 20 do 30 godina. Probir bi valjalo provoditi u trogodišnjim intervalima do dobi od 60 ili 65 godina starosti. (2) Dijagnoza se postavlja nakon biopsije mikroskopski promijenjenog vrata maternice pod kontrolom kolposkopa. Od velike je važnosti određivanje stadija bolesti jer se u skladu s tim donosi odluka o daljnjem procesu i načinima liječenja pacijentica. Rani stadiji bolesti učinkovito se liječe radikalnom histerektomijom sa prethodnom učinjenom sentionel biopsijom limfnih čvorova, a ako je bolest u uznapredovalim stadijima odabire se kemoiradijacija. Ukoliko je bolest mikroskopska i nije prisutna limfovaskularna invazija tada je dovoljno učiniti konizaciju. Najraniji stadija raka vrata maternice, mikroinvazivni karcinom, zbog svoje minimalne invazije u okolnu stromu su asimptomatski i često bez jasno vidljivih makroskopskih promjena na vratu maternice što dodatno otežava postavljanje dijagnoze i produljuje vrijeme bolesti. (1)

1.1 Anatomija vrata maternice

Vrat maternice ili cerviks dio je ženskog reproduktivnog sustava, a se odnosi se na donju trećinu maternice kojom je trup maternice povezan s rodnicom. Građen je od egzocervikalnog i endocervikalnog dijela. Egzocerviks predstavlja rodnički dio vrata maternice koji prominira u rodnicu dok je endocerviks dio cerviksa koji se preko istmusa nastavlja na tijelo maternice. Centralno se na egzocerviksu nalazi vanjsko ušće cervikalnog kanala. Duljina cervikalnoga kanala iznosi od 3 do 4 cm i pruža se čitavom duljinom vrata maternice te se zatim preko unutarnjeg ušća nastavlja u šupljinu maternice. (3)

1.2 Histološke osobitosti epitela vrata maternice

Iako je vrat maternice donji, cilindrični dio maternice on se histološki razlikuje od ostatka maternice. Sluznicu egzocerviksa oblaže mnogoslojni pločasti neuroženi epitel koji se nastavlja na epitel rodnice, a sluznicu endocerviksa čini jednoslojni cilindrični, odnosno žljezdani epitel koji se nastavlja na epitel sluznice maternice, endometrij. (4)

1.3 Transformacijska zona i skvamokolumnarna granica

Transformacijska zona vrata maternice (cerviksa) smatra se mjestom gdje se tijekom cjelokupnog života žena odvija metaplazija epitela. Predstavlja histološko područje u kojem se žljezdani epitel zamjenjuje pločastim. Područje transformacijske zone smatra se najosjetljivijim dijelom cerviksa jer se upravo na tom mjestu umnažaju rezervne stanice i diferenciraju se u stanice mnogoslojnog pločastog epitela. Taj mnogoslojni pločasti epitel zatim postupno zamjenjuje

vulnerabilni, osjetljiviji cilindrični epitel, kojeg u većoj ili manjoj mjeri potiskuje u pravcu endocervikalnog kanala. Iz tog razloga, ovo je ishodišno mjesto nastanka HPV infekcije, a samim time i mjesto nastanka prekanceroza i karcinoma vrata maternice. S druge strane, skvamokolumnarna granica je područje u kojem se susreću pločasti epitel koji oblaže egzocerviks i cilindrični epitel endocervikalnog kanala. (3) Smještaj SKG-e mijenja se s godinama i ovisno o hormonskom statusu. Tijekom reproduktivnog razdoblja žene SKG invertira se prema van na egzocerviks, posebno u adolescenciji i u trudnoći, a regredira u endocervikalni kanal tijekom prirodnog procesa metaplazije te u stanjima kada je estrogen nizak, poput menopauze i u razdoblju produžene laktacije. (2) U literaturi se često isprepliću navedeni pojmovi iako predstavljaju dva različita entiteta. Dakle, skvamokolumnarna granica predstavlja dio transformacijske zone, no, transformacijska zona obuhvaća veće područje od same SKG-e. (3).

2. SVRHA RADA

Svrha ovog rada je kroz pregled literature ukazati na važnost pravovremene dijagnostike i odabira adekvatnog načina liječenja mikroinvazivnog raka vrata maternice s ciljem smanjenja morbiditeta i mortaliteta, ali i poboljšanja ukupne kvalitete života pacijentica.

3. MIKROINVAZIVNI RAK VRATA MATERNICE

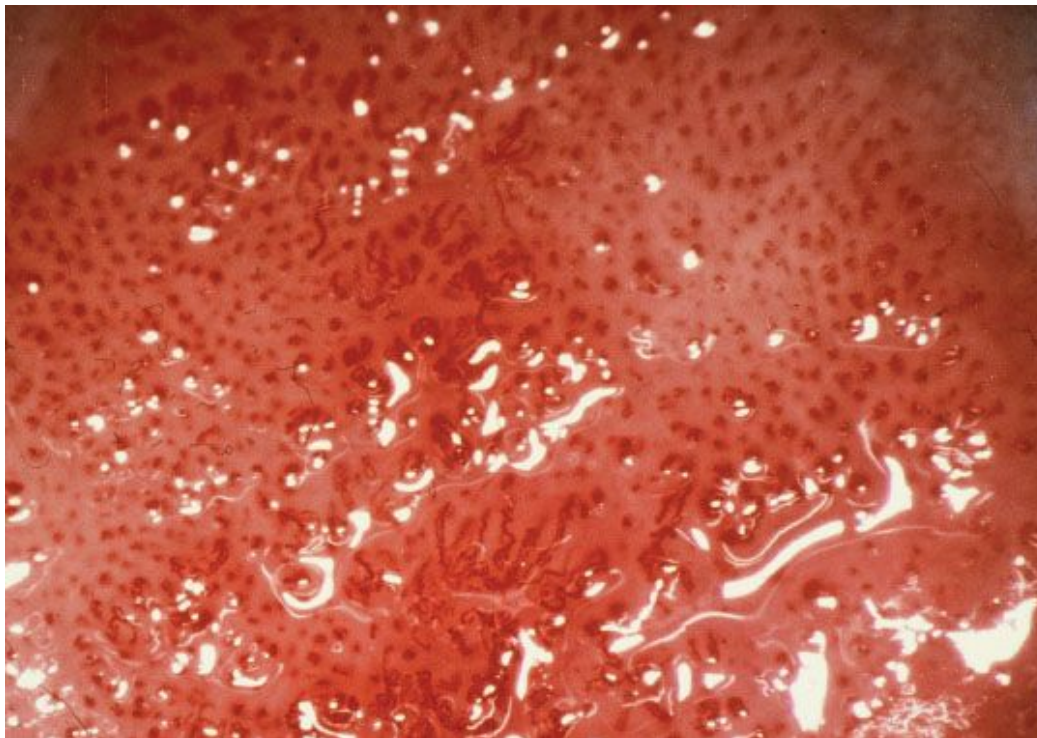
Naziv mikroinvazivni rak vrata maternice odnosi se na skupinu „malih“ tumora. Prema definiciji, mikroinvazivni rak vrata maternice predstavlja novotvorine koje nisu vidljive golim okom, imaju malu mogućnost stvaranja pozitivnih limfnih čvorova i samim time daju izvrsnu prognozu nakon provedenog liječenja. Kriterij za postavljanje dijagnoze mikroinvazivnog raka vrata maternice jest invazija ne dublja od 5 mm, a što prema zadnje revidiranoj FIGO klasifikaciji iz 2018. godine odgovara stadiju IA. (1)

3.1 Etiologija i rizični čimbenici

Infekcija HPV-om još uvijek se smatra primarnim uzrokom raka vrata maternice. (1) Najvažniji čimbenik rizika za rak vrata maternice je trajna visokorizična HPV infekcija. Prema nekim istraživanjima prevalencija kronične HPV infekcije iznosi približno 10% - 20% u zemljama s visokom učestalošću raka vrata maternice i približno 5% - 10% u zemljama s niskom učestalosti. Tako HPV 16 češće potiče pojavu planocelularnog (skvamoznog) raka, a HPV 18 pojavu adenokarcinoma vrata maternice. (5) Brojni su čimbenici rizika utječu na infekciju i daljnje djelovanje virusa. Naročito važnu ulogu ima seksualno ponašanje. Naime, rano stupanje u spolne odnose (prije 20. godine), više od šest spolnih partnera tijekom života, nekorištenje mehaničkih metoda kontracepcije značajno je povezano s mogućnošću infekcije HPV-om, a razmjerno s time povisuje se i rizik za razvoj raka vrata maternice. Od ostalih rizičnih čimbenika valja izdvojiti aktivno i pasivno pušenje, dugoročno uzimanje oralne hormonske kontracepcije, imunosuprimirane pacijentice, rana dob prve trudnoće (manje od 20 godina starosti), neobrazovanost i lošiji socijalni status koji je povezan s neredovitim ginekološkim probirom i pregledima. (6)

3.2 Klinička slika

Žene s mikroinvazivnim rakom vrata maternice obično su asimptomatske, bez subjektivnih tegoba. Simptomi, kada su prisutni, obično su ograničeni na međumenstrualno ili postkoitalno krvarenje. Pregledom u spekulima vrat maternice može izgledati makroskopski uredan, bez klinički vidljivih lezija. (7) Iako neki autori navode da je kolposkopija korisna u otkrivanju ranih, mikroinvazivnih oblika bolesti, ona često ne daje adekvatne rezultate jer odsutnost abnormalnih kolposkopskih nalaza ne ukazuje uvijek na odsutnost cervikalne patologije. (8) Mikroinvazivne karcinome smještene na egzocerviksu karakteriziraju atipične krvne žile koje su sklone krvarenju. Ove atipične krvne žile su neuobičajenog smještaja, nasumično raspoređene, variraju u promjeru i često mijenjaju smjer tvoreći oštre kutove. Međukapilarni razmak je različit, veći od normalnog. (8, 9)



Slika 1. Kolposkopski prikaz vaskularnih abnormalnosti kod MIC-a. (9)

3.3 Histološka podjela

FIGO i SGO u svojim klasifikacijama mikroinvazivnog raka vrata maternice ne definiraju tip epitela (pločasti ili cilindrični) iz kojeg nastaje, što znači da je terapijski postupak jednak bez obzira o kojem se histološkom tipu mikroinvazivnog raka vrata maternice radi. (2) Udio mikroinvazivnog planocelularnog rak vrata maternice, koji nastaje iz pločastog epitela egzocerviksa iznosi oko 80 %. (10) Mikroinvazivni adenokarcinom vrata maternice predstavlja lezije vrata maternice koje nastaju iz cilindričnog epitela. Takve je lezije teže dijagnosticirati i relativno su rijetke, iako nedavna istraživanja pokazuju porast učestalosti mikroinvazivnog adenokarcinoma (MIA) vrata maternice, njegova učestalost iznosi približno 12 %. (11) Početno invazivni, odnosno mikroinvazivni adenokarcinom ponekad je teško razlikovati od, s jedne strane, in situ adenokarcinomom, a s druge strane izmjeriti točnu dubinu invazije koja je bitna u razlikovanju s invazivnim adenokarcinomom. (2)

3.4 Dijagnostika

Dijagnoza mikroinvazivnog raka vrta maternice postavlja se isključivo patohistološkom analizom suspektne lezije. (12) Termin mikroinvazivni rak vrata maternice primjenjuje za karcinom pločastih stanica, ali i za adenokarcinome isključivo kada je dubina invazije izmjerena na potpuno uklonjenoj leziji. Uzorak tkiva potreban za patohistološku analizu dobiva se ekscizijskom biopsijom. Ekscizijske biopsije jesu postupci kod kojih dobiveni uzorci tkiva predstavljaju dijelove tkiva cerviksa konusnog oblika, a uključuju donji dio endocervikalnog kanala te dio egzocerviksa. Postoji nekoliko vrsta ekscizijskih biopsija kao što su konizacija hladnim nožem, laserska konizacija te ekscizija transformacijske zone širokom petljom

(LLETZ). Kada se izvodi konizacija hladnim nožem (i/ ili laserom) dobivaju se uzorci koji su konusnog oblika dok se kod LLETZ ekscizije dobivaju egzocervikalni uzorci koji su u pravilu oblika diska. (13)

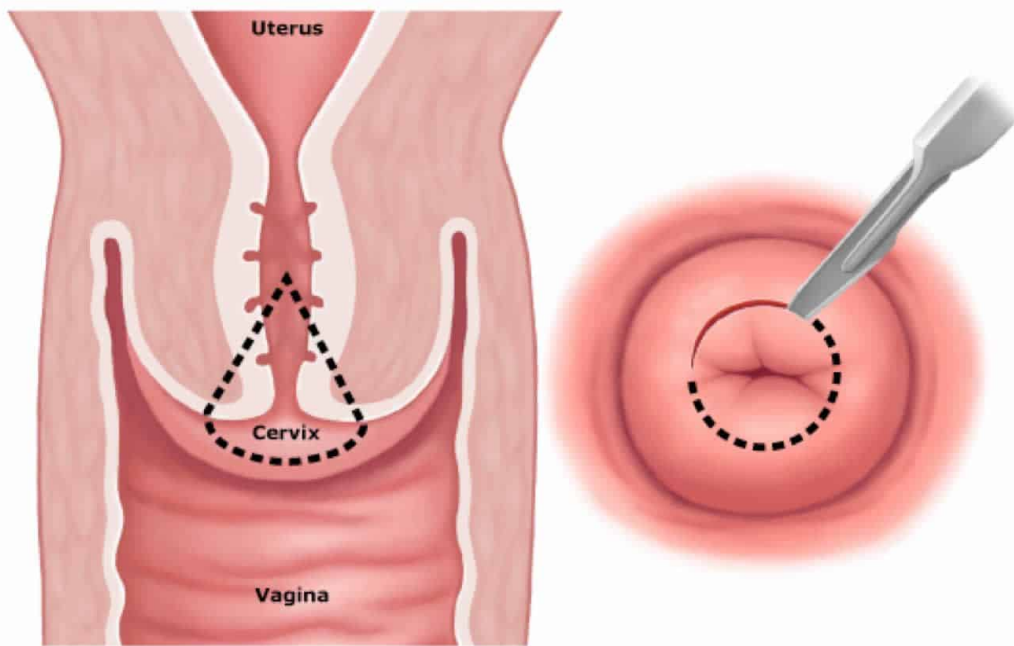
3.4.1 Konizacija

Konizacija predstavlja dijagnostički, ali i terapijski kirurški postupak. Izvodi u kratkotrajnoj općoj ili regionalnoj anesteziji, prilikom kojeg se pomoću noža izrezuje uzorak tkiva konusnog oblika na vratu maternice. Bazu konusa čini vanjska površina cerviksa, a vrh konusa seže u endocervikalni kanal. Indikacija za konizaciju postavlja se u pacijentica kod kojih postoji abnormalan nalaz PAPA testa i kolposkopije, kod sumnje na intraepitelnu leziju cerviksa većeg stupnja, pozitivnog nalaza endocervikalne kiretaže te u slučaju postojanja sumnje na mikroinvazivnu bolest bilo na osnovi kolposkopskog, citološkog ili nalaza ciljane biopsije. (14) Važno je da se sve sumnjive promjene nađu unutar baze konusa. Dubina i širina konusa određuje se prema prema životnoj dobi pacijentice i prema prethodno dobivenom kolposkopskom nalazu. Kod mlađih pacijentica, izrezuje se konus koji je plići i šire baže, dok kod starijih pacijentica baza konusa može biti i uža, ali se zato vrh konusa pruža visoko u cervikalni kanal, gotovo do samog unutrašnjeg ušća cerviksa. (14, 15) Kod sumnje na mikroinvazivni rak vrata maternice, gdje je mikroinvazija određena dubinom prodora u stromu (do 5mm) konizacija predstavlja metodu izbora za dobivanje tkiva za analizu. (14)

3.4.1.1 Konizacija hladnim nožem

Konizacija cerviksa hladnim nožem predstavlja eksciziju u području cerviksa konusnog oblika koja uključuje zonu transformacije i cijeli ili pak dio endocervikalnog kanala. Koristi se za postavljanje dijagnoze skvamoznih ili žljezdanih intraepitelnih lezija, za isključivanje mikroinvazivnih karcinoma te za konzervativno liječenje cervikalnih preinvazivnih bolesti.

(16) Kada se izvodi konizacija hladnim nožem tkivo cerviksa uklanja se uporabom noža, a dobiveni isječak je konusnog oblika. (12) Tijekom izvođenja konizacije hladnim nožem pacijentica se nalazi u regionlnoj ili općoj anesteziji, postavljena u stražnji litotomijski položaj. Adekvatna vizualizacija cerviksa postiže se vaginalnim spekulomom s utegom odgovarajuće duljine i uskim Deaverovim retraktorom koji drže vaginalne zidove razmaknutima. Ukoliko se uvidom u medicinsku dokumentaciju u pacijentice ne nađu kontraindikacije, kao što je hipertenzija, u cerviks se može injicirati otopina vazokonstriktora s ciljem smanjenja intraoperativnog gubitka krvi. Pritom se poboljšava operativna preglednost operacijskog polja, a operateru se omogućava izvođenje kontrolirane i precizne konusnu biopsije. Zatim se skalpelom učini cirkumferentna incizija lateralnije od vanjske granice transformacijske zone, u željenom smjeru i do željene dubine, u većini slučajeva blago prema endocervikalnom kanalu. (14, 15)



Slika 2. Konizacija vrata maternice hladnim nožem. (16)

3.4.1.2 Laserska konizacija

Laserska konizacija se izvodi u operacijskoj sali, također u općoj ili regionalnoj anesteziji, ali predstavlja zahtjevniji kirurški postupak u odnosu na konizaciju hladnim nožem. Za vizualizaciju cerviksa koriste se spekulumi i tenakuli crne boje kako bi se izbjegla refleksija laserskih zraka. U cerviks se može, no nije uvjet, injicirati otopina vazokonstriktora. Pod kontrolom oka pomoću kolposkopa, CO₂ laserom se označi vanjska granica transformacijske zone na način da se na tom mjestu stvaraju serije točkica. U slučaju laserske konizacije promjer egzocervikalne porcije konusa treba biti veći nego kod konizacije hladnim nožem zbog skupljanja uzorka tkiva. Preporučena snaga gustoće koja se koristi za lasersku konizaciju općenito je u rasponu od 1000 do 1500 W/cm². Na slobodne rubove konusnog tkiva postavlja se držač, mogu se postaviti i

lateralni šavovi koji omogućavaju lakšu manipulaciju cerviksa i izvođenje trakcije. Laserska incizija se produbljuje i usmjerava u željeni smjer, a tkivo je pričvršćeno samo oko endocervikalnog kanala. Zatim se izvodi endocervikalna kiretaža, a za postizanje hemostaze metoda izbora je točkasta kauterizacija. (17) Laserska CO₂ konizacija smatra se sigurnim i učinkovitim načinom liječenja za žene koje pate od MIC-a, a žele zadržati svoju reproduktivnu sposobnost, međutim, ovakvu vrstu liječenja treba zagovarati samo u slučajevima kada su ispunjeni svi kriteriji za dijagnozu MIC-a prema FIGO klasifikaciji. (15)

3.3 Određivanje stadija bolesti

Prema zadnje revidiranoj FIGO klasifikaciji iz 2018. godine, mikroinvazivni rak vrata maternice klasificira se kao mikroskopska lezija cerviksa čija dubina invazije u stromu ne prelazi 5 mm, a što odgovara stadiju IA. (2,18) Stadij IA dijeli se još na stadij IA1 i na stadij IA2 s obzirom na dubinu kao i rizik od infiltracije limfnih čvorova. (1)

Tablica 1. Međunarodna klasifikacija karcinoma vrata maternice (FIGO, 2018), (18)

FIGO KLASIFIKACIJA (stadij bolesti)	OPIS
I	Karcinom ograničen isključivo na vrat maternice (cerviks).
1A	Invazivni karcinom koji se može dijagnosticirati isključivo mikroskopski.
1A1	Invazija u stromu ≤ 3 mm.
1A2	Invazija u stromu > 3 mm, ali ≤ 5 mm.
1B	Invazivni karcinom s najdublje izmjerenom invazijom > 5 mm, lezija ograničena na cerviks.
1B1	Invazivni karcinom > 5 mm stromalne invazije i ≤ 2 cm u najvećem promjeru.
1B2	Invazivni karcinom > 2 cm, ali ≤ 4 cm u najvećem promjeru.
1B3	Invazivni karcinom > 4 cm u najvećem promjeru.
II	Karcinom cerviksa širi izvan maternice, ali ne obuhvaća donju trećinu vagine niti zdjelični zid.
IIA	Karcinom zahvaća gornje dvije trećine vagine, bez invazije parametrija.
IIA1	Klinički vidljiva lezija ≤ 4 cm u najvećem promjeru.
IIA2	Klinički vidljiva lezija ≥ 4 cm u najvećem promjeru.
IIB	Prisutna invazija parametrija, ali bez zahvaćenosti zdjeličnog zida.
III	Karcinom zahvaća susjedne organe i proširio se do zdjeličnog zida.
IIIA	Karcinom zahvaća donju trećinu vagine, bez širenja do zdjeličnog zida.
IIIB	Karcinom se proširio na zdjelični zid i / ili hidronefroza ili nefunkcionalnost rada bubrega.
IIIC	Karcinom zahvaća zdjelične i / ili paraaortalne limfne čvorove (uključujući mikrometastaze).
IIIC1	Metastaze samo u zdjeličnim limfnim čvorovima.
IIIC2	Metastaze u paraaortalnim limfnim čvorovima.
IV	Karcinom se proširio van zdjeličnog zida.
IVA	Širenje karcinoma u okolne organe.
IVB	Širenje karcinoma u udaljene organe.

3.5.1 Stadij bolesti IA1

Klinički stadij IA1 predstavlja invaziju u stromu od baze epitela bilo površnog ili iz dublje kripte koja je manja od 3 mm u dubinu. Stadij IA1 povezan je s niskim rizikom razvoja metastaza u limfnim čvorovima. Mikroinvazivni rak vrata maternice sa stromalnom invazijom manjom od 1 mm ima manje od 1% rizika od razvoja metastaza u limfne čvorove, a oni s invazijom strome u dubinu od 1 do 3 mm imaju rizik za razvoj metastaze od 1,5%. (1, 2)

3.5.2 Stadij bolesti IA2

Mikroinvazivni rak vrata maternice kliničkog stadija IA2 predstavlja leziju čija je invazija u stromu od baze epitela bilo površnog ili iz dublje kripte veća od 3 mm, a manja od 5 mm u dubinu. Takve lezije imaju 7 %-tni rizik od razvoja metastaza u limfnim čvorovima i 4 %-tni rizik od recidiva bolesti. (1, 2)

3.6 Liječenje

Nakon određivanja kliničkog stadija mikroinvazivnog raka vrata maternice odlučuje se i izabire što je moguće pošteniji oblik liječenja, imajući na umu kako je osim izlječenja od primarne bolesti i sprečavanja nastanka recidiva, važno osigurati i što veću kvalitetu života pacijentica. (2, 19, 20)

3.6.1 Liječenje stadija IA1

Zbog niskog rizika širenja bolesti u parametrijalne i uterosakralne limfne čvorove, lezije stadija IA1 liječe se konizacijom. Konizacija je ujedno i tretman izbora za mlade pacijentice koje žele očuvati svoju reproduktivnu sposobnost, koje još nisu rađale. Međutim, ukoliko je žena završila s reprodukcijom tada prednost ima histerektomija, odnosno histerektomija tipa A. Histerektomija tipa A podrazumijeva uklanjanje trupa i vrata maternice bez resekcije parametrija ili paracolpija. Ako u stadiju IA1 mikroinvazivnog raka vrata maternice postoji invazija limfovaskularnog prostora, time se značajno povećava i rizik od metastaza u limfnim čvorovima kao i mogućnost povratka karcinoma za oko 5% te se iz tog razloga obavezno uz histerektomiju učini i zdjelična limfadenektomija. (1, 19)

3.6.2 Liječenje stadija IA2

U liječenju stadija bolesti IA2 izvode se manje radikalni zahvati kao što je široka konusna biopsija (konizacija) ili trahelektomija kombinirana sa laparoskopskom zdjeličnom limfadenektomijom ili barem sentinel biopsija limfnog čvora, koji predstavljaju alternativu radikalnoj trahelektomiji, osobito u pacijentica bez limfovaskularne invazije. Ukoliko pacijentica nije zainteresirana za očuvanje fertiliteta u ovom stadiju bolesti metoda izbora je modificiranu radikalna histerektomija sa zdjeličnom limfadenektomijom. (1, 2, 18, 19)

3.7 Prognoza i preživljenje

Općenito, kada se radi o mikroinvazivnom raku vrata maternice, riječ je o malim lezijama koje u pravilu imaju dobru prognozu pa se mogu liječiti konzervativnim putem. Prognoza MICa ista je i jednako dobra neovisno o kojem se histološkom tipu tumora radi, a FIGO klasifikacija stadija bolesti još uvijek je najvažniji, ali i najbolji prognostički čimbenik bitan u predviđanju tijeka i ishoda bolesti kao i preživljavanja pojedine pacijentice. Petogodišnje preživljenje pacijentica sa stadijem IA1 iznosi od 95 % do 99 %, a pacijentica sa stadijem IA2 kreće se u rasponu od 84% do 91%. (1, 2)

4. RASPRAVA

Iako mikroinvazivni rak vrata maternice u pravilu ima dobru prognozu i visoku stopu preživljenja u odnosu na invazivni rak vrata maternice, pojavljuje se u mlađoj životnoj dobi što ujedno predstavlja terapijski izazov u odabiru adekvatnog liječenja u pacijentica koje žele očuvati svoju reproduktivnu sposobnost. (1, 6, 19) Važno je naglasiti kako redoviti i pravovremeni ginekološki pregledi kao i provođenje Papa testa mogu značajno smanjiti incidenciju pojave bolesti, ali i ono što je važnije, uopće spriječiti nastanak mikroinvazivnog raka vrata maternice. (2) Dijagnoza MIC-a postavlja se nakon patohistološke analize suspektnog uzorka tkiva cerviksa dobivenog konizacijom, a koji uključuje cijelu leziju. Kod određivanja stadija bolesti, prema FIGO klasifikaciji, dubina invazije ne bi trebala biti veća od 3 mm od baze epitela za stadij 1A1, odnosno ne veća od 5 mm od baze epitela za stadij 1A2. (22) Nakon određivanja stadija bolesti, u cilju je svakog ginekologa odabrati onaj modalitet liječenja koji će za pacijenticu biti što je moguće pošteniji. (2, 19, 20) Pritom je izričito važno uzeti u obzir životnu dob pacijentice, postojanje želje za očuvanjem fertilitnosti, ali i stadij u kojem se trenutna bolest nalazi. (1) Konizacija će se kao prvi izbor u liječenju MIC-a provoditi u stadiju 1A1, u mlađih pacijentica sa željom da očuvaju svoju fertilnu sposobnost, dok će se u žena sa završenom reprodukcijom odabrati histerektomija tipa A. (1, 19) Limfovaskularna invazija, ukoliko je prisutna, nosi rizik od lošije prognoze jer u takvih pacijentica konizacija nije dostatna opcija liječenja. (19, 21) Isti kriteriji važe i kod odabira modaliteta liječenja u pacijentica sa stadijem bolesti 1A2. Kako bi se izbjegli radikalniji zahvati, u mlađih pacijentica se ciljem očuvanja fertilne sposobnosti preporuča učiniti široku konusnu biopsiju ili pak trehelektomiju kombiniranu s laparaskopskom zdjeličnom limfadenektomijom, a u starijih pacijentica modificiranu radikalnu histerektomiju sa zdjeličnom limfadenektomijom. (1, 2, 18, 19) Pregledom literature ne nalazi se značajna razlika u stopi preživljenja i riziku pojave

recidiva između mikroinvazivnog planocelularnog i mikroinvazivnog adenokarcinoma vrata maternice, međutim mikroinvazivni adenokarcinomi predstavljaju terapijsku dilemu zbog nedovoljno dostupnih podataka o tom stupnju bolesti. Iako preporuke za liječenje pojedinog stadija bolesti postoje, još uvijek se u pojedinim centrima povlači rasprava i dokazuje sigurnost pojedinog terapijskog pristupa, čime se otvara mogućnost napretka u vidu novih terapijskih modaliteta u budućnosti. (1, 2, 22)

6. ZAKLJUČCI

1. Mikroinvazivni rak vrata maternice odnosi se na novotvorinu cerviksa koja nije vidljiva golim okom, često bez jasne kliničke slike jer su pacijentice uglavnom asimptomatske. Kriterij za dijagnozu, prema FIGO klasifikaciji, jest lezija dubine manje od 3 mm (stadij IA1) ili 5 mm (stadij IA2). Patogeneza nastanka ponajviše je povezana s HPV infekcijom, a potvrda konačne dijagnoze dobiva se patohistološkom analizom suspektne lezije cerviksa.
2. Kao što je prethodno izneseno, terapija prvog izbora u svih pacijentica je kirurški zahvat, međutim iznimno je važno individualizirati proczu svaku pacijenticu na temelju integrirane procjene više čimbenika, a koji se odnose na dob, želju za rađanjem, veličinu tumora, resekcijske rubove preparata, dubinu invazije u stromu i invaziju limfovaskularnog prostora.
3. S ciljem što ranijeg otkrivanja i dijagnoze mikroinvazivnog raka vrata maternice neophodna je bliska suradnja između ginekologa i patologa, kako bi se pacijentici ponudio najbolji modalitet liječenja, smanjio rizik pojave recidiva, ali i osigurala dosadašnja kvaliteta života.
4. Rak vrata maternice moguće je u potpunosti ne smo izliječiti, već i spriječiti njegovo nastajanje ukoliko žene redovito odlaze na ginekološke preglede.

7. SAŽETAK

Mikroinvazivni rak vrata maternice klasificira se kao mikroskopska lezija čija dubina u stromu od baze epitela ne prelazi 5 mm. Stadij IA dijeli se još na stadij IA1 i na stadij IA2. Žene s mikroinvazivnim rakom vrata maternice obično su asimptomatske, bez subjektivnih tegoba. Simptomi, kada su prisutni, obično su ograničeni na međumenstrualno ili postkoitalno krvarenje. Dijagnoza mikroinvazivnog raka vrata maternice postavlja se isključivo patohistološkom analizom suspektne lezije. Uzorak tkiva potreban za patohistološku analizu dobiva se ekscizijskom biopsiom. Ekscizijske biopsije jesu postupci kod kojih dobiveni uzorci tkiva predstavljaju dijelove tkiva cerviksa konusnog oblika, a uključuju donji dio endocervikalnog kanala te dio egzocerviksa. Nakon određivanja kliničkog stadija mikroinvazivnog raka vrata maternice odlučuje se i izabire što je moguće pošteniji oblik liječenja. Zbog niskog rizika širenja bolesti u parametrijalne i uterosakralne limfne čvorove, lezije stadija IA1 liječe se konizacijom. Konizacija je ujedno i tretman izbora za mlade pacijentice koje žele očuvati svoju reproduktivnu sposobnost. Međutim, ukoliko je žena završila s reprodukcijom tada prednost ima histerektomija tipa A. Ako u stadiju IA1 mikroinvazivnog raka vrata maternice postoji invazija limfovaskularnog prostora, time se značajno povećava i rizik od metastaza u limfnim čvorovima te se iz tog razloga uz konizaciju učini i zdjelična limfadenektomija. U liječenju stadija IA2 najprihvatljivije je učiniti histerektomiju sa zdjeličnom limfadenektomijom. U bolesnica mlađih od 35 godina, da bi sačuvale plodnost, izvodi se trahelektomija sa zdjeličnom limfadenektomijom. Općenito, kada se radi o mikroinvazivnom raku vrata maternice, riječ je o malim lezijama koje u pravilu imaju dobru prognozu s visokom stopom petogodišnjeg preživljenja i malim rizikom od pojave recidiva.

Ključne riječi: mikroinvazivni rak vrata maternice; liječenje; konizacija; histerektomija

8. SUMMARY

Microinvasive cervical cancer is classified as a microscopic lesion in which the depth of invasion should not be greater than 5 mm from the base of the epithelium. Stage IA is further subdivided into two stages, stage IA1 and stage IA2. Women with microinvasive cervical cancer are usually asymptomatic, without subjective complaints. Symptoms, when they are present, are usually limited to intermenstrual or postcoital bleeding. The diagnosis of microinvasion can only be made by pathohistological analysis of the suspected lesion. The specimen required for pathohistological analysis is obtained by excisional biopsy. Excisional biopsies are procedures in which the obtained tissue samples represent parts of the cervical tissue in a conical shape, and include the lower part of the endocervical canal and part of the exocervix. Once the clinical stage of microinvasive cervical cancer is confirmed, the method of treatment may be decided, which should always be done as sparingly as possible. Since there is a small risk of lymph node metastases to the parametrial and uterosacral lymph nodes, stage IA1 lesions are treated with conization. Conization is the treatment of choice for young patients wishing to preserve their fertility. However, in women who have completed childbearing or in elderly women a hysterectomy type A is preferred. If there is invasion of the lymphovascular space in stage IA1 microinvasive cervical cancer, there is a significant risk of metastases in the lymph nodes and for this reason hysterectomy and pelvic lymphadenectomy are used as the first choice of treatment. In the treatment of stage IA2, it is most acceptable to perform a radical hysterectomy with pelvic lymphadenectomy. The most acceptable treatment of stage IA2 is to perform a radical hysterectomy with pelvic lymphadenectomy. In patients under the 35 years old, in order to preserve fertility, trachelectomy with pelvic lymphadenectomy is performed. In general, microinvasive cervical cancer represents small lesions that usually have a good prognosis with a high five-year survival rate and a low risk of recurrence.

Keywords: microinvasive cervical cancer; treatment; conization; hysterectomy

9. LITERATURA

1. Orešković S, Duić Ž, Ivanišević M, Juras J, Kalafatić D, Mišković B, Šprem M, Vujić G, ur. Williamsova Ginekologija. 3.izd. Zagreb: Medicinska naklada; 2022.
2. Čorušić A, Babić D, Šamija M, Šobat H. Ginekološka onkologija. Zagreb: Medicinska naklada; 2005. str.147 – 194.
3. Prendiville W, Sankaranarayanan R. Colposcopy and Treatment of Cervical Precancer. Lyon: International Agency for Research on Cancer; Chapter 2., Anatomy of the uterine cervix and the transformation zone. 2017. [Internet] [citirano 02.05.2024.] Dostupno na: <https://www.ncbi.nlm.nih.gov/books/NBK568392/>
4. Ćurlin M, Mitrečić D, ur. Junqueira Osnove histologije. 16. izd. Zagreb: Naklada slap; 2023. str. 482 – 483.
5. Yoo JG, Lee SJ, Nam EJ, No JH, Park JY, Song JY, Shin SJ, Yun BS, Park ST, Lee SH, Suh DH, Kim YB, Lee TS, Bae JM, Lee KH. Clinical practice guidelines for cervical cancer: the Korean Society of Gynecologic Oncology guidelines. [Internet] 2024. [citirano 02.05.2024.] Dostupno na: <https://doi.org/10.3802/jgo.2024.35.e44>
6. Shingleton HM, Orr JM. Cancer of the Cervix. Philadelphia: J. B. Lippincott Company; 1995.
7. Cairns M, Cruickshank M. Treatment and follow-up of women with microinvasive cervical cancer, Reviews in Gynaecological and Perinatal Practice. [Internet] 2006. [citirano 12.05.2024.] Dostupno na: <https://doi.org/10.1016/j.rigapp.2006.05.001>
8. Grubišić G. Limitations of Colposcopy in Early Invasive Cervical Cancer Detection. Collegium antropologicum [Internet]. 2007 [citirano 20.06.2024.];31 - Supplement 2(2):135-138. Dostupno na: <https://hrcak.srce.hr/27448>

9. Grubišić G. Limitations of Colposcopy in Early Invasive Cervical Cancer Detection. Collegium antropologicum [Internet]. 2007. [citirano 19.06.2024.] Dostupno na: <https://hrcak.srce.hr/27448>
10. Živaljević M, Vujkov T, Mandić A, Žikić D, Mastilović K. Microinvasive carcinoma of the cervix. Archive of Oncology. [Internet]. 2004. [citirano 14.05.2024.] Dostupno na: https://www.researchgate.net/publication/47366773_Microinvasive_carcinoma_of_the_cervix
11. Sopracordevole F, Di Giuseppe J, Cervo S, et al. Conservative treatment of coexisting microinvasive squamous and adenocarcinoma of the cervix: report of two cases and literature review. Onco Targets Ther. 2016;9:539-544. [Internet]. [citirano 15.5.2024.] Dostupno na: <https://www.ncbi.nlm.nih.gov/pmc/articles/PMC4734811/>
12. Chapter 13. Microinvasive squamous cervical cancer. IARC Publications [Internet]. [citirano 02.5.2024.] Dostupno na: https://www.google.com/url?sa=t&source=web&rct=j&opi=89978449&url=https://publications.iarc.fr/_publications/media/download/4539/30de2d5bd24b23aed5ff11b4138c3ddeb96a9e93.pdf&ved=2ahUKewjo0qnS4emGAxXigf0HHS12DbgQFnoECBwQAQ&usq=AOvVaw0y704IAxqauwyr_phBKkYc
13. Prijevod europskih smjernica za osiguranje kvalitete probira raka vrata maternice, Drugo izdanje (2016) Zagreb: Hrvatski zavod za javno zdravstvo [Internet]. [citirano 02.5.2024.] Dostupno na: <https://www.hzjz.hr/medunarodna-istrazivanja/11726/>
14. Šimunić, V i sur. Ginekologija. Zagreb: Medicinska biblioteka; 2001.
15. Cooper DB, Carugno J, Dunton CJ. Cold Knife Conization of the Cervix. [Updated 2023 Oct 26]. In: StatPearls [Internet]. [citirano 02.06.2024.] Dostupno na: <https://www.ncbi.nlm.nih.gov/books/NBK441845/>
16. Kukk K, Liidia Gristsenko L. Cold Knife Conization: Technique and Results. [Internet]. [citirano 12.06.2024.] Dostupno na: <https://poliklinika-harni.hr/images/uploads/114/konizacija-kirurskim-nozem.pdf>

17. Hoffman MS, Mann WJ. Cervical intraepithelial neoplasia: Diagnostic excisional procedures. UpToDate [Internet] 2022. [citirano 08.06.2024.] Dostupno na: <https://www.uptodate.com/contents/cervical-intraepithelial-neoplasia-diagnostic-excisional-procedures?source=history>
18. Berek JS, Hacker NF. Gynecologic oncology. 7. izd. Philadelphia: Wolters Kluwer; 2021. str. 309 - 326.
19. Mota F. Microinvasive squamous carcinoma of the cervix: treatment modalities. Acta Obstet Gynecol Scand. 2003 Jun;82(6):505-9. [Internet] 2023. [citirano 20.05.2024.] Dostupno na: <https://pubmed.ncbi.nlm.nih.gov/12780420/>
20. Johnson N, Lilford R, Jones S. i sur. Using decision analysis to calculate the optimum treatment for microinvasive cervical cancer. Br J Cancer 65, 717–722 [Internet] 1992. [citirano 20.05.2024.] Dostupno na: <https://doi.org/10.1038/bjc.1992.151>
21. Lécuru F, Hoffman H, Mezan de Malartic C, Taurelle R. Cancer micro-invasif du col utérin [Microinvasive cervical cancer]. J Gynecol Obstet Biol Reprod (Paris); 26(7):662-70. French [Internet] 1997. [citirano 20.05.2024.] Dostupno na: <https://pubmed.ncbi.nlm.nih.gov/9471428/>
22. Bhatla N, Aoki D, Sharma DN, Sankaranarayanan R. Cancer of the cervix uteri. Int J Gynecol Obstet. 2018;143 Suppl 2:22–36). [Internet] 2021. [citirano 12.06.2024.] Dostupno na: <https://obgyn.onlinelibrary.wiley.com/doi/10.1002/ijgo.13865>

10. ŽIVOTOPIS

Anja Ovčariček rođena je 15. srpnja 1998. godine u Ptuju. Pohađala je Osnovnu školu Janka Leskovara u Pregradi, a 2013. godine upisala je Srednju školu u Pregradi, smjer opća gimnazija. 2018. upisuje Integrirani prediplomski i diplomski studij medicine na Medicinskom Fakultetu u Rijeci. Tijekom studija bila je član organizacijskog odbora MedRi znanstvenog Piknika. 2024. godine aktivno je sudjelovala na studentskom kongresu Hitne medicine (HitRi) i Neuroznanosti (NeuRi).