

Kompleksna revaskularizacija supraaortalnih grana

Topić, Ana

Master's thesis / Diplomski rad

2024

Degree Grantor / Ustanova koja je dodijelila akademski / stručni stupanj: **University of Rijeka, Faculty of Medicine / Sveučilište u Rijeci, Medicinski fakultet**

Permanent link / Trajna poveznica: <https://um.nsk.hr/um:nbn:hr:184:617151>

Rights / Prava: [In copyright](#)/[Zaštićeno autorskim pravom.](#)

Download date / Datum preuzimanja: **2024-07-16**



Repository / Repozitorij:

[Repository of the University of Rijeka, Faculty of Medicine - FMRI Repository](#)



SVEUČILIŠTE U RIJECI

MEDICINSKI FAKULTET

SVEUČILIŠNI INTEGRIRANI PRIJEDIPLOMSKI I DIPLOMSKI

STUDIJ MEDICINA

Ana Topić

**KOMPLEKSNA REVASKULARIZACIJA
SUPRAAORTALNIH GRANA**

Diplomski rad

Rijeka, 2024. godina

SVEUČILIŠTE U RIJECI

MEDICINSKI FAKULTET

SVEUČILIŠNI INTEGRIRANI PRIJEDIPLOMSKI I DIPLOMSKI

STUDIJ MEDICINA

Ana Topić

**KOMPLEKSNA REVASKULARIZACIJA
SUPRAAORTALNIH GRANA**

Diplomski rad

Rijeka, 2024. godina

Mentor rada: prof. dr. sc. Miljenko Kovačević, dr. med.

Diplomski rad ocijenjen je _____. u/na Medicinskom fakultetu Sveučilišta u Rijeci,
pred povjerenstvom u sastavu:

1. izv. prof. dr. sc. Igor Medved, dr. med.

2. izv. prof. dr. sc. Harry Grbas, dr. med.

3. izv. prof. dr. sc. Franjo Lovasić, dr. med.

Rad sadrži 27 stranica, 4 slike i 75 literaturnih navoda.

Zahvaljujem svom mentoru prof. dr. sc. Miljenku Kovačeviću na iskazanoj volji i strpljenju te na pruženim savjetima, materijalima i pomoći prilikom pisanja ovog diplomskog rada.

Najveće hvala mojim roditeljima Dijani i Davoru te mojoj sestri Josipi koji su vjerovali u mene i moj uspjeh. Bez vaše ljubavi, podrške i razumijevanja ništa od ovog ne bi bilo moguće.

Posebno hvala mojoj obitelji, prijateljima i kolegama koji su cijelo vrijeme bili uz mene i učinili ove studentske dane ljepšima.

POPIS SKRAĆENICA

CEA – Karotidna endarterektomija

CT – Kompjuterizirana tomografija

CTA – Kompjuterizirana tomografska angiografija

MRA – Magnetska rezonantna angiografija

SCT – Subklavijalno-karotidna transpozicija

TAAD – Disekcija aorte tipa A

TAAEB – Transtorakalna aorto-aksilarna ekstraanatomska prenosnica

TAK – Takayasu arteritis

TBAD – Disekcija aorte tipa B

TEVAR – Torakalna endovaskularna aortna reparacija

TOS – Sindrom torakalnog otvora

SADRŽAJ:

1. UVOD:.....	- 1 -
2. SVRHA RADA:.....	- 2 -
3. PREGLED LITERATURE:.....	- 3 -
3.1. ANATOMIJA I FIZIOLOGIJA:.....	- 3 -
3.2. PATOLOGIJA I KLINIČKA SLIKA:.....	- 5 -
3.2.1. EMBOLIJA:.....	- 5 -
3.2.2. ATEROSKLEROZA:.....	- 6 -
3.2.3. ANEURIZME:.....	- 7 -
3.2.4. DISEKCIJE:.....	- 8 -
3.2.5. TRAUMA:.....	- 10 -
3.2.6. SINDROM TORAKALNOG OTVORA:.....	- 11 -
3.2.7. ARTERITISI:.....	- 12 -
3.3. LIJEČENJE:.....	- 13 -
3.3.1. KIRURŠKI PRISTUP:.....	- 13 -
3.3.2. ENDOVASKULARNI PRISTUP.....	- 18 -
3.3.3. HIBRIDNE TEHNIKE.....	- 20 -
4. RASPRAVA.....	- 23 -
5. ZAKLJUČAK.....	- 25 -
6. SAŽETAK.....	- 26 -
7. SUMMARY.....	- 27 -
8. LITERATURA:.....	- 28 -
9. ŽIVOTOPIS:.....	- 36 -

1. UVOD:

Supraaortalne grane odnosno brahiocefalno deblu, lijeva zajednička karotidna arterija i lijeva potključna arterija, igraju ključnu ulogu u opskrbi glave, vrata i gornjih ekstremiteta krvlju. Patološka stanja poput stenoze, okluzije, aneurizmi i disekcija ovih arterija mogu dovesti do ozbiljnih komplikacija kao što su moždani udar, ishemija ruke ili čak smrt. Kirurški i endovaskularni pristupi revaskularizaciji tih arterija postaju sve važniji u liječenju ovih patologija, pružajući bolesnicima mogućnost poboljšanja cirkulacije i smanjuju rizik od komplikacija.

2. SVRHA RADA:

Cilj ovog preglednog rada je analizirati kirurške i endovaskularne metode revaskularizacije supraaortalnih grana, istaknuti njihove prednosti, nedostatke, indikacije i ishode. Kroz detaljan pregled anatomije, fiziologije i patologije supraaortalnih grana, te pregled kirurških i endovaskularnih tehnika, ovaj rad će pružiti sveobuhvatan uvid u strategije liječenja kompleksnih vaskularnih bolesti.

Prvi dio ovog rada obuhvatit će anatomiju i fiziologiju supraaortalnih grana, s naglaskom na njihovu važnost u održavanju adekvatne cirkulacije u vitalnim područjima tijela. Nakon toga, će razmotriti različite patologije koje mogu zahvatiti ove arterije, uključujući aterosklerozu, aneurizme, disekciju, stenozu i okluziju, traumu i ostale rjeđe patologije, s osvrtom na njihove uzroke, simptome i dijagnostičke metode.

Središnji dio rada analizirat će kirurške i endovaskularne pristupe revaskularizaciji supraaortalnih grana. Raspravljat će o tradicionalnim kirurškim tehnikama poput karotidne endarterektomije i različitim metodama stentiranja i angioplastike koje se koriste u endovaskularnoj revaskularizaciji.

U završnom dijelu rada, bit će provedena komparativna analiza kirurških i endovaskularnih pristupa, uz osvrt na učinkovitost i sigurnost. Kroz pregled dosadašnjih istraživanja i razvoj novih tehnologija, naglasak će biti na identifikaciji budućih smjerova u liječenju kompleksnih vaskularnih bolesti.

Ovaj pregledni rad ima za cilj pružiti sveobuhvatan pregled kirurških i endovaskularnih strategija u revaskularizaciji supraaortalnih grana.

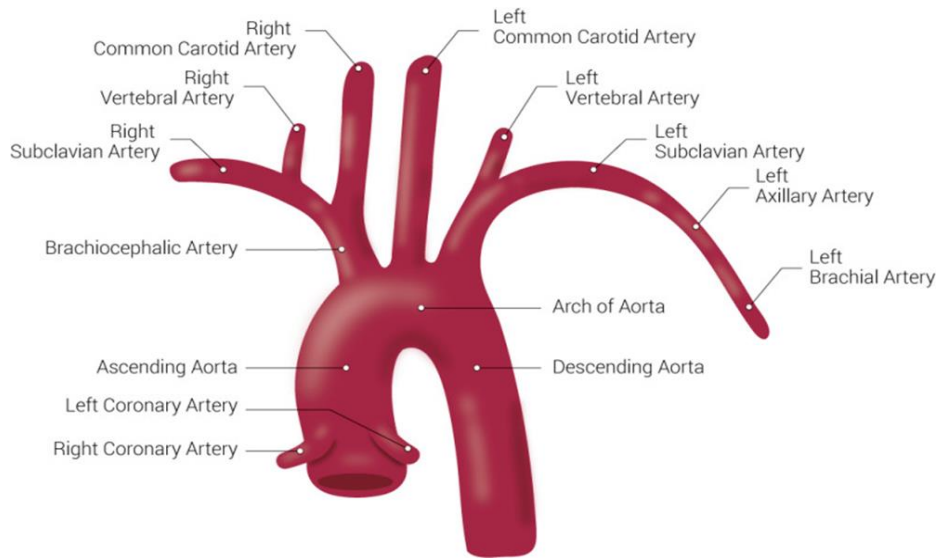
3. PREGLED LITERATURE:

3.1. ANATOMIJA I FIZIOLOGIJA:

Aorta je najveća arterija u tijelu i ključna komponenta krvožilnog sustava. Aorta distribuira krv bogatu kisikom iz srca u sve dijelove tijela. Anatomija aorte može se podijeliti u tri glavna dijela, a to su uzlazna aorta (Aorta ascendens), luk aorte (Arcus aortae) i silazna aorta (Aorta descendens).

Luk aorte nalazi se u gornjem dijelu prsne šupljine, savija se iznad srca i proteže se od završetka uzlazne aorte do početka silazne torakalne aorte. Luk aorte započinje na razini druge rebrene hrskavice, usmjerava se posteriorno i lijevo od središnje linije tijela te završava na razini četvrtog torakalnog kralješka (T4).

Izraz "supra-aortalne grane" odnosi se na glavne arterije koje izlaze iz luka aorte te opskrbljuju glavu i gornje ekstremitete krvlju. Ove arterije uključuju brahiocefalno deбло, lijevu zajedničku karotidnu arteriju i lijevu potključnu arteriju.



Slika: anatomija luka aorte. Figure retrieved from Tran CT, Wu CY, Bordes S, Lui F. Anatomy, Abdomen and Pelvis, Abdominal Aorta. [Updated 2021 Jul 31]. In: StatPearls [Internet]. Treasure Island (FL): StatPearls Publishing; 2022 Jan- (CC BY).

Brahiocefalno deblo (*Truncus brachiocephalicus*) je prva i najveća grana koja izlazi iz luka aorte, nakon kratkog debla dijeli se na desnu zajedničku karotidnu arteriju i desnu potključnu arteriju. Opskrbljuje krvlju desnu stranu glave, vrata i desnu ruku te je važan za održavanje cirkulacije u vitalnim područjima. Desna zajednička karotidna arterija se dalje grana u desnu vanjsku i unutarnju karotidnu arteriju, opskrbljujući krvlju desnu stranu glave i vrata, dok desna potključna arterija opskrbljuje krvlju desnu ruku.

Lijeva zajednička karotidna arterija je druga grana koja izlazi izravno iz luka aorte. Penje se lijevom stranom vrata i dalje se dijeli na lijevu vanjsku i unutarnju karotidnu arteriju, opskrbljujući krvlju lijevu stranu glave i vrata.

Lijeva potključna arterija treća je i posljednja grana koja izlazi iz luka aorte. Proteže se bočno i opskrbljuje krvlju lijevu ruku, gornji dio prsa i stražnji dio vrata.

Mogu se pojaviti varijacije u anatomiji, pri čemu neki pojedinci imaju odvojeno ishodište lijeve zajedničke karotidne i lijeve potključne arterije (umjesto zajedničkog brahiocefalnog trupa) (1).

Razumijevanje anatomije i fiziologije ključno je za prepoznavanje i liječenje vaskularnih patologija.

3.2. PATOLOGIJA I KLINIČKA SLIKA:

Razumijevanje patologije supraaortalnih grana ključno je za pravovremenu dijagnozu i odgovarajuće liječenje kako bi se spriječile ozbiljne komplikacije poput moždanog udara, ishemije ekstremiteta ili smrti. Multidisciplinarni pristup koji uključuje vaskularne kirurge, intervencijske radiologe i druge stručnjake igra ključnu ulogu u upravljanju ovim stanjima.

Jedne od glavnih indikacija za revaskularizaciju supraaortalnih grana su akutna ishemija ekstremiteta, koja se obično javlja zbog traumatske ozljede gornjih ekstremiteta ili embolije, te kronična ishemija ekstremiteta uzrokovana arterijskom stenozom koja je najčešće povezana s aterosklerotičnom bolešću (2–4).

3.2.1. EMBOLIJA:

Embolus iz srca, kao što su npr. tromb, valvularne vegetacije ili srčani tumor, češća je patologija donjih ekstremiteta, ali se embolija gornjih ekstremiteta može i događati se sa značajnom učestalošću.

Mikroemboli u šaci, koji se prezentiraju kao sitna krvarenja ili kao cijanoza vrhova prstiju, obično su posljedica embola porijeklom iz aksilarnih ili potključnih aterosklerotskih lezija (5,6), a ne iz kardiogenog izvora.

3.2.2. ATEROSKLEROZA:

Ateroskleroza je karakterizirana lokaliziranim intimalnim plakovima (ateromi) koji zadiru u lumen srednje velikih i velikih arterija.(7) Iako su supraaortalne grane manje zahvaćene aterosklerozom nego arterije donjih udova, ipak se javljaju u značajnog broja pacijenata. Najčešći uzroci cerebrovaskularne insuficijencije su stenozе karotidne bifurkacije (50 % - 60 %), zatim okluzije supraaortalnih grana (25 %) i vertebralnih arterija (10 % - 20 %). Također valja napomenuti da se višestruke stenozе javljaju u 50 % do 75 % ovih bolesnika (8).

Kako smo već naveli, multiple lezije su učestale, ali bolest uglavnom prati dva obrasca zahvaćenosti (proksimalni i distalni oblik). U proksimalnom obliku, stenozа se nalazi u jednoj, dvije ili sve 3 supraaortalne grane. Lezija može potpuno ili djelomično opstruirati protok krvi, može biti lokalizirana na kratkom segmentu zahvaćene žile blizu njenog ishodišta ili može zahvaćati veće segmente (9).

Aterosklerotska bolest je često asimptomatska, a simptomi se pojavljuju kada rast ili ruptura plaka smanji ili opstruira protok krvi, a simptomi ovise o arteriji koja je zahvaćena (7), primjerice ponavljajući napadi vrtoglavice, povremene pareze ekstremiteta, poremećaji govora i sindromi vaskularne krađe (8).

Sindrom krađe krvi iz arterije subklavije predstavlja fenomen preokreta protoka u vertebralnoj arteriji ipsilateralno od hemodinamski značajne stenozе arterije subklavije. Stenotični proksimalni segment smanjuje krvni tlak u distalnoj subklavijalnoj arteriji (10,11). Kao rezultat toga, krv teče iz kontralateralne vertebralne arterije u retrogradnom smjeru niz ipsilateralnu vertebralnu arteriju dalje od moždanog debla kako bi opskrbila gornji ekstremitet (12).

Na aterosklerotsku bolest može se posumnjati na temelju kliničkih obilježja (bol pri naporu, razlike u krvnom tlaku, distalna embolizacija, sindrom krađe), ali dijagnoza zahtijeva dokazivanje aterosklerotične stenozе ili okluzije (ultrazvuk, angiografija) (12).

3.2.3. ANEURIZME:

Aneurizme ogranka luka aorte i arterija gornjih ekstremiteta općenito su rijetke, no ipak svaka žila može biti zahvaćena. Arterija se smatra aneurizmatskom kada je njen promjer veći od 1,5 puta normalnog promjera normalnog promjera native žile. Aneurizme ogranka luka aorte ili arterije subklavije uglavnom su prave aneurizme (zahvaćaju sve slojeve arterijske stijenke), dok su perifernija mjesta, koja su sklonija traumatskim ozljedama, češće lažne aneurizme (tj. pseudoaneurizme) (13).

Prave aneurizme supraaortalnih krvnih žila najčešće su posljedica degenerativnih arterijskih bolesti i mogu biti povezane s aneurizmama drugdje u tijelu (14). Nasuprot tome, aneurizme distalne subklavijske arterije, kao i aksilarne, brahijalne, radijalne, ulnarne i palmarne arterije češće imaju traumatsku etiologiju, koja može biti posljedica akutne, kronične ili ponavljane ozljede. Ove aneurizme su češće pseudoaneurizme, ali se mogu pojaviti i prave aneurizme (13).

Ostale etiologije uključuju bolesti vezivnog tkiva, arteritise, fibromuskularnu bolest, infekciju (mikotična aneurizma), hemodijalizni arteriovenski pristup i kongenitalne anomalije (14).

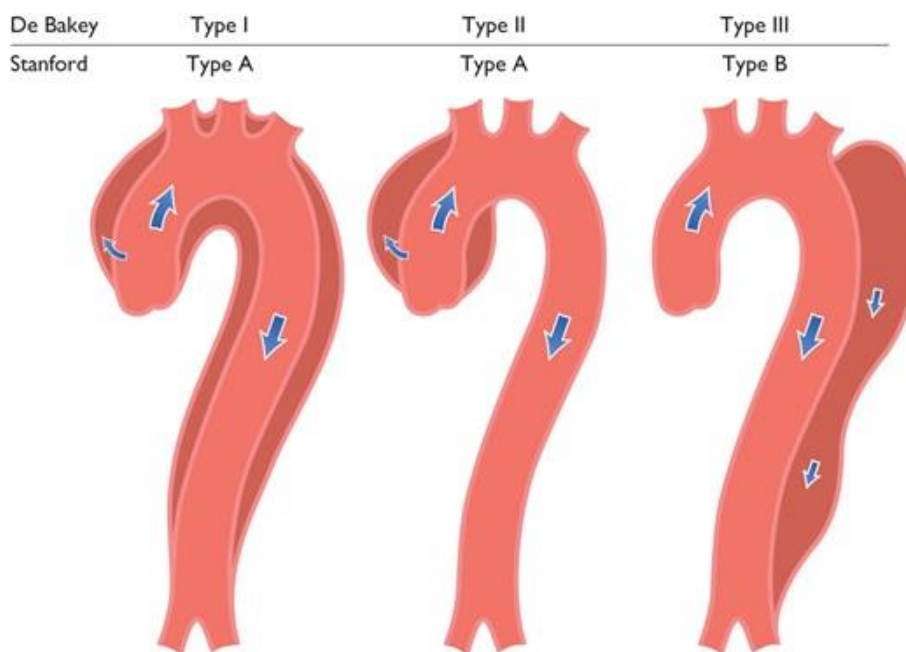
Slično mnogim drugim aneurizmama, supraaortalne aneurizme predstavljaju ozbiljne rizike uključujući: rupturu, trombozu i lokalne kompresije, ali također imaju povezani rizik katastrofalne embolizacije mozga i moždanog udara (14).

Za dijagnostiku proksimalnih aneurizmi koje zahvaćaju supraaortalne grane koristi se CT

Angiografija (13).

3.2.4. DISEKCIJE:

Disekcija aorte hitno je medicinsko stanje koje općenito pogađa starije osobe, a karakterizirano je odvajanjem slojeva stijenke aorte i naknadnim stvaranjem pseudolumena koji može raditi kompresiju na pravi lumen aorte (15).



Slika: Klasifikacija disekcije aorte. Grafički prikaz disekcije aorte podjeljene prema DeBakey tip I, II i III i Stanford grupe A i B.

Slika preuzeta s Erbel R, Aboyans V, Boileau C, Bossone E, Di Bartolomeo R, Eggebrecht H, i ostali. 2014 ESC guidelines on the diagnosis and treatment of aortic diseases. Sv. 35, European Heart Journal. Oxford University Press; 2014 (16)

Akutna disekcija aorte tipa A (TAAD) hitan je kirurški slučaj, a većina operacija izvodi se odmah nakon prepoznavanja. Ciljevi operacije za disekciju aorte tipa A su spriječiti rupturu aorte i liječiti akutnu aortalnu insuficijenciju; tamponadu srca, retrogradnu disekciju u korijen aorte koja dovodi do infarkta miokarda ili antegradnu propagaciju u luk aorte koja rezultira moždanim udarom; ili sindromi distalne malperfuzije (17).

Disekcija tipa B (TBAD), koja nastaje distalno od lijeve potključne arterije, kronološki su definirani prema trajanju kliničkog početka: akutni (≤ 14 dana), subakutni (> 14 dana i ≤ 3 mjeseca) i kronični (> 3 mjeseca). Nadalje, TBAD je kategoriziran kao kompliciran ili nekompliciran u smislu početne prezentacije. Akutni komplicirani TBAD definiran je prisutnošću najmanje 1 od sljedećeg: rupture aorte, refraktorne boli, brzog širenja aorte, nekontrolirane hipertenzije ili malperfuzije bubrežne, visceralne, spinalne vaskulature ili vaskulature donjih ekstremiteta. Od njih je malperfuzijski sindrom najčešća komplikacija (18).

RTG prsnog koša se koristi kao prvi korak u dijagnostici disekcije aorte. U 90% osoba sa simptomima RTG pokazuje proširenu aortu. No međutim, ovaj nalaz može biti posljedica i drugih poremećaja. CT angiografija brzo i pouzdano detektira disekciju aorte pa je iz tog razloga korisna u hitnim slučajevima (15).

3.2.5. TRAUMA:

Trauma je četvrti vodeći uzrok svih civilnih smrti u Sjedinjenim Državama i vodeći uzrok smrti među djecom i odraslima mlađima od 45 godina (19). Mnogi pacijenti imaju višestruke ozljede koje često zahvaćaju glavne vaskularne strukture, a koje se mogu manifestirati kao akutno krvarenje, ali se mogu pojaviti i odgođeno (npr. arteriovenska fistula, posttraumatska aneurizma) (20).

Nakon ozljede mozga, ozljeda aorte je jedan od glavnih uzroka smrti nakon tupe traume. U istraživanjima je zabilježeno da je mortalitet od prometnih nesreća, koje uključuju traumu aorte, na mjestu događaja veći od 90 % (21). Preživljenje je loše i za pacijente koji stignu na bolničku skrb, zbog mogućnosti masivnog krvarenja (22,23).

Većina transekcija aorte događa se 2 do 3 cm distalno od ishodišta lijeve arterije subklavije (24), a ozljede uzlazne aorte i luka su rjeđe i obično smrtonosne. U istraživanju na 90ak slučajeva zabilježena je visoka smrtnost pacijenata koji su bili previše hemodinamski nestabilni za slikovnu dijagnostiku prije odlaska u salu. Također, smrtni ishod je zabilježen i kod 50 % pacijenata kod kojih je bilo moguće planirati zahvat (25).

Brahiocefalično deblo je druga najčešće ozlijeđena torakalna žila. Ozljeda obično nastaje na početku žile i može biti povezana s prijelomom prsne kosti ili znakom sigurnosnog pojasa (26).

Kod ozljeda lijeve karotidne arterije, ozljeda obično nastaje na početku žile. Disekcija je najčešća vrsta ozljede (27).

Arterija subklavija je relativno zaštićena ključnom kosti koja se nalazi iznad, pa su ozlijede rijetke. Većina je posljedica penetrantne traume (27).

Za hemodinamski stabilne pacijente sa sumnjom na vaskularnu ozljedu aorte ili supraaortalnih grana na temelju fizičkog pregleda ili obične radiografije, preporučena je CT angiografija. Slikovne studije mogu se izvesti sigurno, ali ne bi trebale odgoditi skrb potrebnu za liječenje drugih po život opasnih ozljeda (20).

3.2.6. SINDROM TORAKALNOG OTVORA:

Sindrom torakalnog otvora (TOS) odnosi se na skup znakova i simptoma koji proizlaze iz kompresije neurovaskularnog snopa različitim strukturama u području neposredno iznad prvog rebra i iza ključne kosti, unutar ograničenog prostora torakalnog otvora (28,29).

Simptomi arterijske kompresije su najrjeđi tip sindroma torakalnog izlaza, koji čini samo oko 1 posto slučajeva. Simptomi se spontano razvijaju, nevezano za posao ili traumu (28). Najčešće se prezentira ishemijom šake sa simptomima boli, blijedila, parestezije i hladnoće. Ovi su simptomi posljedica arterijske tromboembolije koja nastaje muralnim trombom iz arterije subklavije ili aneurizme subklavije (29). Dijagnoza se postavlja na temelju kliničke slike i slikovne dijagnostike.

3.2.7. ARTERITISI:

Takayasu arteritis (TAK) klasificira se kao vaskulitis velikih žila jer primarno zahvaća aortu i njezine primarne grane. Također dijeli neke histološke i kliničke značajke s (temporalnim) arteritisom divovskih stanica, drugim velikim vaskulitisom velikih žila. Upalni procesi uzrokuju zadebljanje stijenki zahvaćenih arterija. Proksimalna aorta (npr. korijen aorte) može postati proširena sekundarno zbog upalne ozljede. Sužavanje, okluzija ili dilatacija dijelova arterija u različitim stupnjevima rezultira širokim spektrom simptoma (30). Početak simptoma Takayasu arteritisa obično je subakutan, što često dovodi do kašnjenja u dijagnozi koje može varirati od mjeseci do godina, tijekom kojeg vremena vaskularna bolest može započeti i napredovati do simptomatske. Kako dolazi do progresije sužavanja, okluzije ili dilatacije arterija, dolazi do bolova u rukama ili nogama (klaudikacija udova) i/ili cijanoze, ošamućenosti ili drugih simptoma smanjenog protoka krvi, boli i osjetljivosti ili nespecifičnih konstitucijskih simptoma (31).

Slikovne studije su ključne za postavljanje dijagnoze TAK-a i za određivanje opsega vaskularne zahvaćenosti. Bolesnici sa sumnjom na TAK trebaju biti podvrgnuti snimanju arterijskog stabla MRA ili CTA kako bi se procijenio lumen arterije (30).

3.3. LIJEČENJE:

3.3.1. KIRURŠKI PRISTUP:

Kirurški zahvati za liječenje složene patologije luka aorte i njegovih grana ostaju među najzahtjevnijim kardiovaskularnim operacijama, noseći značajan rizik od smrti i moždanog udara (32).

3.3.1.1. KAROTIDNA ENDARTEREKTOMIJA:

Nakupljanje aterosklerotičnog plaka u karotidnoj arteriji može dovesti do stenoze arterije, što može ali ne mora biti klinički simptomatično, ali povećava rizik od cerebrovaskularne bolesti i moždanog udara. Karotidna endarterektomija (CEA) je operacija koja se izvodi kako bi se smanjio rizik od moždanog udara u bolesnika s poznatom cerebrovaskularnom aterosklerotičnom bolešću (33). Postupak uključuje uklanjanje plaka sa zajedničke karotidne arterije i/ili unutarnje karotidne arterije kako bi se poboljšao protok krvi i uklonio potencijalni embolični materijal, vraćajući normalniji cerebralni protok krvi (34). Rekonstrukcije karotidnih arterija započele su ranih 1950-ih, a tehnike zahvata karotidne endarterektomije, kao i indikacije za njihovo izvođenje, evoluirale su (33).

3.3.1.2. AORTO-AKSILARNI BYPASS

Revaskularizacija subklavijske arterije in situ može biti izazovna u kontekstu hitnih situacija, velike aneurizme aorte s posteriorno pomaknutom lijevom subklavijskom arterijom, složene ponovne operacije ili u prisutnosti aberantne subklavijske arterije. Transtorakalna aorto-aksilarna ekstraanatomska prenosnica (TAAEB) je niskorizična alternativa in situ revaskularizaciji ili prenosnici karotide u subklaviju (35).

Aksilarna arterija se izlaže standardnom srednje-subklavikularnom incizijom i disecira ispod malog prsnog mišića, oslobađajući je proksimalno, distalno i od susjedne aksilarne vene. Napravljen je otvor od 1 cm preko drugog rebra, u skladu s položajem uzlazne aorte, kako bi se spriječilo savijanje ili stenoza TAAEB-a. Ovi koraci se obično izvode prije sternotomije. Kada je moguće, proksimalni dio lijeve potključne arterije podvezuje se tijekom resekcije aneurizme, a ako nije dostupan, ušće lijeve potključne arterije podvezuje se unutar aorte kako bi se izbjeglo endopuštanje tipa II tijekom postupaka u zonama 0, 1 ili 2. Ako je prisutna aberantna desna potključna arterija, ona se podvezuje u stražnjem medijastinumu između gornje šuplje vene i dušnika.

Rekonstrukcija luka izvodi se uobičajenom kirurškom tehnikom. Ako se koristi tronožni transplantat, treća grana od 8 mm tunelira se preko drugog rebra. Alternativno, dodatni Dacron graft od 8 mm anastomozira se na glavni aortalni graft za izvođenje TAAEB-a. Distalna anastomoza na aksilarnoj arteriji može se izvesti tijekom zagrijavanja ili prije pokretanja

kardiopulmonalne prenosnice radi optimizacije zaštite leđne moždine. Transplantat treba biti pod blagom napetosti kako bi se spriječilo savijanje transplantata nakon zatvaranja prsne kosti.

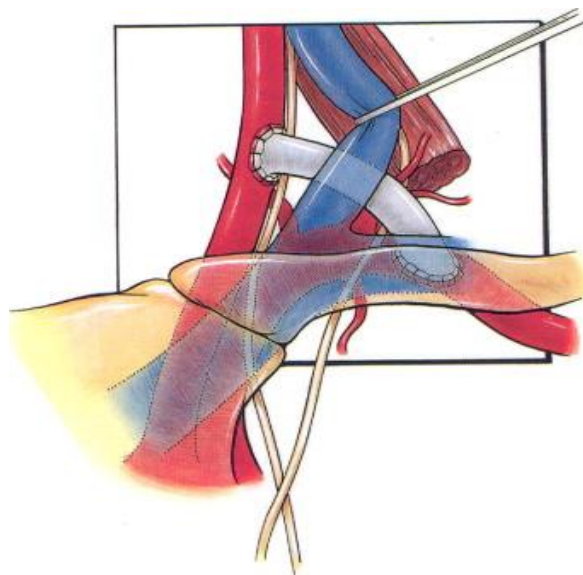
Kroz subklavikularni rez, aksilarna arterija se steže, a zatim se izvodi longitudinalna arteriotomija. Termino-lateralna anastomoza se izvodi s pomoću 5-0 prolenskog konca tehnikom padobrana za stražnji dio. Idealno, anastomoza bi trebala biti ispod aksilarne vene kako bi se izbjeglo suženje vene i minimizirao rizik od budućih komplikacija. Prije zatvaranja sternuma, transplantat TAAEB-a se prekriva pleurom ili medijastinalnim salom kako bi se smanjio rizik od traume u slučaju ponovne sternotomije (35).

3.3.1.3. KAROTIDNO-SUBKLAVIJSKI BYPASS

Ekstra-anatomska revaskularizacija je najčešće korišteni oblik kirurškog popravka simptomatskog sindroma krađe krvi iz arterije subklavije (36).

Karotidno subklavijski bypass se koristi u liječenju simptomatskog sindroma krađe krvi iz arterije subklavije kod kojeg lezija u arteriji subklaviji nije pogodna za endovaskularni pristup (37,38).

Karotidno-subklavijalna prenosnica također je prikladna za ozljede proksimalnih žila koje uzrokuju ishemiju, ali nisu povezane s tekućim krvarenjem (36). Ekstraanatomska revaskularizacija također može biti potrebna nakon torakalnog endovaskularnog popravka koji pokriva arteriju subklaviju (39).



Slika: karotidno subklavijski bypass; preuzeto s [https://www.jvascsurg.org/article/S0741-5214\(08\)01804-1/fulltext](https://www.jvascsurg.org/article/S0741-5214(08)01804-1/fulltext)

Premosnice se izvode disekcijom lateralno od klavikularne glave sternokleidomastoidnog mišića. Jugularna vena se pomakne medijalno kako bi se otkrila zajednička karotida. Potključna arterija se identificira dijeljenjem prednjeg skalenskog mišića. Mora se paziti da se izbjegne ozljeda freničnog živca tijekom ovog bočnijeg pristupa. Premosnica se dovršava do retroskalenskog dijela arterije subklavije, obično korištenjem protetskog kanala umjesto vene, izvođenjem sekvencijalnih stezanja i serijskih anastomoza (40).

3.3.1.4. KAROTIDNO SUBKLAVIJALNA TRANSPOZICIJA

Subklavijalno-karotidnu transpoziciju (SCT) je prvi put opisao Parrot 1964. godine, i to za liječenje okluzivne bolesti subklavijalne arterije (41). U ovom postupku se subklavijalna arterija presijeca

distalno od stenotične ili okluzivne lezije i implantira s kraja na bok u ipsilateralnu zajedničku karotidnu arteriju. Ova operacija je stekla veliku popularnost, zbog nekoliko prednosti u odnosu na transtorakalni in-situ popravak ili ekstraanatomske prenosnice. Tehnika je relativno jednostavna i omogućuje istovremeni popravak ipsilateralne bolesti karotidne i vertebralne arterije putem uobičajenog cervikalnog reza. Jednostruka autogena anastomoza koja imitira prirodnu anatomiju stvara povoljnu hemodinamsku situaciju s fiziološkim ortogradnim protokom krvi u arteriji subklaviji. Embolički izvori su istovremeno isključeni. Zbog ekstratorakalnog pristupa operativni rizik je nizak, a zbog nepostojanja protetskog materijala, izbjegavaju se komplikacije povezane s presatkom (42).

3.3.1.5. KAROTIDO KAROTIDNI BYPASS

U slučaju da osim kontralateralne karotidne arterije nema druge prikladne žile koja bi služila kao ulaz u zahvaćenu zajedničku karotidnu arteriju, koristi se karotidno-karotidna prenosnica s protetskim materijalom (43).

Za izvođenje karotidno-karotidne prenosnice, obje zajedničke karotidne arterije su izložene kroz uobičajeni prednji sternokleidomastoidni pristup. Retrofaringealni prostor je tupo diseciran sa svake strane kako bi se sastao u središnjoj liniji iza ždrijela, ali površnije u odnosu na prednji uzdužni ligament kralježnice. Ovo duboko pozicioniranje prenosnog grafta sprječava eroziju kože i štiti graft od bilo kakve moguće kontaminacije od buduće traheostomije (44). Karotidna arterija se proksimalno i distalno kontrolira, te se izvodi anastomoza transplantata na karotidnoj arteriji end-to-side. Graft se ispere, a zatim pričvrsti. Primateljska zajednička karotidna arterija se zatim

steže i izvodi se postupak šivanja završetka grafta na stranu karotidne arterije. Nakon odgovarajućeg ispiranja, protok se uspostavlja u ciljnoj karotidnoj arteriji (36).

3.3.1.6. BYPASS S KONTRALATERALNE ARTERIJE SUBKLAVIJE NA KAROTIDNU ARTERIJU

U slučaju da postoji simptomatska proksimalna subklavijalna okluzija, a ni ipsilateralna karotidna arterija ni kontralateralna subklavija nisu optimalne donorske žile, tada se može koristiti kontralateralna karotidna arterija. U ovom slučaju, transplantat se prvo ušiva na ciljnu subklavijalnu arteriju ili kao kraj na stranu ili kao kraj na kraj (kao u subklavijalnoj transpoziciji), a zatim se tunelira u retrofaringealnom prostoru na stranu kontralateralne karotide donora. arterija (kao kod karotidno-karotidne prenosnice) (36).

3.3.2. ENDOVASKULARNI PRISTUP

Perkutane endovaskularne tehnike manje su traumatične za pacijenta i primjenjivije u pacijenata s visokim rizikom. Endovaskularna kirurgija nije ograničena samo na karotidne arterije, već omogućuje revaskularizaciju supraaortalnih grana (45).

3.3.2.1. ANGIOPLASTIKA

Opservacijske studije sugeriraju da su perkutana transluminalna angioplastika i stentiranje sigurni u bolesnika s odgovarajućom anatomijom (kratka proksimalna stenoza ili okluzija). Kombinirana stopa moždanog udara i smrtnosti povezana s perkutanom intervencijom za liječenje bolesti gornjih ekstremiteta bila je 3,6 posto u jednoj studiji (46). Komplikacije uključuju trombozu stenta, restenozu i frakturu stenta (47,48).

Zabilježeni su dobri rezultati primjenom endovaskularnih tehnika u liječenju lezija aortnog luka (tj. supraaortalnih) žila (49–52), ali postoji vrlo malo izvješća o učinkovitosti angioplastike za distalnije gornje lezije arterija ekstremiteta (53,54).

Trenutačni tehnički uspjeh javlja se u više od 93 posto pacijenata, s neuspjesima koji su obično povezani s nemogućnošću prolaska kroz okluzivnu leziju (55).

Sama angioplastika ima lošije rezultate u usporedbi s angioplastikom i stentiranjem, osobito kada se rekanaliziraju okluzivne subklavijske lezije (56–58).

3.3.2.2. STENTIRANJE

Otvorena operacija aneurizme subklavijalne arterije bila je standard i pruža dugotrajan popravak. Međutim, kao i kod aneurizama na drugim mjestima, endovaskularni stent-graft se sve više koristi za isključivanje aneurizme iz cirkulacije (59,60). Aneurizme subklavijske arterije mogu se pojaviti proksimalno, povezane s aterosklerozom, ili distalnije zbog ozljede (npr. ponavljajuće ozljede kao

kod sindroma torakalnog izlaza). Svaki od ovih segmenata ima anatomske značajke koje postavljanje stent-grafta čine izazovnim, a pomicanje ramena može dovesti do kompresije transplantata s mogućnošću prijeloma endografta (36).

Stentovi su metalni cilindri mrežaste strukture, dizajnirani su tako da održavaju lumen arterije otvorenim. Nakon proširenja arterije, implantira se stent i to na način da se plasira kateter na čiji balon za dilataciju je prethodno navučen stent. Kada se položaj stenta točno namjesti prema suženju koje se želi dilatirati, balon se napuše, a zajedno sa balonom se širi i stent. Kada se balon ispuše i izvuče stent ostane utisnut u zid krvne žile i drži stijenku arterije dilatiranom (45).

3.3.3. HIBRIDNE TEHNIKE

Konvencionalno liječenje bolesti luka aorte sastoji se od otvorenog kirurškog zahvata korištenjem kardiopulmonalne premosnice i dubokog hipotermijskog cirkulacijskog zastoja. Potreba za manje invazivnim strategijama s manje fizioloških ozljeda i operativne traume rezultirala je razvojem inovativnih endovaskularnih tehnika. To potencijalno proširuje primjenu na pacijente s višim rizikom (61).

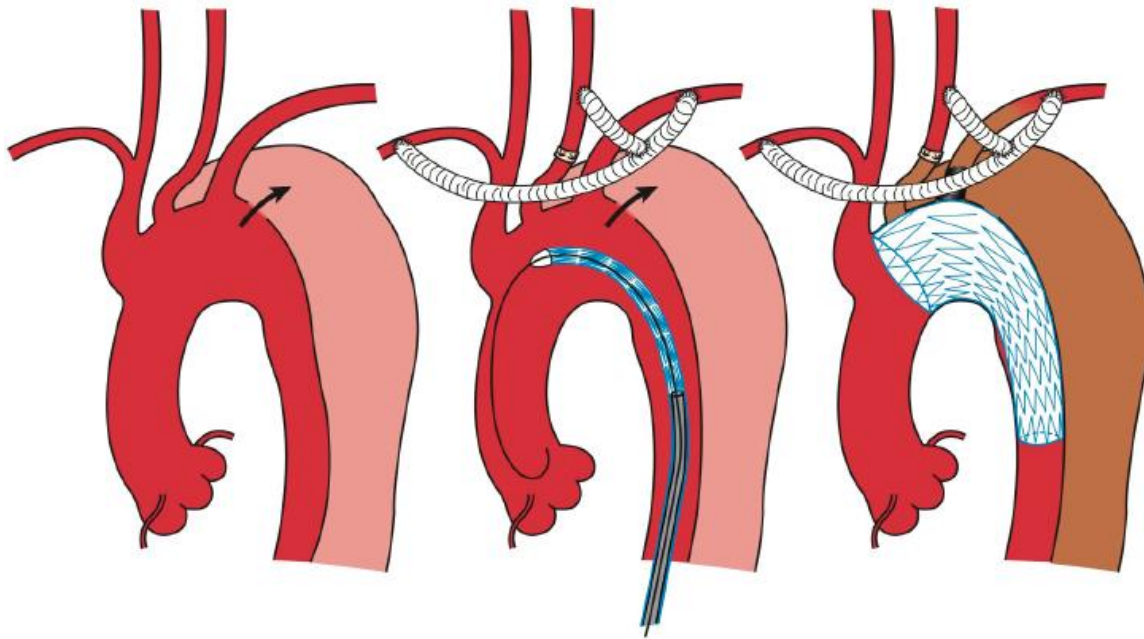
Uvođenje endovaskularne tehnologije stent grafta doseglo je evolucijski prag za liječenje složenih bolesti aorte. Luk aorte predstavlja specifične izazove za endovaskularni popravak, koji uglavnom proizlaze iz zahvaćenosti supraaortnih grana i uske unutarnje krivulje (61).

Hibridni popravak, koji predstavlja kombinaciju otvorene revaskularizacije supraaortalne grane i endovaskularnog popravka aorte, sve se više razvijao kao alternativna opcija za odabrane pacijente, a prijavljeni su obećavajući rezultati (62,63).

Prvi dio hibridnih zahvata sastoji se od "debranching"-a supraaortalnih žila, čime se postiže odgovarajuća proksimalna "landing" zona za uspješno postavljanje i brtvljenje stent grafta. Postupci revaskularizacije supraaortalnih grana mogu se općenito podijeliti u dvije vrste, ovisno o tome obuhvaća li patologija luka sve ili neke od supraaortalnih žila, na potpuni i djelomični popravak luka. Potpuni popravak luka izvodi se kada se patologija luka proširi na uzlaznu aortu, a sastoji se od revaskularizacije brahiocefaličnog debla, lijeve karotidne i, u nekim slučajevima, lijeve potključne arterije anastomozom bifurkacijskog ili trostrukog grafta na prednju stranu uzlazne aorte. Djelomični popravak luka ili transpozicija dijela luka izvodi se kada patologija luka zahvaća lijevu karotidnu arteriju i može se podijeliti u tri vrste: desna karotida u lijevu karotidnu premosnicu (sa ili bez naknadne premosnice lijeve karotide u lijevu subklaviju), autologna dvostruka transpozicija i premosnica s desne karotide na lijevu subklaviju s insercijom lijeve karotidne arterije (61).

Sljedeći korak je endovaskularno postavljanje TEVAR-a. Operacija se izvodi dobivanjem femoralnog pristupa za postavljanje relativno velike ovojnice potrebne za TEVAR. To se može izvesti prerezom prepone ili retroperitonealnim presijecanjem ako je potrebno. Dodatni pristup može se dobiti iz ruke ili kontralateralne prepone kako bi se omogućila kontrolna angiografija. Žica uvodnica se postavlja u uzlaznoj aorti i zamjenjuje se za krutu žicu kako bi se omogućilo praćenje uređaja. C-luk je postavljen u desni posteriorni kosi položaj kako bi se luk maksimalno raširio. Nakon što je uređaj postavljen, izvodi se angiografija uz zaustavljanje disanja pomoću anestezije kako bi se omogućilo precizno pozicioniranje presatka. Nakon što se graft postavi, može

se balonirati u zonama brtvljenja i u bilo kojim zonama preklapanja kako bi se osigurala potpuno priljublivanje sa stijenkom aorte. Baloniranje treba izbjegavati u slučajevima disekcije gdje postoji značajan rizik od stvaranja fenestracija ili izazivanja rupture aorte. Zatim se provodi završna angiografija kako bi se procijenio endoleak, žica i uređaj se uklanjaju, a arteriotomija se zatvara (64).



Slika: TEVAR, torakalni endovaskularni popravak aorte. Lijeva zajednička karotida i lijeva potključna arterija su okludirane i revaskularizirane preko brahiocefalnog debla. Slika preuzeta s

<https://www.annalscts.com/article/view/3878/html> (65)

4. RASPRAVA

Tradicionalno kirurško liječenje patologije supraaortalnih grana uključuje transtorakalni popravak putem medijalne sternotomije, koji omogućava lak pristup brahiocefaličnoj arteriji, desnoj subklavijalnoj arteriji i bilateralnim zajedničkim karotidnim arterijama (66–68). Metode poput endarterektomije i bypass-a koriste se za liječenje (69), a indikacije najčešće uključuju aterosklerotičnu bolest i upalni arteritis. Za lijevu subklavijalnu arteriju pristup se ostvaruje lijevom prednjom torakotomijom. Kako bi se smanjio morbiditet i mortalitet povezan s transtorakalnim popravkom, koriste se ekstraanatomske metode revaskularizacije poput karotidno-subklavijalne prenosnice i karotidno-karotidne prenosnice, koje pokazuju bolje rezultate s dugoročnom prohodnošću do 91% nakon 10 godina (70).

Endovaskularna terapija za aterosklerotsku bolest supraaortalnog trupa, iako prvotno prihvaćena zbog manjeg mortaliteta u usporedbi s otvorenom operacijom (71), suočava se s izazovima poput visoke stope neuspjeha (50 % - 80 %) zbog kalcifikacije okluzivnih lezija (72,73). Dugoročna prohodnost je također manja nego kod ekstraanatomskih prenosnica (97 % nakon pet godina naspram 82 % nakon četiri godine) (74). Studije su pokazale da endovaskularna rekanalizacija može dovesti do restenoze i zahtijevati ponovne intervencije. Stopa bez neuspjeha bila je 92,7 % za kiruršku skupinu i 83,9 % za endovaskularnu skupinu nakon pet godina. Stentovi su skloni zamoru i prijelomima, osobito u prisutnosti kalcificiranog plaka, što smanjuje učinkovitost ove metode (75).

Ne postoje konsenzusne smjernice za izbor između endovaskularnog i otvorenog popravka supraaortalnih žila. Dok kirurška revaskularizacija nudi bolju dugoročnu prohodnost,

endovaskularna terapija smanjuje perioperativni morbiditet i ubrzava oporavak. Stoga se pristup mora prilagoditi individualnim okolnostima pacijenta, vještini kirurga i dostupnim institucionalnim resursima. Multidisciplinarna suradnja je ključna za uspješno planiranje i izvođenje ovih kompleksnih zahvata.

5. ZAKLJUČAK

Kompleksna revaskularizacija supraaortalnih grana zahtijeva multidisciplinarni pristup i temeljitu procjenu pacijenta kako bi se odabrao optimalan tretman. Kirurški pristupi, poput karotidne endarterektomije i različitih bypass operacija, pružaju direktnu rekanalizaciju, dok endovaskularne metode nude minimalno invazivne opcije s bržim oporavkom. Hibridni pristupi mogu kombinirati najbolje od oba svijeta, prilagođavajući se specifičnim potrebama i anatomiji pacijenta. Odluka o tretmanu trebala bi se temeljiti na detaljnoj procjeni kliničkih indikacija, anatomske složenosti lezije i dostupnosti resursa i stručnosti.

6. SAŽETAK

Revaskularizacija supraaortnih grana predstavlja kritičan aspekt vaskularne kirurgije i to rješavajući složene patologije koje uključuju arterije koje opskrbljuju krvlju glavu i gornje ekstremitete. Ovaj rad daje pregled trenutnog stanja složenih revaskularizacijskih postupaka.

Napredak u tehnikama snimanja, perioperativnom liječenju i kirurškoj opremi značajno je poboljšao preciznost i sigurnost revaskularizacije supraaortalnih grana. Integracija endovaskularnih pristupa, poput angioplastike i postavljanja stenta, uz tradicionalne otvorene kirurške metode, proširila je oruđe liječenja za raznolik raspon vaskularnih patologija.

Međutim, i dalje postoje izazovi, uključujući složenost odabira pacijenata, optimalan izbor tehnike revaskularizacije i liječenje perioperativnih komplikacija. Čimbenici specifični za pacijenta, kao što su anatomske varijacije, komorbiditeti i prisutnost složenih lezija, zahtijevaju prilagođeni pristup za postizanje optimalnih ishoda. Usklađivanje potencijalnih rizika i dobiti različitih strategija revaskularizacije ostaje složen proces donošenja odluka.

7. SUMMARY

Revascularization of the supraaortic branches represents a critical aspect of vascular surgery, solving complex pathologies involving the arteries that supply blood to the head and upper extremities. This paper provides an overview of the current state of complex revascularization procedures.

Advances in imaging techniques, perioperative management, and surgical equipment have significantly improved the precision and safety of supraaortic branch revascularization. The integration of endovascular approaches, such as angioplasty and stenting, in addition to traditional open surgical methods, has expanded the treatment tools for a diverse range of vascular pathologies.

However, challenges remain, including the intricacies of patient selection, optimal choice of revascularization technique, and management of perioperative complications. Patient-specific factors, such as anatomic variations, comorbidities, and the presence of complex lesions, require a tailored approach to achieve optimal outcomes. Balancing the potential risks and benefits of different revascularization strategies remains a complex decision-making process.

8. LITERATURA:

1. Križan Z, Bačić V. Kompendij anatomije čovjeka.
2. Shah S Parth M, Gates D Jonathan MMF. Overview of upper extremity ischemia [Internet]. 2024. Dostupno na: www.uptodate.com
3. Hughes K, Cubangbang M, Blackman K, Bolorunduro O, Rose DA, Cornwell EE, i ostali. Upper extremity bypass for chronic ischemia--a national surgical quality improvement program study database study. *Vasc Endovascular Surg* [Internet]. travanj 2013. [citirano 09. lipanj 2024.];47(3):192–4. Dostupno na: <https://pubmed.ncbi.nlm.nih.gov/23427283/>
4. Blecha MJ. Critical limb ischemia. *Surg Clin North Am* [Internet]. kolovoz 2013. [citirano 09. lipanj 2024.];93(4):789–812. Dostupno na: <https://pubmed.ncbi.nlm.nih.gov/23885932/>
5. Kim HK, Jung H, Cho J, Huh S, Lee JM, Kim YW. Therapeutic outcomes and thromboembolic events after treatment of acute arterial thromboembolism of the upper extremity. *Ann Vasc Surg* [Internet]. 01. veljača 2015. [citirano 09. lipanj 2024.];29(2):303–10. Dostupno na: <https://pubmed.ncbi.nlm.nih.gov/25462546/>
6. Yamaguchi DJ, Matthews TC. Upper extremity thromboembolism in a patient with subclavian steal syndrome. *Ann Vasc Surg* [Internet]. 2013. [citirano 09. lipanj 2024.];27(5):673.e9-673.e11. Dostupno na: <https://pubmed.ncbi.nlm.nih.gov/23809938/>
7. Thanassoulis G, Afshar M. Ateroskleroza. *HEMED*.
8. Mirzaie M, Fatehpur S, Friedrich M, Sossalla S, Sohns C, Schoendube FA, i ostali. Complex reconstruction of supraaortic branches. *Annals of Thoracic and Cardiovascular Surgery*. 2011.;17(4):347–51.
9. De Bakey ME, Crawford SE, Cooley DA, Morris GC. Surgical Considerations of Occlusive Disease of Innominate, Carotid, Subclavian, and Vertebral Arteries.
10. Toole JF, McGraw CP. The steal syndromes. *Annu Rev Med* [Internet]. 1975. [citirano 09. lipanj 2024.];26:321–9. Dostupno na: <https://pubmed.ncbi.nlm.nih.gov/1096768/>

11. Ochoa VM, Yeghiazarians Y. Subclavian artery stenosis: a review for the vascular medicine practitioner. *Vasc Med.* veljača 2011.;16(1):29–34.
12. Mills L Joseph. Upper extremity atherosclerotic disease - UpToDate. 2024.;
13. Landry Gregory. Overview of aneurysmal disease of the aortic arch branches or upper extremity arteries in adults [Internet]. 2023. Dostupno na: <https://www.uptodate.com/contents/overview-of-aneurysmal-disease-of-the-aortic-arch-branches-or-upper-extremity-arteries-in-adults/print?sear>
14. Cury M, Greenberg RK, Morales JP, Mohabbat W, Hernandez A V. Supra-aortic vessels aneurysms: diagnosis and prompt intervention. *J Vasc Surg* [Internet]. siječanj 2009. [citirano 10. lipanj 2024.];49(1):4–10. Dostupno na: <https://pubmed.ncbi.nlm.nih.gov/19174249/>
15. Sayed A, Munir M, Bahbah El. Aortic Dissection: A Review of the Pathophysiology, Management and Prospective Advances. *Curr Cardiol Rev* [Internet]. 15. listopad 2021. [citirano 10. lipanj 2024.];17(4). Dostupno na: <https://pubmed.ncbi.nlm.nih.gov/33059568/>
16. Erbel R, Aboyans V, Boileau C, Bossone E, Di Bartolomeo R, Eggebrecht H, i ostali. 2014 ESC guidelines on the diagnosis and treatment of aortic diseases. Sv. 35, *European Heart Journal.* Oxford University Press; 2014. str. 2873–926.
17. Burke CR, Black JH. Surgical and endovascular management of acute type A aortic dissection [Internet]. 2024. Dostupno na: www.uptodate.com
18. Tadros RO, Tang GHL, Barnes HJ, Mousavi I, Kovacic JC, Faries P, i ostali. Optimal Treatment of Uncomplicated Type B Aortic Dissection: JACC Review Topic of the Week. *J Am Coll Cardiol* [Internet]. 17. rujanj 2019. [citirano 18. lipanj 2024.];74(11):1494–504. Dostupno na: <https://pubmed.ncbi.nlm.nih.gov/31514953/>
19. Cost of Injury -- United States: A Report to Congress, 1989 [Internet]. [citirano 09. lipanj 2024.]. Dostupno na: <https://www.cdc.gov/mmwr/preview/mmwrhtml/00001492.htm>
20. Gillespie DL, Doyle A. Overview of blunt and penetrating thoracic vascular injury in adults [Internet]. 2024. Dostupno na: www.uptodate.com
21. Richens D, Kotidis K, Neale M, Oakley C, Fails A. Rupture of the aorta following road traffic accidents in the United Kingdom 1992-1999. The results of the co-operative crash injury study. *Eur J Cardiothorac Surg* [Internet]. 01. veljača 2003. [citirano 09.

- lipanj 2024.];23(2):143–8. Dostupno na:
<https://pubmed.ncbi.nlm.nih.gov/12559333/>
22. Von Oppell UO, Dunne TT, De Groot MK, Zilla P. Traumatic aortic rupture: twenty-year metaanalysis of mortality and risk of paraplegia. *Ann Thorac Surg* [Internet]. 1994. [citirano 09. lipanj 2024.];58(2):585–93. Dostupno na:
<https://pubmed.ncbi.nlm.nih.gov/8067877/>
 23. Jamieson WRE, Janusz MT, Gudas VM, Burr LH, Fradet GJ, Henderson C. Traumatic rupture of the thoracic aorta: Third decade of experience. *Am J Surg* [Internet]. 2002. [citirano 09. lipanj 2024.];183(5):571–5. Dostupno na:
<https://pubmed.ncbi.nlm.nih.gov/12034396/>
 24. Meacham PW, Duhaylongsod FG, Glower DD. Acute traumatic aortic aneurysm: the Duke experience from 1970 to 1990. *J Vasc Surg* [Internet]. veljača 1992. [citirano 09. lipanj 2024.];15(2):0331–43. Dostupno na:
<https://pubmed.ncbi.nlm.nih.gov/1735894/>
 25. Pate JW, Cole FH, Walker WA, Fabian TC. Penetrating injuries of the aortic arch and its branches. *Ann Thorac Surg* [Internet]. 1993. [citirano 09. lipanj 2024.];55(3):586–92. Dostupno na: <https://pubmed.ncbi.nlm.nih.gov/8452417/>
 26. Stover S, Holtzman RB, Lottenberg L, Bass TL. Blunt innominate artery injury. *Am Surg*. kolovoz 2001.;67(8):757–9.
 27. Wall J, Hirshberg A, Lemaire SA, Holcomb J, Mattox K. Thoracic aortic and thoracic vascular injuries. *Surg Clin North Am* [Internet]. 2001. [citirano 09. lipanj 2024.];81(6):1375–93. Dostupno na: <https://pubmed.ncbi.nlm.nih.gov/11766181/>
 28. Sanders RJ, Hammond SL, Rao NM. Diagnosis of thoracic outlet syndrome. *J Vasc Surg* [Internet]. rujan 2007. [citirano 10. lipanj 2024.];46(3):601–4. Dostupno na:
<https://pubmed.ncbi.nlm.nih.gov/17826254/>
 29. Goshima K. Overview of thoracic outlet syndromes [Internet]. 2023. Dostupno na: www.uptodate.com
 30. Merkel PA. Clinical features and diagnosis of Takayasu arteritis - UpToDate.
 31. Sreih AG, Cronin K, Shaw DG, Young K, Burroughs C, Kullman J, i ostali. Diagnostic delays in vasculitis and factors associated with time to diagnosis. *Orphanet J Rare Dis* [Internet]. 01. prosinac 2021. [citirano 10. lipanj 2024.];16(1). Dostupno na:
<https://pubmed.ncbi.nlm.nih.gov/33882989/>

32. Ouzounian M, LeMaire SA, Coselli JS. Open aortic arch repair: state-of-the-art and future perspectives. *Semin Thorac Cardiovasc Surg* [Internet]. 2013. [citirano 10. lipanj 2024.];25(2):107–15. Dostupno na: <https://pubmed.ncbi.nlm.nih.gov/24216527/>
33. DaCosta M, Tadi P, Surowiec SM. Carotid Endarterectomy. 2024.
34. Rasheed AS, White RS, Tangel V, Storch BM, Pryor KO. Carotid Revascularization Procedures and Perioperative Outcomes: A Multistate Analysis, 2007-2014. *J Cardiothorac Vasc Anesth* [Internet]. 01. srpanj 2019. [citirano 10. lipanj 2024.];33(7):1963–72. Dostupno na: <https://pubmed.ncbi.nlm.nih.gov/30773439/>
35. Laurin C, Chu MWA, Appoo JJ, Dagenais F. Transthoracic aorto-axillary extra-anatomical bypass for difficult subclavian artery revascularization: a multicenter patency study. *Interact Cardiovasc Thorac Surg* [Internet]. 01. studeni 2021. [citirano 10. lipanj 2024.];33(5):763–4. Dostupno na: <https://pubmed.ncbi.nlm.nih.gov/34027547/>
36. Bechara Carlos, Barshes R Neal, Gates D Jonathan. Surgical and endovascular techniques for aortic arch branch and upper extremity revascularization [Internet]. 2024. Dostupno na: www.uptodate.com
37. Takach TJ, Duncan JM, Livesay JJ, Ott DA, Cervera RD, Cooley DA. Contemporary relevancy of carotid-subclavian bypass defined by an experience spanning five decades. *Ann Vasc Surg* [Internet]. listopad 2011. [citirano 10. lipanj 2024.];25(7):895–901. Dostupno na: <https://pubmed.ncbi.nlm.nih.gov/21831586/>
38. Smith JM, Koury HI, Hafner CD, Welling RE. Subclavian steal syndrome. A review of 59 consecutive cases. *J Cardiovasc Surg (Torino)*. veljača 1994.;35(1):11–4.
39. Rizvi AZ, Murad MH, Fairman RM, Erwin PJ, Montori VM. The effect of left subclavian artery coverage on morbidity and mortality in patients undergoing endovascular thoracic aortic interventions: a systematic review and meta-analysis. *J Vasc Surg* [Internet]. studeni 2009. [citirano 10. lipanj 2024.];50(5):1159–69. Dostupno na: <https://pubmed.ncbi.nlm.nih.gov/19878792/>
40. Morasch MD. Technique for subclavian to carotid transposition, tips, and tricks. *J Vasc Surg* [Internet]. 01. siječanj 2009. [citirano 19. lipanj 2024.];49(1):251–4. Dostupno na: <http://www.jvascsurg.org/article/S0741521408018041/fulltext>
41. Parrott JC. THE SUBCLAVIAN STEAL SYNDROME. *Arch Surg* [Internet]. 1964. [citirano 10. lipanj 2024.];88(4):661–5. Dostupno na: <https://pubmed.ncbi.nlm.nih.gov/14107019/>

42. Schardey HM, Meyer G, Rau HG, Gradl G, Jauch KW, Lauterjung L. Subclavian carotid transposition: an analysis of a clinical series and a review of the literature. *Eur J Vasc Endovasc Surg* [Internet]. 1996. [citirano 10. lipanj 2024.];12(4):431–6. Dostupno na: <https://pubmed.ncbi.nlm.nih.gov/8980432/>
43. Chin HK, Chang YP, Chao CS. Extrathoracic bypass of an orifice occlusive lesion in the arch vessels: case reports and literature review. *Kaohsiung J Med Sci* [Internet]. 2008. [citirano 10. lipanj 2024.];24(10):536–41. Dostupno na: <https://pubmed.ncbi.nlm.nih.gov/19181585/>
44. Moore WS, Malone JM, Goldstone J. Extrathoracic repair of branch occlusions of the aortic arch. *Am J Surg* [Internet]. 1976. [citirano 10. lipanj 2024.];132(2):249–57. Dostupno na: <https://pubmed.ncbi.nlm.nih.gov/133620/>
45. Radak Đ. KAROTIDNA HIRURGIJA. 2024.
46. De Vries JPPM, Jager LC, Van Den Berg JC, Overtoom TTC, Ackerstaff RGA, Van De Pavoordt EDWM, i ostali. Durability of percutaneous transluminal angioplasty for obstructive lesions of proximal subclavian artery: Long-term results. *J Vasc Surg* [Internet]. siječanj 2005. [citirano 10. lipanj 2024.];41(1):19–23. Dostupno na: <https://pubmed.ncbi.nlm.nih.gov/15696038/>
47. Verma A, Reilly JP, White CJ. Management of subclavian artery in-stent restenosis. *Vasc Med* [Internet]. prosinac 2013. [citirano 10. lipanj 2024.];18(6):350–3. Dostupno na: <https://pubmed.ncbi.nlm.nih.gov/24172229/>
48. Verma A, Reilly JP, White CJ. Management of subclavian artery in-stent restenosis. *Vasc Med* [Internet]. prosinac 2013. [citirano 10. lipanj 2024.];18(6):350–3. Dostupno na: <https://pubmed.ncbi.nlm.nih.gov/24172229/>
49. Paukovits TM, Lukács L, Bérczi V, Hirschberg K, Nemes B, Hüttl K. Percutaneous endovascular treatment of innominate artery lesions: a single-centre experience on 77 lesions. *Eur J Vasc Endovasc Surg* [Internet]. 2010. [citirano 10. lipanj 2024.];40(1):35–43. Dostupno na: <https://pubmed.ncbi.nlm.nih.gov/20435490/>
50. Soga Y, Tomoi Y, Fujihara M, Okazaki S, Yamauchi Y, Shintani Y, i ostali. Perioperative and Long-term Outcomes of Endovascular Treatment for Subclavian Artery Disease From a Large Multicenter Registry. *J Endovasc Ther* [Internet]. 01. kolovoz 2015. [citirano 10. lipanj 2024.];22(4):626–33. Dostupno na: <https://pubmed.ncbi.nlm.nih.gov/26092540/>
51. Hüttl K, Nemes B, Simonffy Á, Entz L, Bérczi V. Angioplasty of the innominate artery in 89 patients: experience over 19 years. *Cardiovasc Intervent Radiol* [Internet]. ožujak

2002. [citirano 10. lipanj 2024.];25(2):109–14. Dostupno na: <https://pubmed.ncbi.nlm.nih.gov/11901427/>
52. Woo EY, Fairman RM, Velazquez OC, Golden MA, Karmacharya J, Carpenter JP. Endovascular therapy of symptomatic innominate-subclavian arterial occlusive lesions. *Vasc Endovascular Surg* [Internet]. siječanj 2006. [citirano 10. lipanj 2024.];40(1):27–33. Dostupno na: <https://pubmed.ncbi.nlm.nih.gov/16456603/>
53. Hughes K, Cubangbang M, Blackman K, Bolorunduro O, Rose DA, Cornwell EE, i ostali. Upper extremity bypass for chronic ischemia--a national surgical quality improvement program study database study. *Vasc Endovascular Surg* [Internet]. travanj 2013. [citirano 10. lipanj 2024.];47(3):192–4. Dostupno na: <https://pubmed.ncbi.nlm.nih.gov/23427283/>
54. Dineen S, Smith S, Arko FR. Successful percutaneous angioplasty and stenting of the radial artery in a patient with chronic upper extremity ischemia and digital gangrene. *J Endovasc Ther* [Internet]. lipanj 2007. [citirano 10. lipanj 2024.];14(3):426–8. Dostupno na: <https://pubmed.ncbi.nlm.nih.gov/17723011/>
55. Hadjipetrou P, Cox S, Piemonte T, Eisenhauer A. Percutaneous revascularization of atherosclerotic obstruction of aortic arch vessels. *J Am Coll Cardiol* [Internet]. travanj 1999. [citirano 10. lipanj 2024.];33(5):1238–45. Dostupno na: <https://pubmed.ncbi.nlm.nih.gov/10193722/>
56. De Vries JPPM, Jager LC, Van Den Berg JC, Overtoom TTC, Ackerstaff RGA, Van De Pavoordt EDWM, i ostali. Durability of percutaneous transluminal angioplasty for obstructive lesions of proximal subclavian artery: Long-term results. *J Vasc Surg* [Internet]. siječanj 2005. [citirano 10. lipanj 2024.];41(1):19–23. Dostupno na: <https://pubmed.ncbi.nlm.nih.gov/15696038/>
57. Sixt S, Rastan A, Schwarzwälder U, Bürgelin K, Noory E, Schwarz T, i ostali. Results after balloon angioplasty or stenting of atherosclerotic subclavian artery obstruction. *Catheter Cardiovasc Interv* [Internet]. 15. veljača 2009. [citirano 10. lipanj 2024.];73(3):395–403. Dostupno na: <https://pubmed.ncbi.nlm.nih.gov/19214979/>
58. Patel SN, White CJ, Collins TJ, Daniel GA, Jenkins JS, Reilly JP, i ostali. Catheter-based treatment of the subclavian and innominate arteries. *Catheter Cardiovasc Interv* [Internet]. 01. lipanj 2008. [citirano 10. lipanj 2024.];71(7):963–8. Dostupno na: <https://pubmed.ncbi.nlm.nih.gov/18383169/>
59. Kim SS, Jeong MH, Kim JE, Yim YR, Park HJ, Lee SH, i ostali. Successful treatment of a ruptured subclavian artery aneurysm presenting as hemoptysis with a covered stent.

- Chonnam Med J [Internet]. 2014. [citirano 10. lipanj 2024.];50(2):70. Dostupno na: <https://pubmed.ncbi.nlm.nih.gov/25229020/>
60. Hizette P, Horn D, Lemaitre J, Segers B. Endovascular repair of a life-threatening radiation-induced ruptured false aneurysm of the intrathoracic left subclavian artery: case report. Vasc Health Risk Manag [Internet]. 31. ožujak 2015. [citirano 10. lipanj 2024.];11:219–22. Dostupno na: <https://pubmed.ncbi.nlm.nih.gov/25878503/>
 61. Antoniou GA, El Sakka K, Hamady M, Wolfe JHN. Hybrid treatment of complex aortic arch disease with supra-aortic debranching and endovascular stent graft repair. Eur J Vasc Endovasc Surg [Internet]. lipanj 2010. [citirano 10. lipanj 2024.];39(6):683–90. Dostupno na: <https://pubmed.ncbi.nlm.nih.gov/20227895/>
 62. Kpodonu J, Diethrich EB. Hybrid Interventions for the Treatment of the Complex Aortic Arch. <http://dx.doi.org/10.1177/1531003507303427> [Internet]. 01. lipanj 2007. [citirano 10. lipanj 2024.];19(2):174–84. Dostupno na: <https://journals.sagepub.com/doi/abs/10.1177/1531003507303427>
 63. Criado FJ, Barnatan MF, Rizk Y, Clark NS, Wang CF. Technical Strategies to Expand Stent-Graft Applicability in the Aortic Arch and Proximal Descending Thoracic Aorta. <http://dx.doi.org/10.1177/15266028020090S206> [Internet]. 01. lipanj 2002. [citirano 10. lipanj 2024.];9(2_suppl):II-32-II-38. Dostupno na: <https://journals.sagepub.com/doi/abs/10.1177/15266028020090S206>
 64. Nation DA, Wang GJ. TEVAR: Endovascular Repair of the Thoracic Aorta. Semin Intervent Radiol [Internet]. 20. rujan 2015. [citirano 10. lipanj 2024.];32(3):265–71. Dostupno na: <https://pubmed.ncbi.nlm.nih.gov/26327745/>
 65. Kuratani T. Best surgical option for arch extension of type B dissection: the endovascular approach. Ann Cardiothorac Surg [Internet]. 2014. [citirano 30. lipanj 2024.];3(3):29299–29299. Dostupno na: <https://www.annalscts.com/article/view/3878/html>
 66. CRAWFORD ES, DE BAKEY ME, MORRIS GC, COOLEY DA. Thrombo-obliterative disease of the great vessels arising from the aortic arch. J Thorac Cardiovasc Surg. siječanj 1962.;43:38–53.
 67. Crawford ES, De Bakey ME, Morris GC, Howell JF. Surgical treatment of occlusion of the innominate, common carotid, and subclavian arteries: a 10 year experience. Surgery. siječanj 1969.;65(1):17–31.
 68. Van Damme H, Caudron D, Defraigne JO, Limet R. Brachiocephalic arterial reconstruction. Acta Chir Belg. 1992.;92(1):37–45.

69. Cherry KJ, McCullough JL, Hallett JW, Pairolero PC, Gloviczki P. Technical principles of direct innominate artery revascularization: a comparison of endarterectomy and bypass grafts. *J Vasc Surg* [Internet]. svibanj 1989. [citirano 11. lipanj 2024.];9(5):0718–24. Dostupno na: <https://pubmed.ncbi.nlm.nih.gov/2566694/>
70. Uurto IT, Lautamatti V, Zeitlin R, Salenius JP. Long-term outcome of surgical revascularization of supraaortic vessels. *World J Surg* [Internet]. prosinac 2002. [citirano 11. lipanj 2024.];26(12):1503–6. Dostupno na: <https://pubmed.ncbi.nlm.nih.gov/12297936/>
71. Sullivan TM, Gray BH, Bacharach JM, Perl J, Childs MB, Modzelewski L, i ostali. Angioplasty and primary stenting of the subclavian, innominate, and common carotid arteries in 83 patients. *J Vasc Surg* [Internet]. 1998. [citirano 11. lipanj 2024.];28(6):1059–65. Dostupno na: <https://pubmed.ncbi.nlm.nih.gov/9845657/>
72. Albuquerque FC, Ahmed A, Mitha A, Stiefel M, McDougall CG. Endovascular recanalization of the chronically occluded brachiocephalic and subclavian arteries: technical considerations and an argument for embolic protection. *World Neurosurg* [Internet]. prosinac 2013. [citirano 11. lipanj 2024.];80(6). Dostupno na: <https://pubmed.ncbi.nlm.nih.gov/23043999/>
73. Rahim SA, Pitta S, Mathew V, Barsness GW, Gulati R. Subclavian artery endovascular intervention for vertebrobasilar ischemia: the use of dual arterial access and embolic protection. *J Vasc Interv Radiol* [Internet]. svibanj 2011. [citirano 11. lipanj 2024.];22(5):730–2. Dostupno na: <https://pubmed.ncbi.nlm.nih.gov/21514528/>
74. Modarai B, Ali T, Dourado R, Reidy JF, Taylor PR, Burnand KG. Comparison of extra-anatomic bypass grafting with angioplasty for atherosclerotic disease of the supra-aortic trunks. *Br J Surg* [Internet]. studeni 2004. [citirano 11. lipanj 2024.];91(11):1453–7. Dostupno na: <https://pubmed.ncbi.nlm.nih.gov/15386319/>
75. Takach TJ, Duncan JM, Livesay JJ, Krajcer Z, Cervera RD, Gregoric ID, i ostali. Brachiocephalic reconstruction II: Operative and endovascular management of single-vessel disease. *J Vasc Surg* [Internet]. 2005. [citirano 11. lipanj 2024.];42(1):55–61. Dostupno na: <https://pubmed.ncbi.nlm.nih.gov/16012452/>

9. ŽIVOTOPIS:

Ana Topić rođena je 18.11.1992. godine u Šibeniku. Osnovnu školu, potom i srednju školu, Gimnazija Antuna Vrančića – jezični smjer, pohađala je u Šibeniku. Nakon kojih upisuje Integrirani preddiplomski i diplomski sveučilišni studij Medicine Medicinskog fakulteta u Rijeci koji završava ove godine.