

# Uloga PET/CT-a u dijagnostici karcinoma štitne žlijezde

---

Iletić, Tea

Master's thesis / Diplomski rad

2024

Degree Grantor / Ustanova koja je dodijelila akademski / stručni stupanj: **University of Rijeka, Faculty of Medicine / Sveučilište u Rijeci, Medicinski fakultet**

Permanent link / Trajna poveznica: <https://um.nsk.hr/um:nbn:hr:184:561125>

Rights / Prava: [In copyright](#)/[Zaštićeno autorskim pravom.](#)

Download date / Datum preuzimanja: **2024-07-17**



Repository / Repozitorij:

[Repository of the University of Rijeka, Faculty of Medicine - FMRI Repository](#)



SVEUČILIŠTE U RIJECI

MEDICINSKI FAKULTET

SVEUČILIŠNI INTEGRIRANI PRIJEDIPLOMSKI I DIPLOMSKI

STUDIJ MEDICINA

Tea Iletić

ULOGA PET/CT-A U DIJAGNOSTICI KARCINOMA ŠTITNE ŽLIJEZDE

Diplomski rad

Rijeka, 2024.

SVEUČILIŠTE U RIJECI

MEDICINSKI FAKULTET

SVEUČILIŠNI INTEGRIRANI PRIJEDIPLOMSKI I DIPLOMSKI

STUDIJ MEDICINA

Tea Iletić

ULOGA PET/CT-A U DIJAGNOSTICI KARCINOMA ŠTITNE ŽLIJEZDE

Diplomski rad

Rijeka, 2024.

Mentorica rada: izv. prof. dr. sc. Tatjana Bogović Crnčić, dr.med.

Diplomski rad ocijenjen je dana \_\_\_\_\_ na Medicinskom fakultetu Sveučilišta u Rijeci pred Povjerenstvom u sastavu:

1. Izv. prof. dr. sc. Neva Giroto, dr. med.
2. Doc. dr. sc. Maja Ilić Tomaš, dr. med.
3. Izv. prof. dr. sc. Ivana Mikolašević, dr. med.

Rad sadrži 37 stranica, 5 slika i 32 literaturna navoda.

## SADRŽAJ

1.	UVOD .....	1
2.	SVRHA RADA .....	6
3.	PREGLED LITERATURE NA ZADANU TEMU .....	7
3.1.	PET/CT U DIJAGNOSTICI .....	7
3.1.1.	Radiofarmaci u dijagnostici karcinoma štitnjače .....	7
3.2.	PET/CT U DIJAGNOSTICI DIFERENCIRANIH KARCINOMA ŠTITNJAČE... 8	
3.2.1.	PET/CT s fluor-18 fluorodeoksiglukozom ( <sup>18</sup> F-FDG).....	8
3.2.1.1.	Priprema pacijenta i protokol snimanja.....	9
3.2.1.2.	Slabo diferencirani karcinomi štitnjače .....	12
3.2.1.3.	Incidentalomi štitnjače .....	14
3.2.1.4.	Otkrivanje recidiva tumora i metastaza.....	16
3.2.2.	PET/CT s jodom-124 ( <sup>124</sup> I) .....	18
3.2.2.1.	Usporedba jodnih radiofarmaka u dijagnostici .....	18
3.2.3.	PET/CT s fluor-18 tetrafluoroboratom ( <sup>18</sup> F-TFB) .....	19
3.3.	PET/CT U DIJAGNOSTICI MEDULARNOG KARCINOMA ŠTITNJAČE.....	20
3.3.1.	PET/CT s fluor-18 fluorodeoksiglukozom ( <sup>18</sup> F-FDG).....	21
3.3.2.	PET/CT s fluor-18 fluorodopom ( <sup>18</sup> F-DOPA) .....	22
3.3.3.	PET/CT s galij-68 analogima somatostatina ( <sup>68</sup> Ga-SSA) .....	24
3.4.	PET/CT U DIJAGNOSTICI ANAPLASTIČNOG KARCINOMA ŠTITNJAČE... 25	
4.	RASPRAVA.....	27
5.	ZAKLJUČAK .....	30
6.	SAŽETAK .....	31
7.	SUMMARY .....	32
8.	LITERATURA .....	33
9.	ŽIVOTOPIS .....	37

## **POPIS SKRAĆENICA I AKRONIMA**

PET/CT (engl. positron emission tomography/computed tomography) – pozitronska emisijska tomografija/kompjutorizirana tomografija

DTC (engl. differentiated thyroid carcinoma)- diferencirani karcinom štitnjače

NIS (engl. sodium iodide symporter)- natrij jodid simporter

FNA (engl. fine needle aspiration)-aspiracija tankom iglom

PDTC (engl. poorly differentiated thyroid carcinoma)- slabo diferencirani karcinom štitnjače

MEN (engl. multiple endocrine neoplasia)- multipla endokrina neoplazija

CEA (engl. carcinoembryonic antigen)- karcinoembrionalni antigen

TSH (engl. thyroid stimulating hormone)- tiroidni stimulirajući hormon, tireotropin

RET (engl. rearranged during transfection)- receptorska tirozin kinaza

CT (engl. computed tomography)- kompjutorizirana tomografija

MR (engl. magnetic resonance)- magnetska rezonanca

<sup>18</sup>F-FDG (engl. fluorine-18-fluorodeoxyglucose) - fluorodeoksiglukoza obilježena fluorom-18

<sup>124</sup>I (engl. iodine-124)- jod-124

<sup>18</sup>F-TFB (engl. fluorine-18-tetrafluoroborate)- tetrafluoroborat obilježen fluorom-18

<sup>18</sup>F-DOPA (engl. fluorine-18-dihydroxyphenylalanine)- dihidroksifenilalanin obilježen fluorom-18

<sup>68</sup>Ga-SSA (engl. gallium-68 somatostatin analog)- somatostatinski analog obilježen galijem-68

ATA (engl. American Thyroid Association) – Američko udruženje za štitnjaču

GLUT (engl. glucose transporter)- transporter glukoze

Tg (engl. thyroglobulin)- tireoglobulin

SUV (engl. standardized uptake value)- standardizirana vrijednost nakupljanja

TgAb (engl. thyroglobulin antibodies)- antitijela na tireoglobulin

$^{131}\text{I}$  (engl. iodine-131)- jod-131

$^{123}\text{I}$  (engl. iodine-123)- jod-123

SPECT/CT (engl. single photon emission computed tomography/computed tomography)-  
jednofotonska emisijska kompjutorizirana tomografija/kompjutorizirana tomografija

## 1. UVOD

Štitnjača je endokrini žlijezda koja se sastoji od dva režnja povezana istmusom. U vratu je smještena ispred dušnika. Sastoji se od folikula građenih od folikularnih stanica koje stvaraju hormone tiroksin i trijodtironin te parafolikularnih C stanica koje stvaraju kalcitonin. Uloga hormona štitnjače je održavanje bazalnog metabolizma, ali ima utjecaj na rad srca, živčani sustav, koštani metabolizam te rast, razvoj i funkciju svih tjelesnih stanica (1,2).

Tumori štitnjače dijele se na benigne i maligne. Benigni tumori su folikularni adenom, lipom, hemangiom i teratom, a maligni karcinom, sarkom i limfom. Metastaze u štitnjaču su rijetke i najčešće potječu od karcinoma bronha, dojke, bubrega, kolona i melanoma. Od zloćudnih novotvorina štitnjače najčešći su karcinomi štitnjače koji ujedno čine 1% svih zloćudnih bolesti. Etiologija većine karcinoma je nepoznata, a jedini dokazani egzogeni čimbenik koji može uzrokovati karcinom štitnjače je vanjsko zračenje. Karcinom štitnjače češći je u žena te u osoba koje imaju gušu ili su tijekom djetinjstva bile izložene ionizirajućem zračenju vrata. Rijetko se pojavljuje kod djece i adolescenata (1-3). Dijeli se na četiri tipa: papilarni, folikularni, medularni i anaplastični. Obzirom na stupanj diferenciranosti dijelimo ih na dobro diferencirane karcinome, slabo diferencirane karcinome te nediferencirane karcinome (4,5).

Diferencirani karcinomi štitnjače (engl. differentiated thyroid carcinoma, DTC) potječu iz folikularnih stanica, tireocita, te izgledaju vrlo slično normalnim stanicama štitnjače, a u ovu skupinu spadaju papilarni i folikularni. Izražavaju natrij jodid simporter (NIS) zbog čega imaju sposobnost nakupljanja radioaktivnog joda ( $^{131}\text{I}$ ). Diferenciranim karcinomima pripada 90% svih karcinoma štitnjače te većinom imaju izvrsnu prognozu ako se otkriju u ranijim stadijima (6,7). Papilarni karcinom je najčešći oblik DTC-a koji se javlja u otprilike 80% slučajeva. Postoji više od 10 histoloških varijanti ovoga karcinoma. Okultni papilarni karcinom najčešće se ne palpira, a često je multicentrične građe. Obično se javlja u mlađih osoba i raste polagano



te se kasno širi u regionalne limfne čvorove. Udaljene metastaze najčešće su u pluća i kosti (3,6). Folikularni karcinom čini otprilike 15 do 20% DTC-a i češće se javlja u srednjoj životnoj dobi. Pokazuje veći maligni potencijal nego papilarni karcinom. Širi se transkapsularno u regionalne limfne čvorove i hematogeno metastazira u pluća, kosti i jetru. Ima lošiju prognozu nego papilarni karcinom jer se kod polovice pacijenata obično otkrije kada su već prisutne metastaze (3-5). Morfološki postoje varijante: minimalno invazivni, invazivni i karcinom onkocitnih stanica (5). Dijagnoza DTC-a postavlja se na temelju ultrazvučnog pregleda i citološke punkcije. Ultrazvuk štitnjače i vrata treba učiniti kod svih pacijenata sa sumnjom na čvor u štitnjači ili kod cervikalne limfadenopatije. Ultrazvučne karakteristike čvora koje upućuju na malignost su čvrsta konzistencija, hipoehogenost, nepravilni rubovi, mikrokalcifikacije, ekstratiroidna proširenost te ako je tvorba izduljena tako da njena visina prelazi širinu. Kod čvora koji je veći od 1 cm preporučuje se scintigrafija štitnjače s tehnejem-99m te aspiracija tankom iglom (engl. fine needle aspiration, FNA) s citološkom analizom, a ukoliko je čvor manji od 1 cm preporučuje se ultrazvučno praćenje rasta te FNA samo ako je potrebno (6,7). Citološki nalaz se prema Bethesda klasifikaciji svrstava u 6 kategorija: nedijagnostički odnosno nezadovoljavajući nalaz, benigni nalaz, atipija ili folikularna lezija neodređenog značaja, folikularna neoplazma ili sumnja na folikularnu neoplazmu, sumnja na malignost i maligni nalaz. Kod folikularnog karcinoma citološki nalaz nije specifičan pa je za potvrdu dijagnoze potrebno napraviti patohistološku analizu (6). Liječenje DTC-a provodi se kirurškim zahvatom koji uključuje lobektomiju ili češće totalnu tireoidektomiju, a potom ablacijom radioaktivnim jodom ( $^{131}\text{I}$ ) nakon čega slijedi uvođenje nadomjesne terapije levotiroksinom. Lobektomija se izvodi u rijetkim slučajevima kada se radi o unilateralnom papilarnom karcinomu niskog rizika, manjem od 1 cm. Kod tumora koji su veći od 4 cm s invazijom izvan štitnjače ili limfnih čvorova provodi se totalna tireoidektomija s disekcijom vrata ako postoje metastaze u području regionalnih limfnih čvorova. Nakon kirurškog zahvata

primjenjuje se radiojodna ablacija kako bi se uništilo preostalo normalno tkivo štitnjače što je preduvjet za praćenje recidiva ili metastaza određivanjem serumskog tireoglobulina (Tg) koji se u kliničkoj praksi koristi kao tumorski marker uz antitijela na tireoglobulin (TgAb). Ablacijom  $^{131}\text{I}$  se uništavaju subkliničke mikrometastaze te lokalne i udaljene metastaze. Diferencirani karcinomi štitnjače izražavaju receptore za tireotropin (TSH), hormon koji stimulira rad stanica štitnjače te da bi liječenje ablacijom  $^{131}\text{I}$  bilo uspješno mora se povisiti (endogeno ili egzogeno) TSH na vrijednosti od 30 mIU/L ili više. Također, pacijentima se preporuča dijeta s niskim unosom joda 1 do 2 tjedna prije samog liječenja  $^{131}\text{I}$ . Praćenje u prvoj postoperativnoj godini uključuje ultrazvučni pregled štitnjače svakih 6 do 12 mjeseci te mjerenje razine TSH, Tg i TgAb svakih 3 do 6 mjeseci (6-8).

Slabo diferencirani karcinom štitnjače (engl. poorly differentiated thyroid carcinoma, PDTC) rijedak je tip karcinoma koji potječe iz folikularnih stanica štitnjače. Incidencija mu je od 2 do 15% svih karcinoma štitnjače, a po svojim morfološkim i biološkim obilježjima nalazi se između dobro diferenciranog karcinoma i nediferenciranog karcinoma. Predstavlja glavni uzrok morbiditeta i mortaliteta od neanaplastičnog raka štitnjače porijeklom iz folikularnih stanica (5,9). Dijagnoza PDTC-a postavlja se na temelju tzv. Torinskih kriterija: prisutnost solidnog, trabekularnog ili inzularnog rasta, odsutnost klasičnih obilježja papilarnog karcinoma te prisutnost agresivnijih obilježja kao što su atipija jezgri, mitotička aktivnost s 3 ili više mitozna na deset vidnih polja velikog povećanja mikroskopa i nekroza tumora (5,9).

Medularni karcinom nastaje iz parafolikularnih ili C stanica štitnjače koje luče kalcitonin i ne nakupljaju radioaktivni jod. Često se svrstava u slabije diferencirane karcinome i čini otprilike 4 do 10% svih karcinoma štitnjače. Učestalost je približno ista u oba spola i javlja se u svakoj životnoj dobi. Većina medularnih karcinoma, 75-80% nastaje sporadično. Kod ostalih postoji obiteljska predispozicija, pa se javljaju kao dio multiplih endokrinih neoplazija (MEN) 2A i 2B te kao obiteljski medularni karcinom štitnjače. MEN 2A i 2B javljaju se obično u mlađoj, a

sporadični u starijoj životnoj dobi. Sporadični karcinomi u 40 do 50% slučajeva imaju RET mutacije. Tumor je većinom multicentričan i javlja se u oba režnja kod obiteljskih, a kod sporadičnih oblika češći su pojedinačni čvorovi u štitnjači. Metastazira u regionalne limfne čvorove vrata te hematogeno u kosti, pluća, jetru i nadbubrežne žlijezde (3,5,10). Dijagnoza se postavlja ultrazvučnim pregledom i citološkom punkcijom. U slučaju nejasnog, nedijagnostičkog nalaza FNA, a kod sumnje na karcinom, indicirana je lobektomija s patohistološkom analizom. Potrebno je odrediti razine serumskog kalcitonina i karcinoembrionalnog antigena (engl. carcinoembryonic antigen, CEA) koji se koriste za otkrivanje hipersecernirajućeg tumora, procjenu učinkovitosti liječenja nakon potpune tireoidektomije i procjenu progresije bolesti. Kod sporadičnog karcinoma radi se gensko testiranje na RET protoonkogene mutacije. Potrebno je učiniti biokemijsko testiranje na feokromocitom i hiperparatireoidizam jer su oni povezani s MEN 2 sindromima mjerenjem serumskog kalcija i metanefrina u plazmi (8,10). Liječenje medularnog karcinoma uključuje totalnu tireoidektomiju s resekcijom lokalnih i regionalnih metastaza. Bilateralna disekcija vrata indicirana je za tumore veće od 1 cm. Kod nasljednih oblika medularnog karcinoma preporuča se totalna profilaktička tireoidektomija do pete godine života ili ukoliko se potvrdi RET mutacija. Medularni karcinom štitnjače ne reagira na radioaktivni jod jer parafolikularne stanice ne izražavaju NIS te nemaju TSH receptore, stoga nije potrebna supresija TSH. Ako se pronađe feokromocitom potrebno ga je ukloniti prije tireoidektomije (8,10).

U nediferencirane karcinome spada anaplastični karcinom koji je rijedak, vrlo agresivni maligni tumor te čini 2 do 3% svih neoplazmi štitnjače. Ima vrlo lošu prognozu, brzo lokalno i regionalno metastazira te uzrokuje kompresiju traheje. Hematogeno metastazira u pluća, kosti i mozak. Obično se javlja u starijoj životnoj dobi. Dijagnoza anaplastičnog karcinoma postavlja se na temelju ultrazvuka i FNA, a za konačnu dijagnozu potrebna je biopsija s patohistološkom analizom (3,11). Kompjutorizirana tomografija (engl. computed tomography, CT ) koristi se za

procjenu lokalne proširenosti i zahvaćenosti regionalnih limfnih čvorova. Magnetska rezonanca (engl. magnetic resonance, MR) daje dobar uvid u proširenost tumora u miškulaturu jednjaka, dušnika i vaskularne strukture. Pozitronska emisijska tomografija/kompjutorizirana tomografija (engl. positron emission tomography/computed tomography, PET/CT) s radiofarmakom fluorodeoksiglukozom obilježenom fluorom-18 (engl. fluorine-18-fluorodeoxyglucose,  $^{18}\text{F}$ -FDG) koristi se za dokazivanje udaljenih metastaza (11). Kod anaplastičnog karcinoma potrebna je totalna tireoidectomy i disekcija vrata. Cilj kirurškog zahvata je i zbrinjavanje dišnog puta jer se tumor širi u dušnik te u većine pacijenata u okolno tkivo i limfne čvorove tako da kirurški zahvat vrlo često nije moguć. U tom slučaju koristi se paliativno liječenje koje uključuje zračenje i kemoterapiju. Anaplastični karcinom štitnjače obično ne reagira na radioaktivni jod (3,11).

## **2. SVRHA RADA**

Svrha ovoga rada je objasniti važnost i ulogu primjene PET/CT-a u dijagnostici karcinoma štitne žlijezde, prikazati pripremu pacijenata i protokol snimanja te opisati najčešće korištene, kao i nove radiofarmake koji se primjenjuju u dijagnostici recidiva karcinoma štitne žlijezde i metastaza.

### **3. PREGLED LITERATURE NA ZADANU TEMU**

#### **3.1. PET/CT U DIJAGNOSTICI**

PET/CT je neinvazivna slikovna dijagnostička metoda koja daje informacije o patološkim odstupanjima u morfologiji, funkciji i fiziologiji te građi organa. Kombinacija je pozitronske emisijske tomografije (PET-a) koji pokazuje raspodjelu metabolizma radiofarmaka u stanicama i kompjutorizirane tomografije (CT-a) koji pokazuje anatomiju i morfologiju organa (12,13). Ova suvremena metoda omogućuje analizu cijelog tijela čime je moguće prikazati primarni tumor i metastaze u udaljenim organima. Ima rezoluciju od nekoliko milimetara te daje trodimenzionalni prikaz cijelog tijela (12). Slikovni prikaz daje podatke o funkciji, veličini i izgledu lezije te anatomskom odnosu s okolnim strukturama (5). U odnosu na druge dijagnostičke pretrage, PET/CT je bolji za procjenu proširenosti bolesti, identifikaciju prognostički rizičnih pacijenata te za otkrivanje metastaza u limfnim čvorovima i parenhimnim organima (12). PET/CT ima prednost u odnosu na scintigrafiju cijelog tijela s  $^{131}\text{I}$  u otkrivanju agresivnih tumorskih stanica koje imaju smanjenu ili nedostatnu sposobnost nakupljanja radioaktivnog joda (14).

##### **3.1.1. Radiofarmaci u dijagnostici karcinoma štitnjače**

Radiofarmaci su radiofarmaceutski pripravci koji sadržavaju radionuklid i farmak, a rabe se za oslikavanje različitih metaboličkih procesa i staničnih struktura (5,12). Dijelimo ih na specifične, ciljano se vežu za pojedini tip tumorskih stanica i nespecifične, nisu selektivni za specifični tip tumora. Mogu biti usmjereni prema antigenima i receptorima izraženim u tumorima ili mogu biti prekursori specifičnih metaboličkih procesa. Specifični radiofarmaci su radioizotopom obilježena monoklonska protutijela i peptidi (5). Najčešće upotrebljavani radiofarmak za dijagnostiku karcinoma štitne žlijezde je fluorodeoksiglukoza obilježena

izotopom fluora ( $^{18}\text{F}$ ). Najviše se koristi za dijagnostiku recidiva i metastaza diferenciranih karcinoma štitnjače koji su izgubili sposobnost nakupljanja  $^{131}\text{I}$  i dediferencirali se, a spada u skupinu nespecifičnih radiofarmaka (5,13,15). Osim  $^{18}\text{F}$ -FDG-a može se koristiti jod-124 ( $^{124}\text{I}$ ) i tetrafluoroborat obilježen fluorom-18 (engl. fluorine-18-tetrafluoroborate,  $^{18}\text{F}$ -TFB). Kod medularnog karcinoma štitnjače, osim  $^{18}\text{F}$ -FDG-a koristi se dihidroksifenilalanin obilježen fluorom-18 (engl. fluorine-18-dihydroxyphenylalanine,  $^{18}\text{F}$ -DOPA) i analozi somatostatina obilježeni galijem-68 (engl. gallium-68 somatostatin analog,  $^{68}\text{Ga}$ -SSA). Oni spadaju u skupinu specifičnih radiofarmaka (5,13,16).

### **3.2. PET/CT U DIJAGNOSTICI DIFERENCIRANIH KARCINOMA ŠTITNJAČE**

Pacijenti s diferenciranim karcinomom štitnjače prate se, nakon kirurškog zahvata i radiojodne ablacije ostatnog tkiva, scintigrafijom cijelog tijela s radioaktivnim jodom-131. U slučajevima kada su vrijednosti tumorskog markera tireoglobulina povišene, a jodni scintigram negativan postoji sumnja na recidiv bolesti i indicirano je učiniti PET/CT (12). U dijagnostici diferenciranih karcinoma većinom se koristi  $^{18}\text{F}$ -FDG PET/CT, a za otkrivanje jod pozitivnih recidiva i metastaza može se koristiti  $^{124}\text{I}$  PET/CT (13).

#### **3.2.1. PET/CT s fluor-18 fluorodeoksiglukozom ( $^{18}\text{F}$ -FDG)**

$^{18}\text{F}$ -FDG analog je glukoze i u stanice ulazi aktivnim transportom putem transmembranskih bjelančevina za glukozu (GLUT). Djelovanjem enzima heksokinaze u stanici se fosforilira u  $^{18}\text{F}$ -FDG-6-fosfat koji se dalje u tumorskim stanicama ne razgrađuje što dovodi do njegovog nakupljanja i omogućuje oslikavanje stanica s povećanim metabolizmom glukoze. Tumorske stanice intenzivnije nakupljaju  $^{18}\text{F}$ -FDG u odnosu na zdravo tkivo (5). Za obilježavanje glukoze služi izotop fluora,  $^{18}\text{F}$ . Proizvodi se u ciklotronu koji je tip akceleratora čestica i služi za

ubrzavanje nabijenih čestica upotrebom visokofrekventnog izmjeničnog napona. Sinteza radiofarmaka  $^{18}\text{F}$ -FDG-a traje oko 30 minuta, a odvija se pomoću modula za sintezu koji je vođen računalom. Nakon završenog procesa dodaje se sterilna fiziološka otopina te se bočice s gotovim proizvodom odlažu u olovne kontejnere i transportne spremnike. Vrijeme poluraspada  $^{18}\text{F}$  je 109,7 minuta (12). Snimanje PET-om zasniva se na detekciji anihilacijskog zračenja. Anihilacijsko zračenje nastaje kada se materija pretvara u energiju. Nakon intravenskog injiciranja  $^{18}\text{F}$ -FDG-a, u tijelu pacijenta, tijekom raspada  $^{18}\text{F}$ , nastaje pozitron koji dolazi u izravni kontakt s elektronom pri čemu dolazi do anihilacije i nastanka dva gama fotona energije od 511 kiloelektronvolti koji se emitiraju s mjesta anihilacije pod kutom od  $180^\circ$ . PET/CT je pretraga koja se provodi isključivo ako postoje indikacije i to najranije mjesec dana nakon kirurškog zahvata ili kemoterapije i najranije tri mjeseca nakon zračenja (12).

### **3.2.1.1. Priprema pacijenta i protokol snimanja**

Prije početka pretrage potrebno je da pacijent potpiše suglasnost za izvođenje PET/CT-a i priloži laboratorijske nalaze bubrežne funkcije što uključuje ureu i kreatinin te nalaz glukoze u krvi. Pacijenta je potrebno pitati o sklonosti alergijama zbog moguće preosjetljivosti na kontrastno sredstvo koje se aplicira intravenski ili peroralno. Kod pacijenata s poremećajem bubrežne funkcije treba izbjegavati primjenu intravenskog radiološkog kontrastnog sredstva. Peroralno kontrastno sredstvo aplicira se 40 do 60 minuta prije snimanja, a intravensko kontrastno sredstvo 30 do 40 sekundi prije snimanja koje traje petnaestak minuta (12). Prije primjene radiofarmaka pacijenti trebaju biti 4-6 sati natašte jer se glukoza u plazmi natječe za ulazak u stanice s  $^{18}\text{F}$ -FDG-om te se na dan pretrage određuje razina glukoze u krvi koja ne bi smjela biti viša od 11 mmol/L. Ako je glukoza u krvi povišena, rezultati mogu biti lažno negativni jer se manje obilježene glukoze nakuplja u ciljanim organima (12). Fiziološki je da se obilježena fluorodeoksiglukoza nakuplja u zdravim tkivima kao što su mozak ili organi



putem kojih se izlučuje kao što su bubrezi i mokraćni mjehur (5). Za pacijente koji su dijabetičari važno je da razina glukoze u krvi i inzulina ne bude povišena te se pretraga za njih planira u ranim prijepodnevnim satima (12). Prije pretrage preporučuje se izbjegavanje tjelovježbe kako bi se smanjio mišićni rad jer mišići koji su aktivni troše glukozu. Pacijente se potiče na mokrenje prije samog snimanja kako bi se smanjilo nakupljanje obilježene glukoze u mokraćnim organima. Kod žena u reproduktivnoj dobi može se indicirati i test na trudnoću kako bi se izbjegla moguća oštećenja fetusa zbog ozračenja, a majke ne smiju dobiti u prvih 12 sati nakon primjene radiofarmaka (14).

Snimanje počinje 60 minuta nakon intravenske primjene  $^{18}\text{F}$ -FDG-a te je potrebno da pacijent nakon injiciranja miruje kako bi se radiofarmak ravnomjerno rasporedio po cijelom tijelu. Kod pacijenata s malignim oboljenjima PET/CT se snima prema onkološkom protokolu i to od tjemena ili baze lubanje do proksimalnih trećina natkoljenica, a ako postoji sumnja da se metastaze nalaze u ekstremitetima snima se cijelo tijelo. Snimanje se sastoji od nekoliko sekvencija koje traju od 6 do 8 minuta. Pacijent se postavi u ležeći položaj s rukama podignutim iznad glave (12). Pretraga se može izvoditi na dva načina: PET s niskodoznim CT-om (*low dose CT*) i PET s dijagnostičkim CT-om. Niskodozni CT ima slabiju rezoluciju, manju dozu zračenja koja iznosi 1-2 milisiverta i lošiju kvalitetu slike od dijagnostičkog CT-a. Koristi se za snimanje anatomske lokalizacije lezija, tkiva i organa. PET s dijagnostičkim CT-om s intravenskim kontrastom ima veću osjetljivost za otkrivanje patoloških promjena, bolje prikazuje lezije u organima koji fiziološki nakupljaju radiofarmak te omogućuje bolje razgraničenje anatomske struktura, ali ima veću dozu zračenja. Efektivna doza zračenja kod odraslih osoba iznosi 5-8 milisiverta po pretrazi. Doze radiofarmaka koje se primjenjuju ne uzrokuju nuspojave. Svaki radionuklid ima karakteristično vrijeme poluraspada na temelju kojeg se određuje koliko dugo je pacijent izvor zračenja, a eliminacija iz organizma odvija se putem mokraćne i stolice (12-14). Snimke se analiziraju vizualno i semikvantitativno. Semikvantitativnom analizom određuje se

standardizirana vrijednost nakupljanja (engl. standardized uptake value,  $SUV_{max}$ ), brojčana vrijednost kojom se označuje najveći intenzitet nakupljanja  $^{18}F$ -FDG-a u suspektnoj leziji (5).  $^{18}F$ -FDG nakuplja se u stanicama s povećanim metabolizmom, a to su tumorske i upalne stanice. Kako bi se moglo razlikovati tumorsku promjenu od upale koja može biti i posljedica liječenja potrebno je napraviti razmak između završetka liječenja i snimanja PET/CT-om. Pretraga se može učiniti tri tjedna nakon kemoterapije, šest tjedana nakon operacije ili primjene rituksimaba te tri mjeseca nakon zračenja. Kod hormonalnog liječenja i ostalih oblika imunoterapije nije potrebno napraviti razmak između liječenja i snimanja (5).

Prema smjernicama Američkog udruženja za štitnjaču (engl. American Thyroid Association, ATA) iz 2015. godine  $^{18}F$ -FDG PET/CT preporučuje se u visokorizičnih DTC-a s povišenim serumskim Tg-om većim od 10 ng/mL i negativnim nalazom scintigrafije tijela s  $^{131}I$ . Ne preporučuje se rutinski prijeoperativno, ni za procjenu čvorova štitnjače s neodređenom citologijom (15). U pacijenata koji imaju Tg manji od 10 ng/mL osjetljivost  $^{18}F$ -FDG PET/CT-a je niska i kreće se u rasponu od 10 do 30%, stoga se ne primjenjuje kao rutinska metoda (13,15). Osjetljivost se može povećati TSH stimulacijom jer je uočen bolji omjer nakupljanja između tumora i okolnog tkiva, odnosno veće su SUV vrijednosti i veći je broj  $^{18}F$ -FDG pozitivnih lezija nego kod onih pacijenata u kojih TSH nije povišen (13).  $^{18}F$ -FDG PET/CT preporučuje se učiniti 4 mjeseca nakon radiojodne terapije jer ona za posljedicu može imati smanjeno nakupljanje glukoze. Zbog niske specifičnosti ne preporučuje se za razlikovanje dobroćudnih od zloćudnih čvorova štitnjače, ali se koristi za otkrivanje recidiva karcinoma štitnjače i metastaza (13).

Intenzitet metabolizma  $^{18}F$ -FDG-a ima prognostički značaj i ovisi o stupnju diferencijacije, a jači je u slabije diferenciranim tumorima. Velika osjetljivost  $^{18}F$ -FDG PET/CT-a nađena je u pacijenata s metastazama koje unatoč progresiji bolesti ne nakupljaju  $^{131}I$ , a njihova učestalost u dobro diferenciranih karcinoma štitnjače kreće se od 15 do 20% . Uzrok tome može biti

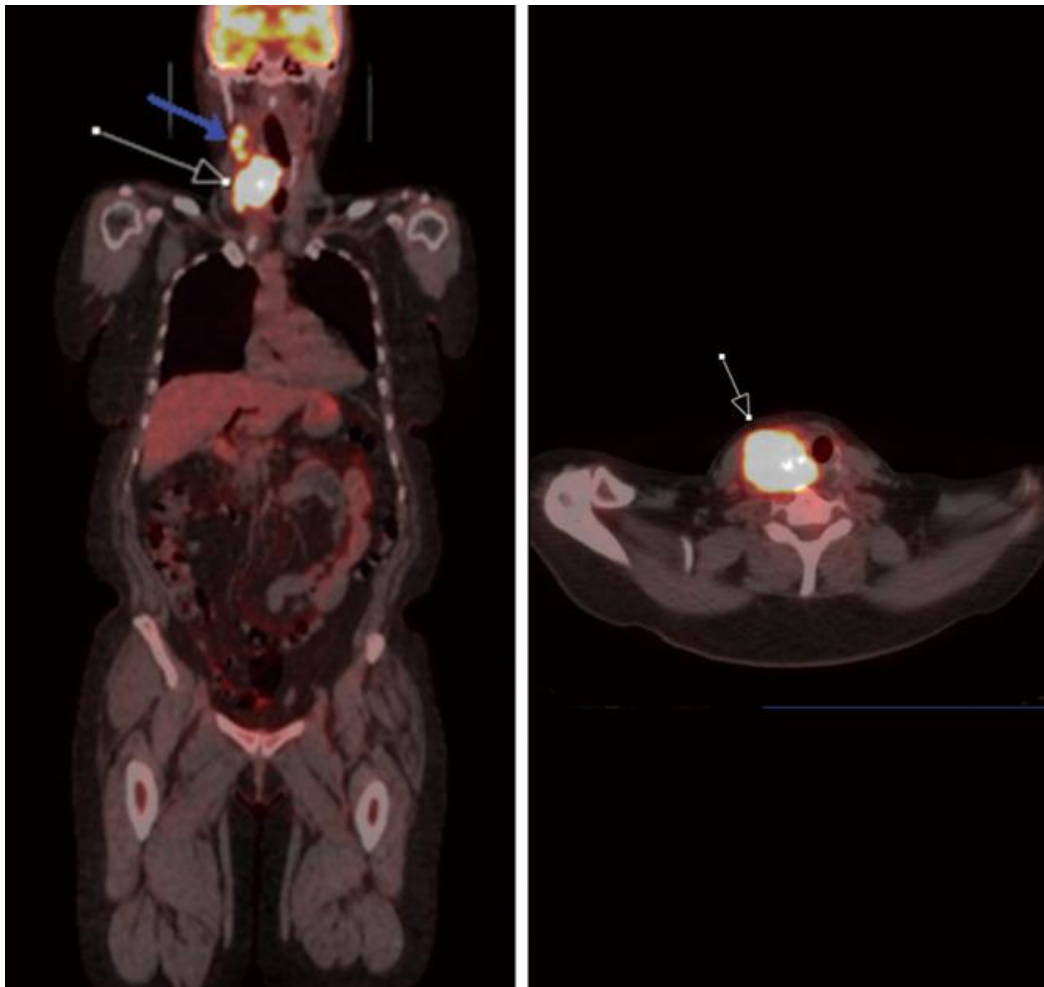
gubitak sposobnosti tumorskih stanica da nakupljaju  $^{131}\text{I}$  zbog slabije izraženosti receptora za prijenos joda što se naziva tumorska dediferencijacija (13). U pacijenata s DTC-om uočeno je da su lezije s niskim unosom  $^{18}\text{F}$ -FDG-a i visokim nakupljanjem radioaktivnog joda dobro diferencirani karcinomi, a lezije s visokim unosom  $^{18}\text{F}$ -FDG-a i niskim nakupljanjem radioaktivnog joda agresivnije i odgovaraju slabije diferenciranim karcinomima. Opisana neusklađenost unosa glukoze i joda-131 u pacijenata s DTC-om zbog promjena nastalih tumorskom dediferencijacijom naziva se flip-flop fenomen (16,17).

### **3.2.1.2. Slabo diferencirani karcinomi štitnjače**

Dediferencijacijom iz diferenciranih karcinoma štitnjače nastaju slabo diferencirani karcinomi štitnjače (PDTC) koji se nalaze između dobro diferenciranih karcinoma i nediferenciranog, anaplastičnog karcinoma. PDTC ima očuvano izražavanje tireoglobulina kao i diferencirani karcinomi. S anaplastičnim karcinomom povezuje ga gubitak NIS-a što onemogućuje nakupljanje joda-131 u stanicama te izražavanje transportera glukoze 1 (GLUT1) što omogućuje nakupljanje glukoze u stanicama (18,19). Slabo diferencirani karcinomi imaju povećanu metaboličku aktivnost odnosno veću proliferativnu sposobnost nego diferencirani karcinomi. U dijagnostici slabo diferenciranih karcinoma primjenjuje se  $^{18}\text{F}$ -FDG PET/CT, a na snimkama se vidi povećano nakupljanje  $^{18}\text{F}$ -FDG-a u području tumorskih lezija (slika 1.) (18,19).

Prema ATA smjernicama  $^{18}\text{F}$ -FDG PET/CT preporučuje se za određivanje stadija bolesti kod slabo diferenciranih karcinoma i invazivnih varijanti karcinoma, a posebno kod onih pacijenata koji imaju povišen Tg u serumu. Koristi se i kao prognostički alat kod pacijenata koji imaju metastatsku bolest kada je potrebno identificirati lezije, posebno kod onih s većim rizikom od napredovanja bolesti. Preporuka je korištenje PET/CT-a za procjenu odgovora na liječenje kod

metastatske ili lokalno invazivne bolesti (15). Otkrivanje metastaza  $^{18}\text{F}$ -FDG PET/CT-om može pomoći pri planiranju liječenja radioterapijom kod pacijenata sa slabije diferenciranim karcinomima (19). Veća osjetljivost  $^{18}\text{F}$ -FDG PET/CT-a nađena je u pacijenata sa slabije diferenciranim tipovima karcinoma. Izražen je flip-flop fenomen jer je prisutno nakupljanje glukoze, a izostaje nakupljanje joda-131 (13). Slabo diferencirani karcinomi su agresivniji u odnosu na dobro diferencirane karcinome i metastaziraju u regionalne cervikalne čvorove u 50 do 85% slučajeva, stoga  $^{18}\text{F}$ -FDG PET/CT igra važnu ulogu u otkrivanju regionalnih i udaljenih metastaza (9).



**Slika 1.  $^{18}\text{F}$ -FDG PET/CT prikaz slabo diferenciranog karcinoma štitnjače (PDTC)**

Pojačano nakupljanje  $^{18}\text{F}$ -FDG-a vidljivo je u velikom čvoru štitnjače (bijela strelica) i ipsilateralnim cervikalnim limfnim čvorovima (plava strelica) (19).

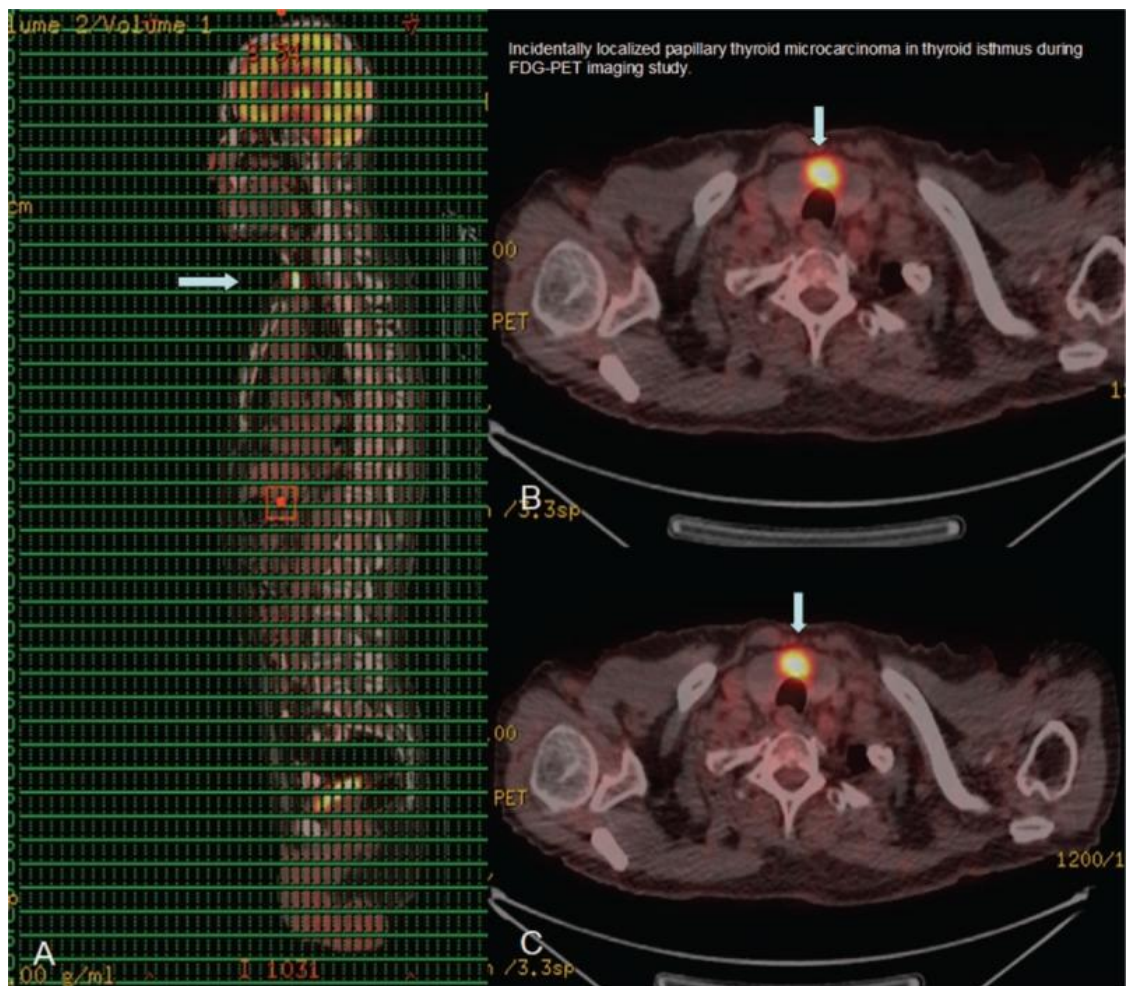
*Preuzeto iz: Bonjoc KJ, Young H, Warner S, Gernon T, Maghami E, Chaudhry A. Thyroid cancer diagnosis in the era of precision imaging. J Thorac Dis. 2020;12(9):5128-5139.*

### **3.2.1.3. Incidentalomi štitnjače**

Incidentalomi štitnjače definiraju se kao patološka žarišta nakupljanja  $^{18}\text{F}$ -FDG-a u štitnjači nađena slučajno na PET/CT-u u pacijenta bez evidentirane bolesti štitnjače (13). Učestalost incidentaloma nađenih PET/CT-om kreće se u rasponu od 0,2 do 8,9% (18). Istraživanja su potvrdila da približno 35%  $^{18}\text{F}$ -FDG pozitivnih čvorova u štitnjači ima maligni potencijal (15). Nakupljanje  $^{18}\text{F}$ -FDG-a u štitnjači može biti difuzno ili fokalno. Fokalni unos  $^{18}\text{F}$ -FDG-a nađe se kod 1-2% pacijenata dok je difuzno pojačano nakupljanje radiofarmaka prisutno u 2% pacijenata. Fokalno ili jednostrano nakupljanje  $^{18}\text{F}$ -FDG-a povezano je s većom vjerojatnošću zloćudnosti (13,15). Posebno suspektne na malignost su one lezije koje imaju veću  $\text{SUV}_{\text{max}}$  vrijednost ili sa sumnjivim nalazom CT-a. Za razliku od toga, difuzno pojačano nakupljanje  $^{18}\text{F}$ -FDG-a povezano je s većom vjerojatnošću da se radi o benignoj leziji (13,17).

Prema ATA smjernicama, ukoliko se radi o incidentalomu s fokalno pojačanim nakupljanjem  $^{18}\text{F}$ -FDG-a koje odgovara leziji u štitnjači većoj od 1 cm, preporuča se daljnja obrada te ovisno o nalazu i FNA uz citološku analizu, posebno kod pacijenata kod kojih nije evidentirana bolest štitnjače (13,15,16). Kod čvorova koji su manji od 1 cm u pravilu nije potrebna citološka punkcija, već samo ultrazvučno praćenje. Ako je na snimkama PET/CT-a zabilježeno difuzno pojačano nakupljanje  $^{18}\text{F}$ -FDG-a, a ultrazvučnim nalazom i klinički potvrđen kronični limfocitni tireoiditis, nije potrebna citološka punkcija, niti daljnja dijagnostika. No, svakako je potrebno učiniti ultrazvučnu kontrolu (15). Najčešći histološki tip malignog incidentaloma je papilarni karcinom štitnjače, a pronađe se u približno 84% slučajeva (slika 2.). Benigni incidentalomi najčešće upućuju na tireoiditis, Gravesovu bolest ili dobroćudni čvor u štitnjači

(13,18). SUV vrijednost odražava metaboličku aktivnost incidentaloma štitnjače te olakšava razlikovanje benignih od malignih lezija. Razina SUV-a prediktivna je za zloćudnost lezija u štitnjači, ali često postoji preklapanje u SUV vrijednosti između malignih i benignih incidentaloma. Dokazano je da je  $SUV_{max}$  vrijednost nakupljanja  $^{18}F$ -FDG-a najniža kod diferenciranog karcinoma štitnjače, srednja kod slabo diferenciranog karcinoma štitnjače, a najviša kod anaplastičnog karcinoma štitnjače (20).



**Slika 2. Incidentalom štitnjače,  $^{18}F$ -FDG PET/CT**

Incidentalom u području istmusa štitnjače (bijela strelica) u pacijenta s karcinomom kolona koji je podvrgnut snimanju zbog procjene proširenosti bolesti. Histopatološki je potvrđeno da se radi o papilarnom mikrokarcinomu štitnjače (21).

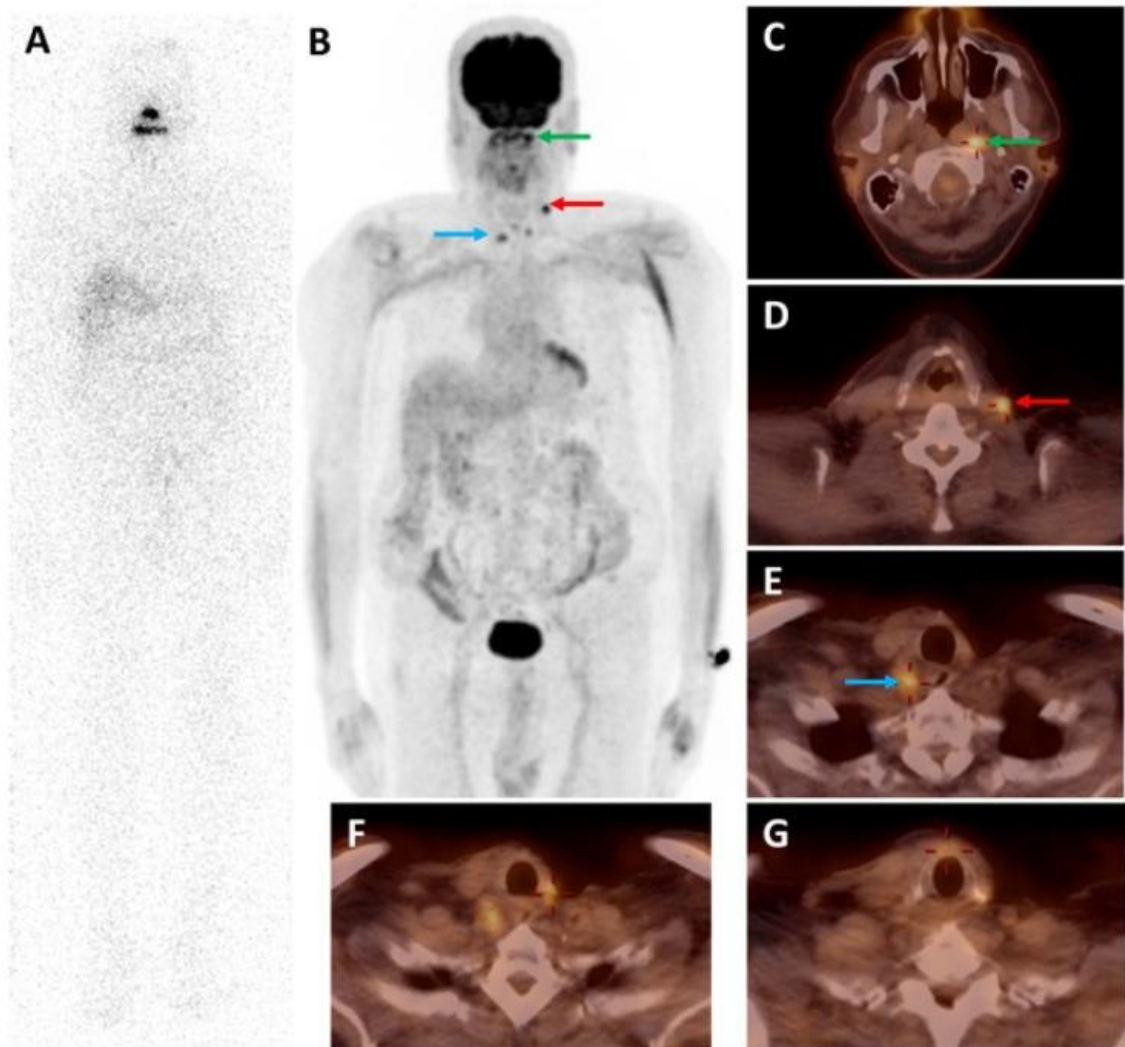
*Preuzeto iz: Kaliszewski K, Diakowska D, Ziętek M, Knychalski B, Aporowicz M, Sutkowski K, Wojtczak B. Thyroid incidentaloma as a "PAIN" phenomenon- does it always require surgery? Medicine (Baltimore). 2018;97(49):e13339.*

#### **3.2.1.4. Otkrivanje recidiva tumora i metastaza**

<sup>18</sup>F-FDG PET/CT primjenjuje se za određivanje proširenosti bolesti odnosno otkrivanje udaljenih metastaza i zahvaćenosti limfnih čvorova te otkrivanje recidiva tumora. <sup>18</sup>F-FDG se nakuplja u mekotkivnim lezijama i omogućuje razlikovanje fibroze i nekroze od tumora. Kod tumorskog tkiva nakupljanje <sup>18</sup>F-FDG-a bit će značajno pojačano, a kod fibroze i nekroze će izostati (5). Lokalni recidiv javlja se u oko 20% pacijenata s diferenciranim karcinomom štitnjače, a udaljene metastaze u 10% pacijenata (13). Prema ATA smjernicama pacijenti s diferenciranim karcinomom mogu se svrstati u skupine niskog, visokog i srednjeg rizika ovisno o procjeni rizika za razvoj recidiva i udaljenih metastaza (13,22). Na visokorizični DTC upućuje makroskopska invazija tumora, nepotpuna resekcija tumora koja upućuje na rezidualnu bolest i postojanje udaljenih metastaza (22). Čimbenici povezani s povećanim rizikom od recidiva karcinoma štitnjače su: muški spol, osobe starije od 50 godina, stadij tumora, histološki podtip, primarni tumor veći od 1 cm, slaba diferencijacija primarnog tumora i metastaze u regionalnim limfnim čvorovima (23).

Pacijenti s dobro diferenciranim karcinomom štitnjače prate se ultrazvukom, određivanjem Tg i TgAb, <sup>131</sup>I scintigrafijom cijelog tijela te rjeđe CT-om i MR-om (13). PET/CT ima veliku vrijednost u praćenju diferenciranih karcinoma štitnjače u slučaju sumnje na proširenu bolest i negativan nalaz <sup>131</sup>I scintigrafije. Kod DTC karcinoma koji su jod negativni mogućnost ranijeg otkrivanja metastaza i recidiva je lošija (23). Povišena antitijela na tireoglobulin mogu se koristiti kao alternativni tumorski marker jer mogu ukazivati na recidiv bolesti ili metastaze

(16). Za otkrivanje recidiva i metastaza u pacijenata s DTC-om,  $^{18}\text{F}$ -FDG PET/CT je indiciran u pacijenata prethodno liječenih totalnom tireoidektomijom i ablacijom radioaktivnim jodom uz povišeni serumski Tg ili povišena TgAb, a uz negativnu  $^{131}\text{I}$  scintigrafiju nakon dijagnostičkog ili terapijskog postupka (slika 3.) (23).



**Slika 3.  $^{18}\text{F}$ -FDG PET/CT prikaz metastaza kod pacijenta s papilarnim karcinomom štitnjače**

Pacijent je liječen kirurški i radiojodnom terapijom zbog papilarnog karcinoma štitnjače nakon čega je praćen  $^{131}\text{I}$  scintigrafijom cijelog tijela koja je bila negativna (A), ali je tireoglobulin bio povišen te je učinjen  $^{18}\text{F}$ -FDG PET/CT (B) na kojem su vidljive metastaze u lijevom retrofaringelanom (C), lijevom cervikalnom (D) i desnom cervikalnom (E) limfnom čvoru (16).



*Preuzeto iz: Sakulpisuti C, Charoenphun P, Chamroonrat W. Positron Emission Tomography Radiopharmaceuticals in Differentiated Thyroid Cancer. Molecules. 2022;27(15):4936.*

### **3.2.2. PET/CT s jodom-124 (<sup>124</sup>I)**

Jod-124 je dugoživi radionuklid koji ima vrijeme poluraspada od 4,2 dana. <sup>124</sup>I PET/CT se primjenjuje kod jod pozitivnih karcinoma štitnjače koji imaju izražen NIS i nakupljaju jod u tireocitima. Za povećanje izražavanja NIS-a na stanicama potrebna je stimulacija tireotropinom. Početne doze joda-124 koje se primjenjuju oralno su niske, a stimulacija s TSH provodi se davanjem intramuskularnih injekcija rekombinantnog humanog TSH kroz dva uzastopna dana. Pacijentima se preporuča dijeta s niskim unosom joda. Nakon primjene obilježivača, <sup>124</sup>I PET/CT snimanje izvodi se u periodu do 96 sati (16).

#### **3.2.2.1. Usporedba jodnih radiofarmaka u dijagnostici**

Kod dijagnostičke obrade pacijenata s rekurentnim diferenciranim karcinomom štitnjače molekularno oslikavanje usmjereno je na NIS koji je ključni molekularni marker stanica štitnjače, a u tu svrhu pretežno se koriste radionuklidi <sup>123</sup>I, <sup>131</sup>I i <sup>124</sup>I koji su supstrati NIS-a (24). U dijagnostičkoj obradi DTC-a koji su jod pozitivni najčešće se primjenjuje scintigrafija cijelog tijela s <sup>123</sup>I ili <sup>131</sup>I uz jednofotonsku emisijsku kompjutoriziranu tomografiju/kompjutoriziranu tomografiju (engl. single photon emission computed tomography/computed tomography, SPECT/CT). Zbog slabije kvalitete slike u usporedbi s PET/CT-om te značajnijeg izlaganja zračenju kod primjene <sup>131</sup>I koji ima dulje vrijeme poluraspada, u dijagnostici DTC-a preporuča se koristiti <sup>124</sup>I PET/CT, ukoliko je dostupan (24). PET/CT s <sup>124</sup>I koristi se za otkrivanje rekurentne ili zaostale bolesti u pacijenata s diferenciranim karcinomom štitnjače zbog veće osjetljivosti i bolje prostorne rezolucije u odnosu na <sup>131</sup>I i <sup>123</sup>I scintigrafiju cijelog tijela (16,25).

Prednost u odnosu na  $^{123}\text{I}$  je dulje vrijeme poluraspada zbog čega je snimanje praktičnije u kliničkoj primjeni. Prednost u odnosu na  $^{131}\text{I}$  je u tome što ne dovodi do tzv. stunning efekta koji negativno utječe na terapijske učinke  $^{131}\text{I}$  zbog prethodnog nakupljanja joda tijekom dijagnostičkog snimanja (13,25). U usporedbi s  $^{123}\text{I}$  i  $^{131}\text{I}$  scintigrafijom cijelog tijela,  $^{124}\text{I}$  PET/CT može preciznije otkriti područja patološkog nakupljanja te ima bolju mogućnost otkrivanja metastaza u limfnim čvorovima (17). Osim toga, primjena  $^{124}\text{I}$  PET/CT-a daje mogućnost izračuna specifične dozimetrije za pacijente prije primjene radiojodne terapije. To je od velike važnosti u kliničkoj praksi jer se na temelju preterapijske dozimetrije može primijeniti djelotvornija i sigurnija doza  $^{131}\text{I}$  u terapiji (13).

Glavni nedostaci primjene joda-124 u dijagnostici su u tome što je slabo dostupan, odnosno ograničen na manji broj centara i puno su veći troškovi njegove primjene u odnosu na druge jodne radiofarmake (13,25). Scintigrafija tijela s  $^{131}\text{I}$  uz mogućnost SPECT/CT-a rabi se za otkrivanje udaljenih metastaza koje su jod pozitivne u kostima i plućima kada  $^{124}\text{I}$  PET/CT nije dostupan (5).

### **3.2.3. PET/CT s fluor-18 tetrafluoroboratom ( $^{18}\text{F}$ -TFB)**

Fluor-18 je radionuklid koji se proizvodi u ciklotronu, a prilikom raspada emitira pozitrone. Vrijeme poluraspada mu je 109,7 minuta. Tetrafluoroborat je anionski analog joda koji također može služiti za dijagnostičko snimanje štitnjače. Kao i kod jodnih radionuklida oslikavanje je usmjereno na NIS te se koristi za dijagnostiku diferenciranih karcinoma štitnjače (16,17).

Glavne prednosti kod snimanja s  $^{18}\text{F}$ -TFB u odnosu na  $^{124}\text{I}$  su bolja slikovna rezolucija, biodistribucija i niža efektivna doza zračenja zbog kraćeg vremena poluraspada. Prema podacima u literaturi  $^{18}\text{F}$ -TFB ima veću sposobnost nakupljanja u sekundarnim lezijama i bolju mogućnost otkrivanja metastaza u regionalnim limfnim čvorovima. U usporedbi s  $^{131}\text{I}$

scintigrafijom cijelog tijela, stopa otkrivanja lokalnog rekurentnog ili metastatskog karcinoma štitnjače puno je veća s  $^{18}\text{F}$ -TFB PET/CT-om.  $^{18}\text{F}$ -TFB pokazao je veću osjetljivost i točnost u odnosu na  $^{131}\text{I}$  scintigrafiju (16,17,24). Velika prednost  $^{18}\text{F}$ -TFB-a jest i u tome što se može lako proizvesti, omogućuje bolju kvalitetu slike, a snimanje može započeti nekoliko minuta nakon primjene radiofarmaka. Kombinacija  $^{18}\text{F}$ -TFB PET/CT-a i  $^{18}\text{F}$ -FDG PET/CT-a pokazuje veliku osjetljivost i točnost u otkrivanju diferenciranog i dediferenciranog DTC-a (24,26). Diferencirane metastaze karcinoma izražavaju NIS što znači da se u njima nakuplja jod, a dediferencirane metastaze su izgubile izražavanje NIS-a zbog čega se u njima nakuplja više glukoze. Zbog toga se kod sumnje na diferencirane karcinome može koristiti  $^{18}\text{F}$ -TFB PET/CT, a ako sumnjamo na dediferencirane karcinome potrebno je učiniti  $^{18}\text{F}$ -FDG PET/CT. Kombinacija  $^{18}\text{F}$ -TFB PET/CT-a i  $^{18}\text{F}$ -FDG PET/CT-a mogla bi imati veliki značaj u dijagnozi DTC-a sa sumnjom na dediferencijaciju (24,26).

### **3.3. PET/CT U DIJAGNOSTICI MEDULARNOG KARCINOMA ŠTITNJAČE**

Kod pacijenata s medularnim karcinomom štitnjače, PET/CT dijagnostika se primjenjuje kod povišenih vrijednosti tumorskih markera kalcitonina i CEA nakon kirurškog liječenja, zbog sumnje na recidiv bolesti (13,27). Sumnja na metastatsku bolest uz povišeni kalcitonin i CEA te negativni ili dvojbeni radiološki nalaz također predstavlja indicaciju za primjenu PET/CT-a (13). Nekoliko je PET radiofarmaka koji se mogu koristiti za otkrivanje medularnog karcinoma, a najčešće korišteni su fluor-18 fluorodeoksiglukoza ( $^{18}\text{F}$ -FDG), fluor-18 dihidroksifenilalanin ( $^{18}\text{F}$ -DOPA) i analozi somatostatina označeni galijem-68 (27). Stanice medularnog karcinoma nemaju visoko specifičan afinitet prema jednom peptidu te za sada ne postoji ni jedan radiofarmak koji bi imao dostatnu osjetljivost i specifičnost u prikazu recidiva i metastaza (13).

Prema dostupnim smjernicama, postoje različiti podatci o korisnosti nuklearnomedicinskih metoda u dijagnostici medularnog karcinoma. PET/CT snimanje kod medularnog karcinoma ne preporučuje se u inicijalnoj procjeni proširenosti bolesti prema ATA smjernicama iz 2015. godine. Europsko društvo za medicinsku onkologiju 2019. godine izdaje smjernice u kojima se preporuča  $^{18}\text{F}$ -DOPA PET/CT za otkrivanje metastaza (13,27,28). Zanimljivo je da je PET/CT pokazao nižu osjetljivost, nego CT u otkrivanju metastaza pluća i jetre te nižu osjetljivost za otkrivanje koštanih metastaza u odnosu na MR. Kod prikaza metastaza u području vrata i medijastinuma PET/CT se pokazao boljim nego CT (13).

Prema usporednoj studiji, najosjetljivija metoda za prikaz rekurentnog medularnog karcinoma je PET/CT s  $^{18}\text{F}$ -DOPA-om, a njegova osjetljivost iznosila je 72%. Osjetljivost PET/CT-a s galij-68 analogima somatostatina iznosila je 33%. Najmanja osjetljivost zabilježena je kod PET/CT-a s  $^{18}\text{F}$ -FDG-om i iznosila je 17% (13,29). Novija istraživanja pokazala su da bi se u dijagnostici rekurentne i metastatske bolesti medularnog karcinoma mogla koristiti radioaktivno obilježena anti-CEA protutijela koja bi mogla služiti za dijagnostiku i probir za liječenje. Također, ispitivanja se provode s radiofarmacima specifičnim za receptore kolekistokinina 2, aktivacijske proteine fibroblasta, specifične membranske antigene prostate i amiloid (27).

### **3.3.1. PET/CT s fluor-18 fluorodeoksiglukozom ( $^{18}\text{F}$ -FDG)**

Fluor-18 fluorodeoksiglukozom nakuplja se u tumorskim stanicama koje imaju povećanu glikolitičku aktivnost, a intenzitet nakupljanja korelira sa slabom diferencijacijom tumora i visokom proliferativnom aktivnošću (27,29). Medularni karcinom potječe od neuroendokrinih stanica koje slabije nakupljaju  $^{18}\text{F}$ -FDG, no ukoliko postanu agresivnije uslijed dediferencijacije dolazi i do povećanja nakupljanja  $^{18}\text{F}$ -FDG-a (13,29).  $^{18}\text{F}$ -FDG PET/CT ima

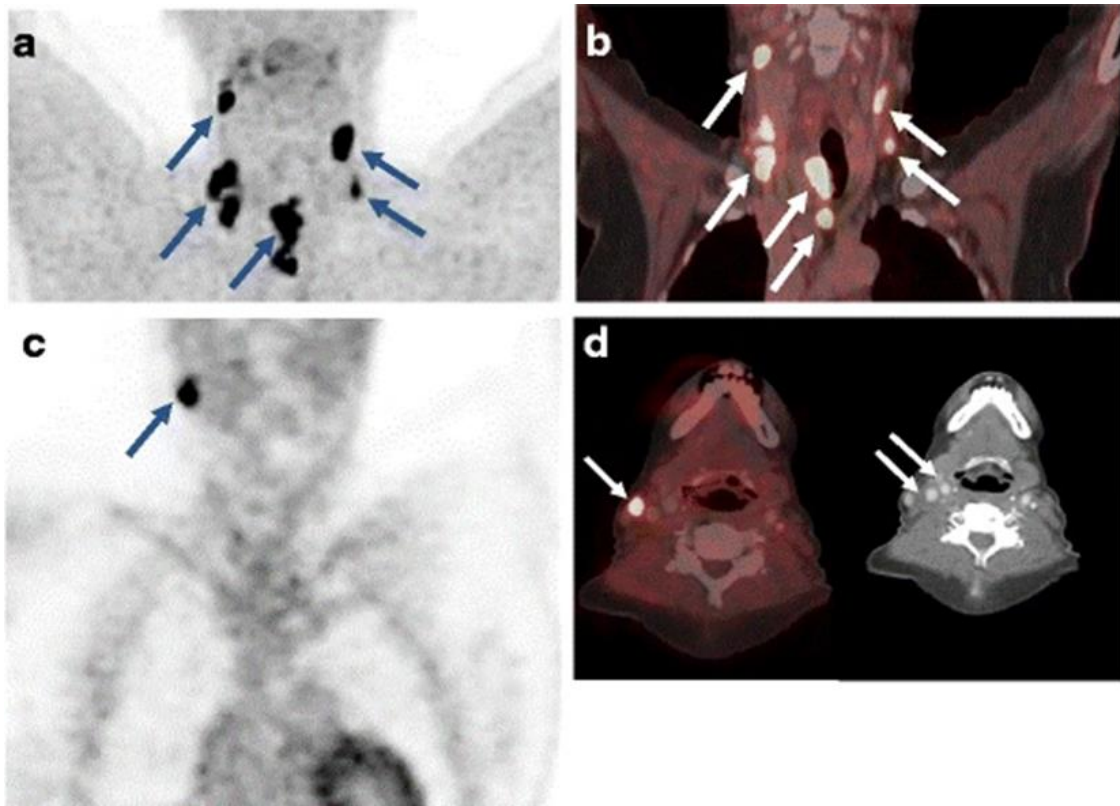
prognostičku vrijednost u rekurentnom medularnom karcinomu jer može razlikovati progresivnije stadije bolesti te se na taj način identificiraju pacijenti s lošijom prognozom u odnosu na one koji imaju bolju prognozu. Nakupljanje  $^{18}\text{F}$ -FDG-a prediktivni je čimbenik povezan s odgovorom na liječenje metastatskog medularnog karcinoma radioimunoterapijom ili inhibitorima tirozin kinaze (27).

Povećanje tumorskog markera CEA također je značajno jer upućuje na agresivniji tumor s većom metaboličkom sposobnošću nakupljanja radiofarmaka (13). U pacijenata s višim razinama kalcitonina i CEA u serumu te kraćim vremenom udvostručenja (engl. *doubling time*, vrijeme potrebno da se udvostruči nivo CEA u plazmi) poboljšano je otkrivanje rekurentnog medularnog karcinoma s  $^{18}\text{F}$ -FDG PET/CT-om što najviše pridonosi detekciji pacijenata u progresivnim stadijima bolesti (27). Ipak, zbog manje osjetljivosti i specifičnosti u dijagnostici rekurentnog medularnog karcinoma, preporuča se primjena  $^{18}\text{F}$ -DOPA PET/CT-a (27,30). Danas se  $^{18}\text{F}$ -FDG PET/CT preporučuje u pacijenata s povišenim CEA-om u serumu, a  $^{18}\text{F}$ -DOPA PET/CT kod pacijenata s povišenim vrijednostima kalcitonina u serumu (5,27).

### **3.3.2. PET/CT s fluor-18 fluorodopom ( $^{18}\text{F}$ -DOPA)**

$^{18}\text{F}$  - obilježen dihidroksifenilalanin ( $^{18}\text{F}$ -DOPA) je PET radiofarmak koji služi za prikaz neuroendokrinih tumora i medularnog karcinoma, a koristan je za procjenu dekarboksilacije i nakupljanja prekursora amina zbog pojačane ekspresije L-DOPA dekarboksilaze (5,27). Dekarboksilaza dihidroksifenilalanin pretvara u dopamin. Fluor-18-DOPA apsorbira se preko transmembranskih sustava aminokiselina (27,29). Nije specifičan samo za medularni karcinom, već se može koristiti i kod drugih neuroendokrinih tumora. Lažno negativni nalazi mogući su kod manjih tumorskih lezija i tumorskih promjena smještenih preblizu tkiva koja pojačano nakupljaju radiofarmak (28).  $^{18}\text{F}$ -DOPA PET/CT se u pacijenata s medularnim karcinomom

koristi za otkrivanje recidiva, procjenu proširenosti bolesti i postterapijsko praćenje kada je povišen kalcitonin u serumu (slika 4.) (13,30).



**Slika 4.  $^{18}\text{F}$ -DOPA PET/CT prikaz medularnog karcinoma štitnjače i metastaza**

$^{18}\text{F}$ -DOPA PET/CT (A i B) prikaz primarnog medularnog karcinoma i bilateralnih cervikalnih metastaza. Nakon kirurškog zahvata pacijentica je i dalje imala povišen kalcitonin nakon čega je na ponovljenom  $^{18}\text{F}$ -DOPA PET/CT snimanju (C i D) bio vidljiv rezidualni cervikalni čvor (31).

*Preuzeto iz: Rasul S, Hartenbach S, Rebhan K, Göllner A, Karanikas G, Mayerhoefer M, Mazal P, Hacker M, Hartenbach M. [ $^{18}\text{F}$ ]DOPA PET/ceCT in diagnosis and staging of primary medullary thyroid carcinoma prior to surgery. Eur J Nucl Med Mol Imaging. 2018;45(12):2159-2169.*

Stopa otkrivanja pacijenata s rekurentnim medularnim karcinomom povećava se kada je razina kalcitonina u serumu veća od 150 pg/mL i s vremenom udvostručenja kraćim od 24 mjeseca. Vrijeme snimanja s  $^{18}\text{F}$ -DOPA PET/CT-om može imati važnu ulogu u otkrivanju medularnog karcinoma jer se ranim snimanjem u periodu od 5 do 15 minuta nakon injiciranja radiofarmaka povećava vjerojatnost otkrivanja tumorskih žarišta, a kasnim snimanjem nakon 45 do 60 minuta smanjuje. Uporaba  $^{18}\text{F}$ -DOPA PET/CT-a ima važnu ulogu kod pacijenata s MEN 2A ili 2B sindromom u sklopu kojeg se javlja feokromocitom koji se na taj način otkrije u 50% slučajeva. Većinom se radi o bilateralnim, benignim tumorima (27).

Osjetljivost  $^{18}\text{F}$ -DOPA PET/CT-a veća je u usporedbi s  $^{18}\text{F}$ -FDG PET/CT-om i PET/CT-om s galij-68 obilježenim analogima somatostatina (28,29). Međutim, zbog različitog stupnja diferencijacije, kliničkog ponašanja i različitog statusa receptora, sva tri radiofarmaka mogu biti vrlo korisna kod postavljanja dijagnoze medularnog karcinoma jer se nadopunjuju (30).

### **3.3.3. PET/CT s galij-68 analogima somatostatina ( $^{68}\text{Ga}$ -SSA)**

Galij-68 nastaje raspadom  $^{68}\text{Ge}$  pri čemu dolazi do emisije pozitrona i elektronskog zahvata te nastaje stabilni  $^{68}\text{Zn}$ . Dobiva se eluiranjem  $^{68}\text{Ge}/^{68}\text{Ga}$  radionuklidnog generatora pomoću otopine klorovodične kiseline i ne može se rabiti izravno, već najčešće služi za obilježavanje analoga somatostatinskih receptora ili membranskog antigena specifičnog za prostatu. Obilježavanje ne zahtijeva ciklotron na mjestu pripreme (5). Stanice medularnog karcinoma na membrani sadrže receptore za somatostatin tipa 2 i 5 jer potječu od neuroendokrinih stanica, ali su slabije izraženi (13).

Za oslikavanje PET/CT-om koriste se analozi somatostatina koji su obilježeni radionuklidom galijem-68. U dijagnostici udaljenih metastaza medularnog karcinoma koriste se  $^{68}\text{Ga}$  DOTATATE i  $^{68}\text{Ga}$  DOTATOC (13,27).  $^{68}\text{Ga}$  DOTATATE ima važnu ulogu u dijagnostici

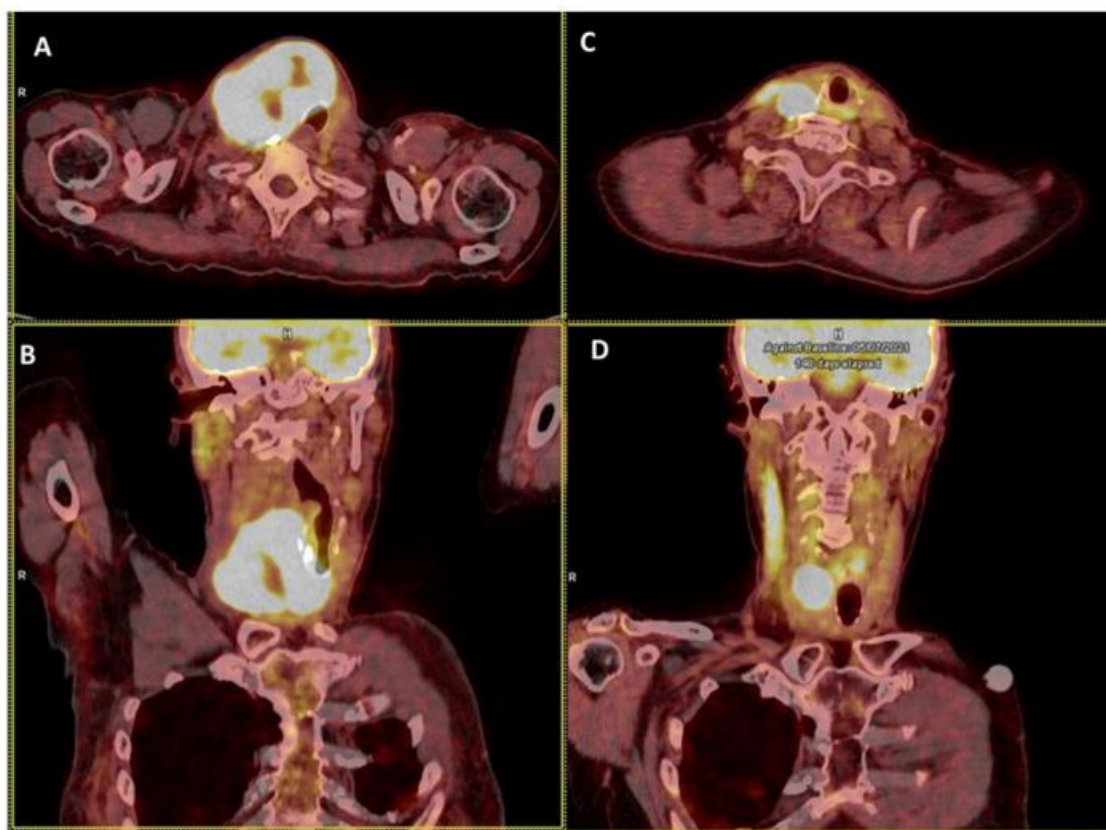
koštanih metastaza (28). Važno je naglasiti da galijem obilježeni analozi somatostatina imaju važnu ulogu u odabiru pacijenata koji su pogodni za liječenje radionuklidima (5,13,29). Mogućnost dijagnosticiranja rekurentnog medularnog karcinoma povećava se kada su vrijednosti kalcitonina u serumu više (27).

### **3.4. PET/CT U DIJAGNOSTICI ANAPLASTIČNOG KARCINOMA ŠTITNJAČE**

Anaplastični karcinom štitnjače spada u nediferencirane karcinome i ima veću sposobnost nakupljanja glukoze u stanicama pa se za snimanje koristi  $^{18}\text{F}$ -FDG PET/CT (16,17). Vrlo je agresivan, brzo metastazira, a očekivano preživljenje pacijenata je 6 do 8 mjeseci.  $^{18}\text{F}$ -FDG PET/CT se u dijagnostici anaplastičnog karcinoma, prema ATA smjernicama, preporučuje za procjenu mogućnosti resekcije tumora, praćenje pacijenata u svrhu ranog otkrivanja recidiva i metastaza te kao pokazatelj odgovora na liječenje (slika 5.). Preporuka je da se snimanje obavi u periodu od 3 do 6 mjeseci nakon terapije (18).

$^{18}\text{F}$ -FDG PET/CT-om može se razlikovati diferencirana od nediferencirane bolesti na temelju vrijednosti  $\text{SUV}_{\text{max}}$  koja je kod anaplastičnog karcinoma povećana te ujedno ima prognostički značaj jer su anaplastični karcinomi s višim  $\text{SUV}_{\text{max}}$  agresivniji i imaju lošiju prognozu. Osim  $\text{SUV}_{\text{max}}$  vrijednosti, prognostički značaj kod anaplastičnog karcinoma ima metabolički volumen tumora. Kod pacijenata kod kojih je metabolički volumen nakupljanja  $^{18}\text{F}$ -FDG-a veći od 300 mL i  $\text{SUV}_{\text{max}}$  viši od 18, prognoza bolesti je lošija i preživljavanje je kraće (18).





**Slika 5.  $^{18}\text{F}$ -FDG PET/CT kao pokazatelj odgovora na liječenje kod anaplastičnog karcinoma štitnjače**

Slike A i B prikazuju anaplastični karcinom većeg metaboličkog volumena prije kemoterapije i radioterapije. Slike C i D prikazuju značajno smanjenje metaboličkog volumena kao povoljan odgovor na liječenje (32).

*Preuzeto iz: Jannin A, Escande A, Al Ghuzlan A, Blanchard P, Hartl D, Chevalier B, Deschamps F, Lamartina L, Lacroix L, Dupuy C, Baudin E, Do Cao C, Hadoux J. Anaplastic Thyroid Carcinoma: An Update. Cancers (Basel). 2022;14(4):1061.*

#### 4. RASPRAVA

Karcinom štitnjače rijetka je zloćudna bolest čija je incidencija u stalnom porastu zbog razvoja dijagnostičkih metoda. Važno ga je otkriti na vrijeme, u ranijim stadijima bolesti jer kasnije može razviti regionalne i udaljene metastaze (3-5). U dijagnostici se primarno preporučuje ultrazvuk za sve suspektne čvorove koji su veći od 1 cm uz citološku punkciju. Kod slabije diferenciranih karcinoma kao što su medularni i anaplastični te nespecifičnih citoloških nalaza kod diferenciranih karcinoma potrebna je i dodatna potvrda dijagnoze patohistološkim nalazom (7-12).

Ukoliko postoje jasne indikacije koje upućuju na povrat bolesti ili proširenost bolesti, u dijagnostički se protokol uvodi PET/CT, neinvazivna slikovna metoda koja omogućuje procjenu proširenosti bolesti, pronalaženje recidiva bolesti te anatomski prikaz lokalnih i udaljenih metastaza uz procjenu aktivnosti i veličine tumorske lezije. Važnu ulogu u praćenju pacijenata imaju tumorski markeri. Kod diferenciranih papilarnih i folikularnih karcinoma tumorski markeri su tireoglobulin i TgAb, a kod medularnog karcinoma kalcitonin i CEA (5,12,13). Postoje jasne smjernice kada se u dijagnostici primjenjuje PET/CT kod karcinoma štitnjače. Indikacija za primjenu PET/CT-a, prema ATA smjernicama, kod diferenciranih karcinoma štitnjače je porast tireoglobulina na vrijednosti veće od 10 ng/mL uz negativni <sup>131</sup>I scintigram. Najčešće se primjenjuje <sup>18</sup>F-FDG PET/CT koji ima važnu ulogu u otkrivanju recidiva i metastaza. Nakupljanje glukoze u stanicama karcinoma je različito i ovisi o stupnju diferenciranosti karcinoma, a ima prognostički značaj. Veće nakupljanje <sup>18</sup>F-FDG-a dokazano je kod slabije diferenciranih karcinoma štitnjače koji su agresivniji i imaju lošiju prognozu, a dobro diferencirani karcinomi slabije nakupljaju <sup>18</sup>F-FDG i u pravilu imaju bolju prognozu (13,16,17). Maksimalni intenzitet nakupljanja <sup>18</sup>F-FDG-a bilježi se broječanom vrijednosti koja se označava kao SUV<sub>max</sub>. Slabije diferencirani karcinomi štitnjače nastaju procesom dediferencijacije iz diferenciranih karcinoma pri čemu im se smanjuje izražavanje NIS-a, a

povećava izražavanje GLUT1. Posljedično tome dolazi do slabijeg nakupljanja joda, a većeg nakupljanja glukoze u stanicama karcinoma štitnjače što se naziva flip-flop fenomenom (5,13). Incidentalomi štitnjače su patološka žarišta nakupljanja  $^{18}\text{F}$ -FDG-a u štitnjači nađena slučajno na PET/CT-u u pacijenata bez prethodno poznate bolesti štitnjače. Takve lezije zahtijevaju daljnju obradu - pregled ultrazvukom i FNA uz citološku analizu, a najčešće se radi o slučajno otkrivenom papilarnom karcinomu štitnjače. U slučaju jod pozitivnih metastaza diferenciranih papilarnih i folikularnih karcinoma štitnjače koji izražavaju NIS, može se primijeniti  $^{124}\text{I}$  PET/CT koji, za razliku od  $^{131}\text{I}$  scintigrafije i SPECT/CT-a, ima veću osjetljivost i bolju prostornu rezoluciju, ali je njegova primjena zbog visoke cijene, ograničena na rijetke medicinske centre. Danas se većinom koristi za dozimetrijsku procjenu kod pacijenata kod kojih se planira liječenje jodom-131 kako bi se izračunala odgovarajuća i personalizirana terapijska aktivnost (13,25). U dijagnostici diferenciranih karcinoma sa sumnjom na dediferencijaciju uz  $^{18}\text{F}$ -FDG PET/CT može se primijeniti i  $^{18}\text{F}$ -TFB PET/CT jer ima bolju rezoluciju i osjetljivost u odnosu na  $^{124}\text{I}$  PET/CT (24,26).

Prema smjernicama Europskog društva za medicinsku onkologiju, PET/CT se može koristiti za otkrivanje recidiva i metastaza kod pacijenata s medularnim karcinomom štitnjače. Indikacija za primjenu je povišena vrijednost tumorskih markera kalcitonina i CEA uz negativni radiološki nalaz. Preporučuje se primijeniti  $^{18}\text{F}$ -DOPA PET/CT kod pacijenata koji imaju povišen kalcitonin u serumu iznad 150 pg/mL jer ima najveću osjetljivost i posebno je koristan za otkrivanje metastaza u području vrata i medijastinuma (5,13,27,28). Kada se kalcitonin brže povećava u serumu pacijenta i udvostručuje u periodu kraćem od 24 mjeseca, povećava se mogućnost otkrivanja recidiva (27). Ako pacijenti imaju povišene vrijednosti CEA u serumu, to može značiti da je karcinom agresivniji te se preporučuje primjena  $^{18}\text{F}$ -FDG PET/CT-a koji ima prognostički značaj kod medularnog karcinoma štitnjače (5,27). PET/CT s galij-68 analogima somatostatina u dijagnostici medularnog karcinoma ima manju osjetljivost od  $^{18}\text{F}$ -

DOPA PET/CT-a, a veću osjetljivost od  $^{18}\text{F}$ -FDG PET/CT-a. Najčešće se primjenjuje  $^{68}\text{Ga}$  DOTATATE koji ima važnu ulogu u otkrivanju koštanih metastaza, a koristan je i za odabir pacijenata koji su pogodni za liječenje radionuklidima (13,28,29).

Anaplastični karcinom vrlo je agresivan i brzo se širi, stoga ATA smjernice preporučuju primjenu  $^{18}\text{F}$ -FDG PET/CT-a za procjenu proširenosti bolesti kako bi se moglo odrediti daljnje liječenje i eventualna mogućnost resekcije karcinoma. Analizom  $\text{SUV}_{\text{max}}$  vrijednosti i metaboličkog volumena tumora može se odrediti prognoza bolesti jer  $\text{SUV}_{\text{max}}$  veći od 18 i volumen nakupljanja FDG-a veći od 300 mL upućuju na lošiju prognozu (18).

## 5. ZAKLJUČAK

Uloga PET/CT-a u dijagnostici karcinoma štitnjače od velike je važnosti za otkrivanje recidiva bolesti i ranije započinjanje terapije jer se izgledi za izlječenje povećavaju ako se bolest otkrije u ranijim stadijima. Osim toga, PET/CT omogućuje otkrivanje proširenosti bolesti odnosno metastaza u limfnim čvorovima i udaljenim organima što je važno zbog odabira odgovarajuće terapije. Također, PET/CT se pokazao korisnim u procjeni uspješnosti liječenja te odabiru pacijenata koji su kandidati za radionuklidnu terapiju.  $^{18}\text{F}$ -FDG PET/CT može se primijeniti kod diferenciranih i slabo diferenciranih karcinoma štitnjače jer se na temelju  $\text{SUV}_{\text{max}}$  vrijednosti može odrediti intenzitet nakupljanja  $^{18}\text{F}$ -FDG-a u stanicama, a njegova vrijednost može nam ukazivati na stupanj diferencijacije i prognozu bolesti. Također, bitan je u određivanju proširenosti bolesti i recidiva kod karcinoma s negativnim metastazama na  $^{131}\text{I}$  scintigramu. Vrijednost tumorskog markera tireoglobulina vrlo je značajna u praćenju diferenciranih karcinoma štitnjače te kada je niža od 10 ng/mL,  $^{18}\text{F}$ -FDG PET/CT se ne primjenjuje zbog smanjene osjetljivosti. Osjetljivost se može povećati stimulacijom TSH.  $^{124}\text{I}$  PET/CT se primjenjuje za terapijsku dozimetriju u manjem broju medicinskih centara. Primjena PET/CT-a kod medularnog karcinoma još uvijek nije u potpunosti razjašnjena i smjernice se razlikuju, a prema podacima u literaturi najbolji dijagnostički rezultati postižu se primjenom tri radiofarmaka. Kod medularnog karcinoma s povišenim vrijednostima kalcitonina u serumu primjenjuje se  $^{18}\text{F}$ -DOPA PET/CT, a kada je povišena razina CEA, preporuka je primjena  $^{18}\text{F}$ -FDG PET/CT-a za otkrivanje recidiva i metastaza. Analizi somatostatina obilježeni galijem-68 koriste se za probir pacijenata pogodnih za radionuklidno liječenje. Anaplastični karcinom, zbog brzog metastaziranja, agresivnosti i brzog metaboliziranja glukoze zahtijeva primjenu  $^{18}\text{F}$ -FDG PET/CT-a.

## 6. SAŽETAK

Karcinomi štitnjače čine 1% svih zloćudnih novotvorina, a najčešći su među zloćudnim novotvorinama štitnjače. Pozitronska emisijska tomografija/kompjutorizirana tomografija (PET/CT) može se primijeniti u dijagnostici karcinoma štitnjače kod sumnje na recidiv bolesti i udaljene metastaze. PET/CT daje slikovni prikaz funkcije, veličine, izgleda i anatomskog položaja tumorske lezije. Indikacija za primjenu kod diferenciranih karcinoma štitnjače, kao što su papilarni i folikularni, je povišena vrijednost tireoglobulina u serumu iznad 10 ng/mL u pacijenata liječenih totalnom tireoidektomijom i radioaktivnom ablacijom uz negativni  $^{131}\text{I}$  scintigram. Radiofarmaci koji se koriste u dijagnostici diferenciranih karcinoma štitnjače su fluor-18 fluorodeoksiglukoza ( $^{18}\text{F}$ -FDG) kod jod negativnih karcinoma i jod-124 ( $^{124}\text{I}$ ) ili fluor-18 tetrafluoroborat ( $^{18}\text{F}$ -TFB) kod jod pozitivnih karcinoma, ukoliko su dostupni za kliničku primjenu.  $^{18}\text{F}$ -FDG PET/CT ima prognostički značaj jer veći unos fluorodeoksiglukoze u stanice ukazuje na slabije diferencirani i agresivniji karcinom štitnjače lošije prognoze. Radiofarmaci koji se koriste u dijagnostici medularnog karcinoma su fluor-18 fluorodeoksiglukoza ( $^{18}\text{F}$ -FDG), fluor-18 fluorodopa ( $^{18}\text{F}$ -DOPA) i galij-68 analozi somatostatina. Indikacija za primjenu kod medularnog karcinoma je povišena vrijednost kalcitonina i CEA u serumu uz negativan radiološki nalaz kod sumnje na postojanje metastaza u tijelu. Kod povišenog kalcitonina preporuča se primjena  $^{18}\text{F}$ -DOPA PET/CT-a, a kod povišenog CEA  $^{18}\text{F}$ -FDG PET/CT. Kod anaplastičnog karcinoma primjenjuje se  $^{18}\text{F}$ -FDG PET/CT koji omogućuje procjenu proširenosti i resektabilnosti tumora, kao i terapijskog odgovora.

Ključne riječi: karcinom štitnjače, pozitronska emisijska tomografija/kompjutorizirana tomografija (PET/CT), radiofarmaci, metastaze, recidiv

## 7. SUMMARY

Thyroid carcinomas account for 1% of all malignant neoplasms and are the most common of all malignant thyroid neoplasms. Positron emission tomography/computed tomography (PET/CT) can be used in the diagnosis of thyroid cancer in cases of suspected disease recurrence and distant metastases. PET/CT provides an image of the function, size, morphology and anatomical location of the tumor lesion. The indication for use in differentiated thyroid cancers, such as papillary and follicular, is an elevated serum thyroglobulin level of more than 10 ng/mL in patients who have been treated with total thyroidectomy and radioactive ablation with negative  $^{131}\text{I}$  scintigram. Radiopharmaceuticals used in the diagnosis of differentiated thyroid cancers are fluorine-18-fluorodeoxyglucose ( $^{18}\text{F}$ -FDG) in iodine-negative cancers and iodine-124 ( $^{124}\text{I}$ ) or fluorine-18-tetrafluoroborate ( $^{18}\text{F}$ -TFB) in iodine-positive cancers, if available for clinical application.  $^{18}\text{F}$ -FDG-PET/CT has prognostic significance, as a higher uptake of fluorodeoxyglucose in the cells indicates a less differentiated and more aggressive thyroid carcinoma with a poorer prognosis. Radiopharmaceuticals used in the diagnosis of medullary carcinoma are fluorine-18-fluorodeoxyglucose ( $^{18}\text{F}$ -FDG), fluorine-18 fluorodopa ( $^{18}\text{F}$ -DOPA) and gallium-68 analogs of somatostatin. The indication for use in medullary carcinoma is elevated calcitonin and CEA levels in serum with negative radiologic findings in the case of suspected metastases in the body. The use of  $^{18}\text{F}$ -DOPA PET/CT is recommended when calcitonin is elevated and  $^{18}\text{F}$ -FDG PET/CT when CEA is elevated. In the case of anaplastic carcinoma,  $^{18}\text{F}$ -FDG PET/CT is used to assess the extent and resectability of the tumor, as well as the therapeutic response.

Key words: thyroid carcinoma, positron emission tomography/computed tomography (PET/CT), radiopharmaceuticals, metastases, recurrence

## 8. LITERATURA

1. Khan YS, Farhana A. Histology, Thyroid Gland. U: StatPearls [Internet]. Treasure Island (FL): StatPearls Publishing; 2024 [ažurirano 5.12.2022.; citirano: 11.5.2024.]. Dostupno na: <https://www.ncbi.nlm.nih.gov/books/NBK551659/>
2. Mihić D, Mirat J, Včev A. Interna medicina: udžbenik za studente medicine. 1. izdanje. Osijek: Medicinski fakultet; 2021.
3. Prpić I. i sur. Kirurgija za medicinare. 2. djelomično promijenjeno i dopunjeno izdanje. Zagreb: Školska knjiga; 2002.
4. Gimm O. Thyroid cancer. Cancer Lett. 2001 Feb 26;163(2):143-56.
5. Dodig D, Kusić Z. Klinička nuklearna medicina. 3. obnovljeno i dopunjeno izdanje. Zagreb: Medicinska naklada; 2023.
6. Schmidbauer B, Menhart K, Hellwig D, Grosse J. Differentiated Thyroid Cancer-Treatment: State of the Art. Int J Mol Sci. 2017 Jun 17;18(6):1292.
7. Houten PV, Netea-Maier RT, Smit JW. Differentiated thyroid carcinoma: An update. Best Pract Res Clin Endocrinol Metab. 2023 Jan;37(1):101687.
8. Lee K, Anastasopoulou C, Chandran C, et al. Thyroid Cancer. U: StatPearls [Internet]. Treasure Island (FL): StatPearls Publishing; 2024 [ažurirano 1.5. 2023.; citirano: 15.5.2024.]. Dostupno na: <https://www.ncbi.nlm.nih.gov/books/NBK459299/>
9. Ibrahimasic T, Ghossein R, Shah JP, Ganly I. Poorly Differentiated Carcinoma of the Thyroid Gland: Current Status and Future Prospects. Thyroid. 2019 Mar;29(3):311-321.
10. Master SR, Mathias PM, Burns B. Medullary Thyroid Cancer. U: StatPearls [Internet]. Treasure Island (FL): StatPearls Publishing; 2024 [ažurirano 15.2.2023.; citirano: 15.5.2024.]. Dostupno na: <https://www.ncbi.nlm.nih.gov/books/NBK459354/>



11. Limaïem F, Kashyap S, Naing PT, et al. Anaplastic Thyroid Cancer. U: StatPearls [Internet]. Treasure Island (FL): StatPearls Publishing; 2024 [ažurirano 1.1. 2023.; citirano 16.5.2024.]. Dostupno na: <https://www.ncbi.nlm.nih.gov/books/NBK538179/>
12. Giroto N, Bogović Crnčić T. Nuklearna medicina za studente preddiplomskih studija. 1. izdanje. Rijeka: Medicinski fakultet i Fakultet zdravstvenih studija Sveučilišta u Rijeci; 2022.
13. Balenović A, Šamija M, Dobrila-Dintinjana R, Grbac-Ivanković S. PET/CT klinička primjena. Zagreb: Hrvatska akademija znanosti i umjetnosti (HAZU), Zaklada onkologija i Medicinski fakultet Sveučilišta u Rijeci; 2014.
14. Garcia D, Singh V. Nuclear Medicine PET/CT Thyroid Cancer Assessment, Protocols, and Interpretation. U: StatPearls [Internet]. Treasure Island (FL): StatPearls Publishing; 2024 [ažurirano 24.4.2023.; citirano: 19.5.2024.]. Dostupno na: <https://www.ncbi.nlm.nih.gov/books/NBK570634/>
15. Haugen BR, Alexander EK, Bible KC, et al. 2015 American Thyroid Association Management Guidelines for Adult Patients with Thyroid Nodules and Differentiated Thyroid Cancer: The American Thyroid Association Guidelines Task Force on Thyroid Nodules and Differentiated Thyroid Cancer. *Thyroid*. 2016;26(1):1-133.
16. Sakulpisuti C, Charoenphun P, Chamroonrat W. Positron Emission Tomography Radiopharmaceuticals in Differentiated Thyroid Cancer. *Molecules*. 2022 Aug 3;27(15):4936.
17. Zampella E, Klain M, Pace L, Cuocolo A. PET/CT in the management of differentiated thyroid cancer. *Diagn Interv Imaging*. 2021 Sep;102(9):515-523.
18. Araz M, Çayır D. <sup>18</sup>F-Fluorodeoxyglucose-Positron Emission Tomography/Computed Tomography for Other Thyroid Cancers: Medullary, Anaplastic, Lymphoma and So Forth. *Mol Imaging Radionucl Ther*. 2017 Feb 5;26(1):1-8.

19. Bonjoc KJ, Young H, Warner S, Gernon T, Maghami E, Chaudhry A. Thyroid cancer diagnosis in the era of precision imaging. *J Thorac Dis.* 2020 Sep;12(9):5128-5139.
20. Bertagna F, Treglia G, Piccardo A, Giubbini R. Diagnostic and clinical significance of F-18-FDG-PET/CT thyroid incidentalomas. *J Clin Endocrinol Metab.* 2012 Nov;97(11):3866-75.
21. Kaliszewski K, Diakowska D, Ziętek M, Knychalski B, Aporowicz M, Sutkowski K, Wojtczak B. Thyroid incidentaloma as a "PAIN" phenomenon- does it always require surgery? *Medicine (Baltimore).* 2018 Dec;97(49):e13339.
22. Tuttle RM, Tala H, Shah J, et al. Estimating risk of recurrence in differentiated thyroid cancer after total thyroidectomy and radioactive iodine remnant ablation: using response to therapy variables to modify the initial risk estimates predicted by the new American Thyroid Association staging system. *Thyroid.* 2010;20(12):1341-1349.
23. Dionigi G, Fama' F, Pignata SA, Pino A, Pontin A, Caruso E, Fu Y, Li S, Mazzeo C, Sun H, Baldari S. Usefulness of PET-CT scan in recurrent thyroid cancer. *World J Otorhinolaryngol Head Neck Surg.* 2020 Jul 7;6(3):182-187.
24. Dittmann M, Gonzalez Carvalho JM, Rahbar K, Schäfers M, Claesener M, Riemann B, Seifert R. Incremental diagnostic value of [<sup>18</sup>F]tetrafluoroborate PET-CT compared to [<sup>131</sup>I]iodine scintigraphy in recurrent differentiated thyroid cancer. *Eur J Nucl Med Mol Imaging.* 2020 Oct;47(11):2639-2646.
25. Phan HT, Jager PL, Paans AM, Plukker JT, Sturkenboom MG, Sluiter WJ, Wolffenbuttel BH, Dierckx RA, Links TP. The diagnostic value of 124I-PET in patients with differentiated thyroid cancer. *Eur J Nucl Med Mol Imaging.* 2008 May;35(5):958-65.
26. Ventura D, Dittmann M, Büther F, Schäfers M, Rahbar K, Hescheler D, Claesener M, Schindler P, Riemann B, Seifert R, Roll W. Diagnostic Performance of [<sup>18</sup>F]TFB PET/CT Compared with Therapeutic Activity [<sup>131</sup>I]Iodine SPECT/CT and [<sup>18</sup>F]FDG

- PET/CT in Recurrent Differentiated Thyroid Carcinoma. *J Nucl Med*. 2024 Feb 1;65(2):192-198.
27. Treglia G, Rufini V, Piccardo A, Imperiale A. Update on Management of Medullary Thyroid Carcinoma: Focus on Nuclear Medicine. *Semin Nucl Med*. 2023 Jul;53(4):481-489.
28. Kaliszewski K, Ludwig M, Ludwig B, Mikuła A, Greniuk M, Rudnicki J. Update on the Diagnosis and Management of Medullary Thyroid Cancer: What Has Changed in Recent Years? *Cancers (Basel)*. 2022 Jul 27;14(15):3643.
29. Treglia G, Rufini V, Salvatori M, Giordano A, Giovanella L. PET Imaging in Recurrent Medullary Thyroid Carcinoma. *Int J Mol Imaging*. 2012;2012:324686.
30. Araz M, Soydal Ç, Demir Ö, Gökcan MK, Küçük NÖ. The Role of <sup>18</sup>F-FDOPA PET/CT in Recurrent Medullary Thyroid Cancer Patients with Elevated Serum Calcitonin Levels. *Mol Imaging Radionucl Ther*. 2023 Feb 23;32(1):1-7.
31. Rasul S, Hartenbach S, Rebhan K, Göllner A, Karanikas G, Mayerhoefer M, Mazal P, Hacker M, Hartenbach M. [<sup>18</sup>F]DOPA PET/ceCT in diagnosis and staging of primary medullary thyroid carcinoma prior to surgery. *Eur J Nucl Med Mol Imaging*. 2018 Nov;45(12):2159-2169.
32. Jannin A, Escande A, Al Ghuzlan A, Blanchard P, Hartl D, Chevalier B, Deschamps F, Lamartina L, Lacroix L, Dupuy C, Baudin E, Do Cao C, Hadoux J. Anaplastic Thyroid Carcinoma: An Update. *Cancers (Basel)*. 2022 Feb 19;14(4):1061.

## **9. ŽIVOTOPIS**

Tea Iletić rođena je 12.11.1995. godine u Đakovu. Završila je Osnovnu školu Josipa Antuna Čolnića u Đakovu. Srednjoškolsko obrazovanje nastavila je u Gimnaziji Antuna Gustava Matoša u Đakovu. Integrirani preddiplomski i diplomski sveučilišni studij Medicine upisala je akademske godine 2017./2018. na Medicinskom fakultetu Sveučilišta u Rijeci.