

Dijagnostika i metode liječenja varicocele testisa

Cvitan, Ante

Master's thesis / Diplomski rad

2024

Degree Grantor / Ustanova koja je dodijelila akademski / stručni stupanj: **University of Rijeka, Faculty of Medicine / Sveučilište u Rijeci, Medicinski fakultet**

Permanent link / Trajna poveznica: <https://um.nsk.hr/um:nbn:hr:184:421481>

Rights / Prava: [In copyright](#)/[Zaštićeno autorskim pravom.](#)

Download date / Datum preuzimanja: **2024-12-23**



Repository / Repozitorij:

[Repository of the University of Rijeka, Faculty of Medicine - FMRI Repository](#)



SVEUČILIŠTE U RIJECI

MEDICINSKI FAKULTET

SVEUČILIŠNI INTEGRIRANI PRIJEDIPLOMSKI I DIPLOMSKI

STUDIJ MEDICINA

Ante Cvitan

Dijagnostika i metode liječenja varicocele testisa

Diplomski rad

Rijeka, 2024.

SVEUČILIŠTE U RIJECI

MEDICINSKI FAKULTET

SVEUČILIŠNI INTEGRIRANI PRIJEDIPLOMSKI I DIPLOMSKI

STUDIJ MEDICINA

Ante Cvitan

Dijagnostika i metode liječenja varicocele testisa

Diplomski rad

Rijeka, 2024.

Mentor rada: Nasl. doc. dr. sc. Stanislav Sotošek, dr. med.

Diplomski rad ocjenjen je dana _____ u/na _____

_____ pred povjerenstvom u sastavu:

1. Izv. prof. dr. sc. Dean Markić, dr. med. (predsjednik Povjerenstva)

2. Izv. prof. dr. sc. Romano Oguić, dr. med.

3. Izv. prof. dr. sc. Josip Španjol, dr. med

Rad sadrži 36 stranica, 5 slika, 34 literaturna navoda.

Zahvala

Zahvaljujem se svome mentoru, Nasl. doc. dr. sc. Stanislavu Sotošku, dr. med., na ukazanom strpljenju i pomoći u izradi ovog diplomskog rada.

Zahvaljujem se svojoj obitelji, posebno mami i tati, koji su bili uz mene u svakom trenutku i pružali mi apsolutnu podršku tijekom cijelog studiranja.

Zahvaljujem se svojim prijateljima i prijateljicama iz Velike Gorice i s faksa, a posebno mojoj Luciji, zbog nesebične pomoći da ovaj zahtjevan period studiranja prođe što lakše i ljepše.

Sadržaj

Uvod	1
Svrha rada	1
Anatomija testisa	1
Povijest varicocele	3
Mehanizmi nastanka varicocele	4
Patofiziologija varicocele	6
Simptomi varicocele i fizikalni pregled	9
Stupnjevanje varicocele	10
Dijagnostika	10
Venografija.....	11
Ultrazvuk.....	11
Kompjutorizirana tomografija	13
Indikacije za liječenje	13
Analiza sjemena.....	15

Liječenje	16
Neoperativne metode.....	16
Operativne metode.....	17
Mikrokirurška subinguinalna varikocelktomija.....	17
Ingvinalna varikocelktomija.....	18
Laparoskopska varikocelktomija.....	19
Perkutana embolizacija varikokele.....	20
Rasprava	21
Zaključak	22
Sažetak	23
Summary	24
Literatura	25
Životopis	29

POPIS SKRAĆENICA

OS- (eng. oxidative stress) oksidativni stres

ROS- (eng. reactive oxygen species) reaktivni kisikovi spojevi

HIF1- (eng. Hypoxia-Inducible Factor 1) hipoksija-inducibilni faktor 1

VEGF- (eng. Vascular endothelial growth factor) vaskularni endotelni faktor rasta

PDRN- (eng. Polydeoxyribonucleotide) polideoksiribonukleotid

CT- (eng. Computed tomography) kompjutorizirana tomografija

MSV- (eng. Microsurgical subinguinal varicocelectomy) mikrokirurška subinguinalna varikocelktomija

WHO- (eng. World Health Organization) svjetska zdravstvena organizacija

Uvod

Riječ varikocela dolazi od latinske riječi Varices i grčke riječi Cele. Riječ Varices znači proširene vene, a riječ Cele znači kila. Varikocela se definira kao dilatacija pampiniformnog venskog pleksusa koji drenira testis. To je vaskularna abnormalnost vena testisa čiji se sustav odvodnje prezentira s masom abnormalno proširenih i vijugavih vena pampiniformnog venskog pleksusa. Varikocela predstavlja najčešći uzrok primarne i sekundarne neplodnosti kod muškaraca. Iako je prevalencija kliničke varikocеле u muškoj općoj populaciji otprilike 15%, varikocela je bila indicirana kao čimbenik odgovoran za neplodnost u 35% slučajeva neplodnih muškaraca i u 81% muškaraca sa sekundarnom neplodnosti. Nadalje, dokazano je da se klinička varikocela dijagnosticira u 11,7% neplodnih muškaraca s normalnom analizom sjemena i 25,4% neplodnih muškaraca s abnormalnom analizom sjemena (1).

Svrha rada

Svrha ovog diplomskog rada je prikazati metode dijagnostike i liječenja varikocеле testisa. Cilj je unaprijediti tretman i liječenje ovog relativno čestog stanja kod muške populacije. Varikocela je vrlo čest uzrok muške neplodnosti, te u tom aspektu može vrlo značajno utjecati na kvalitetu života pacijenta.

Anatomija testisa

Testis ili sjemenik je ljudski organ koji se nalazi u mošnji, te je na taj način izdvojen od tjelesnih šupljina. Testis svoj razvitak počinje unutar trbušne šupljine, točnije na njezinoj stražnjoj stijenci. Spuštanje samog testisa iz trbušne šupljine u skrotum se naziva *descensus testis*, te testis prije samog rođenja dolazi u svoj prirodni položaj u mošnji. Kako je za stvaranje spermija ili muških spolnih stanica, koji se stvaraju u testisu potrebna temperatura 2-6 stupnjeva celzijusa niža nego u trbušnoj šupljini, testisi zauzimaju taj položaj u mošnji.

Sjemenik zauzima formu spljoštenog elipsoida, a njegov položaj u mošnji je u smjeru uzdužne osi usmjeren kraniokaudalno . Na sjemeniku razlikujemo 2 kraja, a to su *extremitas superior* i *extremitas inferior*. Također, na sjemeniku se razlikuju dvije strane, *facies medialis* i *facies lateralis*, te također postoje prednji i stražnji rub, a to su *margo anterior* i *margo posterior*. Sjemenik je organ tvrde konzistencije, a boja mu je pretežno bijela. Promjeri prosječnog testisa su 4,5:3,5:2,5 cm. U većini slučajeva, lijevi testis je nešto veći i nalazi se nešto niže od desnog testisa. Na površini organa nalazi se tvrda čahura od vezivnog tkiva *tunica albuginea*. Od stražnjeg dijela te čahure, u unutrašnjost testisa se proteže nastavak koji se također sastoji od vezivnog tkiva *mediastinum testis*. Tanke vezivne pregrade pružaju se počevši od *medijastinuma* pa sve do *tunice albugine*, te pregrade se nazivaju *septula testis*, te je njima parenhim testisa podijeljen na otprilike 250 režnjića (*lobuli testis*). Režnjići testisa su građeni od *tubuli seminiferi testis contorli*, a to su dugačke i jako zavijene cjevčice, te je po njima testis složena tubulozna žlijezda. Svaki režnjić testisa sadrži 1-4 kanalića, a građu tih kanalića čini vezivno tkivo i zametni epitel. Spermatogeneza testisa je odvija u zametnom epitelu. U vezivno tkivu koje se nalazi između zavijenih kanalića smjestile su se Leydigove stanice. Njihova je funkcija proizvodnja muškog spolnog hormona testosterona. Taj hormon je iznimno važan u stjecanju sekundarnih muških obilježja i spolnih osobina. Arterija testicularis prehranjuje testis, te njene grane ulaze u organ kroz medijastinum testisa. *Plexus pampiniformis* je splet vena sjemenika koji tvori venu testicularis. Inervacija testisa dolazi iz plexusa testicularisa koji je sekundarni splet *plexusa celijakusa*. Limfne žile testisa idu u uz vasa testicularia u *Inn. Lumbales (2)*.

Povijest varicocele

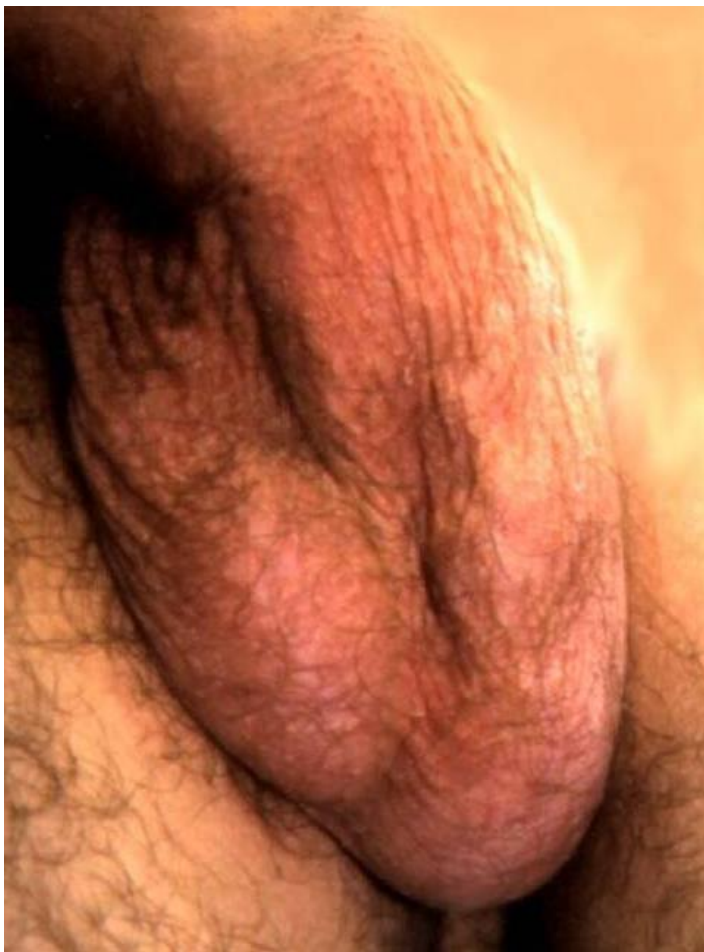Povezanost varikoccele s muškom neplodnošću povezivana je još od prvog stoljeća nove ere kada je Celsus napravio pretpostavku o povezanosti između proširenih skrotalnih vena i atrofije testisa. Nije bilo poznatih intervencija za simptomatske bolne varikoccele sve do devetnaestog stoljeća kada su utemeljene različite metode za podvezivanje proširenih vena. Jedna od njih je bila Woodsova operacija, koja se temeljila na stezanju žičanih petlji oko skrotalnih krvnih žila i konstantnom primjenom sile dok se ne bi same presjekle. Druga učestala metoda bila je upotreba Andrewove stezaljke za varikocelu, kojom su bile uklanjane proširene vene zajedno s kožom mošnje koja je prelazila preko njih. Izmišljeno je nekoliko različitih tipova "varikokelektomija" tehnika, ali glavna indikacija za operaciju bila je nelagoda i bolnost u skrotumu uzrokovana varikocelom. Učinci varikokelektomije u vezi s muškom plodnošću nisu bile uvažene sve do drugog dijela devetnaestog stoljeća. Godine 1885., Barwell je napravio izvještaj o uzorku od 100 muškaraca s varikocelom kojima su bile postavljene žičane petlje oko dilatiranih skrotalnih vena i uvidio je poboljšanje u veličini i konzistenciji testisa tih muškaraca. Efikasnost sjemenika uočio je Bennet 1889. godine, kada je napravio izvještaj o poboljšanju kvalitete sperme kod pacijenta koji je napravljena bilateralna varikokelektomija. Godine 1929. Macomber i Sanders dodatno su objasnili povišenje reproduktivne koristi varikokelektomije iznošenjem izvještaja o fiziološkim parametrima sperme i plodnosti nakon zahvata kod oligozoospermičnog subfertilnog pacijenta. Bez obzira na te rane izvještaje, varikokelektomija nije postala uvažena kao kirurški tretman muške neplodnosti sve do rada Tullocha 1955. godine. U svom istraživanju od 30 pacijenata kojima je bila napravljena jednostranoj ili obostranoj varikokelektomiji, istakao je poboljšanje parametara sperme kod 26 pacijenata, od kojih je 10 imalo potpuni povratak normalne plodnosti s postignutom trudnoćom u odnosima nakon zahvata. Istaknuo

je da "kada je varikocela povezana s subfertilitetom, varikocelu treba liječiti" postao je temelj reproduktivne medicine u području varikocеле, a brojna su istraživanja slijedila, pokazujući poboljšanje parametara sperme i stope trudnoća kod neplodnih muškaraca kojima je napravljen ovaj zahvat (3).

Mehanizmi nastanka varicocele

Krv iz testisa odlazi u splet vena oko testisa koji se naziva pampiniformni pleksus. Koristeći svjetlosnu mikroskopiju i računalno s potpomognutom trodimenzionalnom rekonstrukcijom, Ergun i suradnici su dokazali da se vene koje direktno sudjeluju u odvodu krvi iz testisa mogu podijeliti u dva različita snopa, prvi koji predstavlja vene koje su zgusnuto omotane oko arterije testisa, te drugi koji se nalazi u okolnom masnom tkivu. Navedena dva snopa vena u konačnici se spajaju u unutarnju spermatičnu venu otprilike na razini unutarnjeg ingvinalnog prstena. Proširenje unutarnje spermatične vene s refluksum krvi natrag u pampiniformni pleksus smatra se primarnim patološkim procesom za nastanak varikocеле. Rijetko, varikocеле mogu biti rezultat vanjske kompresije ipsilateralne bubrežne vene ili same sjemenske vene, što ometa venski drenažni sustav testisa. Drugi način nastanka je nekompetencija venskih zalistaka i pojedine varijacije u unutarnjoj drenaži unutarnje spermatične vene. Starije studije na muškarcima tijekom postmortemskih pregleda otkrile su da postoji nekompetentnost ili odsutnost zalistaka unutarnje sjemenske vene kod otprilike polovice ispitanih muškaraca. Novije studije pokazale su potpuni izostanak ili nekompetentnost zalistaka kod pacijenata s varikocelama, osobito kod onih u adolescentskoj dobi. U tom smislu, primijećeno je da varikocеле mogu biti uzrokovane i prisutnošću dodatnih ili alternativnih veza između unutarnje spermatične vene i sustavne venske cirkulacije koje nemaju antirefluksne mehanizme. Treće, u većini slučajeva rijedak

mehanizam za nastanak varikocele je kompresija lijeve bubrežne vene ili unutarnje spermatične vene. Klasično, sindrom nutcracker, u kojem je je bubrežna vena stisnuta između aorte i gornje mezenterične arterije, postulira se kao mogući izvor insuficijencije unutarnje sjemenske vene. Pojedine studije tvrde da ovo stanje ima više veze s razvojem varikocela kod adolescenata nego kod odraslih te kod osoba s nižim indeksom tjelesne mase. Važno je istaknuti da, s obzirom na određenu vjerojatnost da varikocela bude uzrokovana vanjskom kompresijom od strane tumora ili anatomske malformacije, kao što je situs inversus, izolirane desnostrane varikocele, kao i potencijalno potpuno nove lijevostane varicokele kod starijih muškaraca, varkocela bi trebala biti dijagnosticirana uz pomoć abdominalne radiološke slike (4).



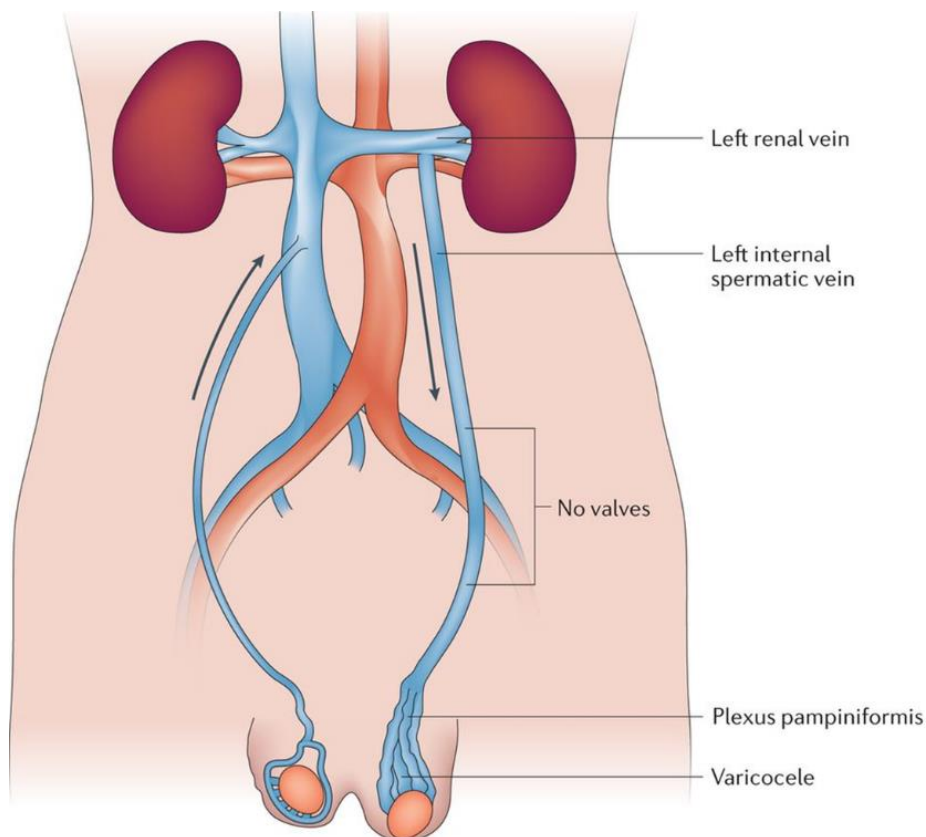
Slika 1. Varikokela 3. stupnja u 17-godišnjeg muškarca.

(Preuzeto s <https://v1.pediatricurologybook.com/Varicocele.html>)

Patofiziologija varicocele

Osnovna patofiziološka podjela varicocele je na simptomatsku i idiopatsku. Lijeva strana najčešća je lokalizacija idiopatskog tipa varicocele. Mogućnost postojanja bilateralne varicocele kreće se između 30% do 80%, pronalazak isključivo desnostrane varicocele je iznimno rijedak. Nekoliko anatomskih značajki doprinosi prevlasti lijevostranih varikocela. Lijeva unutarnja spermatična vena je duža od desne i obično se spaja s lijevom bubrežnom venom pod pravim kutom, za razliku od koso postavljene desne spermatične vene koja se ulijeva u donju šuplju venu. Zbog tih karakteristika, veći venski tlakovi se prenose na vene

lijevog sjemenskog snopa što rezultira retrogradnim refluksom krvi. Razlika u dužini tijeka, položaj i kut spajanja lijeve spermatične vene čine ključnu razliku u odnosu na desnu spermatičnu venu (slika 2). Tok lijeve spermatične vene duži je otprilike 8 do 10 cm od desne spermatične vene. U kombinaciji s uspravnijim položajem u odnosu na desnu venu, ovaj podatak objašnjava rast hidrostatskog tlaka u lijevoj spermatičnoj veni, te pogoduje savladavanju valvularnog mehanizma te dilataciji vene. Lijeva spermatična vena ima potpuno okomiti utok u lijevu bubrežnu venu, te ta činjenica utječe na teži protok krvi. Utok desne spermatične vene u donju šuplju venu obično je pod oštrim kutem, te na taj način djeluje kao obrana u sprečavanju nastanka viših vrijednosti hidrostatskog tlaka u samoj spermatičnoj veni. Postoji nekoliko različitih objašnjenja koja pokušavaju povezati varikocelu i testisularnu disfunkciju. Jedno najčešćih objašnjenja je da je hipertermija štetna za spermigenezu. Spermatoogeneza je proces koji je izrazito osjetljiv na temperaturu, a najbolje funkcionira pri 35-36 °C. Kod pacijenata koji imaju varikokelu, refluks tople trbušne krvi kroz nekompetentne zaliske podiže skrotalnu temperaturu za 2,6 °C. Toplinski stres unutar mošnje ima štetne učinke na sjemenike i spermatoogenezu, pretpostavljeni uzrok kronične testikularne hipertermije najbolje je prikazan kongenitalnim i stečenim kriptorhizmom kod muškaraca. Nekoliko mjeseci nakon primjene umjetnog protokola kriptorhizma, standardni parametri sperme su se znatno pogoršali, ali su se vratili na početne vrijednosti već godinu dana nakon prekida protokola. Kod pacijenata kod kojih je prisutna varikocela, genetski smanjena ekspresija zaštitnih proteina toplinskog šoka može doprinjeti izazivanju toplinskog stresa. Dokazano je da je toplinski stres u korelaciji s povećanjem markera oksidativnog stresa (OS) i apoptoze. Utvrđeno je da dinamička evaluacija skrotalne temperature može odražavati promjene u funkciji testisa, uz skrotalnu ultrasonografiju, termografija se smatra najboljim neinvazivnim dijagnostičkim alatom za otkrivanje varikocele.



Nature Reviews | Urology

Slika 2. Prikaz toka lijeve i desne spermatične vene (34)

Drugi patofiziološki mehanizam koji se dovodi u mogućnost je vraćanje metabolita koji su podrijetlom bubrega i nadbubrežne žlijezde putem bubrežne vene do spermatične vene, te su te tvari potencijalno toksične za funkciju sjemenika. Staza venske krvi u varikoznim venama pokreće gomilanje leukocita i njihovu aktivaciju, praćenu oslobađanjem reaktivnih kisikovih spojeva (ROS) iz zarobljenih bijelih stanica, što dovodi do oksidativnog stresa. Kod subfertilnih muškaraca s varikocelom, oštećenje venskog drenažnog sustava praćeno je stazom, bilateralnom testikularnom ishemijom, tkivnom hipoksijom i oksidativnim stresom, što sve može narušiti funkcioniranje testisa . Hipoksija-inducibilni faktor 1 (HIF1), koji se

izražava u zametnim stanicama, veže se za gen vaskularnog endotelnog faktora rasta (VEGF) kako bi inducirao VEGF i suprotstavio se izazvanoj stazi i hipoksiji. Evaluacija VEGF-a kao potencijalnog terapijskog modaliteta istraživana je na laboratorijskim životinjama. Kod štakora s induciranom varikocelom, egzogeno primjenjivanje VEGF-a smanjilo je broj apoptotičnih stanica. Polideoksiribonukleotid (PDRN) inducira proizvodnju VEGF-a u patološkim uvjetima niske perfuzije tkiva. Kod štakora s induciranom varikocelom, liječenje PDRN-om bilo je jednako učinkovito kao varikokelektomija u uklanjanju oštećenja testisa uzrokovanih induciranom varikocelom (5,6,7).

Simptomi varicocele i fizikalni pregled

Najčešće se varikoccele otkriju tijekom rutinskog fizičkog pregleda ili kod obrade neplodnosti. Varikoccele su obično asimptomatske, ali 2% do 10% pacijenata će se žaliti na bol. Nelagoda se obično opisuje kao bol, tupa ili pulsirajuća, a samo rijetko se karakterizira kao oštra, akutna ili probadajuća. Pacijenti se ponekad mogu žaliti osjećaj težine u skrotumu. Bol je najčešće prisutna prilikom fizičkog napora. Varikoccele se pojavljuju kao mekane kvržice iznad testisa, najčešće na lijevoj strani skrotuma. Pacijent može opisati da pipaj "vreću crva" iznad testisa ako je varikocela dovoljno velika. Također se mogu pojaviti varikoccele na desnoj strani i obostrane varikoccele. Velike varikoccele se jednostavno identificiraju fizikalnim pregledom i pokazat će tipičan izgled "vreće crva". Srednje varikoccele su one koje se mogu identificirati palpacijom ili fizičkim pregledom bez ikakvog naprežanja pacijenta. Male varikoccele su definirane kao one koje se mogu identificirati samo tijekom snažnog Valsalvinog manevra (naprežanje). Subkliničke varikoccele se ne mogu klinički otkriti, već se identificiraju ultrazvučnim pregledom. Blage varikoccele obično ne daju nikakve simptome, ali se može

primijetiti osjećaj težine u skrotumu. Varikocela može dovesti do neplodnosti kod nekih muškaraca (9, 10).

Stupnjevanje varicocele

Varikocela se može podijeliti u četiri različita stupnja. Subklinička varikocela koju nije moguće palpirati čak niti u mirovanju, a niti primjenom Valsalvinog pokusa, ali postoji mogućnost dokaza zadržavanja venske krvi ultrasonografskim pregledom. U I. stupnju varicocele, varikocela je palpabilna isključivo primjenom Valsalvinog pokusa. U II. Stupnju varikocela se može palpirati i bez izvođenja Valsalvinog pokusa, te je ona otprilike srednje veličine, te se također ne može vidjeti golim okom. U III. Stupnju varikocelu se može primijetiti pogledom na kožu mošnje (slika 1) (10).

Dijagnostika

Procjena za varikocelu zahtjeva odgovarajuće okruženje i sustavni pregled. Idealno je osigurati toplu i ugodnu okolinu za pacijenta kako bi se omogućila opuštenost kože skrotuma. Hladna temperatura i stres kod pacijenta mogu dovesti do podizanja skrotuma i otežati identifikaciju varicocele. Prema mišljenju autora, pregled se prvo obavlja u stojećem položaju, kako bez, tako i sa Valsalva manevrom. Nakon toga, pregled se ponavlja u ležećem položaju kako bi se procijenila dekompresija dilatiranih vena. Osim palpacije za dilataciju pampiniformnog pleksusa, treba zabilježiti veličinu i konzistenciju testisa (11).

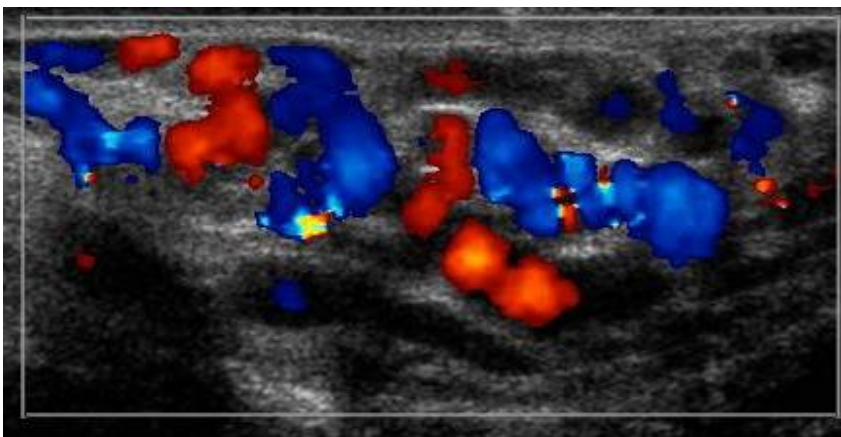
Venografija

Venografija se općenito smatra najosjetljivijom pretragom, jer gotovo 100% muškaraca s klinički opipljivom varikocelom se prezentira s refluksom spermatične vene. Međutim, zbog svoje invazivne prirode i mogućnosti lažno pozitivnih rezultata, suvremena upotreba primarno uključuje istodobnu terapijsku intervenciju s embolizacijom. Retrospektivni pregled embolizacije varikocele nakon neuspjele kirurške ligacijske terapije istaknuo je važnost venografije u identifikaciji prisutnih kolateralnih vena, posebno na retroperitonealnoj ili ingvinalnoj razini.

Ultrazvuk

Ultrazvuk skrotuma trenutno je najčešća i najšire korištena metoda za dokazivanje varikocele. Upotrebom visokofrekventnih ultrazvučnih sonda i uvođenjem Doppler tehnologije, ultrazvuk skrotuma postao je sve jednostavniji za izvođenje. Može pružiti slike visoke rezolucije i karakterizirati vaskularni protok unutar testisa kao i susjednih struktura. S obzirom na njegovu visoku osjetljivost i specifičnost (97% i 94% u usporedbi sa venografijom), neinvazivnu prirodu i relativnu jednostavnost izvođenja, ultrazvuk skrotuma sa Doppler pregledom postao je metoda izbora za procjenu patologije skrotuma i testisa (slika 3). Ultrazvučni pregled skrotuma izvodi se tako da pacijent zauzme ležeći položaj. Skrotum se podupire ručnikom i nanosi se ultrazvučni gel. Pregled se najbolje izvodi s visokofrekventnim linearnim transduktorima, obično >7.5 MHz. Izvršitelj pregelda bi trebao imati nizak prag za daljnje proučavanje varikocele s pacijentom u uspravnom položaju i/ili uz Valsalvov manevar. Karakterističan ultrazvučni nalaz varikocele je prikaz "višestrukih, anehogenih, cjevastih struktura" blizu gornjih i bočnih dijelova testisa. Spektralni Doppler ultrazvuk s postavkama optimiziranim za niske brzine protoka krvi obično se koristi za pomoć

u dijagnozi varikocela. Najčešći Doppler nalazi prikazuju venski protok u mirovanju s povremenim ili kontinuiranim obrtanjem protoka uz Valsalvov manevar. Postoji više sustava za ocjenjivanje koji služe za klasifikaciju dinamičkih sonografskih nalaza varikocela. Sarteschi i Dubin su dvije klasifikacije koje se najčešće koriste(12). Sustav vrednovanja koji su objavili Chiou i sur. dodatno je poboljšao osjetljivost i specifičnost ultrazvuka u detekciji klinički palpabilnih varikocela. Iako je općeniti ultrazvučni izgled varikocela općeprihvaćen, ne postoje standardizirani kriteriji o točnom opsegu venskog proširenja ili refluksa koji moraju biti prisutni da bi se definirala varikocela. U istraživanju od 217 muškaraca s kliničkim i subkliničkim varikocelama, venski promjer >2.95 mm tijekom Valsalva manevra bio je znatno povezan s osjetljivošću i specifičnošću od 84% za kliničku varikocelu. Općenito, urolozi se slažu da su klinički relevantne varikocele veće od 2.5–3 mm u svom promjeru. Sustav ocjenjivanja koji uključuje nalaze color Doppler ultrazvuka dilatacije vena i obrtanja protoka pokazao je osjetljivost od 93% i specifičnost od 85% u usporedbi s fizičkim pregledom na uzorku od 127 testisa (13).



Slika 3. Sagitalna kolor dopler slika lijeve varikocela kod pacijenta u mirovanju.

(Preuzeto s <https://v1.pediatricurologybook.com/Varicocele.html>)

Kompjutorizirana tomografija

Kad govorimo o CT-u (eng. Computed tomography) i dijagnosticiranju varikocela, utjecaj je nizak, jer se samo 2%–3% bubrežnih tumora prezentira kao simptomatska varikocela. Mogućnost procjene varikocela pomoću CT snimanja je prihvaćena, ali je nepraktična zbog velikog izlaganja zračenju(14). Niska cijena i široka dostupnost ultrazvuka još uvijek ga čine preferiranom početnom metodom snimanja. Povećana rezolucija CT snimanja, učinila ga je izvrsnom dopunskom metodom za proučavanje retroperitonealne anatomije. Među skupinom muškaraca kod kojih je CT snimanje otkrilo retroaortičnu lijevu bubrežnu venu, 77% je imalo varikocela na skrotalnom ultrazvuku, što podržava hipotezu o povećanim hidrostatskim tlakovima koji rezultiraju većom incidencijom lijevostrane varikocela. U ovom trenutku, uloga CT snimanja je minimalna u dijagnosticiranju varikocela i rezervirana je za kliničke slike gdje se sumnja na retroperitonealni proces ili malignitet (12).

Indikacije za liječenje

Prema smjernicama Američkog urološkog udruženja i Američkog društva za reproduktivnu medicinu, liječenje kliničkih varikocela trebalo bi biti pruženo muškom partneru para koji pokušava već duže vrijeme začeti ako su prisutni sljedeći uvjeti: varikocela je palpabilna, par ima dokumentiranu neplodnost, žena ima normalnu ili potencijalno ispravljivu plodnost ili muški partner ima jedan ili više abnormalnih parametara sjemena ili rezultate testova funkcije sperme (15). Osim toga, liječenje varikocela je indicirano za prevenciju ili prevenciju atrofije testisa kod mlađih muškaraca u adolescentskoj dobi, ublažavanje boli i neugodnosti, smanjenje fragmentacije DNK sperme (DNAF) ili poboljšanje testikularne funkcije kod hipogonadalnih muškaraca koji boluju od varikocela. Incidencija kliničkih varikocela u

adolescenciji vrlo je slična onoj u odrasloj muškoj populaciji (16). Mladići ili adolescenti s varikocelom trebaju biti procijenjeni na ipsilateralnu testikularnu hipotrofiju i, ako je prisutna, treba im biti omogućeno liječenje. Smatra se da su ti pacijenti izloženi većem riziku od moguće disfunkcije testisa i moguće neplodnosti (17). Studije su dokazale da razlika u volumenu testisa između normalnog i zahvaćenog testisa korelira sa smanjenom koncentracijom i pokretljivošću sperme, a razlika u veličini više od 10% smatra se kirurškim kriterijem za asimptomatsku adolescentnu varikocelu. Studije su pokazale da je varikocela povezana s progresivnim i vremenski kontinuiranim padom funkcije testisa (18). Kada se govori o neplodnosti, liječenje varikocele nije indicirano ako su parametri sjemena uredni ili ako je varikocela subklinička. Odraslim muškarcima koji ne pokušavaju aktivno začeti, ali imaju slučajno otkrivenu varikocelu, treba objasniti rizik za plodnost i ponuditi im barem jednu analizu sjemena za procjenu reproduktivne sposobnosti. Iako svi muškarci s varikocelom nemaju abnormalne parametre sjemena, velik broj može imati smanjen broj spermija, smanjenu pokretljivost i/ili abnormalnu morfologiju (19,20). Mladi odrasli muškarci s klinički palpabilnim oblikom varikocele, urednim parametrima sjemena i željom za budućim očinstvom trebaju biti praćeni redovitim analizama sjemena svakih 1 do 2 godine. Ako se dobiju abnormalni rezultati, analize sjemena treba ponoviti, i ako disfunkcija napreduje, opcija je definitivno liječenje varikocele. Muškarcima sa sekundarnom neplodnošću i klinički palpabilnom varikocelom treba pružiti isto liječenje kao i onima s primarnom neplodnošću (21).

Analiza sjemena

Analiza sjemena je temelj procjene plodnosti. Rezultati analize sjemena podložni su različitim čimbenicima i znatno variraju tijekom vremena, čak i kod iste osobe. Također prisutna je velika međulaboratorijska varijabilnost. Stoga, abnormalna analiza sjemena uvijek se treba ponoviti. Analiza sjemena ne pokazuje sposobnost oplodnje sperme i nije uvijek apsolutan prediktor plodnosti para. Nemaju uvijek svi plodni muškarci potpuno uredne parametre sjemena, dok neki neplodni muškarci mogu imati normalne parametre sjemena, ali pojedine druge defekte koji utječu na njihovu plodnost. Nijedan parametar sjemena, osim azospermije, dosljedno ne razlikuje plodne od neplodnih muškaraca. Međutim, više abnormalnih parametara sjemena povezano je s povećanim rizikom neplodnosti. Većina stručnjaka preporučuje prosječno 2 do 3 dana apstinencije prije prikupljanja uzorka sjemena. Dulja razdoblja apstinencije povezana su s povećanjem volumena sjemena i koncentracije spermija, ali i smanjenjem pokretljivosti spermija. Prikupljanje i laboratorijska obrada uzoraka sjemena trebaju biti standardizirani prema World Health Organization (WHO) priručniku. Likvefakcija uzorka sjemena izvodi se na sobnoj temperaturi, a analiza treba biti izvršena unutar jednog sata od prikupljanja. Ako se uzorak uzima kod kuće, treba ga donijeti u laboratorij unutar 30 minuta i držati na tjelesnoj temperaturi tijekom transporta. Ako početna analiza pokazuje azospermiju, centrifugiranje uzorka i naknadna analiza resuspendiranog peleta pod velikim povećanjem važni su za razlikovanje kriptozoospermije od prave azospermije. Kućni testovi za analizu sjemena postaju sve popularniji, ali još nisu usvojeni u redovnoj kliničkoj praksi (22). Klinički otkrivena varikocela je vrlo značajan faktor rizika za smanjenje broja spermija, pokretljivosti i morfologije kod neplodnih muškaraca. Uočena ukupna veličina efekta nije u skladu s izdanjem WHO laboratorijskog priručnika korištenog za ispitivanje ljudskog sjemena. Budući da većina studija objavljenih nakon 2010.

godine još uvijek koristi priručnik iz 1999., potrebna su daljnja istraživanja kako bi se potpuno razumio utjecaj ove promjene na povezanost između varikokele i parametara ljudskog sjemena. Bolje razumijevanje utjecaja varikokele na kvalitetu spermija i plodnost može pomoći u poboljšanju savjetovanja, liječenja i podrške oboljelima (23).

Liječenje

Liječenje varikokele je indicirano kod pacijenata koji se istražuju zbog neplodnosti i koji imaju simptome (bolni skrotum). Postoje jaki dokazi da operacija varikokele može povratiti volumen testisa i poboljšati parametre sjemena. Liječenje varikokele može se izvesti na dva načina. To su operativni i neoperativni način. Pri donošenju odluke o načinu terapije varikokele bitno je razmotriti prednosti i mane pristupa kojeg je liječnik izabrao (24).

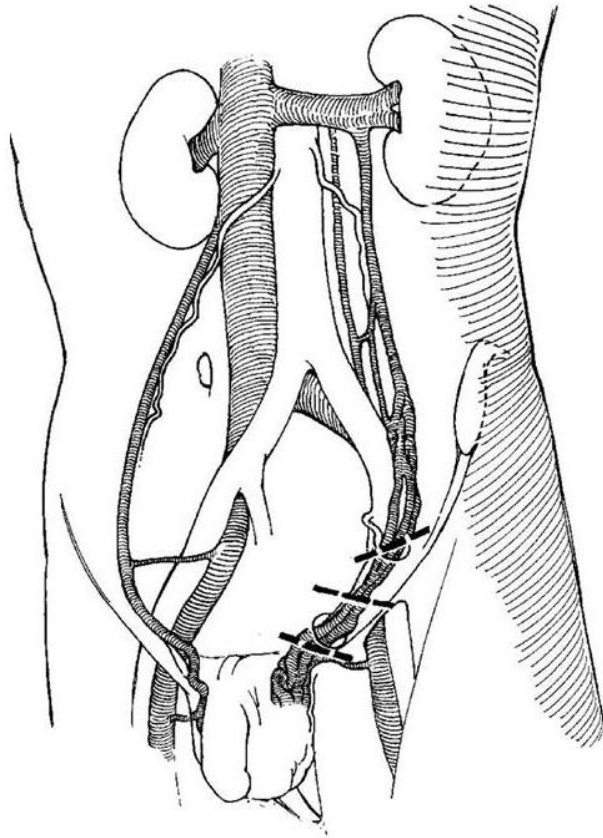
Neoperativne metode

Istraživanja su pokazala da u vrijeme adolescentske dobi može doći do značajnog smanjenja testisa koji je u kontaktu s proširenim vena, u usporedbi s testisom bez proširenih vena. Pojedina istraživanja su pokazala da dio observiranih pacijenata u adolescentskoj dobi koji nisu bili podvrgnuti operaciji ima lošiju kvalitetu sperme. Neoperativni pristup dovodi do toga da se pacijenti moraju pratiti. Svi podaci dovode do činjenice da je bolje obaviti operaciju varikokele u adolescentskoj dobi, a izrazito ako postoje indikacije da sjemenik sporije raste. Postoji mogućnost da varikocela ne utječe na rast testisa, te da muškarac nema problema s plodnosti. Nažalost, ne postoji način da se predvidi koji će od pacijenata s varikocelom s vremenom razviti smanjenu plodnost ili smanjen rast testisa (24).

Operativne metode:

Mikrokirurška subinguinalna varikocektomija

Mikrokirurška subinguinalna varikocektomija (MSV) koristi poprečni rez kože otprilike 3 cm iznad pubične kosti, neposredno ispod vanjskog prstena, a zatim se oprezno se hvataju atraumatskom Babcockovom stezaljkom i podižu u ranu (slika 4). Oštra i tupa disekcija koristi se za oslobađanje struktura kanala iz okolnih tkiva, omogućujući mobilizaciju kroz kožni rez. Na ovoj razini kanal se osigurava pomoću retraktora. Uz pomoć kirurškog mikroskopa za povećanje, vanjska spermatična fascija se razdvaja i reže. Vas deferens i njegov perivaskularni vaskularni snop se izoliraju i čuvaju. Mikrodoplerska sonda se koristi za identificiranje testikularne arterije. Sve limfne žile se očuvaju ako je to moguće. Sve vene unutar spermatičnog kanala podvezuju se kirurškim klipsama ili 4-0 šavovima. Kada se kanal svede na vas deferens, perivaskularne žile, arteriju i limfne žile, spermatični kanal se vraća u ranu. Rana se zatvara prekinutim dubokim dermalnim šavovima i kontinuiranim subkutikularnim šavom (25).



Slika 4. Mjesta kirurških rezova u korelaciji s venskom drenažom.

(Preuzeto s <https://v1.pediatricurologybook.com/Varicocele.html>)

Ingvinalna varikocektomija

Ingvinalna varikocektomija je tehnika u kojoj se koristi rez od 3-4 cm preko donjeg ingvinalnog kanala, počevši dva do tri prsta medijalno i kaudalno od prednje ilijačne kralježnice. Rez se spušta kroz Scarpovu fasciju. Površinske donje epigastrične vene se podvežu. Aponeuroza vanjskog kosog mišića se detektira i reže usporedno s vlaknima fascije, a rez se nastavlja inferiorno kroz vanjski dio ingvinalnog prstena. Ilioingvinalni živac se detektira i oslobađa iz temeljnih struktura kanala, a zatim se lateralno povuče kako ne bi bio oštećen tijekom ostatka postupka. Spermatski kanal unutar kanala se izolira i podiže iz rane. Spermatski kanal se zatim dijeli na vas deferens, perivaskularne žile, testikularnu arteriju i

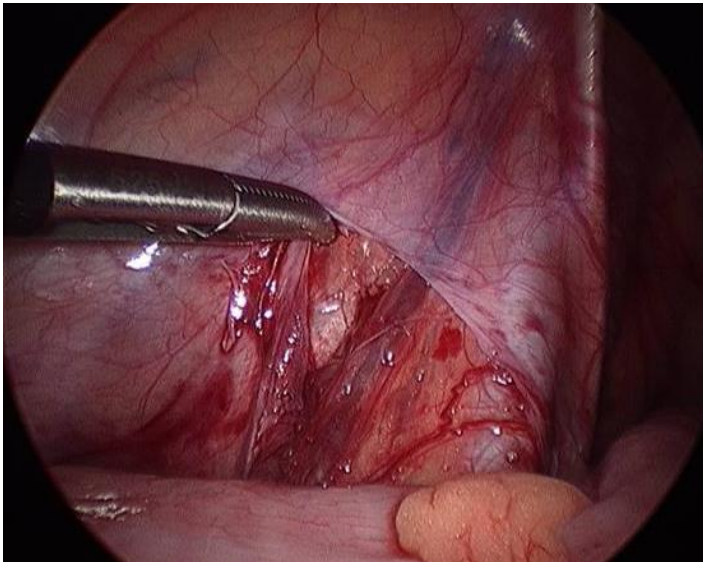
limfne žile koje se čuvaju, a vene se podvežu. Kontinuirani apsorbirajući šav se zatim koristi za zatvaranje kose fascije i potkožnog prostora. Koža se zatvara kontinuiranim subkutikularnim šavom (25).

Mikroskopska ingvinalna varikoelektomija isto je pokazala značajan pozitivan učinak na parametre sjemena, s uspješnošću vrlo sličnom mikroskopskoj subinguinalnoj varikoelektomiji i značajno boljom od retroperitonealne ili laparoskopske varikoelektomije (28). Uz slične ishode između ove dvije tehnike, neki zagovaraju uporabu mikrokirurške ingvinalne varikoelektomije kao tehnički nešto jednostavnijeg postupka (26). S obzirom na to da subinguinalni pristup nailazi na više spermatičnih arterija, smatra se da ingvinalna varikoelektomija uključuje manje unutarnjih spermatičnih žila većih promjera, što rezultira kraćim vremenom operacije (27). Međutim, komparativne studije između dviju tehnika u pogledu operativnog vremena nisu zabilježile razliku u trajanju operacije, sugerirajući da dužina operacije više ovisi najviše o iskustvu kirurga (28). Ingvinalna varikoelektomija uvijek ne rješava veće kremasterske vene, što može povećati rizik od recidiva. Zaključno, ingvinalna varikoelektomija povezana je s izraženijom postoperativnom boli zbog potrebe za incizijom aponeuroze vanjske kose fascije (29).

Laparoskopska varikoelektomija

Laparoskopska varikoelektomija obično se izvodi s pomoću tri transperitonealna porta. 5-mm laparoskopski port postavlja se blizu pupka i stavlja u peritonealni prostor tehnikom Hassana ili Veress-igle. Dva dodatna 5-mm porta zatim se postavljaju pod vizualnim vodstvom, jedan između pupka i pubične simfize, a drugi lateralno u odnosu na lijeve epigastrične žile (30). Otprilike 3 cm iznad unutarnjeg ingvinalnog prstena, peritoneum koji prekriva sjemenske žile se incizira (slika 5). Uz pomoć laparoskopskog Dopplera ili mikro-

Dopplera, koristi se tupa i oštra disekcija za odvajanje sjemenskih žila od okolnog tkiva. Ovisno o preferencijama kirurga, testikularna arterija može ili ne mora biti izolirana i pošteđena. Vene se zatim ligiraju s klipovima i podijele. Mjesta portova obično se zatvaraju s prekidnim apsorbirajućim šavovima, a koža se zatvara subkutanim šavovima (31).



Slika 5. Laparoskopski pristup. Lijeva spermatična vena izložena ispod peritonealnog nabora

(Preuzeto s <https://v1.pediatricurologybook.com/Varicocele.html>)

Perkutana embolizacija varikokele

Embolizacija varikocele je minimalno invazivna metoda koja je povezana s manjom postoperativnom boli i smanjenim rizikom od hidrocele u usporedbi sa standardnim kirurškim pristupima. Često se prije embolizacije provodi Doppler ultrazvuk kako bi se potvrdilo postojanje varikocela (32). Perkutana embolizacija se obično izvodi pod utjecajem intravenske sedacije i lokalne anestezije, pri čemu se venski pristup dobiva ili putem desne zajedničke femoralne vene za lijeve varikocele ili unutarnje jugularne vene za desne ili obostrane varikocele. Kada vrh katetera dosoije do distalnih unutarnjih spermatičkih vena i pampiniformnog plexusa, radi se venogram. Varikocele se tada emboliziraju bilo s čvrstim

okluzivnim agensima, poput spirala i vaskularnih čepova, ili tekućim embolijskim agensima, kao što je sklerozirajući tetradecil sulfat (33).

Rasprava

Varikocela, patološko proširenje venskog pleksusa u skrotumu, je vrlo čest uzrok muške neplodnosti i osjećaja nelagode. Brza dijagnoza i početak tretmana varikocеле ključni su za poboljšanje reproduktivnih funkcija i kvalitete života pacijenata. U ovoj raspravi razmotrit ćemo trenutne metode dijagnostike i liječenja varikocеле, uključujući njihove prednosti, nedostatke i dugoročne ishode. Dijagnostiku varikocеле se započinje detaljnim kliničkim pregledom, koji uključuje palpaciju skrotuma u stojećem položaju i tijekom Valsalva manevra. Kliničkim pregledom se mogu napipati veće varikocеле, dok manje varikocеле često zahtijevaju dodatne dijagnostičke metode. Doppler ultrazvuk je standardna slikovna tehnika koja potvrđuje dijagnozu i procjenjuje stupanj varikocеле. Doppler ultrazvuk omogućava vizualizaciju abnormalnog povratka krvi u venskom pleksusu te procjenu veličine i funkcije testisa, što je ključno za donošenje odluke o liječenju. Postoji nekoliko kirurških pristupa liječenju varikocеле, svaki sa svojim specifičnim tehničkim aspektima. Mikrokirurška subinguinalna varikocелеktomija (MSV) poima se zlatnim standardom zbog relativno niske količine komplikacija. MSV koristi kirurški mikroskop za preciznu identifikaciju i očuvanje arterija i limfnih žila, čime se znatno smanjuje rizik od hidrocele i recidiva varikocеле. Ingvinalna varikocелеktomija koristi rez kroz ingvinalni kanal. Iako je tehnički lakša za izvođenje, povezana je s jačim bolovima postoperativno zbog incizije aponeuroze vanjskog kosog mišića. Stope recidiva su slične kao kod MSV, ali rizik od hidrocele je veći zbog manje precizne identifikacije limfnih žila. Laparoskopna varikocелеktomija je minimalno invazivni pristup koji uključuje upotrebu tri transperitonealna porta za ligaciju spermatičnih vena.

Laparoskopska varikocelektomija može biti korisna u slučajevima bilateralnih varikocela, no povezana je sa znatno višim stopama hidrocele i recidiva u usporedbi s mikrokirurškim pristupima. Različite tehnike, uključujući one koje čuvaju arterije i one koje ne čuvaju, imaju različite ishode. Perkutana embolizacija je minimalno invazivna metoda koja koristi kateter za ulaz sklerozantnih sredstava ili embolizacijskih zavojnica u spermatične vene. Embolizacija ima prednosti u smislu smanjenog postoperativnog bola i rizika od hidrocele, ali je povezana s višim stopama recidiva i tehničkim neuspjesima. Ova metoda je pogodna za pacijente koji žele izbjeći kiruršku intervenciju ili su imali neuspjeh prethodnog kirurškog liječenja.

Zaključak

Dijagnostika i liječenje varikocеле neophodni su za poboljšanje ishoda začeća i kvalitete života pacijenata. Varikocela se najčešće dijagnosticira putem kliničkog pregleda i Doppler ultrazvuka, što omogućava preciznu detekciju i procjenu ozbiljnosti stanja. Među različitim metodama liječenja, mikrokirurška subinguinalna varikocelektomija pokazala se kao najviše učinkovita, s najnižim stopama postoperativnih komplikacija i recidiva. Ingvinalna varikocelektomija također pruža visoku uspješnost, ali s nešto bolnijim postoperativnim oporavkom. Laparoskopska varikocelektomija i perkutana embolizacija su minimalno invazivne, ali imaju veze s više recidiva i postoperativnih komplikacija. Izbor metode liječenja trebao bi biti individualiziran, procjenjujući kliničke karakteristike pacijenta, stupanj varikocеле, simptome i želje pacijenta. Mikrokirurška subinguinalna varikocelektomija ostaje metoda izbora zbog svoje učinkovitosti i sigurnosti, dok perkutana embolizacija može biti prikladna za pacijente koji žele izbjeći kiruršku intervenciju ili su imali neuspjeh prethodnog kirurškog liječenja. Buduća istraživanja s dugoročnim praćenjem neophodna su za kvalitetniju procjenu dugoročnih ishoda različitih metoda terapije varikocеле. Na taj način,

smjernice za dijagnostiku i liječenje varikocela mogu biti optimizirane, s ciljem postizanja najboljih mogućih rezultata za pacijente.

Sažetak

Varikocela je medicinsko stanje u kojem se u skrotumu nalaze proširene vene pampiniformnoga pleksusa. Varikocela se najčešće pojavljuje na lijevoj strani, a glavni uzrok toga je okomit tok lijeve spermatske vene koja je pod okomitim kutom ulijeva u lijevu renalnu venu. S druge strane desna renalna vena se pod oštrim kutom ulijeva u donju šuplju venu, te je manja šansa za moguće zaostajanje venske krvi na toj strani. Prevalencija varikocela u prosječnoj muškoj populaciji iznosi 15%. Najčešće se varikocela otkrije tijekom rutinskog fizičkog pregleda ili kod obrade neplodnosti. Varikocela se pojavljuje kao mekane kvržice iznad testisa, najčešće na lijevoj strani skrotuma.

Prema smjericama Američkog urološkog udruženja i Američkog društva za reproduktivnu medicinu, kliničke varikocela treba liječiti kod muškaraca u paru koji se već duže vrijeme bezuspješno trude oploditi partnericu, ako su ispunjeni sljedeći uvjeti: varikocela je opipljiva, par ima potvrđenu neplodnost, žena ima normalnu ili potencijalno ispravljivu plodnost, ili muški partner ima jedan ili više abnormalnih parametara sjemena ili rezultate testova funkcije sperme. Liječenje varikocela indicirano je kod pacijenata koji se podvrgavaju ispitivanju zbog neplodnosti i imaju simptome, poput bolnog skrotuma. Postoje snažni dokazi da operacija varikocela može obnoviti volumen testisa i poboljšati parametre sjemena. Liječenje varikocela može se provoditi na dva načina: operativno i neoperativno. Pri donošenju odluke o metodi liječenja varikocela, važno je razmotriti prednosti i nedostatke pristupa koji je odabrao liječnik.

Ključne riječi: varikocela, dijagnostika, liječenje

Summary

Varicocele is a medical condition characterized by enlarged veins of the pampiniform plexus in the scrotum. It most commonly appears on the left side due to the vertical flow of the left spermatic vein, which enters the left renal vein at a right angle. Conversely, the right renal vein enters the inferior vena cava at an acute angle, reducing the chance of venous blood stasis on that side. The prevalence of varicocele in the average male population is 15%. Varicoceles are often discovered during routine physical examinations or infertility assessments. They appear as soft lumps above the testis, most commonly on the left side of the scrotum.

According to the guidelines of the American Urological Association and the American Society for Reproductive Medicine, clinical varicoceles should be treated in men in couples who have been unsuccessfully trying to impregnate the partner for an extended period if the following conditions are met: the varicocele is palpable, the couple has documented infertility, the woman has normal or potentially correctable fertility, or the male partner has one or more abnormal semen parameters or results from sperm function tests. Treatment of varicocele is indicated in patients undergoing infertility evaluation who have symptoms, such as a painful scrotum. There is strong evidence that varicocele surgery can restore testicular volume and improve semen parameters. Varicocele treatment can be conducted in two ways: surgical and non-surgical. When deciding on the method of varicocele treatment, it is important to consider the advantages and disadvantages of the approach chosen by the physician.

Key words: varicocele, diagnosis, treatment

Literatura

1. Sofikitis N., Stavrou S., Skouros S., Dimitriadis F., Tsounapi P., Takenaka A., Mysteries, Facts, and Fiction in Varicocele Pathophysiology and Treatment, *European Urology Supplements*, Volume 13, Issue 4, 2014, Pages 89-99.
2. Križan Z. Pregled građe grudi, trbuha, zdjelice, noge i ruke Zagreb: Školska knjiga; 2008.
3. Masson P, Brannigan RE. The varicocele. *Urol Clin North Am*. 2014 Feb;41(1):129-44.
4. Clavijo RI, Carrasquillo R, Ramasamy R. Varicoceles: prevalence and pathogenesis in adult men. *Fertil Steril*. 2017 Sep;108(3):364-369.
5. Čizmić, L., Bašković, M. i Župančić, B. (2020). Varikokela – tihi ubojica muške plodnosti?. *Medicina Fluminensis*, 56 (1), 16-25.
https://doi.org/10.21860/medflum2020_232813
6. Hassanin AM, Ahmed HH, Kaddah AN. A global view of the pathophysiology of varicocele. *Andrology*. 2018 Sep;6(5):654-661.
7. Walsh TJ, Smith JF. Male Infertility. In: McAninch JW, Lue TF. eds. *Smith & Tanagho's General Urology, 19e*. McGraw Hill; 2020. Accessed June 03, 2024.
8. Leslie SW, Sajjad H, Siref LE. Varicocele. [Updated 2023 Nov 13]. In: StatPearls [Internet]. Treasure Island (FL): StatPearls Publishing; 2024 Jan-. Available from: <https://www.ncbi.nlm.nih.gov/books/NBK448113/>
9. Katz MH, Doherty GM. Urology. In: Doherty GM. eds. *Current Diagnosis & Treatment: Surgery, 15e*. McGraw Hill LLC; 2020. Accessed June 03, 2024.

10. Fučkar Ž., Španjol J. et al. Urologija I. Rijeka: Medicinski fakultet Sveučilišta u Rijeci; 2013.
11. Dubin L, Amelar RD. Varicocele size and results of varicocelectomy in selected subfertile men with varicocele. *Fertil Steril* 1970; 21: 606–9.
12. Belay RE, Huang GO, Shen JK, Ko EY. Diagnosis of clinical and subclinical varicocele: how has it evolved? *Asian J Androl.* 2016 Mar-Apr;18(2):182-5.
13. Chiou RK, Anderson JC, Wobig RK, Rosinsky DE, Matamoros A Jr, et al. Color Doppler ultrasound criteria to diagnose varicoceles: correlation of a new scoring system with physical examination. *Urology* 1997; 50: 953–6.
14. Karcaaltincaba M. Demonstration of normal and dilated testicular veins by multidetector computed tomography. *Jpn J Radiol* 2011; 29: 161–5.
15. Sharlip ID, Jarow JP, Belker AM, Lipshultz LI, Sigman M, Sadovsky R, et al. Best practice policies for male infertility. *Fertil Steril* 2002;77:873–82.
16. Cobellis G, Mastroianni L, Crucetti A, Amici G, Martino A. Retroperitoneoscopic varicocelectomy in children and adolescents. *J Pediatr Surg* 2005;40: 846–9.
17. Sigman M, Jarow JP. Ipsilateral testicular hypotrophy is associated with decreased sperm counts in infertile men with varicoceles. *J Urol* 1997;158: 605–7.
18. Diamond DA, Zurakowski D, Bauer SB, Borer JG, Peters CA, Retik AB, et al. Relationship of varicocele grade and testicular hypotrophy to semen parameters in adolescents. *J Urol* 2007;178:1584–8.
19. Nagler HM, Grotas AB. Varicocele. In: Lipshultz LI, Howards SS, Niederberger CS, editors. *Infertility in the male*. 4th edition. New York: Cambridge University Press; 2009. p. 33.
20. Saypol DC. Varicocele. *J Androl* 1981;2:61–71.

21. Paduch DA, Niedzielski J. Repair versus observation in adolescent varicocele: a prospective study. *J Urol* 1997;158:1128–32.
22. Ghayda R, Bhasin S, Kathrins M. The Evaluation of the Infertile Man. In: Bhasin S, O’Leary MP, Basaria SS. eds. *Essentials of Men’s Health*. McGraw Hill; 2021. Accessed June 05,2024.
23. Agarwal A, Sharma R, Harlev A, Esteves SC. Effect of varicocele on semen characteristics according to the new 2010 World Health Organization criteria: a systematic review and meta-analysis. *Asian J Androl*. 2016 Mar-Apr;18(2):163-70.
24. Zelkovic P, Kogan SJ. The Pediatric Varicocele. In: *Pediatric Urology*. 2010. p. 585–94.
25. Shiraishi K, Oka S, Matsuyama H. Surgical comparison of subinguinal and high inguinal microsurgical varicocelectomy for adolescent varicocele. *Int J Urol* 2016;23:338–42.
26. Hopps CV, Lemer ML, Schlegel PN, Goldstein M. Intraoperative varicocele anatomy: a microscopic study of the inguinal versus subinguinal approach. *J Urol* 2003;170:2366–70.
27. Beck EM, Schlegel PN, Goldstein M. Intraoperative varicocele anatomy: a macroscopic and microscopic study. *J Urol* 1992;148:1190–4.
28. Orhan I, Onur R, Semercioz A, Firdolas F, Ardicoglu A, K € oksal IT. Comparison € of two different microsurgical methods in the treatment of varicocele. *Arch Androl* 2005;51:213–20.
29. Kramolowsky EV, Wood NL, Donovan JF, Sandlow JI. Randomized comparison of open versus laparoscopic varix ligation for the treatment of infertility. *J Urol* 1997;157:143.
30. Rizkala E, Fishman A, Gitlin J, Zelkovic P, Franco I. Long term outcomes of lymphatic sparing laparoscopic varicocelectomy. *J Pediatr Urol* 2013;9: 458–63.

31. Yu W, Rao T, Ruan Y, Yuan R, Cheng F. Laparoscopic varicocelectomy in adolescents: artery ligation and artery preservation. *Urology* 2016;89: 150–4.
32. Nabi G, Asterlings S, Greene DR, Marsh RL. Percutaneous embolization of varicoceles: outcomes and correlation of semen improvement with pregnancy. *Urology* 2004;63:359–6.
33. Halpern J, Mittal S, Pereira K, Bhatia S, Ramasamy R. Percutaneous embolization of varicocele: technique, indications, relative contraindications, and complications. *Asian J Androl* 2016;18:234–8.
34. Fuglesang S et al. Varicocele and male infertility. *Nature review urology*, 14, 523-533., 2017.

Životopis

Ante Cvitan rođen je 6. rujna 1999. godine u Zagrebu. Osnovnu školu Eugen Kvaternik završio je u Velikoj Gorici. Prirodoslovnu školu Vladimira Preloga, smjer prirodoslovna gimnazija završio je u Zagrebu, a Medicinski fakultet Sveučilišta u Rijeci upisao je 2018. godine.

Zbog postignutih rezultata na državnom i međunarodnom natjecanju u istraživačkom radu iz područja biologije (1. mjesto na državnom natjecanju 2017. i osvojena brončana medalja na međunarodnom natjecanju 2018.), Agencija za odgoj i obrazovanje dodijelila mu je dva Oskar znanja, koji predstavljaju najveće priznanje i nagradu za izniman uspjeh i postignute rezultate u istraživačkom radu.

Aktivni je korisnik engleskog jezika, te pasivni njemačkog jezika. Kroz život je trenirao različite sportove, uključujući vaterpolo, košarku i nogomet, te se danas rekreativno bavi sportom.