

Eozinofilni gastritis - dijagnostika i liječenje

Derniković, Dora

Master's thesis / Diplomski rad

2024

Degree Grantor / Ustanova koja je dodijelila akademski / stručni stupanj: **University of Rijeka, Faculty of Medicine / Sveučilište u Rijeci, Medicinski fakultet**

Permanent link / Trajna poveznica: <https://um.nsk.hr/um:nbn:hr:184:959035>

Rights / Prava: [In copyright](#)/[Zaštićeno autorskim pravom.](#)

Download date / Datum preuzimanja: **2025-03-11**



Repository / Repozitorij:

[Repository of the University of Rijeka, Faculty of Medicine - FMRI Repository](#)



SVEUČILIŠTE U RIJECI

MEDICINSKI FAKULTET

SVEUČILIŠNI INTEGRIRANI PRIJEDIPLOMSKI I DIPLOMSKI

STUDIJ MEDICINA

Dora Derniković

EOZINOFILNI GASTRITIS - DIJAGNOSTIKA I LIJEČENJE

Diplomski rad

Rijeka, 2024.

SVEUČILIŠTE U RIJECI

MEDICINSKI FAKULTET

SVEUČILIŠNI INTEGRIRANI PRIJEDIPLOMSKI I DIPLOMSKI

STUDIJ MEDICINA

Dora Derniković

EOZINOFILNI GASTRITIS - DIJAGNOSTIKA I LIJEČENJE

Diplomski rad

Rijeka, 2024.

Mentor rada: Doc.dr.sc. Vanja Licul , dr. med.

Diplomski rad ocjenjen je dana _____ na Katedri za internu medicinu

Medicinskog fakulteta Sveučilišta u Rijeci pred povjerenstvom u sastavu:

1. Izv. prof. dr. sc. Goran Poropat, dr.med.

2. Prof. dr. sc. Sanja Klobučar, dr.med.

3. Doc.dr.sc. Neven Franjić, dr.med.

Rad sadrži 42 stranice , 5 slika , 2 tablice , 43 literaturnih navoda.

ZAHVALA

Zahvaljujem svojem mentoru doc.dr.sc. Vanja Licul , dr. med. na uloženom trudu, iskazanoj volji i strpljenju te na pruženim stručnim savjetima, materijalima i pomoći prilikom pisanja ovog diplomskog rada.

Najviše sam zahvalna svojim roditeljima Dubravki i Davoru te bratu Domagoju i sestri Dragi na podršci i ljubavi o kakvoj nisam mogla ni sanjati. Cijeli put studiranja smo prošli zajedno i bez njih i njihove ljubavi ništa ne bi bilo moguće.

Veliko hvala zaslužuje moja obitelj, dečko Juraj, prijatelji i kolege koji su mi također uljepšali i pomogli mi u ovome periodu života i obogatili mi studentske dane.

Svome djedu Luki koji je svaki ispit kroz cijelo moje studiranje prolazio kao da je njegov, motivirao me na rad i učenje te mi pružio pomoć i podršku bez obzira na sve, želim jako zahvaliti i ujedno mu posvetiti ovaj rad.

Sadržaj

1. Uvod	1
2. Svrha rada	2
3. Pregled eozinofilnih gastrointestinalnih poremećaja (EGIDs).....	3
3.1 Definicija i klasifikacija EGID-ova	3
3.2 Povijesni kontekst i otkriće eozinofilnog gastritisa	4
4. Patofiziologija i mehanizmi.....	5
4.1 Aktivacija eozinofila i imunološki odgovor	5
4.2 Djelovanje eotaksina.....	7
4.3 Izloženost antigenima i alergijski mehanizmi	8
4.4 Okolinski i genetski čimbenici.....	8
4.5 Disfunkcija epitelne barijere	9
4.6 Neuro-imuni odnosi.....	9
5. Klinička slika i simptomi.....	10
5.1 Diferencijalna dijagnoza.....	13
6. Dijagnostički pristupi	16
6.1 Klinička procjena i uzimanje anamneze.....	16
6.2 Laboratorijska ispitivanja	18
6.2.1 Kompletna krvna slika (KKS).....	18
6.2.2 IgE u serumu i drugi relevantni markeri.....	19
6.3 Endoskopski nalazi.....	19

6.3.1 Endoskopski postupci i biopsija	20
6.3.2 Histološki kriteriji i broj eozinofila.....	20
6.4 Radiološke slikovne studije	22
6.4.1 Uloga radiološke slike u dijagnostici	22
7. Trenutne strategije liječenja eozinofilnog gastritisa.....	23
7.1 Kortikosteroidi i njihova učinkovitost	24
7.2 Korištenje bioloških terapija	25
7.3 Upravljanje prehranom.....	26
7.3.1 Eliminacijske dijetete.....	26
7.3.2 Elementarne dijetete.....	27
7.4 Kirurške intervencije	27
7.5 Tretmani u nastajanju i budući izgledi	28
8. Rasprava	28
9. Zaključak.....	30
10. Sažetak.....	32
11. Summary	32
12. Literatura	33
13. Životopis	42

Popis skraćenica i akronima

EG - Eozinofilna gastroenteropatija (Eosinophilic Gastroenteropathy)

EGID - Eozinofilna gastrointestinalna bolest (Eosinophilic Gastrointestinal Disease)

EoC - Eozinofilni kolitis (Eosinophilic Colitis)

EoN - Eozinofilni nefritis (Eosinophilic Nephritis)

EoG - Eozinofilni gastritis (Eosinophilic Gastritis)

EoE - Eozinofilni ezofagitis (Eosinophilic Esophagitis)

GI - Gastrointestinalni (Gastrointestinal)

Th2 - T-helper 2 stanice (T-helper 2 Cells)

IL-4 - Interleukin 4

IL-5 - Interleukin 5

IL-13 - Interleukin 13

ECD - Eozinofilna celijska disfunkcija (Eosinophilic Cellular Dysfunction)

EPO - Eozinofilni peroksidaza (Eosinophil Peroxidase)

MBP - Glavni osnovni protein (Major Basic Protein)

CCL11 - Eozinofilni kemotaktički protein 11 (Eotaxin)

CCR3 - C-C kemokin receptor tipa 3 (C-C Chemokine Receptor Type 3)

IgE - Imunoglobulin E (Immunoglobulin E)

APC - Antigen-prezentirajuća stanica (Antigen-Presenting Cell)

ENS - Enterični živčani sustav (Enteric Nervous System)

GERB - Gastroezofagealna refluksna bolest (Gastroesophageal Reflux Disease)

IBD - Upalna bolest crijeva (Inflammatory Bowel Disease)

EPIES - Eozinofilni polipovi i hipereozinofilni sindrom (Eosinophilic Polypoid and Hypereosinophilic Syndrome)

NSAID - Nesteroidni protuupalni lijekovi (Nonsteroidal Anti-Inflammatory Drugs)

KKS - Kompletna krvna slika (Complete Blood Count)

ESR - Brzina sedimentacije eritrocita (Erythrocyte Sedimentation Rate)

CRP - C-reaktivni protein (C-Reactive Protein)

CT - Kompjuterizirana tomografija (Computed Tomography)

MRI - Magnetska rezonanca (Magnetic Resonance Imaging)

SFED - Strogo ograničena eliminacijska dijeta (Strictly Food Elimination Diet)

JAK - Janus kinaza (Janus Kinase)

1. Uvod

Rijetko, ali dobro poznato stanje zvano eozinofilni gastritis (EG) uzrokovano je infiltracijom želučane sluznice eozinofilima, što može uzrokovati različite gastrointestinalne simptome kao i ozbiljne morbiditete. Zbog svojih nespecifičnih simptoma i obilježja koja se preklapaju s drugim gastrointestinalnim bolestima, eozinofilni gastritis, jedan od češćih eozinofilnih gastrointestinalnih poremećaja (EGID), može biti teško dijagnosticirana. Iako je točna prevalencija EG nepoznata, smatra se da je djelomično nedovoljno dijagnosticirana jer liječnici nisu dovoljno informirani o poremećaju.

Multifaktorske interakcije između genetske predispozicije, podražaja iz okoline i imunoloških odgovora igraju složenu ulogu u etiologiji eozinofilnog gastritisa. Upalni procesi vidljivi u EG uglavnom ovise o funkciji eozinofila, vrsti bijelih krvnih stanica koje su normalno uključene u alergijske reakcije i infekcije parazitima. Brojni medijatori koje te stanice oslobađaju doprinose oštećenju tkiva i kliničkim manifestacijama bolesti.

Klinički, eozinofilni gastritis može se manifestirati različitim simptomima, poput mučnine, povraćanja i, u težim situacijama, krvarenja ili opstrukcije u gastrointestinalnom traktu. Potreba za povećanom kliničkom sumnjom i temeljitim dijagnostičkim metodama naglašena je činjenicom da raznolikost prezentacije često uzrokuje kašnjenja u dijagnozi i liječenju. Dijagnoza se još uvijek temelji na endoskopskoj procjeni i histološkoj analizi uzoraka želuca; kriteriji broja eozinofila igra ključnu ulogu u potvrđivanju dijagnoze.

Kontrola simptoma i smanjenje eozinofilne upale dva su glavna cilja novih mogućnosti liječenja eozinofilnog gastritisa. Trenutačno dostupne mogućnosti liječenja uključuju

farmaceutske intervencije (npr. biološke lijekove i kortikosteroide), prilagodbe prehrane i kirurške terapije kod pacijenata koji su rezistentni. Ipak način na koji pacijent reagira na liječenje može se uvelike razlikovati, a istraživači uvijek traže preciznije i snažnije tretmane.

Cilj ovog preglednog rada je predstaviti iscrpan pregled eozinofilnog gastritisa s fokusom na najnovija dostignuća u terapiji i dijagnostičkim metodama. Ovaj rad ima za cilj poboljšati razumijevanje i liječenje ovog kompliciranog poremećaja integracijom trenutnog znanja i pronalaženjem novoga u literaturi.

(1,2,3,4,6)

2. Svrha rada

Primarna svrha ovog rada je provesti temeljit pregled dosadašnjih spoznaja i prakse u dijagnostici i liječenju eozinofilnog gastritisa (EG). To uključuje nekoliko ključnih ciljeva poput analize dijagnostičkih kriterija i metoda, načina liječenja, patofizioloških mehanizama..

Svrha ovog rada je rasprava o dijagnostičkim standardima i postupcima koji se trenutno koriste za dijagnosticiranje eozinofilnog gastritisa. To podrazumijeva procjenu niza dijagnostičkih instrumenata, uključujući metode snimanja, histološke analize i endoskopske procjene. Posebno ću se usredotočiti na razlikovanje EG od drugih eozinofilnih gastrointestinalnih bolesti (EGID) i povezanih gastrointestinalnih poremećaja.

Drugi cilj je procijeniti koliko dobro djeluju sadašnji pristupi terapiji eozinofilnog gastritisa. To obuhvaća prehrane terapije poput eliminacijskih dijeta, farmaceutske terapije poput kortikosteroida i novo razvijenih bioloških lijekova koji ciljaju aktivnost eozinofila. Koristeći

podatke iz literature i kliničkih ispitivanja, rad će ispitati karakteristike sigurnosti i učinkovitosti različitih tretmana.

Neophodno je razumjeti patofiziološke čimbenike koji su u pozadini eozinofilnog gastritisa kako bi se osmislila prilagođena terapija. U radu će također biti riječi o imunološkim i genetskim komponentama bolesti, te o funkciji eozinofila, citokina i drugih imunoloških medijatora. Dodatno, promatrat će moguće biomarkere za prognozu i aktivnost bolesti.

Baveći se ovim ciljevima, ovaj rad nastoji skupiti već dostupno znanje o eozinofilnom gastritisu nudeći temeljitu procjenu koja može olakšati stvaranje preciznijih dijagnostičkih instrumenata i učinkovitih terapijskih intervencija. Konačni cilj je poboljšati ishode pacijenata i životni standard pojedinaca pogođenih ovom teškom bolešću.

3. Pregled eozinofilnih gastrointestinalnih poremećaja (EGIDs)

3.1 Definicija i klasifikacija EGID-ova

Skupina bolesti poznatih kao eozinofilni gastrointestinalni poremećaji (EGID) definirana je nenormalnim nakupljanjem eozinofila, podvrste bijelih krvnih stanica, u gastrointestinalnom (GI) traktu. Ova četiri stanja poznata su kao primarni EGID: eozinofilni kolitis (EoC), eozinofilni enteritis (EoN), eozinofilni gastritis (EoG) i eozinofilni ezofagitis (EoE). Ta se stanja identificiraju po određenim regijama GI trakta na koja utječu i po prisutnosti povećanih eozinofila kada nema drugih prepoznatih uzroka eozinofilije, poput infekcija parazitima, reakcija na lijekove ili karcinoma.(1,2)

3.2 Povijesni kontekst i otkriće eozinofilnog gastritisa

Iako je eozinofilni gastritis identificiran prije nekoliko desetljeća, njegova patofiziologija i kliničke manifestacije tek su nedavno izašle na vidjelo s velikim napretkom. Zbog preklapanja simptoma s drugim gastrointestinalnim poremećajima, eozinofilni gastritis često je pogrešno dijagnosticiran kada je prvi put identificiran kao podskup šireg spektra eozinofilnih gastrointestinalnih bolesti. Razvoj u histologiji i endoskopiji bio je ključan za ispravno dijagnosticiranje i razumijevanje bolesti. (6,12,17)

Konkretno, eozinofilna infiltracija sluznice želuca uzrokuje eozinofilni gastritis, koji može uzrokovati simptome poput mučnine, povraćanja i, u ekstremnim situacijama, opstrukcije želučanog izlaza, zajedno s drugim simptomima uključujući nelagodu u trbuhu. Iako je točno podrijetlo eozinofilnog gastritisa nepoznato, smatra se da alergijske reakcije - osobito na određenu hranu ili alergene iz okoliša - igraju važnu ulogu. (6,12)

Studije slučaja s početka do sredine 20. stoljeća koje su izvještavale o pacijentima s neobjašnjivim gastrointestinalnim simptomima i opsežnom infiltracijom eozinofila u njihovom GI traktu označile su početak prepoznavanja eozinofilnih gastrointestinalnih bolesti. Kaijser (1937.) dao je jedno od prvih iscrpnih izvješća, opisujući bolesnika s akutnom abdominalnom boli i perifernom eozinofilijom, što je rezultiralo dijagnozom eozinofilnog gastroenteritisa. Način na koji su kliničke i histološke karakteristike bolesti istaknute ovim slučajem bio je revolucionaran. (6,15)

Izraz "eozinofilni gastroenteritis" izvorno je korišten šire za označavanje raznih GI poremećaja povezanih s eozinofilima. Tek s boljim poznavanjem kliničkih manifestacija i mehanizama bolesti nastale su preciznije klasifikacije poput eozinofilnog gastritisa (EoG). Istraživanje je počelo razlikovati mnoge vrste EGID-a 1990-ih i ranih 2000-ih, definirajući jedinstvene

dijagnostičke standarde i planove liječenja za svaki podtip. Osobito je važna bila identifikacija eozinofilnog ezofagitisa (EoE) kao zasebnog kliničkog entiteta kasnih 1990-ih. Otkriće EoE dovelo je do dodatnog istraživanja drugih EGID-ova, kao što je EoG, jer su znanstvenici i medicinski stručnjaci shvatili da bi povezani procesi mogli biti aktivni u mnogim regijama GI trakta. Okvir za istraživanje i dijagnosticiranje eozinofilnog gastritisa omogućilo je rastuće razumijevanje EoE, koji se ističe karakterističnom eozinofilnom infiltracijom jednjaka.(6,15,17)

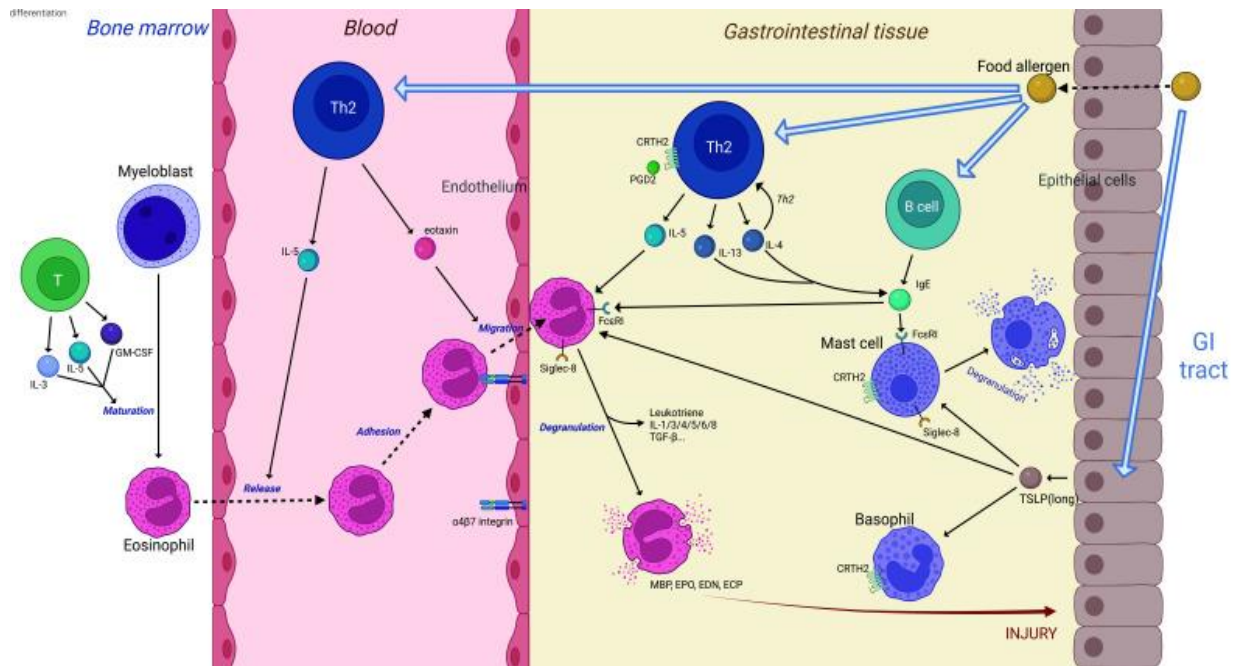
U 2000-ima i 2010-ima dodatna istraživanja imunopatogeneze eozinofilnog gastritisa ispitivala su funkcije imunoloških odgovora, genetskih predispozicija i alergena. Razvijene su konsenzusne smjernice za dijagnozu i liječenje, što je pomoglo u standardizaciji skrbi i poboljšanju ishoda pacijenata. Ove preporuke naglašavaju važnost kortikosteroidne terapije, kontrole prehrane i novorazvijenih bioloških terapija koje ciljaju na eozinofilnu aktivnost i smanjuju upalu.(6,12,17)

4. Patofiziologija i mehanizmi

4.1 Aktivacija eozinofila i imunološki odgovor

Imunološki odgovor pomoćnih T-stanica tipa 2 (Th2) primarno je odgovoran za infiltraciju eozinofila u želučanu sluznicu koja karakterizira eozinofilni gastritis (EG), upalnu bolest (Slika 1.). Th2 imunološki odgovor, koji uključuje važne citokine poput interleukina-4 (IL-4), IL-5 i IL-13, bitan je za patofiziologiju EG. Ovi citokini su odgovorni za regrutiranje, preživljavanje i aktivaciju eozinofila. Dok IL-4 i IL-13 potiču adherenciju eozinofila i migraciju na želučanu sluznicu, IL-5 je posebno ključan za diferencijaciju i preživljavanje eozinofila. Nakon što se aktiviraju, eozinofili otpuštaju niz citokina, kemokina i toksičnih zrnatih proteina koji uzrokuju

upalu i oštećenje tkiva. Eozinofilni kationski protein (ECP), eozinofilna peroksidaza (EPO) i glavni bazični protein (MBP) neki su od glavnih medijatora koji izravno oštećuju tkivo, ugrožavaju integritet epitela i pojačavaju upalni odgovor. Klinički znakovi i simptomi EG, uključujući mučninu, povraćanje i nelagodu u trbuhu, uzrokovani su ovom trajnom upalom.(2,4,6,16,17)



Slika 1: Shematski dijagram koji prikazuje patogenezu i potencijalne mete eozinofilnog gastroenteritisa. Izloženost alergenima iz hrane u gastrointestinalnom traktu aktivira T limfocite i B limfocite u krvi i tkivu. T-pomoćnik tip 2 posredovani citokini (interleukin-4, interleukin-5, interleukin-13, itd.) igraju važnu ulogu u otpuštanju, migraciji i degranulaciji eozinofila. U koštanoj srži, interleukin-3, interleukin-5 i čimbenik stimulacije kolonije granulocita-makrofaga stimuliraju sazrijevanje eozinofila. Nadalje, interleukin-5 regulira otpuštanje eozinofila iz koštane srži, dok eotaksin potiče kemotaksiju i migraciju prema tkivu. Nakon što se regrutiraju u crijevima, eozinofili prolaze kroz proces degranulacije, otpuštajući četiri glavna kationska proteina (glavni osnovni protein, eozinofilna peroksidaza, neurotoksin

porijeklom iz eozinofila i eozinofilni kationski protein) koji su citotoksični za epitel i izlučuju citokine koji pojačavaju upalne reakcije. Aktivirane B limfocite proizvode imunoglobulin E, koji se veže na Fc epsilon receptor I na eozinofilima i mastocitima, potičući degranulaciju mastocita. Nedavno je otkriveno da epitelne stanice mogu lučiti limfopoetiku strome timusa, čija duga izoforma ima proupalne funkcije. Kemoatraktantski receptor izražen na T-pomoćnik tip 2 stanicama se nalazi na površini eozinofila, mastocita i bazofila i posreduje u kemotaksiji. Lektin sličan imunoglobulinu koji veže sialnu kiselinu je inhibitorni receptor izražen na površini eozinofila i mastocita. Vezanje lektina sličnog imunoglobulinu koji veže sialnu kiselinu njegovim antitijelima može regulirati staničnu smrt in vitro.(41)

Izvor: Li K, Ruan G, Liu S, Xu T, Guan K, Li J, Li J. Eosinophilic gastroenteritis: Pathogenesis, diagnosis, and treatment. *Chin Med J (Engl)*. 2023 Apr 20;136(8):899-909. doi: 10.1097/CM9.0000000000002511. Epub 2023 Apr 6. PMID: 37022943; PMCID: PMC10278761.

4.2 Djelovanje eotaksina

Eotaksini, posebice eotaksin-1 (CCL11), djeluju kao snažni kemoatraktanti za eozinofile, zbog čega igraju ključnu ulogu u patofiziologiji EG. Kao odgovor na Th2 citokine, fibroblasti, epitelne stanice i druge stromalne stanice oslobađaju eotaksine. Eotaksin-1 usmjerava migraciju eozinofila u područja upale želučane sluznice tako što se veže na CCR3 receptor na eozinofilima. Pokazalo se da pacijenti s EG imaju povišene razine eotaksina-1, što je u korelaciji sa stupnjem infiltracije eozinofila i aktivnošću bolesti.(2,4,6,12,16,34)

Na upalnu kaskadu u EG značajno utječe interakcija između eotaksina i eozinofila. Zbog kemotaktičkog mehanizma, priljev eozinofila u želučanu sluznicu se održava, što hrani upalni odgovor i doprinosi kroničnom aspektu bolesti.(2,4,6,12,16,34)

4.3 Izloženost antigenima i alergijski mehanizmi

Na razvoj EG značajno utječu alergijski procesi. Astma, alergijski rinitis i ekcem česti su atopijski poremećaji u osoba s EG, što ukazuje na zajedničku temeljnu imunološku disregulaciju. U genetski predisponiranih pojedinaca smatra se da prehrambeni antigeni izazivaju imunološke odgovore koji rezultiraju aktivacijom Th2 stanica i regrutiranjem eozinofila. Opažanje viših razina IgE u serumu i pozitivni kožni prick testovi na alergene u hrani kod mnogih EG pacijenata podupiru važnost procesa posredovanih IgE.(2,6,12,16,17)

Stanice koje prezentiraju antigen (APC) primaju prehrambene antigene i probavljaju ih prije nego što ih prezentiraju Th2 stanicama. Th2 stanice tada otpuštaju citokine koji potiču aktivaciju i regrutiranje eozinofila. Nastala upala uzrokuje destrukciju sluznice i eozinofilnu infiltraciju, dvije značajne histološke karakteristike EG. (2,6,12,16,17)

4.4 Okolinski i genetski čimbenici

Genetski čimbenici glavni su faktor koji pridonosi osjetljivosti na EG. Postoje dokazi koji povezuju određene genetske varijante i obiteljsko grupiranje s većim rizikom od razvoja eozinofilnih gastrointestinalnih bolesti. Na primjer, razlike u genima povezanim s funkcijom epitelne barijere i Th2 imunološkim odgovorom povezane su s patofiziologijom EG.(2,6,16,17,36)

Okolišne varijable također imaju ulogu u nastanku i pogoršanju EG. Integritet epitela i imunološki odgovor podložni su promjenama kao odgovor na upotrebu antibiotika,

modifikacije prehrane i promjene u crijevnoj mikrobioti. "Higijenska hipoteza" postulira da rana životna izloženost manjem broju mikroorganizama može stvoriti predispoziciju kod ljudi za alergijske poremećaje, kao što je EG, uzrokujući snažniju reakciju imunološkog sustava u korist Th2. (2,6,16,17,36)

4.5 Disfunkcija epitelne barijere

Jedan važan element u patofiziologiji EG je poremećaj epitelne barijere. Kao vitalna barijera, epitel želuca sprječava infekcije i alergene da pređu u submukozu. Cjelovitost ove barijere ugrožena je u EG povećanom smrću epitelnih stanica i modifikacijama usko spojenih proteina posredovanih citokinima.

Zbog ovog kvara, mikrobnim agensima i alergenima mogu proći kroz epitel i pokrenuti i održati upalni odgovor.

Oslabljena epitelna barijera također olakšava širenje eozinofila po tijelu. Bolesnici s EG često imaju eozinofiliju periferne krvi, kao i infiltraciju eozinofila u drugim gastrointestinalnim segmentima i ekstra gastrointestinalnim mjestima kao što su koža i pluća. Ova sustavna uključenost naglašava potrebu za sveobuhvatnim pristupom upravljanju bolešću, koji se bavi i lokalnom upalom želuca i potencijalnim sistemskim manifestacijama.

(2,6,16)

4.6 Neuro-imuni odnosi

Nedavne studije otkrile su važnost neuro-imunih interakcija u patofiziologiji EG. Imunološki sustav i crijevni živčani sustav (ENS) rade zajedno kako bi utjecali na gastrointestinalni

motilitet, sekreciju i osjet. Neuropeptidi i citokini proizvedeni iz eozinofila mogu utjecati na funkciju ENS-a u EG, što rezultira simptomima kao što su dismotilitet i bolovi u trbuhu.

Neuroimune interakcije također uključuju mastocite, koji se često opažaju u većem broju u gastrointestinalnoj sluznici EG pacijenata. Ove stanice mogu osloboditi histamin i druge medijatore koji pobuđuju osjetne neurone i uzrokuju bol i nelagodu. Razumijevanje ovih međudjelovanja ključno je u osmišljavanju usmjerenih tretmana koji se bave imunološkim i neurološkim aspektima EG.

(2,6,12,16,36)

5. Klinička slika i simptomi

U bolesnika s eozinofilnim gastritisom (EG) može biti prisutan širok raspon gastrointestinalnih i sistemskih simptoma. Stupanj i učestalost ovih simptoma često varira, što otežava svakodnevne poslove i općenito kvalitetu života. Slijede detaljna objašnjenja tipičnih kliničkih manifestacija:

1. Bolovi u trbuhu:

Najčešći EG simptom je bol u trbuhu. Iako može biti difuzno, često je ograničeno na gornji dio trbuha. Od polagane, kontinuirane nelagode do teških, sporadičnih grčeva, bol može varirati u intenzitetu. Prehrana može pogoršati bol, zbog čega ljudi mogu izbjegavati jesti i posljedično postati pothranjeni. Neki pojedinci tvrde da se njihova nelagoda pogoršava noću ili rano ujutro.

2. Povraćanje i mučnina:

EG pacijenti često imaju česte epizode povraćanja i uporne mučnine. Ako se ne liječe, ovi simptomi mogu dovesti do ozbiljne neravnoteže elektrolita i dehidracije.

Dugotrajna mučnina i povraćanje dovode do neadekvatnog oralnog unosa, što pogoršava pothranjenost i gubitak težine. U teškim situacijama pacijenti će možda morati biti hospitalizirani ili primiti intravenske tekućine.

3. Proljev

Druga značajka koja definira EG je kronični proljev, koji se često manifestira kao tekući ili vodenasti izmet. Hitnost i inkontinencija mogu pratiti proljev, što može pogoršati kvalitetu života bolesnika. Nadutost i grčevi u truhu često su povezani s proljevom. U nekih bolesnika povremeno se može javiti i zatvor, što bi dodatno otežalo kliničku sliku.

4. Gubitak tjelesne mase:

Zbog ograničenja u hrani i stalne gastrointestinalne nelagode, nenamjerni gubitak mase je glavna briga kod EG. Značajan gubitak mase može rezultirati kaheksijom u nekim situacijama.

Pacijenti često doživljavaju nedostatke važnih vitamina i minerala kao rezultat smanjenog unosa hrane i malapsorpcije. Željezo, vitamin B12 i vitamini topivi u mastima (A, D, E i K) također često u deficijenciji.

5. Nadutost i rana sitost:

Nakon što pojedu skromne količine hrane, pacijenti obično prijavljuju osjećaj sitosti. Njihova sposobnost da zadovolje prehrambene potrebe ometa ova rana sitost. Napetost i nadutost su česti i često su uzrokovani upalnim procesima u sluznici želuca. Za neke pacijente ovaj simptom može biti posebno uznemirujući i neugodan u javnosti.

6. Anemija

Anemija uzrokovana nedostatkom željeza, koja se manifestira kao slabost, bljedilo i iscrpljenost, može biti izazvana produljenim gastrointestinalnim krvarenjem. Anemija u bolesnika s EG može imati više uzroka, poput neadekvatne prehrane i malapsorpcije željeza. Redovite krvne pretrage često se koriste za prepoznavanje anemije, koja u težim slučajevima može zahtijevati dodatke željeza ili transfuziju krvi.

7. Gastrointestinalno krvarenje:

Hematemeza (krv u povraćanju) ili melena (crna, katranasta stolica) dva su simptoma koja određeni EG pacijenti mogu imati uz očito gastrointestinalno krvarenje. Testom fekalne okultne krvi može se identificirati okultno krvarenje. Pretjerano krvarenje može uzrokovati hemodinamsku nestabilnost i zahtijevati hitnu medicinsku pomoć, poput operacije ili endoskopskog liječenja.

8. Ostali sustavni simptomi:

Generalizirani umor i malaksalost često su uzrokovani kroničnom upalom i neadekvatnim stanjem prehrane. Ovi sustavni simptomi mogu drastično ograničiti svakodnevne aktivnosti i smanjiti razinu produktivnosti. Alergije na hranu, ekcemi i astma česti su atopijski poremećaji koji postoje u bolesnika s EG. Ove bolesti mogu povećati teret simptoma i otežati kliničko liječenje.

9. Zastoj u rastu djeteta:

Zastoj u rastu i kašnjenja u razvoju mogući su ishodi dugotrajnih simptoma EG u pedijatrijskih bolesnika. To je često uzrokovano kroničnim bolestima i pothranjenošću koji utječu na pokazatelje rasta i opće zdravlje. Kako bi se učinkovito upravljalo djecom s EG, imperativ je

redovito procjenjivati grafikone rasta i stanje uhranjenosti. Osiguravanje odgovarajućeg rasta i razvoja cilj je liječenja i nutritivne potpore.

10. Simptomi jednjaka:

Mali postotak bolesnika s EG može imati i eozinofilni ezofagitis (EoE), koji se očituje kao nagomilavanje hrane i disfagija ili otežano gutanje. Potrebno je temeljito procijeniti i liječiti te ezofagealne simptome uz želučane simptome.

(1,2,3,6,7,9,15,22,25,27)

5.1 Diferencijalna dijagnoza

Točna dijagnoza i liječenje eozinofilnog gastritisa ovise o njegovom razlikovanju od drugih gastrointestinalnih poremećaja. Važni čimbenici koje treba uzeti u obzir su sljedeći:

1. Infekcija *Helicobacter pylori*:

Bolovi u trbuhu, mučnina i povraćanje uobičajeni su simptomi EG koji također mogu biti prisutni kod gastritisa *H. pylori*. Bitna komponenta postupka procjene je *H. pylori* test.

Endoskopske biopsije, testiranje antigena u stolici i testiranje izdisaja koriste se za potvrdu dijagnoze. Ako je glavni uzrok *H. pylori*, liječenje često može ublažiti simptome.

2. GERB ili gastroezofagealna refluksna bolest:

Bol u gornjem dijelu trbuha, mučnina i povraćanje uobičajeni su simptomi GERB-a i EG. Žgaravica i regurgitacija kiseline više su specifični simptomi GERB-a.

pH praćenje i endoskopija korisni su u razlikovanju GERB-a od EG. Barrettov jednjak ili erozivni ezofagitis često se vide na endoskopiji u bolesnika s GERB-om.

3. Peptički ulkus:

Peptički ulkus često se manifestira simptomima koji uključuju povraćanje i bol u trbuhu. Prehrana može pomoći u ublažavanju osjećaja peckanja koji je obično povezan s bolovima u čiru. Kako bi se isključila EG i pronašli ulkusi, potrebna je endoskopska procjena. Poderotine sluznice praćene upalnim odgovorom okružuju pojavu peptičkih ulkusa.

4. IBD ili upalna bolest crijeva:

Slično EG-u, stanja uključujući Crohnovu bolest i ulcerozni kolitis mogu uzrokovati gubitak težine, proljev i bol u želucu. Slikovni testovi i kolonoskopije pomažu u razlikovanju EG od IBD-a. Tipični histopatološki nalazi za IBD uključuju segmentalno ili kontinuirano zahvaćanje crijeva.

5. Celijakija:

Gubitak težine, proljev i bolovi u trbuhu mogući su ishodi enteropatije osjetljive na gluten. Simptomi herpetiformnog dermatitisa i anemije nisu povezani s probavnim sustavom.

Biopsija tankog crijeva i serološki test na antitijela tkivne transglutaminaze neophodni su za dijagnozu. Kod celijakije, bezglutenska dijeta smanjuje simptome i potiče obnovu sluznice.

6. Funkcionalni gastrointestinalni poremećaji:

Simptomi EG mogu se pogrešno zamijeniti s onima stanja uključujući funkcionalnu dispepsiju i sindrom iritabilnog crijeva (IBS). Obično se ove dijagnoze postavljaju nakon što se isključe svi

organski uzroci. Nedostatak strukturnih abnormalnosti i kriteriji simptoma (Rimski kriteriji IV) često se koriste za postavljanje dijagnoze. Za liječenje funkcionalnih poremećaja koriste se lijekovi, promjene u prehrani i psihosocijalne terapije.

7. Eozinofilni ezofagitis (EoE):

Eozinofilni gastrointestinalni poremećaji (EoE) imaju mnogo zajedničkih simptoma, posebno disfagija i zastoj hrane. Endoskopska biopsija koja pokazuje eozinofilnu infiltraciju sluznice jednjaka potvrđuje dijagnozu. Budući da EG i EoE često koegzistiraju, potrebna je pažljiva procjena i upravljanje.

8. Sindrom enterokolitisa izazvanog proteinima iz hrane (FPIES)

Većina slučajeva FPIES, alergijske reakcije, javlja se u novorođenčadi i rane djece. Nakon uzimanja pojedinih obroka manifestira se umorom, povraćanjem i proljevom.

Povijest ponavljajućih simptoma povezanih s određenom hranom često se koristi kao podrška kliničkoj dijagnozi. Uklanjanje hrane koja je okidač iz prehrane i pružanje potporne njege tijekom akutnih epizoda dio je liječenja.

9. Parazitske infekcije:

Slični gastrointestinalni simptomi kao EG mogu biti predstavljeni parazitskim infekcijama kao što su strongiloidijaza i giardijaza. Za postavljanje dijagnoze potrebni su uzorci stolice na parazite i jajne stanice, serološki testovi i povremeno endoskopija. Odgovarajuće liječenje parazita obično uklanja simptome.

10. Maligne bolesti:

Nelagoda u trbuhu, gubitak tjelesne težine i anemija simptomi su koje želučani adenokarcinom i limfom mogu dijeliti s EG. Kako bi se isključile zloćudne bolesti kod pojedinaca sa sumnjom na EG, bitne su slikovne pretrage, endoskopske biopsije i histološka procjena.

11. Autoimuni gastritis:

Autoimuni gastritis može rezultirati dugotrajnom upalom sluznice želuca, uzrokujući simptome poput mučnine, anemije i nelagode u abdomenu. Histološki pregled koji pokazuje intestinalnu metaplaziju i atrofiju žlijezda, endoskopski nalazi i serološki testovi za antitijela (npr. antitijela protiv parijetalnih stanica) koriste se za postavljanje dijagnoze.

12. Gastritis izazvan lijekovima:

Gastritis, koji se manifestira simptomima sličnim EG, mogu izazvati nesteroidni protuupalni lijekovi (NSAID) i neki antibiotici. Za dijagnosticiranje gastritisa izazvanog lijekovima potrebna je detaljna povijest lijekova. Smanjenje doze uznemirujućeg lijeka obično rezultira remisijom simptoma.

(1,4,7,8,10,12,13,20,23)

6. Dijagnostički pristupi

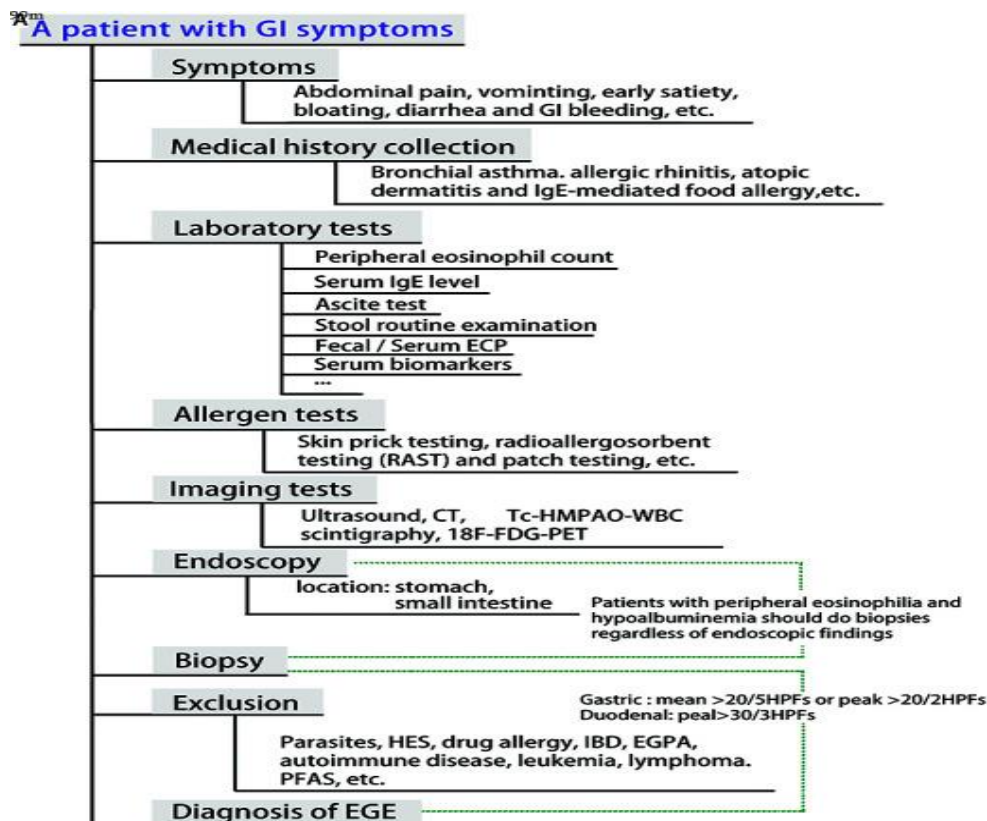
6.1 Klinička procjena i uzimanje anamneze

Eozinofilni gastritis (EG) dijagnosticira se sveobuhvatnom kliničkom procjenom i prikupljanjem anamneze (Slika 2.). Neophodno je da kliničar dobije sveobuhvatne pojedinosti o pacijentovim simptomima, uključujući njihov početak, trajanje, učestalost i težinu. Bolovi u trbuhu, mučnina, povraćanje, proljev, gubitak težine i iscrpljenost važni su simptomi koje

treba zabilježiti. Astma, ekcem i alergije na hranu primjeri su atopijskih bolesti na koje treba obratiti pozornost jer su često povezane s EG.

Od ključne je važnosti razumjeti pacijentove obrasce prehrane i sve povezanosti između konzumiranja hrane i pogoršanja simptoma. Važno je da kliničari saznaju o prošlim promjenama prehrane, kao što su eliminacijske dijetе, i kako su te promjene utjecale na simptome. Sve fizičke simptome koji bi mogli ukazivati na EG ili njegove posljedice potrebno je potražiti temeljitim pregledom. Palpacija abdomena u svrhu otkrivanja boli, tumora ili organomegalije uobičajeni je dio ovog pregleda. Osim toga, pregledavaju se simptomi neadekvatnosti prehrane kao što su bljedilo, edem ili slabljenje mišića.

(1,3,6,7,13,15)



Slika 2: Dijagram toka za dijagnostiku eozinofilnog gastroenteritisa. 18F-fluorodeoksiglukoza se koristi za snimanje, a 99mTc-heksametilpropilenaminoksim je još jedan dijagnostički alat.

Kompjuterizirana tomografija pomaže u vizualizaciji unutarnjih struktura. Eozinofilni kationski protein se koristi kao biomarker za ovu bolest. Eozinofilni gastroenteritis je stanje koje uključuje abnormalnu akumulaciju eozinofila u probavnom traktu. Hipereozinofilni sindrom i eozinofilni granulomatozni vaskulitis su povezani poremećaji. Upalna bolest crijeva i sindrom alergije na pelud i hranu su druge dijagnostičke mogućnosti koje treba razmotriti. Radioalergosorbentno testiranje može pomoći u identifikaciji alergija.(41)

Izvor: Li K, Ruan G, Liu S, Xu T, Guan K, Li J, Li J. Eosinophilic gastroenteritis: Pathogenesis, diagnosis, and treatment. *Chin Med J (Engl)*. 2023 Apr 20;136(8):899-909. doi: 10.1097/CM9.0000000000002511. Epub 2023 Apr 6. PMID: 37022943; PMCID: PMC10278761

6.2 Laboratorijska ispitivanja

Važan dio dijagnostičkog procesa za EG uključuje laboratorijsko testiranje. Oni usmjeravaju dodatne dijagnostičke postupke i pomažu u prepoznavanju sistemske zahvaćenosti.

6.2.1 Kompletna krvna slika (KKS)

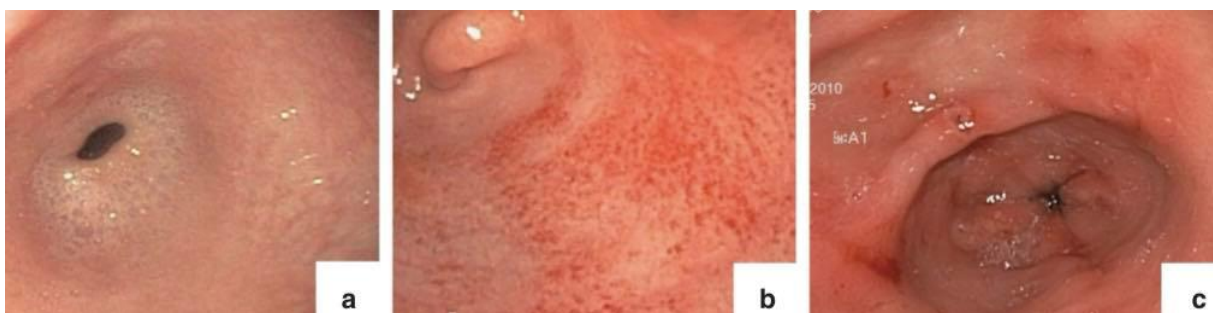Kompletna krvna slika (KKS) često je prvi test koji se radi u laboratoriju. Može pokazati perifernu eozinofiliju, karakterističnu za EG i druge gastrointestinalne bolesti koje su eozinofilne (EGID). Povećani broj eozinofila ukazuje na upalnu ili alergijsku reakciju. Slabost i iscrpljenost bolesnika može biti uzrokovana i anemijom koju KKS može prepoznati. Anemija također može biti posljedica malapsorpcije ili ponovnog gastrointestinalnog krvarenja.(2,7,12,22)

6.2.2 IgE u serumu i drugi relevantni markeri

Mjerenje razine IgE u serumu daje dodatne dijagnostičke detalje. Bolesnici s EG često imaju povišene razine IgE u krvi, što može ukazivati na temeljnu alergiju ili atopičnu komponentu. Iako povećane razine IgE nisu jedinstvene za EG, one pomažu u potvrdi dijagnoze kada su uparene s relevantnim histološkim i kliničkim podacima. Sistemska upala također mogu ukazati i drugi markeri uključujući brzinu sedimentacije eritrocita (ESR) i C-reaktivni protein (CRP). Iako su povišena očitavanja CRP-a i ESR-a nespecifična, mogu ukazivati na gastrointestinalni trakt koji aktivno prolazi kroz upalu.(1,3,6,9,13)

6.3 Endoskopski nalazi

Najpouzdanija metoda identificiranja eozinofilnog gastritisa je endoskopija u kombinaciji s biopsijom. Želučana sluznica može se izravno vidjeti tijekom endoskopskog pregleda, otkrivajući bilo kakav eritem, lomljivost, nodularnost ili ulceraciju (Slika 3.). S druge strane, endoskopski izgled može biti normalan u nekih bolesnika, u čijem slučaju je za potvrdu dijagnoze potrebna patohistološka analiza.(1,6,10,13,19,23,24)



Slika 3: Ilustrativni primjeri endoskopskog želučanog izgleda eozinofilnog gastritisa. (a) Normalna antralna sluznica. (b) Antralni eritem. (c) Mali antralni ulkus.(13)

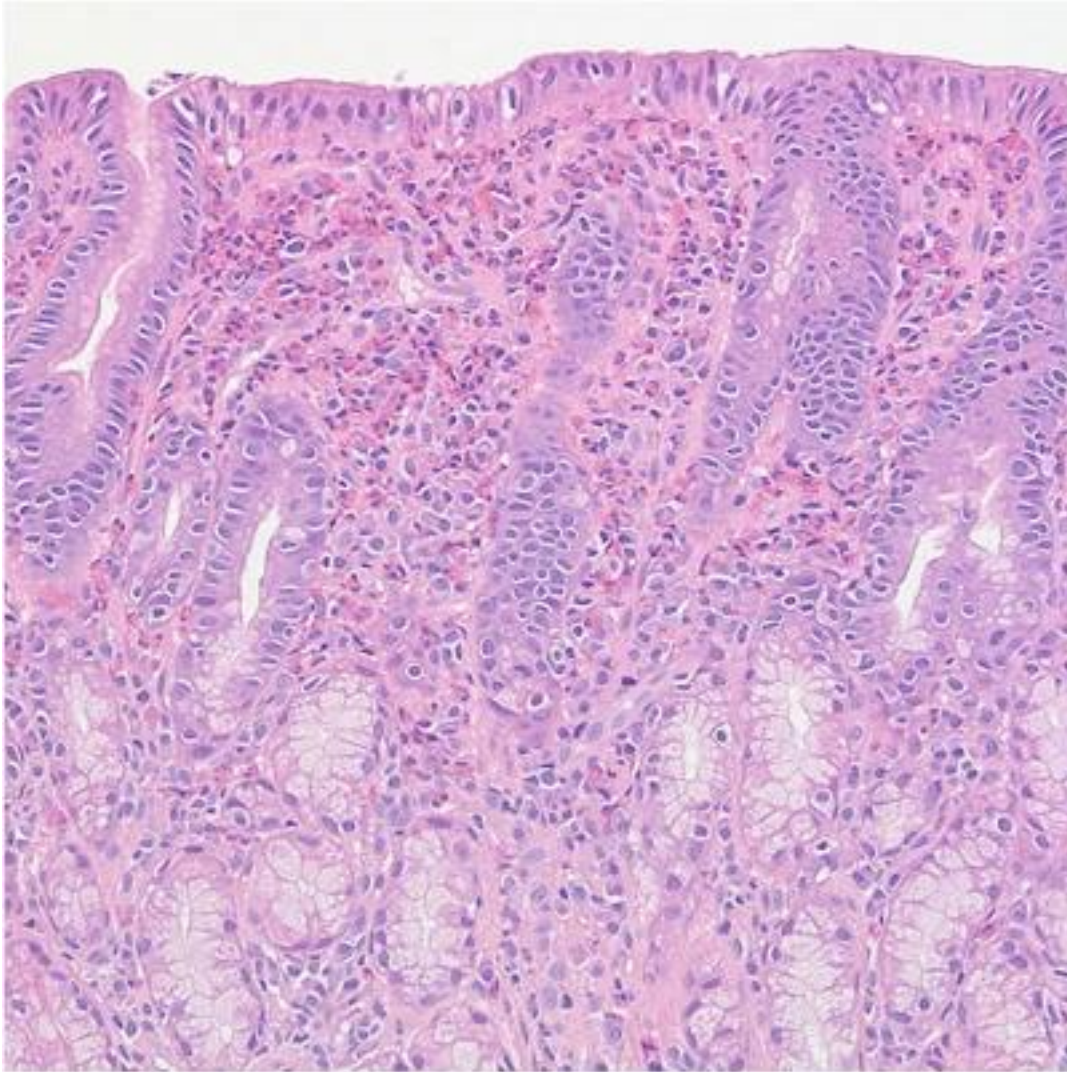
Izvor: Ko HM, Morotti RA, Yershov O, Chegade M. "Eosinophilic gastritis in children: clinicopathological correlation, disease course, and response to therapy." American Journal of Gastroenterology. 2014.

6.3.1 Endoskopski postupci i biopsija

Kako bi se zajamčila dovoljna količina uzorka tijekom endoskopije, potrebno je uzeti mnogo biopsija iz različitih dijelova želuca, poput antruma, tijela i fundusa. Budući da eozinofilna infiltracija može biti točkasta, ovo je posebno važno. Biopsije se šalju na histološku analizu kako bi se otkrio karakterističan eozinofilni infiltrat.(1,6,10,13,19,23,24)

6.3.2 Histološki kriteriji i broj eozinofila

Da bi se dijagnoza EG potvrdila, biopsije želuca moraju se histopatološki pregledati. Jedan važan dijagnostički kriterij je prisutnost povišenih eozinofila u želučanoj sluznici, obično više od 30 eozinofila po polju velike snage (HPF). Edem sluznice, remodeliranje tkiva kao što je fibroza i trajna upala daljnje su histološke karakteristike koje se mogu vidjeti (Slika 4.). Ključno je isključiti dodatna stanja poput infekcije parazitima, reakcije na lijekove i druge gastrointestinalne poremećaje poput upalne bolesti crijeva kao potencijalne izvore eozinofilne infiltracije.(4,7,11,14)



Slika 4: Histopatološka slika koja pokazuje eozinofilnu infiltraciju.

Antralna biopsija s izraženom eozinofilnom infiltracijom unutar lamine proprije (hematoksilin i eozin, originalno povećanje 200 ×).(42)

Izvor: Lwin, T., Melton, S. & Genta, R. Eosinophilic gastritis: histopathological characterization and quantification of the normal gastric eosinophil content. Mod Pathol 24, 556–563 (2011).

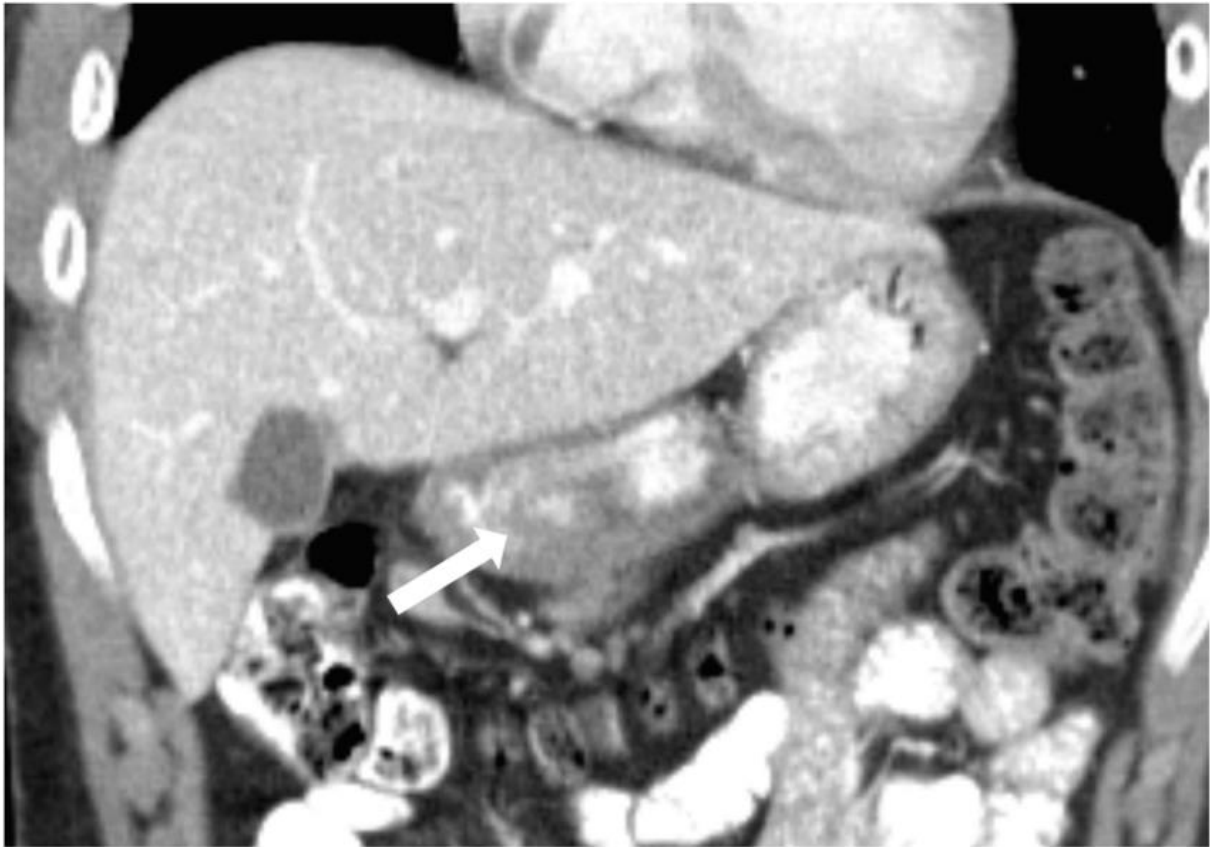<https://doi.org/10.1038/modpathol.2010.221>

6.4 Radiološke slikovne studije

Slikovne pretrage mogu biti korisne u određenim okolnostima, osobito kada se procjenjuju komplikacije ili isključuju druge bolesti, iako obično nisu potrebne za dijagnosticiranje EG. Neinvazivna tehnika snimanja koja se zove ultrazvuk abdomena može pokazati zadebljanje stijenke želuca, što može ukazivati na upalu. Korisna je početna slikovna studija za procjenu želuca i okolnih struktura.(8,15,16,20)

6.4.1 Uloga radiološke slike u dijagnostici

Stjenka želuca i okolni organi mogu se vrlo detaljno vidjeti na snimkama kompjutorizirane tomografije (CT) (Slika 5.). Komplikacije poput perforacije, stvaranja apscesa ili limfadenopatije mogu se otkriti pomoću CT skeniranja. Oni su također korisni u isključivanju drugih mogućih razloga za pacijentove simptome, poput raka ili strukturnih problema. Kada se koristi s CT-om, magnetska rezonancija (MRI) daje bolji kontrast mekim tkivima uz minimalno izlaganje zračenju. MRI može dati precizne informacije o razini upale i svim povezanim nuspojavama.(8,15,16,20)



Slika 5: CT skeniranje zadebljanja želučane stijenke kod eozinofilnog gastritisa

Eozinofilni gastroenteritis u 16-godišnjeg dječaka s kroničnom abdominalnom boli i anoreksijom. CT slika s intravenskim i enteričkim kontrastom pokazuje antralno zadebljanje nalik subepitelnoj masi u koronalnoj ravnini (strelica). Endoskopija je otkrila ulceriranu antralnu masu, koja se biopsijom pokazala kao eozinofilni gastritis.(14)

Izvor: Furman, M., Connolly, S., Brown, S., & Callahan, M. (2020). The pediatric stomach — masses and mass-like pathology. *Pediatric Radiology*, 50, 10.1007/s00247-020-04697-y.

7. Trenutne strategije liječenja eozinofilnog gastritisa

Za eozinofilni gastritis (EG) potrebna je cjelovita strategija liječenja (Tablica 1.), koja uključuje modifikacije prehrane, medicinsku skrb i, u ekstremnim situacijama, kirurške terapije.

Smanjenje simptoma, histološka remisija i poboljšanje kvalitete života bolesnika glavni su ciljevi.(9,21,26)

Tablica 1: Strategije liječenja eozinofilnog gastritisa (43)

Strategy	Intervention	Comments
Diet	elimination, food avoidance, elemental amino acid diet, total parenteral alimentation	allergic patient allergic patient poor tolerance and cost only in severe patient
Antihelminthics	mebendazole, others	empiric trial, endemic areas
Mast cell stabilizer	cromoglycate sodium	allergic patient, anecdotal cases, administer QID, therapeutic trial
Glucocorticoids	prednisone or equivalent	lowest dose, taper, alternate day therapy, many adverse effects
Montelukast	tablet given once/day	leukotriene blocker, only anecdotal evidence
Ketotifen	available in Canada	investigational
Azathioprine	immunosuppressive	bone marrow suppression
Others	cyclophosphamide, hydroxyurea, cyclosporine A	investigational investigational investigational
Biologicals	antibody to IL-5, antibody to CCR3, antibody to IgE	investigational investigational investigational (Food allergy)
Antibiotics	ciprofloxacin, metronidazole	for malabsorption bacterial overgrowth

Izvor: Eosinophilia in a patient with cyclical vomiting: A case report. (June 2004). Clinical and Molecular Allergy, 2(1), 7. doi:10.1186/1476-7961-2-7. Available on PubMed under CC BY 4.0 license

7.1 Kortikosteroidi i njihova učinkovitost

Budući da kortikosteroidi imaju snažno protuupalno djelovanje, često se koriste kao prva linija liječenja. Prednizon je jedan primjer sistemskog kortikosteroida koji dobro djeluje na brzo smanjenje broja eozinofila u želučanoj sluznici i ublažavanje simptoma. Istraživanja su pokazala koliko su učinkoviti u kontroli simptoma i postizanju remisije. Otkriveno je da uzimanje oralnih kortikosteroida značajno poboljšava simptome i smanjuje eozinofilnu infiltraciju. Međutim, potencijalni štetni učinci kao što su osteoporoza, hiperglikemija i supresija nadbubrežne žlijezde ograničavaju dugotrajnu upotrebu sistemskih kortikosteroida.

Lokalni kortikosteroidi, kao što su flutikazon i budezonid, pokazali su se obećavajućim u smanjenju sistemskih štetnih učinaka, a istodobno proizvode lokalizirane protuupalne učinke.

Ovi lijekovi, koji izravno djeluju na probavni trakt, mogu se primijeniti kao inhalatori za

gutanje ili oralne otopine. Istraživanje Dellona i sur. (2020.) istaknuli su učinkovitost ovih tretmana u smanjenju eozinofilne upale i poboljšanju kliničkih ishoda (Dellon i sur., 2020.).

(2,4,5,6,9,21,26,29)

7.2 Korištenje bioloških terapija

Tretmani za EG koji biološkim agensima ciljaju određene putove upale obećavaju (Tablica 2.).

Mepolizumab, monoklonsko protutijelo koje cilja na interleukin-5 (IL-5), pokazalo je potencijal u smanjenju eozinofilne aktivnosti. Mepolizumab je dramatično smanjio razine eozinofila i poboljšao kliničke simptome u bolesnika s eozinofilnim ezofagitisom sugerirajući moguću korist i u EG.

Dupilumab, antagonist IL-4 receptora, još je jedna uzbudljiva biološka terapija koja se proučava za EG. Pokazao je učinkovitost u smanjenju eozinofilne upale kod eozinofilnog ezofagitisa. U usporedbi s konvencionalnim kortikosteroidima, ovi lijekovi mogu pružiti bolju dugoročnu kontrolu bolesti s manje nuspojava. Oni također označavaju prijelaz prema prilagođenijoj terapiji.

(2,4,5,6,9,26,37,40)

Tablica 2: Biološke terapije za eozinofilni gastritis

Biološka terapija	Cilj	Ishod
Mepolizumab	IL-5	Smanjen broj eozinofila, poboljšani simptomi
Dupilumab	IL-4/IL-13 receptor	Istraživanje u tijeku, obećavajući početni rezultati

Izvori: Dellon ES, Gonsalves N, Abonia JP, et al. "International consensus recommendations for eosinophilic gastrointestinal disease nomenclature." *Clinical Gastroenterology and Hepatology*. 2020.

Gonsalves N. "Eosinophilic gastrointestinal disorders." *Clinical Reviews in Allergy & Immunology*. 2019;57(2):272-285.

7.3 Upravljanje prehranom

Temelj liječenja EG je dijeta, posebno za one pojedince koji ne reagiraju dobro na farmaceutske terapije. Cilj nekoliko prehrambenih strategija je točno odrediti i riješiti se okidača iz hrane koji pogoršavaju eozinofilnu upalu.(1,3,5,18,27,30)

7.3.1 Eliminacijske dijete

Kako bi se točno odredili određeni okidači, eliminacijske dijete podrazumijevaju izbacivanje potencijalno alergijskih namirnica iz prehrane i njihovo postupno ponovno uvođenje. Jedna popularna metoda je eliminacijska dijeta sa šest namirnica (SFED), koja zabranjuje sljedeće namirnice: mlijeko, jaja, pšenicu, soju, orašaste plodove i školjke. Istraživanje je pokazalo da je SFED koristan u smanjenju simptoma i histoloških upala kod znatnog broja pacijenata, kao što su pokazala istraživanja poput onih koje su proveli Liacouras i sur. (2011).

Praktičnost eliminacijske dijete leži u zahtjevu za pomnim promatranjem i pomoći u prehrani kako bi se zajamčilo da prehrana ostane dobro uravnotežena i da ne rezultira deficitima. Kako bi se pacijentima pomoglo tijekom postupka i održala odgovarajuća prehrana, često je potreban rad s nutricionistom.

(1,3,5,18,27,30)

7.3.2 Elementarne dijete

Dijete temeljene na aminokiselinama koje su bez alergena i nutritivno uravnotežene čine elementarnu dijetu. Kada se radi o postizanju histološke remisije i smanjenju eozinofilne upale, ove dijete mogu biti vrlo uspješne. Furuta i sur. (2014.) pružili su dokaze o učinkovitosti elementarne prehrane u liječenju djece s EG, pokazujući značajne promjene u histološkim markerima i simptomima.

Elementarne dijete su uspješne, ali zbog njihovog okusa i društvenih posljedica slijeđenja ograničene dijete može ih se teško pridržavati. Obično se koriste kao kratka intervencija za postizanje remisije, nakon čega se hrana postupno vraća kako bi se pomoglo u otkrivanju okidača.

(1,3,5,6,18,27,30)

7.4 Kirurške intervencije

Kada dijetetski i medicinski tretmani ne mogu kontrolirati simptome ili kada se pojave komplikacije poput striktura ili teških blokada, uzima se u obzir kirurško liječenje.

Kirurška intervencija indicirana je kada nemedicinska njega ne uspije, simptomi potraju i kada se pojave komplikacije poput začepljenja izlaznog otvora želuca. Ovisno o tome koliko je bolest zahvaćena, djelomična ili potpuna gastrektomija može biti kirurški izbor.

Prema pregledu Pesek i sur. (2019), kirurški se zahvati obično spremaju za teške, refraktorne slučajeve unatoč činjenici da su korisni u ublažavanju simptoma. Općenito govoreći, kirurški tretmani povećavaju kvalitetu života i ublažavaju simptome, ali nose opasnosti koje treba pažljivo razmotriti, kao i dugoročne učinke.

(7,10,14,19,22,28,31)

7.5 Tretmani u nastajanju i budući izgledi

Prospektivna istraživanja koja istražuju nove terapije za EG pokazuju potencijal za učinkovitiju i usmjereniju skrb. Ciljevi ovih novo razvijenih lijekova su poboljšati dugoročno upravljanje bolešću i prevladati nedostatke postojećih.

Novi biološki lijekovi koji ciljaju različite putove eozinofilne upale primjeri su novih terapeutika. Na primjer, istražuje se učinkovitost antagonista IL-4 receptora dupilumaba u EG. Obećavajući početni podaci ukazuju na bolje kliničke ishode i smanjenu eozinofilnu infiltraciju. Također se provode studije o inhibitorima Janus kinaze (JAK), koji opstruiraju signalizaciju citokina. Prema istraživanju Jensena i sur. (2016.), EG pacijenti mogu doživjeti ublažavanje simptoma i smanjenu upalu fokusiranjem na JAK putove.

Uključenost mikrobioma u eozinofilne gastrointestinalne bolesti predmet je drugog polja proučavanja. Nove terapijske metode koje mijenjaju mikrobiom kako bi se smanjila upala i ublažili simptomi mogu proizaći iz boljeg razumijevanja interakcija između imunološkog sustava i crijevne mikrobiote.

(8,17,25,32,33,35,37,38,39)

8. Rasprava

Eozinofilni gastritis (EG) je složena, dugotrajna bolest koja predstavlja teške dijagnostičke i terapijske situacije. Diferencijalna dijagnoza je ključna budući da su klinički znakovi EG, koji uključuju mučninu, povraćanje, gubitak težine i nelagodu u trbuhu, nespecifični i preklapaju se sa širokim rasponom drugih gastrointestinalnih poremećaja. Zbog ovog preklapanja potreban je sveobuhvatan klinički pregled i uzimanje anamneze, zajedno s raznim dijagnostičkim testovima.

Histopatološka analiza, endoskopski postupci, laboratorijska ispitivanja, pa čak i radiografsko snimanje, dio su složenog dijagnostičkog procesa. Kompletna krvna slika (KKS) i razine IgE u serumu dva su primjera laboratorijskih testova koji mogu sugerirati eozinofilnu upalu, ali nisu konačni. Najpouzdanija metoda dijagnoze još uvijek je endoskopija u kombinaciji s biopsijom; histološka analiza pokazuje karakterističan eozinofilni infiltrat. Iako je radiološka slika dopunski modalitet, ona može igrati glavnu ulogu u vođenju dodatnih dijagnostičkih testova i procjeni posljedica. Postoji nekoliko mogućnosti liječenja EG, a potrebno je uzeti u obzir zahtjeve svakog pacijenta. Budući da imaju jako protuupalno djelovanje, kortikosteroidi - sistemski i lokalno - često su prva linija liječenja. Međutim, mogući štetni učinci ograničavaju njihovu dugotrajnu upotrebu. Razvoj bioloških tretmana, kao što su dupilumab i mepolizumab, pozitivan je razvoj. Iako se njihova dugoročna učinkovitost i sigurnost još procjenjuju, ti lijekovi pružaju prilagođene terapijske izbore koji mogu umanjiti negativne učinke povezane s kortikosteroidima.

Još jedna bitna komponenta EG liječenja je dijeta, posebno za pacijente koji imaju alergije na hranu ili koji ne reagiraju na lijekove. Dokazano je da su elementarna i eliminacijska dijeta korisne u smanjenju simptoma i histološkoj remisiji. Dijetetičari moraju pomno nadzirati i pružiti podršku tijekom usvajanja ovih dijeta kako bi se zajamčila odgovarajuća prehrana i pridržavanje.

Kirurgija se koristi samo u ekstremnim situacijama kada dijeta i lijekovi nisu uspjeli. Iako kirurški zahvati poput djelomične ili potpune gastrektomije mogu ublažiti simptome i poboljšati kvalitetu života, povezani su sa značajnim rizicima i obično su rezervirani za ekstremne slučajeve.

Čini se da je buduće upravljanje EG obećavajuće zbog nastavka istraživanja i novih lijekova. Trenutno se provode istraživanja o novim lijekovima koji ciljaju na različite puteve eozinofilne upale, kao i ispitivanje crijevne mikrobiote. Ovakav razvoj mogao bi rezultirati individualiziranijim i učinkovitijim planovima liječenja, što bi pogodovalo dugoročnim rezultatima EG pacijenata.

Budući da je eozinofilni gastritis tako kompliciran, njegovo liječenje zahtijeva sveobuhvatnu, multidisciplinarnu strategiju. Tehnološki razvoj u dijagnostici i terapijskim pristupima znatno nam je olakšao suočavanje s ovim teškim stanjem. Međutim, kako bi se ishodi pacijenata i kvaliteta života još više poboljšali, istraživanje se mora nastaviti i zdravstveni djelatnici moraju surađivati. Zbog neuobičajene pojave i nespecifične prirode, EG zahtijeva povećanu svijest, kao i metodičan pristup kako bi se zajamčila brza i precizna dijagnoza i liječenje.

9. Zaključak

Infiltracija eozinofila u želučanu sluznicu obilježje je neuobičajene i komplicirane bolesti poznate kao eozinofilni gastritis (EG), koja uzrokuje niz gastrointestinalnih simptoma uključujući gubitak težine, mučninu, povraćanje, proljev i nelagodu u truhu. Kako bi se ispravno upravljalo EG-om, potreban je multidisciplinarni pristup, budući da je ovaj temeljit pregled ponudio dubinsku procjenu kliničke slike, dijagnostičkih tehnika i strategija liječenja EG-a.(1,2,3,4)

Sveobuhvatna klinička procjena i prikupljanje anamneze potrebni su za postavljanje točne dijagnoze EG zbog njezinog raznolikog raspona kliničkih simptoma koji se preklapaju s drugim gastrointestinalnim bolestima. Laboratorijska ispitivanja, endoskopske procjene, histološke analize, a ponekad i radiografsko snimanje, dio su dijagnostičke obrade. Dijagnoza se još

uvijek potvrđuje endoskopskom biopsijom i histološkim pregledom, pri čemu je prisutnost eozinofilne infiltracije ključni dijagnostički znak.(4,6,7)

Postoji nekoliko različitih pristupa liječenju EG, uključujući modifikacije prehrane, farmaceutske terapije i, u ekstremnim situacijama, kirurški zahvat. Kortikosteroidi se često koriste za liječenje simptoma i smanjenje upale, lokalno i sustavno. Međutim, mogući štetni učinci ograničavaju njihovu dugotrajnu upotrebu. Razvoj bioloških lijekova, kao što su dupilumab i mepolizumab, značajan je razvoj jer pruža prilagođene tretmane s manje nuspojava koji mogu poboljšati ishode za pacijente.(6,7,9)

Upravljanje prehranom, poput elementarnih dijeta i eliminacijskih dijeta, ključno je za liječenje EG, osobito kod pacijenata koji su osjetljivi na dijetu ili koji ne reagiraju dobro na farmaceutske tretmane. Kako bi se zajamčila prehrambena dostatnost i usklađenost, ove dijetetske intervencije moraju se pažljivo provoditi i pratiti. Kirurgija se smatra posljednjim izborom, osim za pojedince s ozbiljnim stanjima koja ne reagiraju na liječenje ili posljedicama poput začepljenja izlaznog otvora želuca. Iako su ti postupci uspješni u ublažavanju simptoma, koriste se tek kada su iscrpljene sve druge mogućnosti.(9,12,13)

Čini se da je buduće upravljanje EG obećavajuće zbog nastavka istraživanja i novih lijekova. Poboljšanja u razumijevanju funkcije crijevnog mikrobioma i novi tretmani usmjereni na različite putove eozinofilne upale mogu rezultirati individualiziranijim i učinkovitijim planovima liječenja. Kako bi dodatno poboljšali ishode i kvalitetu života pacijenata, zdravstveni djelatnici moraju surađivati i provoditi stalna istraživanja.(13,15)

10. Sažetak

Rijetko gastrointestinalno stanje poznato kao eozinofilni gastritis (EG) karakterizirano je eozinofilnom infiltracijom sluznice želuca, što može uzrokovati simptome poput gubitka težine, mučnine, povraćanja i bolova u trbuhu. Klinička procjena, laboratorijsko testiranje, endoskopija s biopsijom i histološki pregled koriste se u dijagnozi EG. Dijagnoza se potvrđuje prisutnošću više od 30 eozinofila po polju velike snage. Dodatne informacije mogu se dobiti, osobito u složenim slučajevima, alergotestovima i radiološkim snimanjem.

Postoji nekoliko različitih pristupa liječenju EG. Prva linija liječenja su kortikosteroidi, koji imaju jaka protuupalna svojstva, ali imaju štetne učinke koji ograničavaju dugotrajnu upotrebu. Mepolizumab i dupilumab dva su primjera bioloških lijekova koji pružaju ciljane alternative s ohrabrujućim ishodima. Prehrambena terapija je neophodna, posebno za osobe s alergijama na hranu. To uključuje elementarnu i eliminacijsku dijetu. Kirurgija se koristi samo u teškim situacijama bez reakcije, kao što su djelomične ili potpune gastrektomije.

Novi biološki lijekovi i crijevna mikrobiota u središtu su novih terapijskih metoda koje su omogućile tekuća istraživanja i novi tretmani. Ovi razvoji naglašavaju nužnost stalnog proučavanja i suradnje među medicinskim stručnjacima kako bi se poboljšali ishodi i kvaliteta života pacijenata.

11. Summary

A rare gastrointestinal condition known as eosinophilic gastritis (EG) is characterized by eosinophilic infiltration of the stomach lining, which can cause symptoms such as weight loss, nausea, vomiting and abdominal pain. Clinical evaluation, laboratory testing, endoscopy

with biopsy, and histological examination are used in the diagnosis of EG. The diagnosis is confirmed by the presence of more than 30 eosinophils per high power field. Additional information can be obtained, especially in complex cases, by allergy tests and radiological imaging.

There are several different approaches to treating EG. The first line of treatment is corticosteroids, which have strong anti-inflammatory properties but have adverse effects that limit long-term use. Mepolizumab and dupilumab are two examples of biologics that provide targeted alternatives with encouraging results. Nutrition therapy is essential, especially for people with food allergies. This includes elemental and elimination diets. Surgery is only used in severe unresponsive situations, such as partial or total gastrectomies.

New biological drugs and intestinal microbiota are at the center of new therapeutic methods made possible by ongoing research and new treatments. These developments underscore the necessity of continued study and collaboration among medical professionals to improve patient outcomes and quality of life.

12. Literatura

1. Chen PH, Anderson L, Zhang K, Weiss GA. Eosinophilic Gastritis/Gastroenteritis. *Curr Gastroenterol Rep.* 2021 Jul 30;23(8):13. doi: 10.1007/s11894-021-00809-2. PMID: 34331146.
2. Gonsalves N. Eosinophilic Gastrointestinal Disorders. *Clin Rev Allergy Immunol.* 2019 Oct;57(2):272-285. doi: 10.1007/s12016-019-08732-1. PMID: 30903439.

3. Bobrova VI, Horobets AO, Proshchenko JI, Levadna LO, Selska ZV. EOSINOPHILIC GASTRITIS IN CHILDREN: MORPHOLOGICAL AND IMMUNOHISTOCHEMICAL DIAGNOSTIC CRITERIA. *Wiad Lek.* 2021;74(7):1722-1727. PMID: 34459778.
4. Dellon ES, Gonsalves N, Abonia JP, Alexander JA, Arva NC, Atkins D, Attwood SE, Auth MKH, Bailey DD, Biederman L, Blanchard C, Bonis PA, Bose P, Bredenoord AJ, Chang JW, Chehade M, Collins MH, Di Lorenzo C, Dias JA, Dohil R, Dupont C, Falk GW, Ferreira CT, Fox AT, Genta RM, Greuter T, Gupta SK, Hirano I, Hiremath GS, Horsley-Silva JL, Ishihara S, Ishimura N, Jensen ET, Gutiérrez-Junquera C, Katzka DA, Khoury P, Kinoshita Y, Kliewer KL, Koletzko S, Leung J, Liacouras CA, Lucendo AJ, Martin LJ, McGowan EC, Menard-Katcher C, Metz DC, Miller TL, Moawad FJ, Muir AB, Mukkada VA, Murch S, Nhu QM, Nomura I, Nurko S, Ohtsuka Y, Oliva S, Orel R, Papadopoulou A, Patel DA, Pesek RD, Peterson KA, Philpott H, Putnam PE, Richter JE, Rosen R, Ruffner MA, Safroneeva E, Schreiner P, Schoepfer A, Schroeder SR, Shah N, Souza RF, Spechler SJ, Spergel JM, Straumann A, Talley NJ, Thapar N, Vandenplas Y, Venkatesh RD, Vieira MC, von Arnim U, Walker MM, Wechsler JB, Wershil BK, Wright BL, Yamada Y, Yang GY, Zevit N, Rothenberg ME, Furuta GT, Aceves SS. International Consensus Recommendations for Eosinophilic Gastrointestinal Disease Nomenclature. *Clin Gastroenterol Hepatol.* 2022 Nov;20(11):2474-2484.e3. doi: 10.1016/j.cgh.2022.02.017. Epub 2022 Feb 16. PMID: 35181570; PMCID: PMC9378753.
5. Liacouras CA, Furuta GT, Hirano I, Atkins D, Attwood SE, Bonis PA, Burks AW, Chehade M, Collins MH, Dellon ES, Dohil R, Falk GW, Gonsalves N, Gupta SK, Katzka DA, Lucendo AJ, Markowitz JE, Noel RJ, Odze RD, Putnam PE, Richter JE, Romero Y, Ruchelli E, Sampson HA, Schoepfer A, Shaheen NJ, Sicherer SH, Spechler S, Spergel

- JM, Straumann A, Wershil BK, Rothenberg ME, Aceves SS. Eosinophilic esophagitis: updated consensus recommendations for children and adults. *J Allergy Clin Immunol.* 2011 Jul;128(1):3-20.e6; quiz 21-2. doi: 10.1016/j.jaci.2011.02.040. Epub 2011 Apr 7. PMID: 21477849.
6. Furuta GT, Liacouras CA, Collins MH, Gupta SK, Justinich C, Putnam PE, Bonis P, Hassall E, Straumann A, Rothenberg ME; First International Gastrointestinal Eosinophil Research Symposium (FIGERS) Subcommittees. Eosinophilic esophagitis in children and adults: a systematic review and consensus recommendations for diagnosis and treatment. *Gastroenterology.* 2007 Oct;133(4):1342-63. doi: 10.1053/j.gastro.2007.08.017. Epub 2007 Aug 8. PMID: 17919504.
 7. Pesek RD, Reed CC, Muir AB, Fulkerson PC, Menard-Katcher C, Falk GW, Kuhl J, Martin EK, Magier AZ, Ahmed F, Demarshall M, Gupta A, Gross J, Ashorobi T, Carpenter CL, Krischer JP, Gonsalves N, Spergel JM, Gupta SK, Furuta GT, Rothenberg ME, Dellon ES; Consortium of Eosinophilic Gastrointestinal Disease Researchers (CEGIR). Increasing Rates of Diagnosis, Substantial Co-Occurrence, and Variable Treatment Patterns of Eosinophilic Gastritis, Gastroenteritis, and Colitis Based on 10-Year Data Across a Multicenter Consortium. *Am J Gastroenterol.* 2019 Jun;114(6):984-994. doi: 10.14309/ajg.000000000000228. PMID: 31008735; PMCID: PMC6554065.
 8. Jensen ET, Martin CF, Kappelman MD, Dellon ES. Prevalence of Eosinophilic Gastritis, Gastroenteritis, and Colitis: Estimates From a National Administrative Database. *J Pediatr Gastroenterol Nutr.* 2016 Jan;62(1):36-42. doi: 10.1097/MPG.0000000000000865. PMID: 25988554; PMCID: PMC4654708.
 9. Henderson CJ, Abonia JP, King EC, Putnam PE, Collins MH, Franciosi JP, Rothenberg ME. Comparative dietary therapy effectiveness in remission of pediatric eosinophilic

- esophagitis. *J Allergy Clin Immunol.* 2012 Jun;129(6):1570-8. doi: 10.1016/j.jaci.2012.03.023. Epub 2012 Apr 26. PMID: 22541246; PMCID: PMC3367096.
10. Wechsler JB, Schwartz S, Amsden K, Kagalwalla AF. Elimination diets in the management of eosinophilic esophagitis. *J Asthma Allergy.* 2014 May 24;7:85-94. doi: 10.2147/JAA.S47243. PMID: 24920928; PMCID: PMC4043711.
11. Chehade M, Kamboj AP, Atkins D, Gehman LT. Diagnostic Delay in Patients with Eosinophilic Gastritis and/or Duodenitis: A Population-Based Study. *J Allergy Clin Immunol Pract.* 2021 May;9(5):2050-2059.e20. doi: 10.1016/j.jaip.2020.12.054. Epub 2021 Jan 10. PMID: 33440255.
12. Rothenberg ME. Eosinophilic gastrointestinal disorders (EGID). *J Allergy Clin Immunol.* 2004 Jan;113(1):11-28; quiz 29. doi: 10.1016/j.jaci.2003.10.047. PMID: 14713902.
13. Ko HM, Morotti RA, Yershov O, Chehade M. Eosinophilic gastritis in children: clinicopathological correlation, disease course, and response to therapy. *Am J Gastroenterol.* 2014 Aug;109(8):1277-85. doi: 10.1038/ajg.2014.166. Epub 2014 Jun 24. PMID: 24957155.
14. Furman MS, Connolly SA, Brown SD, Callahan MJ. The pediatric stomach - masses and mass-like pathology. *Pediatr Radiol.* 2020 Aug;50(9):1180-1190. doi: 10.1007/s00247-020-04697-y. Epub 2020 May 30. PMID: 32474774.
15. Caldwell JM, Collins MH, Stucke EM, Putnam PE, Franciosi JP, Kushner JP, Abonia JP, Rothenberg ME. Histologic eosinophilic gastritis is a systemic disorder associated with blood and extragastric eosinophilia, TH2 immunity, and a unique gastric transcriptome. *J Allergy Clin Immunol.* 2014 Nov;134(5):1114-24. doi:

- 10.1016/j.jaci.2014.07.026. Epub 2014 Sep 15. PMID: 25234644; PMCID: PMC4254306.
16. Lucendo AJ, Arias A, Tenias JM. Relation between eosinophilic esophagitis and oral immunotherapy for food allergy: a systematic review with meta-analysis. *Ann Allergy Asthma Immunol.* 2014 Dec;113(6):624-9. doi: 10.1016/j.anai.2014.08.004. Epub 2014 Sep 10. PMID: 25216976.
17. Kim HP, Vance RB, Shaheen NJ, Dellon ES. The prevalence and diagnostic utility of endoscopic features of eosinophilic esophagitis: a meta-analysis. *Clin Gastroenterol Hepatol.* 2012 Sep;10(9):988-96.e5. doi: 10.1016/j.cgh.2012.04.019. Epub 2012 May 18. PMID: 22610003; PMCID: PMC3424367.
18. Kelly EA, Linn D, Keppel KL, Noel RJ, Chun RH. Otolaryngologic surgeries are frequent in children with eosinophilic esophagitis. *Ann Otol Rhinol Laryngol.* 2015 May;124(5):355-60. doi: 10.1177/0003489414558108. Epub 2014 Nov 10. PMID: 25385840; PMCID: PMC4627634.
19. Assa'ad A. Eosinophilic esophagitis: association with allergic disorders. *Gastrointest Endosc Clin N Am.* 2008 Jan;18(1):119-32; x. doi: 10.1016/j.giec.2007.09.001. PMID: 18061106.
20. Kobayashi S, Tsunoda T, Umetsu S, Inui A, Fujisawa T, Sogo T. Clinical features of pediatric eosinophilic gastroenteritis. *Pediatr Int.* 2022 Jan;64(1):e15322. doi: 10.1111/ped.15322. PMID: 36331233.
21. Collins MH. Histopathologic features of eosinophilic esophagitis and eosinophilic gastrointestinal diseases. *Gastroenterol Clin North Am.* 2014 Jun;43(2):257-68. doi: 10.1016/j.gtc.2014.02.007. Epub 2014 Mar 19. PMID: 24813514.

22. Steinbach EC, Hernandez M, Dellon ES. Eosinophilic Esophagitis and the Eosinophilic Gastrointestinal Diseases: Approach to Diagnosis and Management. *J Allergy Clin Immunol Pract.* 2018 Sep-Oct;6(5):1483-1495. doi: 10.1016/j.jaip.2018.06.012. Epub 2018 Jul 3. PMID: 30201096; PMCID: PMC6134874.
23. Bedell A, Taft T, Craven MR, Guadagnoli L, Hirano I, Gonsalves N. Impact on Health-Related Quality of Life in Adults with Eosinophilic Gastritis and Gastroenteritis: A Qualitative Assessment. *Dig Dis Sci.* 2018 May;63(5):1148-1157. doi: 10.1007/s10620-018-4978-7. Epub 2018 Feb 23. PMID: 29476289; PMCID: PMC6701628.
24. Aceves S, Collins MH, Rothenberg ME, Furuta GT, Gonsalves N; Consortium of Eosinophilic Gastrointestinal Disease Researchers (CEGIR). Advancing patient care through the Consortium of Eosinophilic Gastrointestinal Disease Researchers (CEGIR). *J Allergy Clin Immunol.* 2020 Jan;145(1):28-37. doi: 10.1016/j.jaci.2019.11.012. Epub 2019 Nov 20. PMID: 31758958; PMCID: PMC6981250.
25. Shah SC, Piazuelo MB, Kuipers EJ, Li D. AGA Clinical Practice Update on the Diagnosis and Management of Atrophic Gastritis: Expert Review. *Gastroenterology.* 2021 Oct;161(4):1325-1332.e7. doi: 10.1053/j.gastro.2021.06.078. Epub 2021 Aug 26. PMID: 34454714; PMCID: PMC8740554.
26. Gonsalves NP, Aceves SS. Diagnosis and treatment of eosinophilic esophagitis. *J Allergy Clin Immunol.* 2020 Jan;145(1):1-7. doi: 10.1016/j.jaci.2019.11.011. PMID: 31910983; PMCID: PMC6986782.
27. Tharakan JA, O'Toole JP, Kharoud HK, Bunker ML, Chen JY, Yokota S. Eosinophilic gastritis in adult complicated by gastric ulcer perforation. *J Surg Case Rep.* 2024 Mar 6;2024(3):rjae113. doi: 10.1093/jscr/rjae113. PMID: 38455985; PMCID: PMC10918441.

28. Arva NC, Bernieh A, Lopez-Nunez O, Pletneva M, Yang GY, Collins MH. Histopathology of Eosinophilic Gastrointestinal Diseases Beyond Eosinophilic Esophagitis. *Immunol Allergy Clin North Am*. 2024 May;44(2):369-381. doi: 10.1016/j.iac.2024.01.008. Epub 2024 Feb 14. PMID: 38575230.
29. Peterson K, Safroneeva E, Schoepfer A. Emerging Therapies for Eosinophilic Gastrointestinal Diseases. *J Allergy Clin Immunol Pract*. 2021 Sep;9(9):3276-3281. doi: 10.1016/j.jaip.2021.07.031. Epub 2021 Jul 31. PMID: 34343695.
30. Aceves SS, Bastian JF, Newbury RO, Dohil R. Oral viscous budesonide: a potential new therapy for eosinophilic esophagitis in children. *Am J Gastroenterol*. 2007 Oct;102(10):2271-9; quiz 2280. doi: 10.1111/j.1572-0241.2007.01379.x. Epub 2007 Jun 20. PMID: 17581266.
31. Votto M, De Filippo M, Olivero F, Raffaele A, Cereda E, De Amici M, Testa G, Marseglia GL, Licari A. Malnutrition in Eosinophilic Gastrointestinal Disorders. *Nutrients*. 2021; 13(1):128. <https://doi.org/10.3390/nu13010128>
32. Abou Rached A, El Hajj W. Eosinophilic gastroenteritis: Approach to diagnosis and management. *World J Gastrointest Pharmacol Ther*. 2016 Nov 6;7(4):513-523. doi: 10.4292/wjgpt.v7.i4.513. PMID: 27867684; PMCID: PMC5095570.
33. Carr S, Chan ES, Watson W. Eosinophilic esophagitis. *Allergy Asthma Clin Immunol*. 2018 Sep 12;14(Suppl 2):58. doi: 10.1186/s13223-018-0287-0. Erratum in: *Allergy Asthma Clin Immunol*. 2019 Apr 10;15:22. doi: 10.1186/s13223-019-0336-3. PMID: 30275848; PMCID: PMC6157152.
34. Hurrell JM, Genta RM, Dellon ES. Prevalence of esophageal eosinophilia varies by climate zone in the United States. *Am J Gastroenterol*. 2012 May;107(5):698-706. doi: 10.1038/ajg.2012.6. Epub 2012 Feb 7. PMID: 22310220; PMCID: PMC4591963.

35. Kliewer KL, Murray-Petzold C, Collins MH, Abonia JP, Bolton SM, DiTommaso LA, Martin LJ, Zhang X, Mukkada VA, Putnam PE, Kellner ES, Devonshire AL, Schwartz JT, Kunnathur VA, Rosenberg CE, Lyles JL, Shoda T, Klion AD, Rothenberg ME. Benralizumab for eosinophilic gastritis: a single-site, randomised, double-blind, placebo-controlled, phase 2 trial. *Lancet Gastroenterol Hepatol.* 2023 Sep;8(9):803-815. doi: 10.1016/S2468-1253(23)00145-0. Epub 2023 Jun 16. PMID: 37336228; PMCID: PMC10529697.
36. Marasco G, Visaggi P, Vassallo M, Fiocca M, Cremon C, Barbaro MR, De Bortoli N, Bellini M, Stanghellini V, Savarino EV, Barbara G. Current and Novel Therapies for Eosinophilic Gastrointestinal Diseases. *Int J Mol Sci.* 2023 Oct 13;24(20):15165. doi: 10.3390/ijms242015165. PMID: 37894846; PMCID: PMC10607071.
37. Ben-Baruch Morgenstern N, Shoda T, Rochman Y, Caldwell JM, Collins MH, Mukkada V, Putnam PE, Bolton SM, Felton JM, Rochman M, Murray-Petzold C, Kliewer KL, Rothenberg ME. Local type 2 immunity in eosinophilic gastritis. *J Allergy Clin Immunol.* 2023 Jul;152(1):136-144. doi: 10.1016/j.jaci.2023.01.021. Epub 2023 Feb 7. PMID: 36754294; PMCID: PMC10330288.
38. Furuta GT, Fillon SA, Williamson KM, Robertson CE, Stevens MJ, Aceves SS, Arva NC, Chehade M, Collins MH, Davis CM, Dellon ES, Falk GW, Gonsalves N, Gupta SK, Hirano I, Khoury P, Leung J, Martin LJ, Menard-Katcher P, Mukkada VA, Peterson K, Spergel JM, Wechsler JB, Yang GY, Rothenberg ME, Harris JK. Mucosal Microbiota Associated With Eosinophilic Esophagitis and Eosinophilic Gastritis. *J Pediatr Gastroenterol Nutr.* 2023 Mar 1;76(3):347-354. doi: 10.1097/MPG.0000000000003685. Epub 2022 Dec 16. PMID: 36525669; PMCID: PMC10201396.

39. Katial R. Eosinophilic Gastrointestinal Diseases. *Immunol Allergy Clin North Am*. 2024 May;44(2):xvii-xviii. doi: 10.1016/j.iac.2024.01.012. Epub 2024 Feb 14. PMID: 38575234.
40. Gonsalves N, Doerfler B, Zalewski A, Yang GY, Martin LJ, Zhang X, Shoda T, Brusilovsky M, Aceves S, Thompson K, Rudman Spergel AK, Furuta G, Rothenberg ME, Hirano I. Prospective study of an amino acid-based elemental diet in an eosinophilic gastritis and gastroenteritis nutrition trial. *J Allergy Clin Immunol*. 2023 Sep;152(3):676-688. doi: 10.1016/j.jaci.2023.05.024. Epub 2023 Jul 18. PMID: 37462600; PMCID: PMC10528593.
41. : Li K, Ruan G, Liu S, Xu T, Guan K, Li J, Li J. Eosinophilic gastroenteritis: Pathogenesis, diagnosis, and treatment. *Chin Med J (Engl)*. 2023 Apr 20;136(8):899-909. doi: 10.1097/CM9.0000000000002511. Epub 2023 Apr 6. PMID: 37022943; PMCID: PMC10278761.
42. Lwin, T., Melton, S. & Genta, R. Eosinophilic gastritis: histopathological characterization and quantification of the normal gastric eosinophil content. *Mod Pathol* 24, 556–563 (2011). <https://doi.org/10.1038/modpathol.2010.221>
43. Eosinophilia in a patient with cyclical vomiting: A case report. (June 2004). *Clinical and Molecular Allergy*, 2(1), 7. doi:10.1186/1476-7961-2-7. Available on PubMed under CC BY 4.0 license

13. Životopis

Dora Derniković rođena je 7. prosinca 1997. godine u Zagrebu. Svoje osnovno obrazovanje stekla je u Osnovnoj školi Remeta, gdje je razvila temelje svog akademskog uspjeha. Nakon završetka osnovne škole, upisala je XV. gimnaziju u Zagrebu, gdje je nastavila svoj put obrazovanja s naglaskom na prirodoslovne predmete. Tijekom školovanja, Dora je pokazala iznimnu predanost i uspjeh u svim predmetima.

Godine 2016., Dora je započela studij na Medicinskom fakultetu Sveučilišta u Rijeci, razvijajući svoje medicinske vještine i znanje. Uz akademske obveze, Dora je kontinuirano usavršavala svoje jezične vještine, učeći engleski, njemački i talijanski jezik. Ova sposobnost komunikacije na više jezika omogućila joj je bolje razumijevanje međunarodne medicinske literature i učinkovitu komunikaciju s pacijentima iz različitih kulturnih pozadina.

Osim akademskih postignuća, Dora se bavila i sportom, što joj je pomoglo razviti timski duh i fizičku kondiciju. Aktivno sudjelovanje u sportskim aktivnostima pružilo joj je ravnotežu između intelektualnog i fizičkog razvoja.

U budućnosti, Dora se nada postati što bolja liječnica, kontinuirano unapređujući svoje znanje i vještine. Njezina strast prema medicini i predanost pružanju vrhunske skrbi pacijentima glavni su pokretači njezinog profesionalnog puta. Dora vjeruje da će, kroz stalno učenje i razvoj, moći pružiti najvišu razinu medicinske skrbi svojim pacijentima, te se raduje doprinosu medicinskoj zajednici.