

Uloga kardiotorakalne radiologije u dijagnostičkoj obradi hitnih pacijenata

Martinović, Hrvoje

Master's thesis / Diplomski rad

2024

Degree Grantor / Ustanova koja je dodijelila akademski / stručni stupanj: **University of Rijeka, Faculty of Medicine / Sveučilište u Rijeci, Medicinski fakultet**

Permanent link / Trajna poveznica: <https://um.nsk.hr/um:nbn:hr:184:797928>

Rights / Prava: [In copyright](#)/[Zaštićeno autorskim pravom.](#)

Download date / Datum preuzimanja: **2025-02-24**



Repository / Repozitorij:

[Repository of the University of Rijeka, Faculty of Medicine - FMRI Repository](#)



SVEUČILIŠTE U RIJECI
MEDICINSKI FAKULTET
SVEUČILIŠNI INTEGRIRANI PRIJEDIPLOMSKI I DIPLOMSKI
STUDIJ MEDICINA

Hrvoje Martinović
ULOGA KARDIOTORAKALNE RADIOLOGIJE U DIJAGNOSTIČKOJ OBRADI
HITNIH PACIJENATA
Diplomski rad

Rijeka, 2024.

SVEUČILIŠTE U RIJECI
MEDICINSKI FAKULTET
SVEUČILIŠNI INTEGRIRANI PRIJEDIPLOMSKI I DIPLOMSKI
STUDIJ MEDICINA

Hrvoje Martinović
ULOGA KARDIOTORAKALNE RADIOLOGIJE U DIJAGNOSTIČKOJ OBRADI
HITNIH PACIJENATA
Diplomski rad

Rijeka, 2024.

Mentor rada: prof. dr. sc. Damir Miletić, dr. med.

Komentor rada: dr. sc. Tin Nadarević, dr.med.

Diplomski rad ocijenjen je dana _____ u _____ pred povjerenstvom u sastavu:

1. doc. dr. sc. Slavica Kovačić, dr. med.
2. izv. prof. dr. sc. Petra Valković Zujić, dr. med.
3. doc. dr. sc. Danijela Veljković Vujaklija, dr. med.

Rad sadrži 51 stranicu, 31 sliku, 1 tablicu, 1 graf te 43 literaturnih navoda.

ZAHVALA

Prvenstveno se zahvaljujem svojem komentoru dr. sc. Tinu Nadareviću na iskazanoj volji, suradljivosti i trudu te na pruženim materijalima potrebnim za izradu ovog diplomskog rada. Veliko hvala i mojem mentoru prof. dr. sc. Damiru Miletiću na prihvaćanju moje zamolbe za pisanjem diplomskog rada na Katedri za radiologiju.

Posebno bih se zahvalio mojim roditeljima i sestrama koji su me podržavali kroz cijeli život i bezuvjetno podupirali moje akademsko obrazovanje.

Za kraj, zahvaljujem se i svim svojim prijateljima koji su ovaj period mog života ispunili lijepim uspomenama.

SADRŽAJ

1. UVOD	1
2. SVRHA RADA	4
3. PREGLED LITERATURE	5
3.1. Dijagnostički modaliteti	5
3.1.1. Radiografija	5
3.1.2. Ultrazvuk	8
3.1.3. Kompjutorizirana tomografija.....	10
3.1.4. Magnetska rezonancija	13
3.1.5. Digitalna suptrakcijska angiografija.....	14
3.2. Patologija.....	16
3.2.1. Akutni infarkt miokarda	16
3.2.2. Akutni aortalni sindrom.....	17
3.2.3. Pneumotoraks	20
3.2.4. Likvidopneumotoraks.....	21
3.2.5. Pneumomedijastinum	22
3.2.6. Pleuralni izljev.....	22
3.2.7. Plućna tromboembolija	24
3.2.8. Pneumonija.....	25
3.2.9. Tumor pluća.....	27
3.2.10. Tvorbe medijastinuma.....	28
3.2.11. Strano tijelo	29
3.2.12. Frakture rebara i sternuma.....	30
3.2.13. Apsces pluća i empijem.....	32
3.2.14. Septički embolusi	33
3.2.15. Difuzno alveolarno oštećenje	34
3.2.16. Kardijalna dekompenzacija	35

4. RASPRAVA	37
4.1. Opravdanost radioloških pretraga u hitnoći	37
4.2. Ukupno ozračenje pacijenata.....	38
4.3. Važnost komunikacije među zdravstvenim djelatnicima	40
4.4. Opravdanost korištenja CT protokola	41
4.5. Umjetna inteligencija kao alat.....	42
5. ZAKLJUČAK	44
6. SAŽETAK	45
7. SUMMARY	46
8. LITERATURA	47
9. ŽIVOTOPIS	51

POPIS SKRAĆENICA I AKRONIMA

AI – engl. *Artificial intelligence*; Umjetna inteligencija

AIM – Akutni infarkt miokarda

AKS – Akutni koronarni sindrom

CT – Kompjutorizirana tomografija

DECT – engl. *Dual-energy computed tomography*; Dvoizvorni CT

DSA – Digitalna suptraksijska angiografija

EBCT – engl. *Electron Beam Computed Tomography*; Kompjutorizirana tomografija elektronskim snopom

FDA – engl. *Food and Drug Administration*; Agencija za hranu i lijekove Sjedinjenih Američkih Država

HRCT – engl. *High-resolution computed tomography*; Kompjutorizirana tomografija visoke rezolucije

IMH – Aortalni intramuralni hematom

KOBP – Kronična opstruktivna bolest pluća

MR – Magnetska rezonancija

MSCT – engl. *Multi-Slice Computed Tomography*; Višeslojna kompjutorizirana tomografija

OHBP – Objedinjeni hitni bolnički prijam

PAU – Penetrirajući aterosklerotski ulkus

PCI – Perkutana koronarna intervencija

PTE – Plućna tromboembolija

RSV – Respiratorni sincicijski virus

RTG – Radiografija

SSCT – engl. *Single-Slice Computed Tomography*; Jednoslojna kompjutorizirana tomografija

TRO CT – engl. *Triple rule-out CT*

UZV – Ultrazvuk

1. UVOD

Radiologija je grana medicine koja koristi razne slikovne metode u svrhu dijagnostike, ali i liječenja. Današnja radiologija bogata je različitim slikovnim metodama kojima se detaljno mogu prikazati unutarnje strukture ljudskog tijela te na taj način pravovremeno prepoznati patološka stanja i liječiti bolesti. Slikovne metode u suvremenoj radiologiji su radiografija (RTG), ultrazvuk (UZV), kompjutorizirana tomografija (CT), magnetska rezonancija (MR) i digitalna suptrakcijska angiografija (DSA).

Povijest razvoja radiologije seže sve od kraja 19. stoljeća, točnije 1895. godine, kada je njemački fizičar Wilhelm Conrad Röntgen slučajno otkrio X-zrake tijekom obavljanja eksperimenata na katodnim cijevima (1). Te cijevi su zapravo bile vakuumirane staklene žarulje s pozitivnim i negativnim elektrodama koje pri protoku struje visokog napona emitiraju fluorescentno svjetlo. Tijekom provođenja tih eksperimenata primijetio je svjetlucaje na obližnjoj ploči barijevog platinocijanida. Nagađao je da se radi o novoj vrsti zraka koje je privremeno nazvao X-zrake. Kasnije su te zrake nazvane po njegovom imenu, iako su danas uvriježena oba naziva: x-zrake ili rendgenske zrake. Ubrzo nakon tog otkrića; rendgenske zrake su se počele primjenjivati u dijagnostici i liječenju pacijenata. Šira primjena prve slikovne metode u povijesti radiologije započinje 1896. godine, a time i početak radiologije kao grane medicine. Iste godine Thomas Edison i Clarence Dally započinju razvoj fluoroskopije koja je omogućila dinamički pregled serijskim stvaranjem slika (2). Za njeno usavršavanje zaslužan je njemački fizičar Gustav Bucky koji je prvi uveo kolimator, napravu za smanjenje raspršenja te određivanje smjera i površine snopa zračenja (3). Iste godine izvršila se i prva radioterapija karcinoma dojke za koju je zaslužan američki liječnik Emil Grubbe (4). Otkriće poljske fizičarke Marie Skłodowska-Curie 1898. godine dovodi do daljnjeg razvitka radioterapije zbog primjene radija u liječenju raznih malignih tumora (3). Početkom 20. stoljeća nastavlja se usavršavanje i razvoj uređaja za rendgensko zračenje, ne samo u kvaliteti slike, već i u smanjenju ozračivanja.

Tek sredinom 20. stoljeća javlja se nova dijagnostička slikovna metoda, a to je UZV. Praktična primjena ultrazvuka u medicini započela je kasnije nego u drugim nemedicinskim područjima. Primarni cilj razvoja takve tehnologije bio je u vojne svrhe i to detekcija podmornica (3). Ideja primjene ultrazvuka u medicini javila se tek krajem 1940-ih godina. Prvi pregled pacijenta ultrazvukom, točnije pregled žučnih kamenaca, vrši američki znanstvenik George Ludwig (3).

U sljedećih 10 godina dolazi do velikog napretka te počinje široka primjena u detekciji žučnih kamenaca i fetalnih mjerenja za vrijeme trudnoće.

Sljedeća slikovna metoda, CT, započinje svoj razvoj u ranim 1970-ima (3). Godfrey Hounsfield i Allan Cormack razvijaju prvi CT skener. U isto vrijeme kreće i razvoj slikovne metode koja ne koristi ionizirajuće zračenje, nego jačinu magnetskog polja, a to je MR (3). Od metoda koje se pretežito koriste u intervencijskoj radiologiji važna je DSA koja se koristi za prikaz i snimanje krvnih žila te predstavlja zlatni standard u vizualizaciji vaskularnih struktura (5). Početkom 1980-ih započinje digitalizacija slikovnih pretraga što uz razvoj računalne znanosti te primjene digitalnih tehnologija i uređaja ubrzava se i poboljšava proces medicinske dijagnostike. Daljnim tehnološkim razvojem radiologija se eksponencijalno razvija, a svi postojeći dijagnostički modaliteti se postupno unaprjeđuju. Radiologija kao strukovna specijalizacija u medicini zbog svog tehničkog i digitalnog naglaska predstavlja granu medicine koja je prva u primjeni modela i algoritama baziranih na umjetnoj inteligenciji (AI) u svrhu poboljšanja dostupnosti i točnosti dijagnostike, no zasad su takvi softveri još u fazi istraživanja (5).

Radiologija kao grana medicine proučava cijelo ljudsko tijelo, no radi brojnih organskih sustava, širine patologije i hitnih stanja kojom se ona bavi, u ovom radu biti će prikazane mogućnosti primjene radiologije u dijagnostici patologije srca, velikih krvnih žila i toraksa, tj. uloga kardiotorakalne radiologije u dijagnostici hitnih stanja u toraksu. Kardiotorakalna radiologija subspecijalnost je radiologije koja se bavi slikovnom dijagnostikom torakalne šupljine i cilja dijagnosticirati bolesti i stanja vezanih za srce, velike torakalne krvne žile, medijastinum, pluća, pleuru i skelet toraksa. Uključuje korištenje različitih modaliteta snimanja kao što su RTG, CT, MR te UZV za vizualizaciju i procjenu abnormalnosti unutar prsne šupljine, a kao invazivna metoda koristi se i DSA, obično u sklopu intervencijskih zahvata. Kardiotorakalni radiolozi igraju važnu ulogu u donošenju odluka o liječenju pružajući detaljne slikovne procjene ostalim liječnicima drugih struka čije je uže područje rada torakalna šupljina, npr. kardiolozi, pulmolozi, opći internisti, kardijalni i torakalni kirurzi te traumatolozi. Uz to, mogu izvoditi slikovno vođene postupke kao što su biopsije ili drenaža tekućih kolekcija kako bi pomogli u postavljanju dijagnoze i daljnjem liječenju pacijenata. Važna je njihova uloga u dijagnostičkoj obradi hitnih pacijenata, a s obzirom na širinu patologije koja se može detektirati u toraksu, ovim radom ćemo obraditi neka od važnih i čestih patoloških stanja koja se mogu prezentirati u domeni prsnog koša kao što su: akutni infarkt miokarda, akutni aortalni sindrom,

pleuralni izljev, pneumotoraks, likvidopneumotoraks, pneumomedijastinum, penetrirajući aterosklerotski ulkus, plućna tromboembolija, pneumonija, tumor pluća, tvorba medijastinuma, strano tijelo, frakture rebara ili sternuma, apsces pluća, empijem, septički emboli, difuzna alveolarna hemoragija te kardijalna dekompenzacija (6).

Kako se godinama razvijaju slikovne metode tako se i povećava njihova dostupnost u dijagnostičkoj obradi. Za svaku pretragu bi trebala postojati potrebna indikacija, no to često nije slučaj. Iz godine u godinu se broj radioloških pretraga sve više povećava što u konačnici otežava posao radiologa (7). Kao primjer tome možemo uzeti rezultate provedenog istraživanja Mayo Clinic bolnice u Phoenix-u u kojem se navodi povećanje broja pregleda od čak 191%. U usporedbi sa 38,806 izvršenih CT-a srca u 2013. godini, u 2020. godini ih je izvršeno čak 112,909 (7).

2. SVRHA RADA

Svrha ovog rada je prikazati najvažniju patologiju kardiotorakalne regije koja se može detektirati radiološkom obradom hitnih pacijenata. Ovim radom želimo prikazati najčešća hitna stanja kardiotorakalne regije koja se mogu detektirati radiološkom obradom te želimo prikazati koji od dijagnostičkih modaliteta je najprikladniji za detekciju određene patologije.

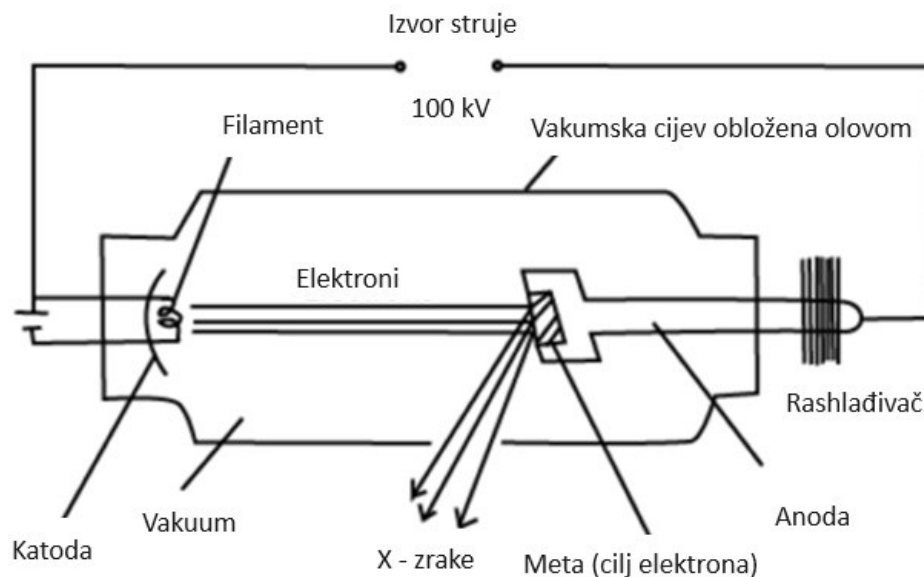
Nadalje, ovim radom želimo naglasiti važnost postojanja indikacije za dijagnostičku obradu različitim slikovnim modalitetima te podići svijest o opterećenju zdravstvenih djelatnika u području radiologije. Obzirom na veliki broj navedenih patologija, cilj ovog diplomskog rada je pružiti sveobuhvatan pregled etiologije, kliničke manifestacije te radiološke dijagnostike najvažnijih hitnih stanja. U konačnici, potrudit ćemo se da rad može poslužiti kao vrijedan izvor informacija za zdravstvene djelatnike koji rade sa hitnim pacijentima.

3. PREGLED LITERATURE

3.1. Dijagnostički modaliteti

3.1.1. Radiografija

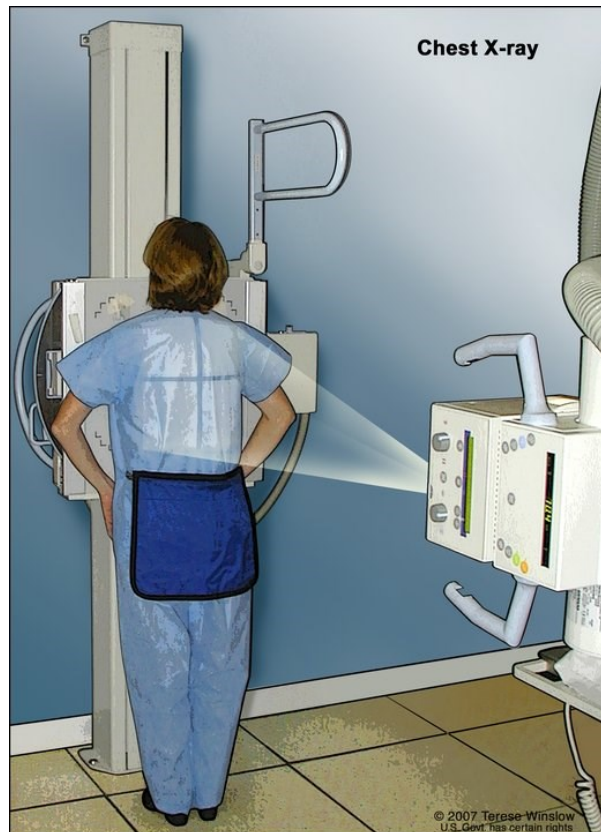Radiografija (RTG) je najstarija slikovna metoda u kojoj se koriste rendgenske zrake kako bi proizvele dvodimenzionalnu sliku trodimenzionalnog objekta, tj. regije tijela od interesa. Izvor zračenja je rendgenska cijev. Sama cijev je vakuumirana kako se emitirani elektroni ne bi sudarali sa molekulama zraka. Glavne komponente rendgenske cijevi su katoda, anoda, rotor, vakuumirani stakleni okvir, olovni zaštitni sloj, kućište te kolimator (5). Katoda je građena od niti volframa, koje prilikom zagrijavanja postaju izvor emitiranih elektrona. Emitirani elektroni se kreću prema anodi i udaraju na točno određenu točku, koju nazivamo fokalnom točkom te oslobađaju energiju na anodi u obliku topline dok se preostali manji dio energije emitira u obliku rendgenskih zraka (8). Anode su uglavnom građene kao legure volframa i renija kako bi anoda mogla biti što otpornija na visoke temperature koje nastaju na fokalnoj točki (slika 1).



Slika 1. Shematski prikaz rendgenske cijevi prilikom nastajanja rendgenskih zraka. (Preuzeto sa: <https://digitalteachers.co.ug>)

Starije rendgenske cijevi imale su stacionarne anode građene od pločice volframa na bakru. Bakar je služio kao mehanička potpora pločici volframa te je odvodio višak topline. Novije rotirajuće anode omogućuju veće emitiranje rendgenskih zraka zbog veće raspodjele oslobođene toplinske energije. Anoda, koja je u obliku diska, povezana je molibdenom na rotor kako bi se što manje topline prenosilo na rotor. Toplinska izolacija rotora je važna jer su njegova oštećenja najčešći razlog kvarenja rendgenske cijevi (5). Kućište rendgenske cijevi služi kao mehanička potpora te električno-toplinska izolacija. U samom kućištu nalazi se i posebno ulje koje pomaže u kondukciji toplinske energije te time pomaže i u hlađenju rendgenske cijevi. Olovni štiti koji okružuje rendgensku cijev atenuira uglavnom sve rendgenske zrake koje nisu usmjerene kroz otvor cijevi. Zrake prilikom izlaska iz cijevi prolaze kroz filtre, tj. slojeve metala (aluminij, bakar, berilij) ili stakla (silicijev dioksid) kako bi selektivno atenuirali rendgenske zrake niske energije koje ne bi bile značajne u stvaranju radiograma, a povećale bi ukupnu dozu ozračenja pacijenta. Kolimatori su dijelovi rendgenske cijevi kojima prilagođavamo veličinu i oblik snopa rendgenskih zraka koje izlaze iz rendgenske cijevi. Usporedno s napretkom tehnologije i radiologije, napredovao je i razvoj rendgenske cijevi te danas postoji preko 500 različitih tipova rendgenskih cijevi, ovisno o potrebi individualnih slikovnih metoda (5).

Za nastajanje radiograma rendgenske zrake, tj. fotoni, moraju proći kroz tkivo i pogoditi detektor koji se nalazi s druge strane pacijenta (slika 2). Količina i kvaliteta rendgenskih zraka ovisi o tkivu kroz koje zrake prolaze na svojoj putanji. Apsorpcija određenog dijela tijela ovisi o debljini, atomskom broju te gustoći tkiva. Tkiva koja apsorbiraju više rendgenskih zraka prikazana su svijetlije na radiogramu, dok su tkiva koja propuštaju rendgenske zrake tamnija (5). Samo nastajanje slike rezultat je diferencijalne apsorpcije rendgenskih zraka, tj. različiti dijelovi tijela apsorbiraju različitu količinu rendgenskih zraka.



Slika 2. Ilustrativni prikaz radiografije grudnih organa. (Preuzeto sa: <https://www.teresewinslow.com>)

Kosti će apsorbirati više rendgenskih zraka, nego što će to apsorbirati zrak (9). Kako rendgenske zrake prolaze kroz ljudsko tijelo tako gube dio svoje energije što nazivamo atenuacijom. Atenuacija se odvija kao rezultat interakcije fotona i atoma u ljudskom tijelu. Prilikom atenuacije odvijaju se dva procesa koji utječu na samo nastajanje slike, a to su apsorpcija i raspršenje. Kada fotoni dođu u kontakt s atomima ljudskog tijela jedan dio njih će se potpuno apsorbirati. Navedeni efekt se događa ukoliko foton ima dovoljno veliku energiju da izbaci elektron vanjske ljuske atoma ljudskog tijela, što još nazivamo i ionizacijom, a taj izbačeni elektron, kojeg nazivamo fotoelektronom, ubrzo gubi energiju prilikom interakcije s okolnim tkivom (9). Navedeni proces se još naziva i fotoelektrični efekt. U drugom scenariju ne dolazi do apsorpcije, već dolazi do gubitka energije tijekom interakcije s atomima ljudskog tijela. Drugim riječima, dolazi do raspršenja. Za raspršenje je karakterističan Comptonov efekt u kojem dolazi do izbacivanja elektrona vanjske ljuske atoma ljudskog tijela te taj izbačeni elektron nosi naziv Comptonov elektron. No, u ovom slučaju foton se ne apsorbira u potpunosti već se nastavlja gibati, ali smanjene energije i promijenjenog smjera (9). Ukoliko fotoni prolaze kroz tkivo bez interakcije govorimo o transmisiji.

Nakon interakcije fotona i ljudskog tijela manje od 5% primarnih zraka dosegne detektor, a još manji postotak sudjeluje u stvaranju radiograma (9). Detektor u sebi sadrži scintilator koji apsorbira elektromagnetsko zračenje i pretvara ga u vidljivu svjetlost. Zatim se ta svjetlost prenosi u drugi dio detektora koji se sastoji od silicijskih čipova u kojima se pretvara u električni signal. Novonastali električni signal se dalje procesuiru i šalje u kompjuter gdje se stvara slika. Prikaz klasičnog radiografskog uređaja je na slici 3.

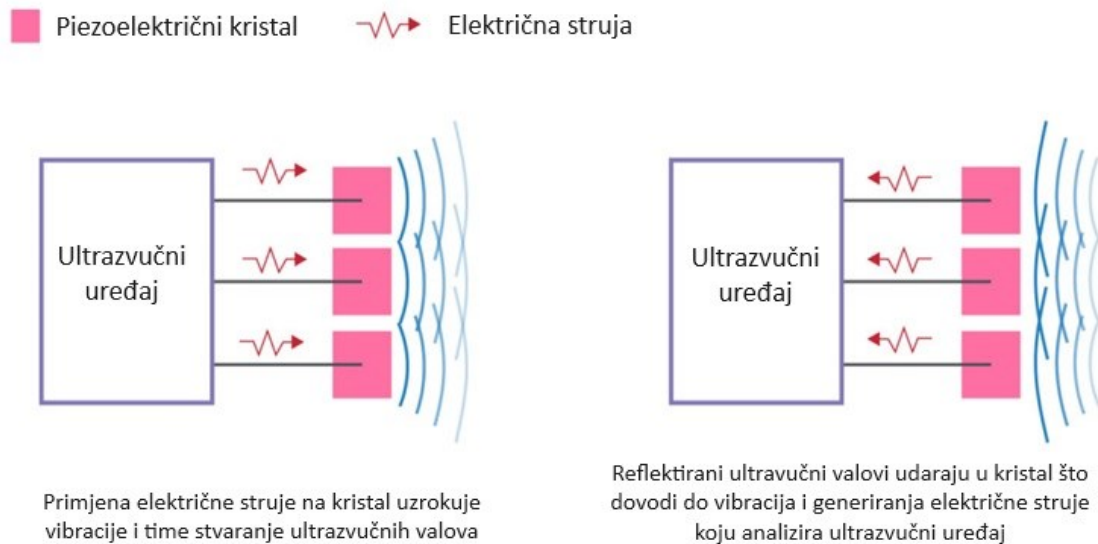


Slika 3. Prikaz uređaja za radiografiju. (Preuzeto sa: <https://www.cassling.com>)

3.1.2. Ultrazvuk

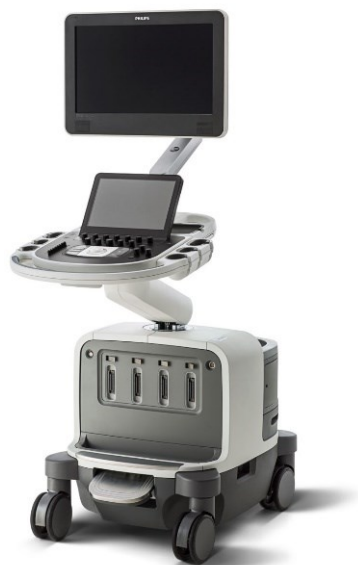Ultrazvuk (UZV) je neinvazivna slikovna metoda u kojoj se slika stvara korištenjem zvuka vrlo visoke frekvencije. U medicini se ultrazvuk proizvodi u posebnim kristalnim materijalima koji prilikom električne ekscitacije mogu vibrirati na vrlo visokim frekvencijama. Zasniva se na fenomenu piezoelektričnog efekta. Radi se o efektu koji je karakterističan za određene kristalne materijale, a zasniva se na reverzibilnoj pretvorbi dva oblika energije, mehaničke i električne, iz jednog u drugi. Termin „piezo“ označava pritisak te ukoliko primijenimo pritisak na te kristale dolazi do pojave električnog naboja na njihovoj površini, tj. dolazi do pretvorbe mehaničke u električnu energiju. U obrnutom slučaju prilikom promjene naboja na kristalu dolazi do ekspanzije ili kontrakcije kristala, tj. pretvorba električne u mehaničku energiju, a to nazivamo obrnutim piezoelektričnim efektom. Kombinacija ova dva efekta temelj je

funkcioniranja ultrazvuka. Stvaranje ultrazvučnih valova temelji se na obrnutom piezoelektričnom efektu, dok se detekcija reflektiranih ultrazvučnih valova temelji na piezoelektričnom efektu (slika 4) (10).



Slika 4. Shematski prikaz piezoelektričnog i obrnutog piezoelektričnog efekta. (Preuzeto sa: <https://ecgwaves.com>)

Ultrazvuk se proizvodi i detektira u uređaju koji nazivamo sonda. Proizvedeni ultrazvučni val se fokusira u uski val koji se usmjerava na dio tijela koji želimo pregledati. Nakon naslanjanja na površinu tijela pacijenta val energije ulazi kroz tijelo te se odvijaju interakcije ovisno o vrsti tkiva koju susreće. Moguća su odbijanja, apsorpcije i raspršenja energije vala. Karakteristike vala se također mijenjaju, tj. prilikom interakcije s različitim tkivima dolazi do promjene u veličini i obliku vala. Karakteristike tkiva koje utječu na putanju vala su gustoća, elastičnost i viskoznost. Prisutnost plinova će uzrokovati potpunu refleksiju vala, a u prisutnosti tekućina val prolazi nesmetano. U slučaju kontakta s kosti, val se u potpunosti apsorbira. Prilikom kontakta s tkivom dio vala se reflektira natrag te bude detektiran od strane sonde i pretvoren u električni signal, koji se onda mjeri i prikazuje na katodnom osciloskopu (10). Primjer modernog ultrazvučnog uređaja se nalazi na slici 5.

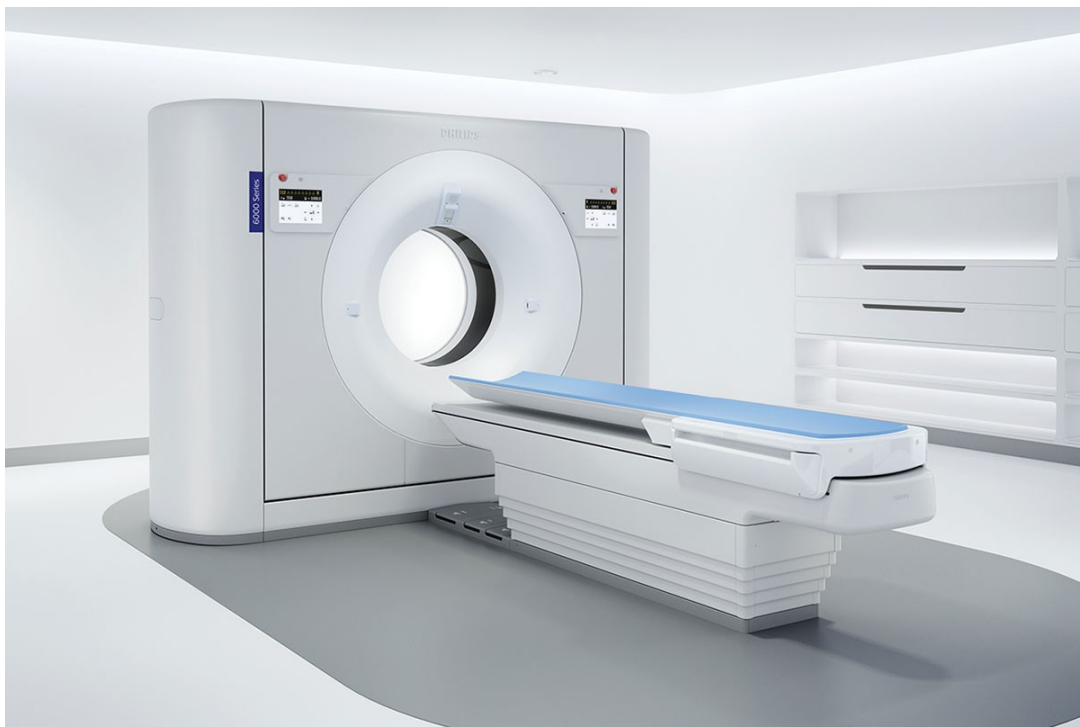

Slika 5. Prikaz ultrazvučnog uređaja za pregled pacijenata (Preuzeto sa: <https://www.philips.com>)

3.1.3. Kompjutorizirana tomografija

Kompjutorizirana tomografija (CT) slikovna je metoda koja svoje početke bilježi ranih 1970-ih godina. Kombinira rendgenske zrake sa detektorima koji su pozicionirani u kružnom kućištu u obliku prstena. Dobivena slika je puno informativnija od radiograma zbog minimalne superpozicije te je moguća dodatna prilagodba kako bi se bolje prikazale zasebne anatomske strukture. Kako se CT razvijao tako su se razvijale i različite generacije. Prva generacija uređaja imala je uzak snop fotona te samo jedan detektor sa suprotne strane, a jedina anatomska struktura koja se slikala je bila glava zbog dugotrajnog procesa skeniranja. Za dobivanje jednog presjeka bilo je potrebno vrijeme skeniranja od 5 minuta (9). Sve naprednije generacije koristile su lepezasti snop fotona. Druga generacija mogla je prikazati nešto šire anatomske strukture, ali je i dalje zahtjevala translacijsko kretanje zbog nemogućnosti obuhvaćanja cijele anatomske strukture u jednom pokretu. Dolaskom treće i četvrte generacije eliminira se potreba za translacijom zbog proširenja snopa zračenja. Vrijeme potrebno za slikanje jednog sloja reducirano je na jednu sekundu. Specifičnost treće generacije je postavljanje velikog broja detektora nasuprot izvoru zračenja koji se istovremeno rotiraju, dok kod četvrte generacije postoji cijeli prsten fiksiranih detektora uz pomičan izvor zračenja. Danas se navodi postojanje i pete generacije CT uređaja tj. kompjutorizirana tomografija elektronskim snopom (engl. *electron beam computed tomography* – EBCT) (9). Razvijena je specifično za slikovnu dijagnostiku srca, a vrijeme za skeniranje je reducirano i do 50 milisekundi, odnosno dovoljno je brzo da odlično prikaže gibanje srca i da se učini skeniranje u točno određenom dijelu srčanog

ciklusa, bez značajnijih artefakata. EBCT ne koristi rendgensku cijev, već koristi snop elektrona koji je generiran izvan prstena. Sam prsten se sastoji od dva luka od kojih je jedan ispunjen volframom, a drugi detektorima. Izvor elektronskog snopa izvan prstena udara na luk volframa te kao rezultat toga dolazi do oslobađanja fotona koji prolaze kroz pacijenta i završavaju na detektorima na suprotnom luku. Primjer modernog CT uređaja prikazan je na slici 6.



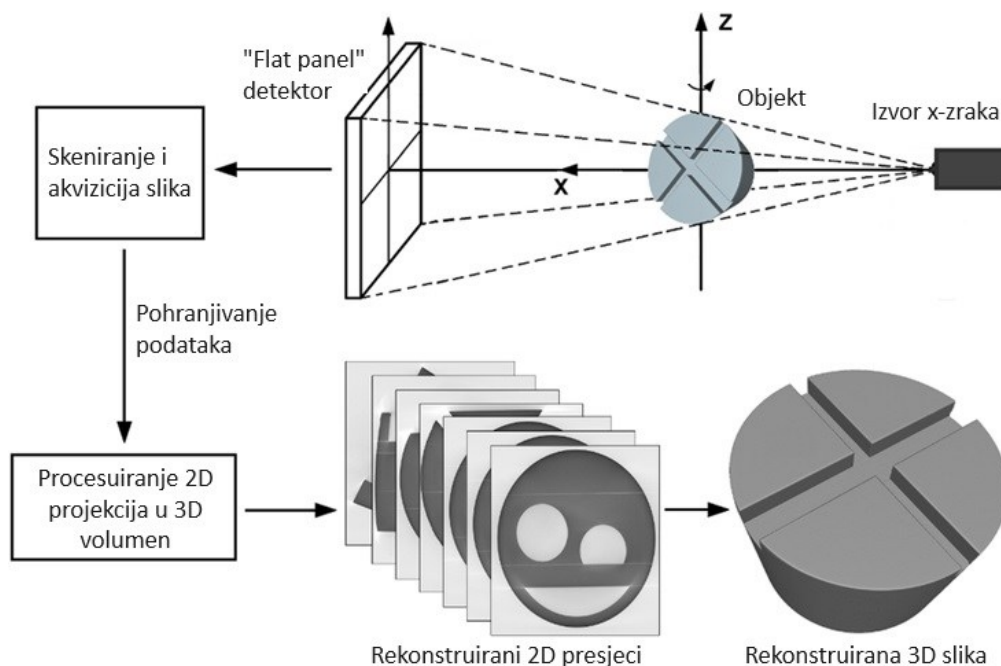
Slika 6. Prikaz uređaja za CT. (Preuzeto sa: <https://www.philips.com>)

Najveći utjecaj na smanjenje vremena snimanja imali su spiralni i višeslojni način snimanja (engl. *multi-slice computed tomography* - MSCT). U spiralnom CT-u odvija se neprestana rotacija detektora u kombinaciji s neprestanim gibanjem postolja i pacijenta kroz prsten. MSCT je omogućio istovremeno snimanje više slojeva prilikom rotacije prstena. To se postiglo na način da je snop fotona proširen na dvije osi te time od oblika lepeze poprimio je oblik koničastog snopa.

Rendgenske cijevi korištene u CT slikovnoj metodi su modifikacija originalnih cijevi. Zbog kontinuirane produkcije rendgenske cijevi anoda mora biti više rezistentna nego kod obične cijevi. To se postiže korištenjem anoda većih promjera koje se rotiraju pri velikim brzinama. CT ima vlastiti visokofrekvencijski generator pomoću kojeg se mogu proizvoditi snopovi

konzistentne energije. Kao i kod radiografije, u CT-u je prisutan filtar, no ovdje je filtar oblika leptir mašne, tj. deblji na krajevima i uži u sredini što stvara ujednačeniji snop fotona.

U slučaju CT uređaja, postoje dva seta kolimatora. Prvi kolimator se nalazi između izvora zračenja i pacijenta te je zaslužan za smanjenje ozračenosti pacijenata (kao i kod radiografije). Drugi kolimator nalazi se između pacijenta i detektora, a uloga mu je da kontrolira koliko zračenja će detektori primiti, tj. debljinu slojeva dobivenih kod SSCT i broj redova detektora koji se koriste u MSCT-u (9). Kao i kod radiografije, detektori primaju elektromagnetsko zračenje te ga pretvaraju u električni signal. Detektori su upareni sa fotodiodama koje prilikom primanja zračenja emitiraju određenu jačinu svjetlosti, a zatim se ta svjetlost konvertira u proporcionalni električni signal. Nastali električni signal se amplificira te konvertira u logaritamske podatke, pretvara iz analognog u digitalni oblik te šalje u računalo. Shematski prikaz akvizicije i obrade podataka se nalazi na slici 7.



Slika 7. Shematski prikaz akvizicije podataka te njihova obrada u svrhu dobivanja konačne slike. (Preuzeto sa: <https://www.researchgate.net>)

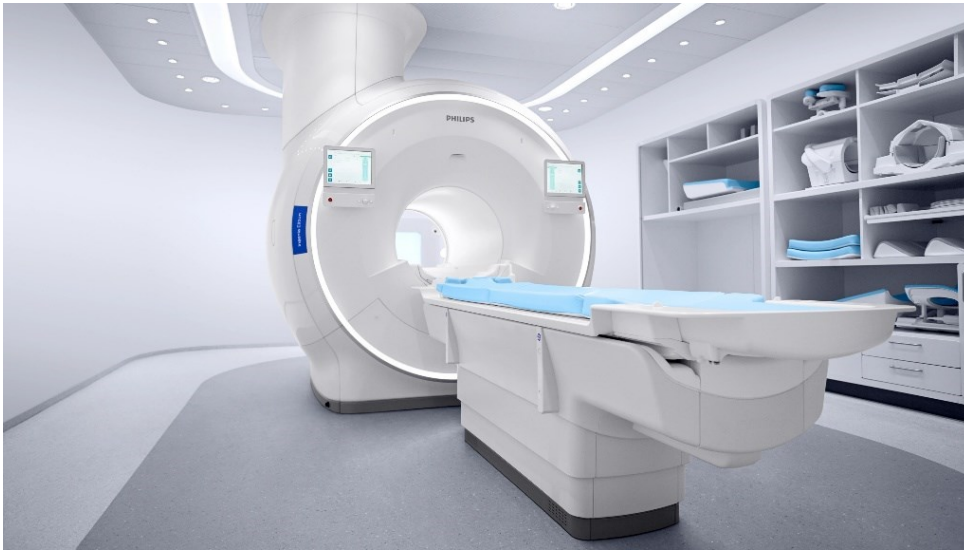3.1.4. Magnetska rezonancija

Magnetska rezonancija (MR) slikovna je metoda u kojoj se koriste jako magnetsko polje i radiovalovi kako bi se prikazali organi i tkiva u ljudskom tijelu. Jačina magnetskog polja koju proizvede MR uređaj je nekoliko tisuća puta veća od jačine Zemljinog magnetskog polja. Za razliku od RTG-a i CT-a, kod MR-a se ne koristi ionizirajuće zračenje čime su izbjegnuti štetni učinci zračenja.

Princip ove slikovne metode temelji se na odašiljanju tzv. precesijske frekvencije koja je svojstvena svakom atomu. Protoni atoma vodika najpogodniji su za stvaranje slike jer su obilno zastupljeni u ljudskom tijelu, a uz to svaki atom vodika ima samo jedan proton te samim time ne dolazi do efekta poništavanja sa susjednim protonima u jezgri. Energija se iz predajnih radiofrekventnih zavojnica usmjerava u obliku radiovalova na određeni dio tijela, a time uzrokuje promjenu u energetske razine protona vodika, tj. ekscitaciju. Prekidom predaje energije protoni vodika se vraćaju u izvornu energetske razine, što nazivamo relaksacijom. Tu razliku u energetske razine ekscitacije i relaksacije mjere prijamne radiofrekventne zavojnice. Za razliku od CT-a na kojemu su međusobni odnosi radiodenziteta konstantni, kod MR ista tkiva pokazuju više različitih kontrasta. Dakle, podešavanjem vremena ponavljanja impulsa i vremena koje protekne do očitavanja signala moguće je prikazati različite kontraste tkiva na slici zahvaljujući njihovim T1, T2 i PD svojstvima. T1 svojstvo odnosi se na oporavak longitudinalne magnetizacije, T2 na gubitak transverzalne magnetizacije, a PD svojstvo ovisi isključivo o broju protona vodika te do punog izražaja dolazi eliminacijom prethodna dva svojstva. Algoritmi kojima određujemo intervale ponavljanja impulsa i očitavanja signala nazivamo sekvencama (11).

Na slici MR-a razlikujemo tkiva visokog i niskog signala. Za tkiva koja se na MR slici prezentiraju svijetlim poljima kažemo da imaju visok signal, tj. da su hiperintenzivna, dok tkiva prezentirana tamnim poljima odgovaraju niskom signalu, tj. hipointenzivna su. Kao usporedba s CT-om gdje je voda uvijek hiperdenzna u odnosu na mast, na MR-u odnos različitih tkiva ovisi o sekvencama. Na T1 mjerenoj slici voda je niskog signala, parenhim srednjeg signala, a mast visokog signala, dok je na T2 mjerenoj slici voda visokog signala, mast je srednjeg signala, a parenhim niskog signala. U MR-u se mogu koristiti i kontrastna sredstva kao gadolinij koji značajno smanjuje T1 vrijeme relaksacije i na taj način povećava intenzitet tkivnog signala na

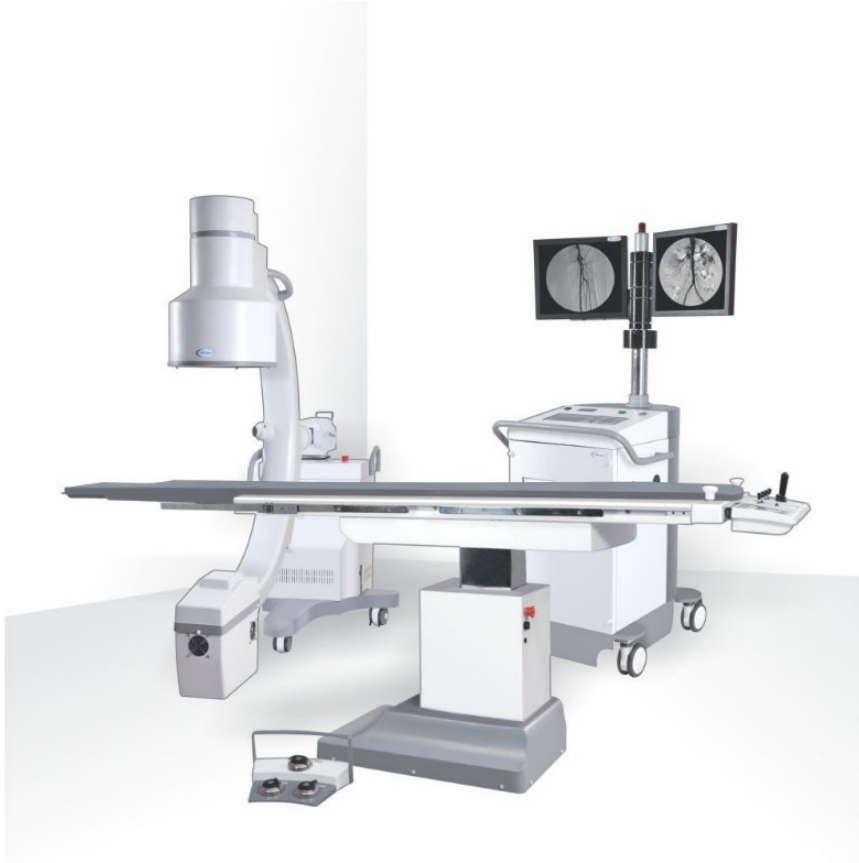mjestima nakupljanja u T1 mjerenim sekvencama (11). Primjer modernog MR uređaja se nalazi na slici 8.



Slika 8. Prikaz uređaja za MR. (Preuzeto sa: <https://www.philips.com>)

3.1.5. Digitalna suptraksijska angiografija

Digitalna suptraksijska angiografija (DSA) fluoroskopska je tehnika koja se prvenstveno koristi u intervencijskoj radiologiji za vizualizaciju krvnih žila. Termin suptraksijska označava digitalno uklanjanje onih struktura koje nisu od interesa prilikom izvođenja pregleda te njihova superpozicija otežava prikaz krvne žile od interesa. Radi se o invazivnoj dijagnostičkoj metodi za koju je nužno postavljanje arterijskog ili venskog puta Seldingerovom tehnikom. Kroz uvedeni put postavlja se kateter koji se navigira fluoroskopijom do određene pozicije. Fluoroskopom se snima jedna prekontrastna snimka, zatim se aplicira kontrast te se snima postkontrastna snimka na istoj poziciji. Suptraksija podrazumijeva oduzimanje prekontrastne snimke od postkontrastne snimke te na kraju nam ostane samo postkontrastno prikazana krvna žila (5). Kontrasti koji se mogu koristiti su jodna kontrastna sredstva i CO₂. Indikacije za DSA su endovaskularna operacija aneurizme, arterijska angioplastika balonom, stenoze, embolizacije i trombektomije (9). Primjer modernog angiografskog uređaja koji koristi princip digitalne subtraksijske angiografije prikazan je na slici 9.

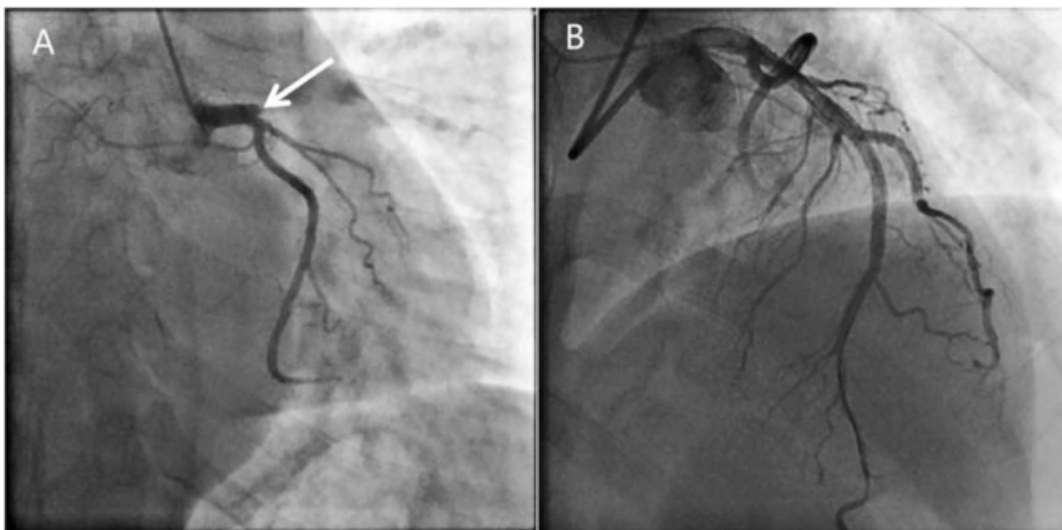


Slika 9. Prikaz uređaja za DSA. (Preuzeto sa: <https://www.omnia-health.com>)

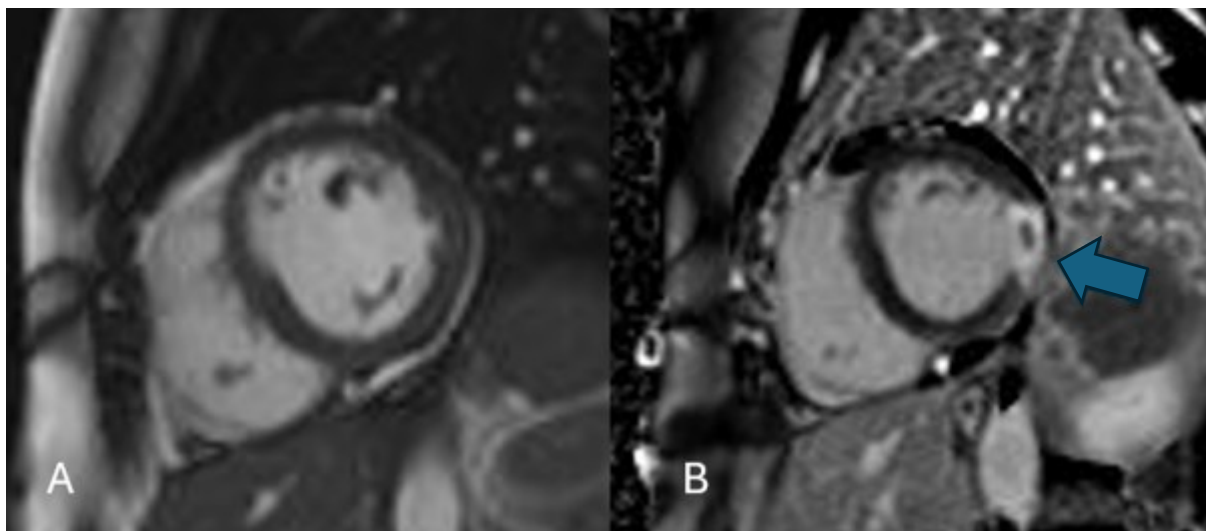
3.2. Patologija

3.2.1. Akutni infarkt miokarda

Akutni infarkt miokarda (AIM) je patološko stanje u kojem dolazi do nekroze miokarda kao rezultat okluzije, tj. tromboze koronarne arterije. Jedan je od entiteta kojeg ubrajamo pod akutni koronarni sindrom, tj. ona stanja koja nastaju kao posljedica poremećaja protoka krvi koronarnim arterijama (12). Ovisno o EKG zapisu razlikujemo dva oblika AIM, a to su STEMI i NSTEMI. Najčešće se prezentira kao bol u prsima koja je udružena s povišenim troponinima u laboratorijskim nalazima. Kao prva linija zbrinjavanja AIM uz farmakološku terapiju potrebna je i invazivna koronarografija, a po potrebi i perkutana koronarna intervencija (PCI) (slika 10). Od slikovnih metoda indiciran je MR u kasnijoj fazi kako bi procijenili postojanje nekroze i fibroze miokarda te njihov stupanj razvoja (12). MR nije metoda izbora u kontekstu obrade pacijenta u hitnom traktu, već u sklopu obrade hospitaliziranih pacijenata gdje se etiologija akutne boli u prsištu nije razjasnila. U ovom kontekstu, cilj MR pregleda je ustanoviti postojanje ireverzibilnog oštećenja miokarda uzrokovanog embolusom (slika 12). U slučaju ireverzibilnog oštećenja miocita miokard je hipokinetičan ili u potpunosti akinetičan, uz fibrozu ishemijskog karaktera varijabilnog opsega. U dijelovima miokarda kod kojih je prisutna opsežna fibroza ne dolazi do oporavka niti nakon revaskularizacije. Kod kroničnog infarkta dolazi do značajnog stanjenja i akinezije stijenke (12).



Slika 10. Invazivna koronarografija: A – okluzija proksimalnog segmenta LAD (strjelica), B – stanje po perkutanoj koronarnoj intervenciji (rekanalizacija LAD). (Preuzeto od Wang i sur. 2020).



Slika 11. MR srca: A – CINE presjek, uredna debljina miokarda lijeve klijetke. B – LGE presjek, u području inferolateralne stijenke vidi se zona transmuralnog povišenja signala unutar kojeg se vidi mala ovalna hipointenzivna zona koja će odgovarati „no-reflow” zoni. Akutni infarkt miokarda.

3.2.2. Akutni aortalni sindrom

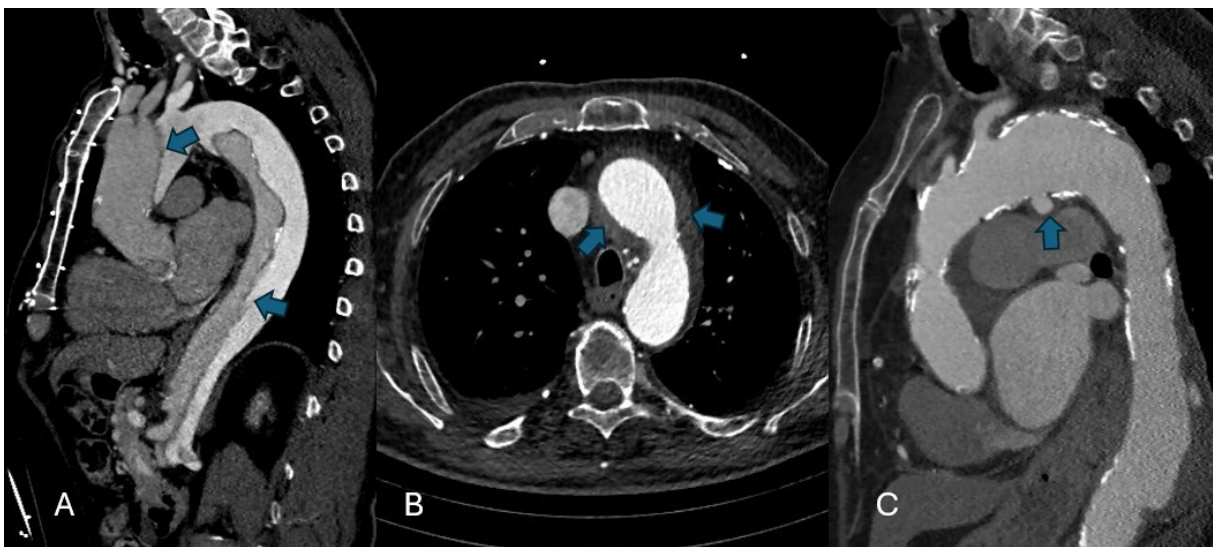
Akutni aortalni sindrom predstavlja skupinu kliničkih entiteta koji su međusobno usko povezani, a to su disekcija aorte, aortalni intramuralni hematoma (IMH) i penetrirajući aterosklerotski ulkus (PAU). Sva tri entiteta su karakterizirana ozljedom barem jednog dijela aortalne stijenke, a najčešća klinička prezentacija je oštra probadajuća bol u prsima (13).

Uzroci za promjene na aorti mogu biti prirođeni kao što je to kod Marfanovog sindroma, degenerativni kao posljedica ateroskleroze te traumatski kao rezultat akceleracijsko-deceleracijskog mehanizma ozljede kod prometnih nesreća (14). Do ozljede kod disekcije aorte dolazi zbog oslabljenog integriteta intime kao rezultat ulkusa, traume ili aneurizme. Posljedično tome arterijska krv pod visokim tlakom ulazi u novonastali lumen i širi mediju. Kako disekcija napreduje tako se pravi lumen aorte smanjuje uz nastajanje kalcifikata u samoj stijenci, a lažni novonastali lumen se sve više širi. Na CT aortografiji jasno se može vizualizirati disekat unutar lumena torakalne aorte (slika 12A). Prema Stanford klasifikaciji disekciju aorte dijelimo na Stanford A koja započinje u ascendentnom dijelu aorte i Stanford B u kojoj je lokalizacija u neascendentnom dijelu aorte (13).

U slučaju IMH dolazi do rupture vase vasorum, tj. malih krvnih žila koje irigiraju stijenku aorte, koja uzrokuje polumjesečasti oblik hematoma unutar medije. Etiološki se najčešće radi o nereguliranoj hipertenziji ili traumi. IMH je zapravo varijacija disekcije u kojoj dolazi do

nakupljanja krvi unutar medije, ali bez prisustva komunikacije sa lumenom aorte (slika 12B). Izbor slikovne metode je CT, a glavna karakteristika IMH je periferni hiperatenuirajući polumjesečasti oblik unutar aorte. Također, mogu biti prisutne i kalcifikacije intime (13).

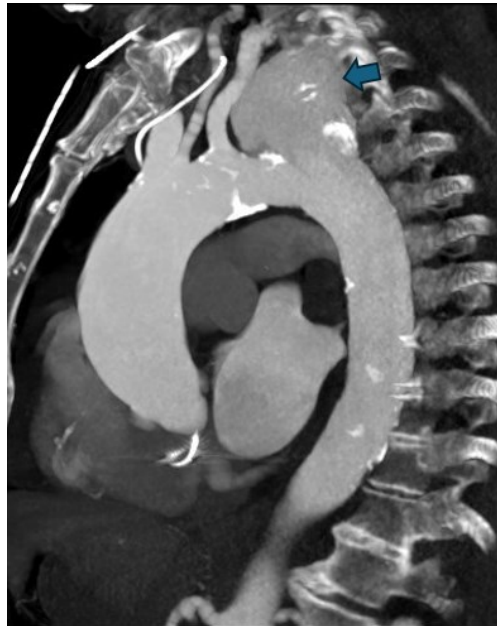
PAU predstavlja fokalni defekt intime koji se javlja na mjestima na kojima su prethodno bili aterosklerotski plakovi. Izbor slikovne metode je CT na kojem su vidljiva kontrastom ispunjena vrećasta izbočenja stijenke aorte (slika 12C). Glavna razlika PAU i običnog aterosklerotskog ulkusa je ta što PAU izlazi izvan očekivanih granica stijenke aorte, što može uzrokovati stvaranje aneurizme (13).



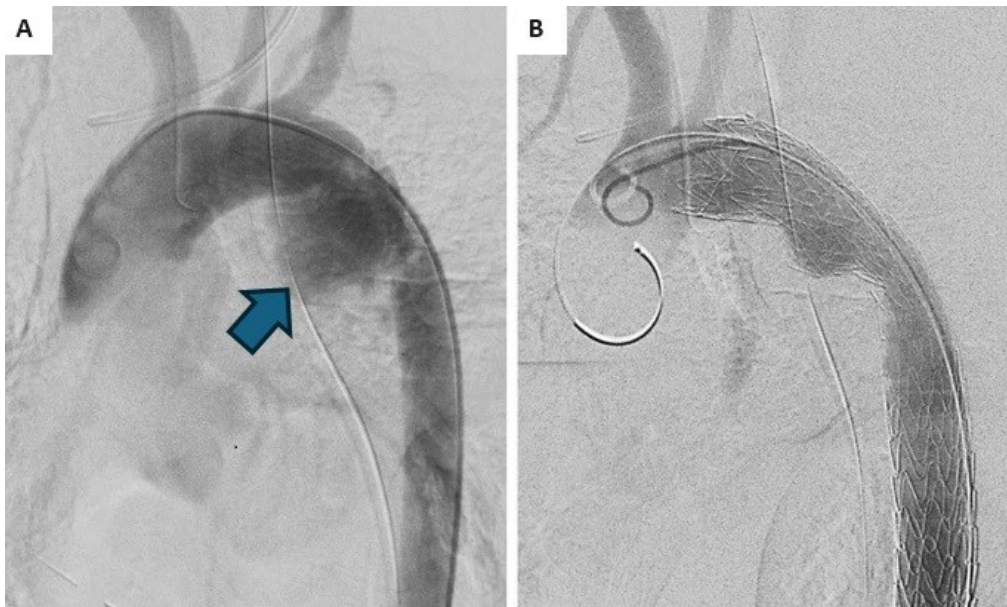
Slika 12. CT aortografija torakalne aorte, sagitalni presjek (A i C), aksijalni presjek (B): A - linearni disekat u području uzlaznog segmenta, luka i silaznog segmenta torakalne aorte (strijelice) koji odvaja pravi i lažni lumen – disekcija aorte. B – denzniji tekući sadržaj oko luka aorte – intramuralni hematom. C - okruglo ispupčenje u području konkavитета luka torakalne aorte – penetrirajući aterosklerotski ulkus.

Ruptura aorte hitno je stanje koje nastaje kao posljedica tupe ili penetrirajuće traume te rjeđe kao posljedica puknuća aneurizme. Jedna je od najsmrtonosnijih posljedica traume kardiotorakalne regije. Približno 80% pacijenata umire na mjestu nesreće, a kod onih koji prežive se teško uspostavlja klinička dijagnoza. Znakovi i simptomi su nespecifični, a dijagnozu dodatno otežavaju pridružene traumatske ozljede. Najčešće se prezentira kao grudna bol te bol u razini skapule, koja je udružena s vanjskim znakovima traume uz prisutnu hemodinamsku nestabilnost. Konačna dijagnoza se postavlja pomoću slikovnih metoda. Zlatni standard u dijagnostici rupture aorte je CT aortografija (slika 13) zbog brzine obrade pacijenta te zbog iznimno visoke specifičnosti i osjetljivosti u identifikaciji patologije, no za prikaz se može

koristiti i DSA. Karakterističan nalaz rupture aorte je ekstravazacija kontrasta, a sama lokacija rupture je najčešća na istmusu aorte (slika 14) (15).



Slika 13. CT aortografija, MPR rekonstrukcija, sagitalni presjek: ekstravazacija kontrasta u području distalne polovice luka torakalne aorte (strjelica) – ruptura torakalne aorte.



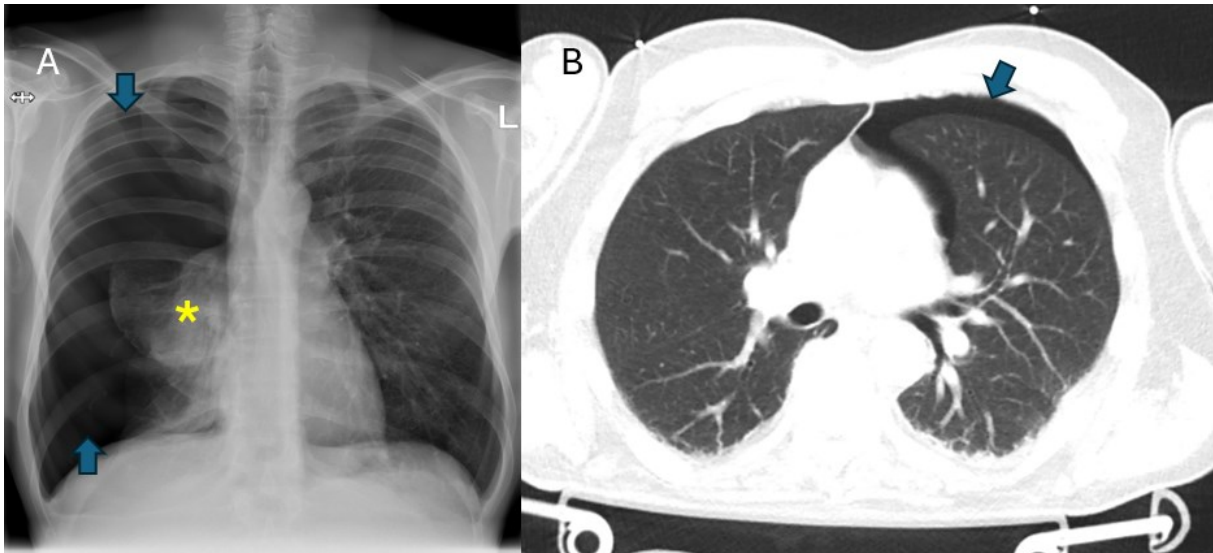
Slika 14. DSA aortografija torakalne aorte u pacijenta s traumom torakalne aorte. A – ekstravazacija kontrasta u području istmusa torakalne aorte govori u prilog rupturi (strjelica). B – stanje po postavljanju stent-grafta u područje luka i silaznog segmenta torakalne aorte. (Preuzeto od Marhashi i sur. 2022.)

3.2.3. Pneumotoraks

Pneumotoraks predstavlja pojavu zraka unutar pleuralnog prostora, a prema etiologiji se dijeli na spontani, traumatski i jatrogeni. Spontani pneumotoraks se dijeli na primarni i sekundarni. Primarni nalazimo kod osoba bez klinički ili radiološki vidljive plućne bolesti, dok se sekundarni javlja kod prethodno poznate bolesti pluća, a to su najčešće emfizem, KOBP i cistična fibroza. Traumatski pneumotoraks nastaje kao posljedica penetracijske ili tupe traume prsnog koša, često udružene s frakturom rebara. Jatrogeni pneumotoraks se javlja kao komplikacija dijagnostičkih ili terapijskih intervencija, najčešće transtorakalne biopsije, centralne venske kateterizacije i torakocenteze (16).

Prilikom ulaska zraka u pleuralni prostor negativni tlak samog prostora raste na vrijednosti veće od intraalveolarnog tlaka što uzrokuje kolaps pluća na toj strani (slika 15). Parijetalni list pleure ostaje u kontaktu s unutarnjom površinom prsnog koša, a visceralni list se pod pritiskom povlači prema hilusu. Tada je visceralni list vidljiv na radiogramu kao tanka bijela linija koju nazivamo još i visceralna pleuralna linija. Pneumotoraks može biti udružen i sa pleuralnim priraslicama ukoliko je pacijent prethodno prebolio infekciju ili hemotoraks. Same priraslice sprečavaju potpuni kolaps plućnog krila tako što povezuju visceralni list za parijetalni list pleure (17).

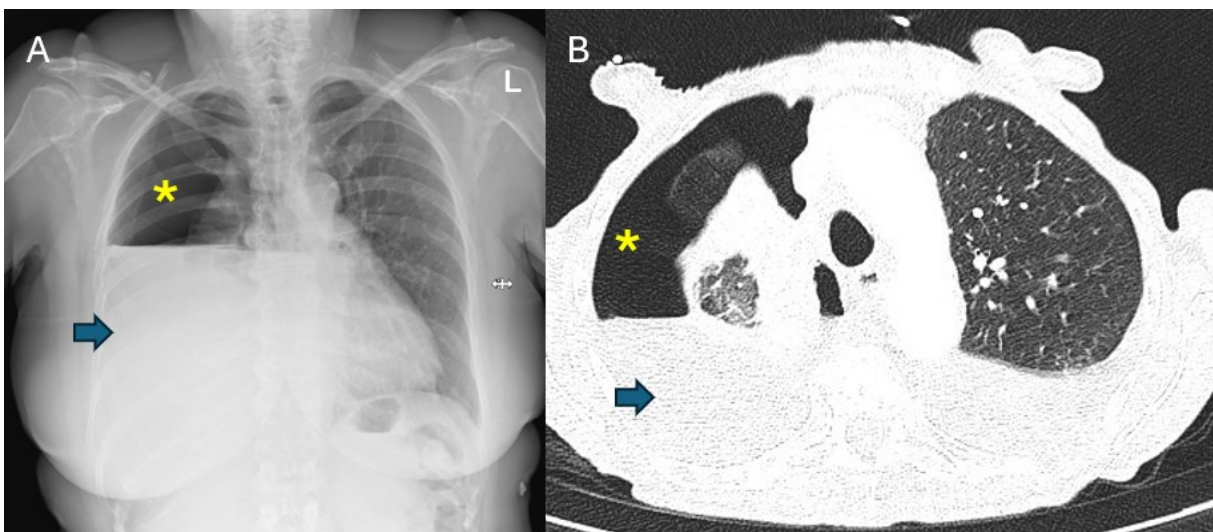
Ukoliko dolazi do nakupljanja velike količine zraka, tj. u toj mjeri da komprimira medijastinalne strukture i smanjuje venski priljev u srce govorimo o tenzijskom pneumotoraksu. To je po život opasno stanje koje zahtjeva brzu dijagnostiku i dekompresiju u svrhu sprečavanja razvoja respiracijskog i kardijalnog zastoja. Na radiogramu je vidljivo kontralateralno potisnuće medijastinuma, kaudalno potisnuće dijafragme te proširenje interkostalnih prostora (16).



Slika 15. Radiogram grudnih organa (A) i CT toraksa (B): A – u projekciji desnog hemitoraksa vidi se opsežna transparentija bez prikaza krvnih žila (strjelice) – pneumotoraks. Posljedično se vidi kolaps desnog plućnog krila (zvjezdica). B – u lijevom prsištu vidi se slobodan zrak (strjelica) – pneumotoraks.

3.2.4. Likvidopneumotoraks

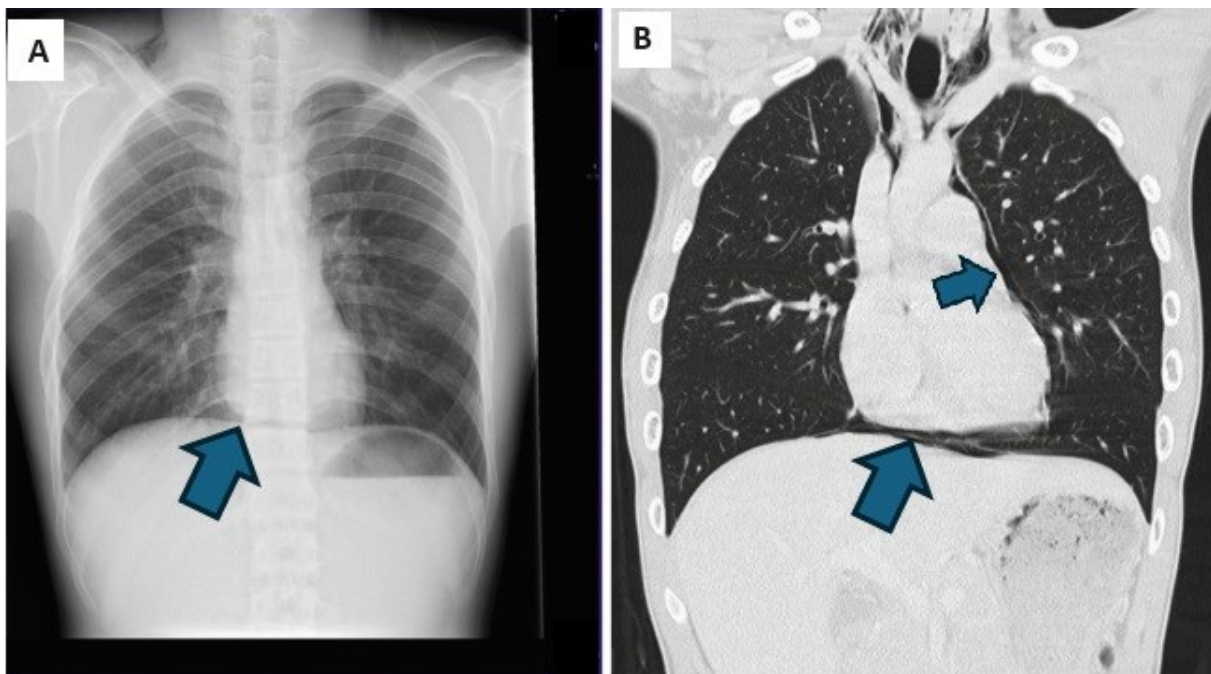
Likvidopneumotoraks označava istodobnu prisutnost zraka i tekućine u pleuralnom prostoru. Etiološki je najčešće rezultat traume, operacije ili pokušaja evakuacije tekućine iz pleuralnog prostora prilikom koje uđe zrak. Rijetki uzrok može biti i bronhopleuralna fistula koja nastaje kao posljedica tumora, operacije ili težih infekcija. Karakterističan nalaz na radiogramu je prisutnost aerolikvidnog nivoa (slika 16) (17).



Slika 16. Radiogram grudnih organa (A) i CT toraksa (B): u desnom srednjem i donjem plućnom polju vidi se homogeno plošno zasjenjenje (strjelica), a u desnom gornjem plućnom polju zona pojačane transparentije bez prikaza plućnih krvnih žila (zvjezdica). Navedene su odvojene s horizontalnom granicom (aerolikvidni nivo) – likvidopneumotoraks. B – u desnom prsištu vidi se slobodni zrak (zvjezdica) i pleuralni izljev (strjelica), odvojeni aerolikvidnim nivoom – likvidopneumotoraks.

3.2.5. Pneumomediastinum

Pneumomediastinum označava prisutnost zraka u medijastinumu. Može nastati kao rezultat ruptуре alveola, emfizema, perforacije jednjaka ili traheje te jatrogeno. Za dijagnosticiranje se koristi RTG ili CT. Od simptoma je najčešće prisutna bol u prsima udružena s dispnejom. Na radiogramu grudnih organa može se vidjeti ocrtanje konture perikarda, znak neprekinute dijafragme ili znak prstena oko desne plućne arterije. Kod znaka neprekinute dijafragme zbog prisustva zraka dolazi do potpunog ocrtavanja dijafragme u cijeloj njenoj dužini što ne bi bio slučaj u normalnim uvjetima jer srčana sjena maskira dio dijafragme (slika 17). Znak prstena predstavlja nakupljanje zraka oko ekstraparikardijalnog dijela desne plućne arterije koji se najbolje vidi u LL projekciji (17).



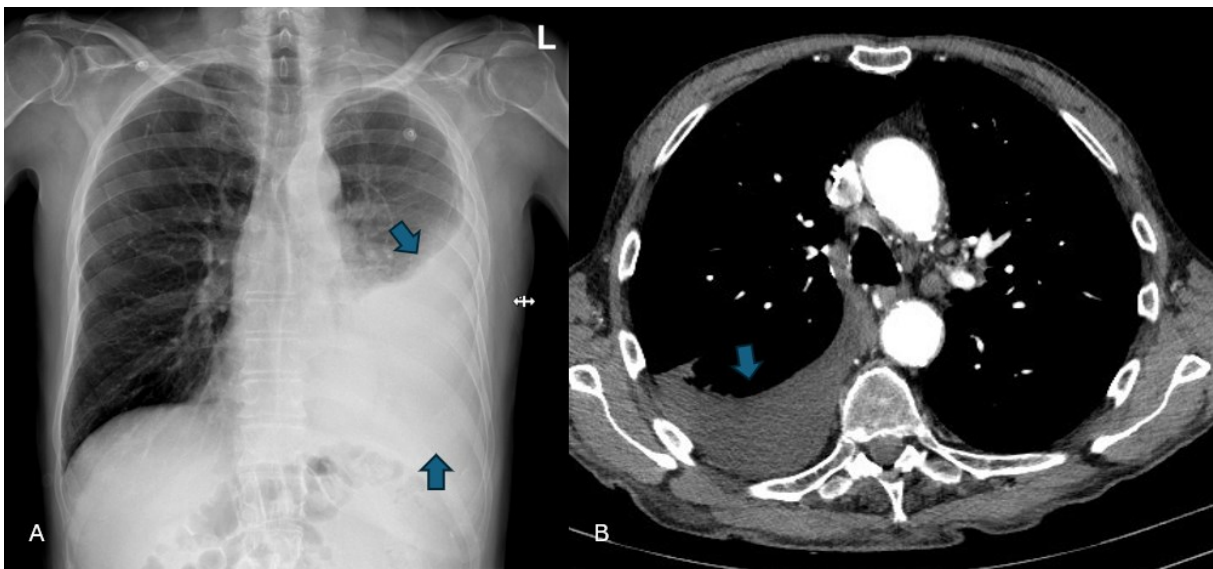
Slika 17. Radiogram grudnih organa (A) i CT toraksa (B): A – uz donju konturu kardiovaskularne sjene vidi se tanka transparentna linija (streljica) – znak kontinuirane dijafragme – pneumomediastinum. B – slobodan zrak u medijastinumu (streljice) – pneumomediastinum. (Preuzeto od Srinivasan i sur. 2019.)

3.2.6. Pleuralni izljev

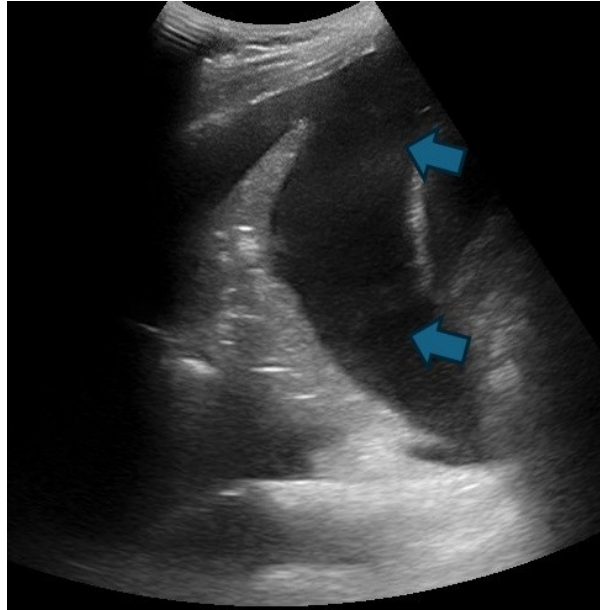
Pleuralni izljev patološka je nakupina različitih tekućina u pleuralnom prostoru kao što su transudat, eksudat, hemoragični sadržaj i limfa. Klinička slika ovisi o volumenu pleuralnog izljeva, tj. pacijenti će s manjim izljevom uglavnom biti asimptomatski, dok se kod većih pleuralnih izljeva javljaju simptomi poput dispneje, kašlja te bolova u prsištu. Najčešći uzroci eksudativnog pleuralnog izljeva su pneumonija, tuberkuloza, maligni tumori te plućna

tromboembolija. U slučaju transudativnog pleuralnog izljeva uzrok je neravnoteža onkotskog i hidrostatskog tlaka u prsnom košu, a to se javlja kod kongestivnog srčanog zatajenja, ciroze jetre, hipoalbuminemije te nefrotskog sindroma. Nakupljanje krvi u pleuralnom prostoru predstavlja hemoragični pleuralni izljev, a njegovi su uzroci najčešće tumori pluća te trauma (16).

Kod veće količine pleuralnog izljeva na radiogramu se pojavljuje karakterističan znak meniskusa, tj. zbog prirodnog elasticiteta pluća izljev se više uzdiže uz lateralni rub prsnog koša, nego što se uzdiže medijalno (17). Drugim riječima, pojavljuje se karakteristična laterouzlazna granica (slika 18A). Što je pleuralni izljev veći, veći je i kompresivni učinak na plućni parenhim u vidu velike zone kompresivne atelektaze. Uz to, dolazi i do pomaka medijastinalnih struktura na kontralateralnu stranu, kaudalnog pomaka hemidijafragme te proširenja interkostalnih prostora (16). Uz RTG pleuralni izljev možemo prikazati i CT-om. Na CT-u će se pleuralni izljev vidjeti u stražnjem dijelu prsišta zbog ležećeg položaja pacijenta. Ukoliko je pleuralni izljev manji biti će lokaliziran uz dorzalnu torakalnu stijenku i to najčešće u obliku polumjeseca kao hipodenzna zona (slika 18B). U slučaju velikog pleuralnog izljeva koji ispunjava cijeli prsni koš prisutna je i kompresivna atelektaza čitavog plućnog krila (16). Pleuralni izljev se može vizualizirati i ultrazvukom gdje se prikaže anehogeni tekući sadržaj u prsištu (slika 19).



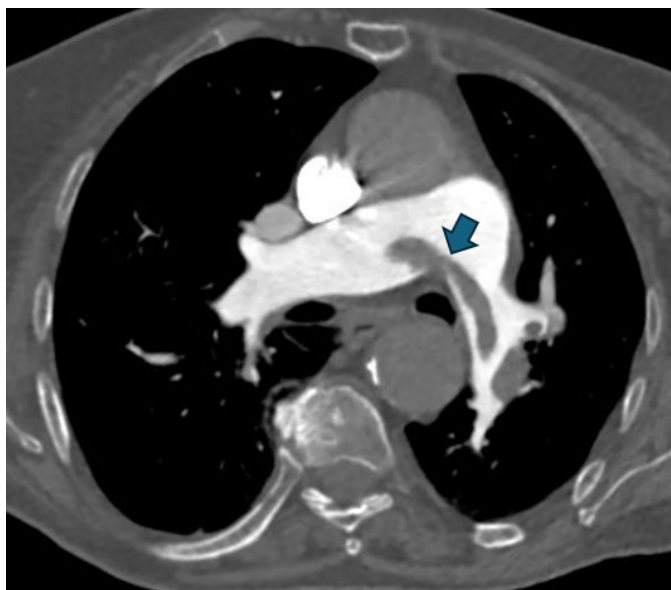Slika 18. Radiogram grudnih organa (A) i CECT toraksa (B): A – u projekciji lijevog srednjeg i donjeg plućnog polja vidi se homogeno plošno zasjenjenje s laterouzlaznom granicom (strjelice) – pleuralni izljev. B – u desnom prsištu vidi se razliveni pleuralni izljev (strjelica).



Slika 19. Ultrazvuk prsišta. U području desnog prsišta vidi se anehogeni sadržaj (strjelice) – pleuralni izljev. (Preuzeto sa: https://em.umaryland.edu/educational_pearls/3232/)

3.2.7. Plućna tromboembolija

Plućna tromboembolija (PTE) je hitno stanje u kojem dolazi do okluzije plućnih arterija i njenih ogranaka krvnim ugruškom, tj. trombom. Spada među najčešće uzroke smrti u skupini kardiovaskularnih bolesti. Najčešće ishodište tromba su ilijačne i femoralne vene. Ostala ishodišta uključuju pelvične vene, desnu pretkljetku i kljetku te vene gornjih ekstremiteta. Predisponirajući faktori za nastanak tromba su hiperkoagulabilna krv, turbulentno strujanje krvi te oštećenje endotela (16). Plućna tromboembolija može biti parcijalna ili potpuna ovisno o veličini tromba i mjestu okluzije. U rijetkim slučajevima dolazi i do plućnog infarkta koji rezultira nekrozom plućnog parenhima. Klinička slika kojom se pacijenti prezentiraju je široka, mogu biti asimptomatski pa sve do iznenadne srčane smrti. U većini slučajeva pacijenti se žale na bol u prsima, tahikardni su, hipotenzivni, dispnoični uz prisutan kašalj i hemoptizu. Slikovna metoda izbora je CT plućna angiografija, a uz to se još koristi i MR angiografija (16). CT plućna angiografija je zlatni standard gdje se prikazu defekti kontrastnog punjenja u području plućnog trunkusa ili plućnih arterija (slika 20). Pojedini znakovi na RTG-u mogu sugerirati prisutnost plućne tromboembolije poput Fleischnerovog ili Westermarkovog znaka. U slučaju plućnog infarkta na CT angiografiji u plućnom parenhimu prisutan je znak Humptonove grbe, tj. infarkt trokutastog oblika čija je baza okrenuta lateralnom torakalnom zidu (13).



Slika 20. CT plućna angiografija, aksijalni presjek: u području račvišta plućnog trunkusa vidi se trakasti defekt kontrastnog punjenja (strjelica) koji se pruža u obje glavne plućne arterije - jašuci tromb u smislu plućne tromboembolije.

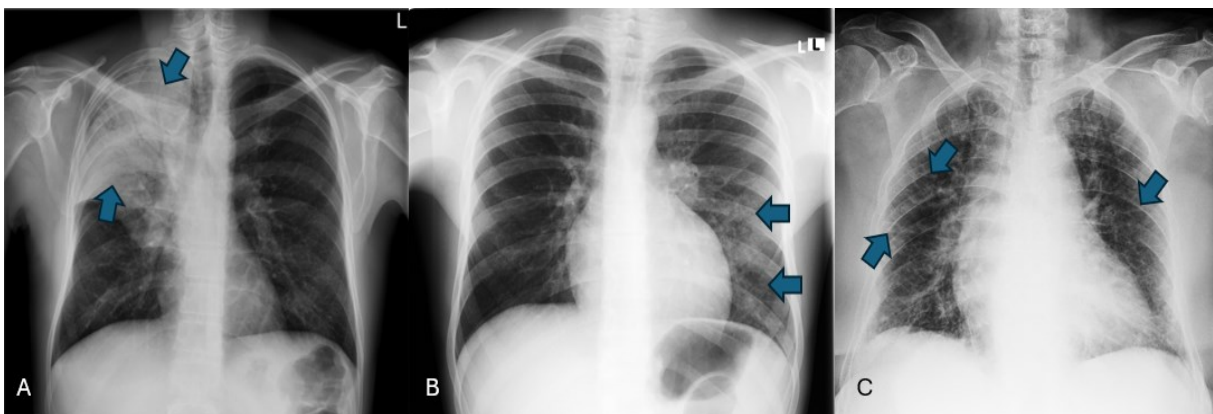
3.2.8. Pneumonija

Pneumonija, tj. upala pluća vrlo je važan uzrok morbiditeta i mortaliteta. Neki od najčešćih uzročnika su *S. pneumoniae*, *M. pneumoniae*, *H. influenzae* i respiratorni sincicijski virus (RSV). U radiologiji je najvažnija podjela koja se temelji na anatomskim karakteristikama, odnosno podjela na lobarnu pneumoniju, bronhopneumoniju te intersticijsku pneumoniju (16).

Lobarna pneumonija je najčešće uzrokovana bakterijom *S. pneumoniae*. Klinički se prezentira naglim porastom temperature pridruženom boli u prsima, tahipnejom, produktivnim kašljem, a često je prisutna i tresavica. Slikovna metoda izbora je radiogram prsnog koša u dva smjera. Obzirom da nema patognomoničnih zasjenjenja na radiogramu radiološki nalaz se interpretira u kontekstu kliničke slike (16). Sama patološka promjena je na radiogramu vidljiva kao homogena plošna sjena koja prati anatomske granice režnja, tj. prati interlobarne fisure. Prisutan je i znak zračnog bronhograma unutar homogene plošne sjene koji predstavlja relativnu poštedu bronha (slika 21A). U slučaju da na radiogramu nije vidljiva radiološka slika pneumonije u pacijenta sa sumnjom na pneumoniju možemo naknadno napraviti CT prsnog koša. Na CT-u u pneumoniji su vidljive konsolidacije, tj. termin koji koristimo kod svih patoloških stanja u kojima je zrak u alveolama zamijenjen patološkim supstratom kao što su tekućine, stanice, amiloidi ili lipidi (16).

Bronhopneumonija, drugim imenom i lobularna pneumonija, upalni je proces koji primarno zahvaća plućni lobulus i najčešći su uzročnici su *S. aureus* i *H. influenzae*. Upalni proces počinje u bronhima i nakon toga dolazi do širenja u okolne sekundarne plućne režnjiće. Prema kliničkoj slici teško razlikujemo lobarnu pneumoniju od bronhopneumonije, ali ih možemo razlikovati na temelju radiološke morfologije (16). Bronhopneumonija se na radiogramu prezentira alveolarnim patološkim uzorkom, ali u formi mrljasto-konfluirajućih zasjenjenja (slika 21B). Upalne promjene bronha se na CT-u prezentiraju zadebljanjem stijenke te djelomičnom opstrukcijom lumena eksudatom. Može biti prisutan i tzv. *tree-in-bud* znak na CT-u koji predstavlja dilatirane bronhirole ispunjene upalnim eksudatom (16).

Intersticijska pneumonija je definirana kao upalni proces koji zahvaća stijenku bronha i alveolarne septe. Najčešći uzročnici su virusi kao što je RSV, virus influence, parainfluence, adenovirus te rjeđe bakterije poput *M. pneumoniae* i *P. jirovecii* kod AIDS pacijenata (17). Virusi kao uzročnici intersticijskih pneumonija daju vrlo različitu radiološku morfologiju, tj. histopatološki obrasci se razlikuju od uzročnika do uzročnika. Samim time ne postoje tipični radiološki uzorci. Neke od važnijih patoloških promjena koje su vidljive kod virusnih pneumonija su upalna infiltracija bronha i zahvaćanje interlobularnih septi. (16). Iako se na RTG-u mogu vidjeti uzorci intersticijske bolesti pluća u kontekstu općeg infektivnog sindroma (slika 21C), glavna metoda izbora je visokorezolucijski CT toraksa (HRCT) gdje se mogu vidjeti *ground-glass* opacifikacije i intersticijske promjene (16).

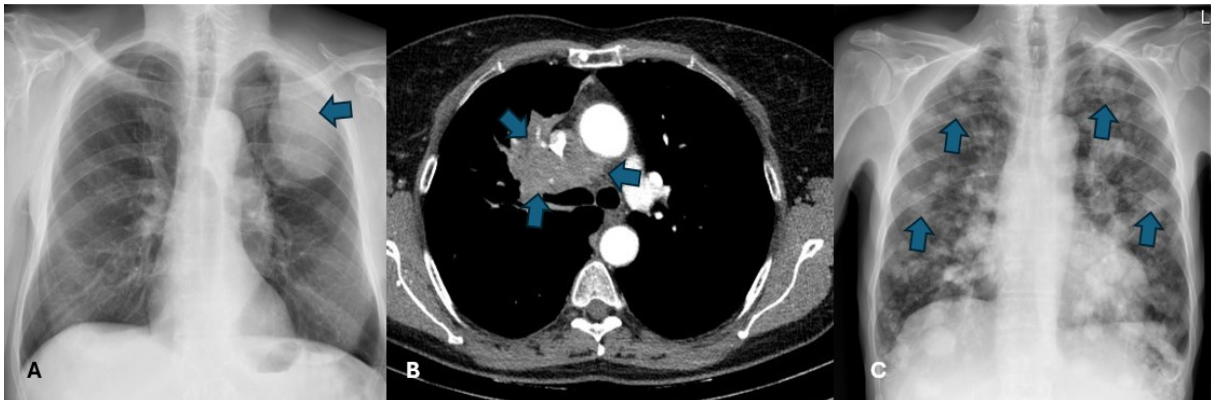


Slika 21. Radiogrami grudnih organa: A – u desnom gornjem i srednjem plućnom polju vidi se homogeno zasjenjenje sa zračnim bronhogramom (strjelice) – lobarna pneumonija. B – u lijevom donjem i dijelu srednjeg plućnog polja vide se mrljasta inhomogena zasjenjenja (strjelice) – bronhopneumonija. C – u svim plućnim poljima vide se linearno-retikularna zasjenjenja (strjelice) – intersticijska pneumonija.

3.2.9. Tumor pluća

Tumore pluća podijelili smo na benigne i maligne. Od benignih tumora pluća najčešći je hamartom koji je zapravo solidno ograničena nodozna tvorba građena od tkiva koje se inače nalazi u plućima (vezivno tkivo, mišićno tkivo, masno tkivo, koštano i hrskavično tkivo). Hamartomi mogu biti kalcificirani te se na CT-u prikazuju kao karakteristične *popcorn* kalcifikacije (13). U maligne tumore pluća ubrajamo primarne karcinome poput primarnog plućnog karcinoma, primarnog plućnog sarkoma te primarnog plućnog limfoma. Najučestaliji je primarni plućni karcinom te čini 98% svih primarnih malignih tumora. Trenutno je vodeći uzrok smrti među malignim bolestima u svijetu. Faktori rizika za njegov nastanak uključuju pušenje cigareta, stariju životna dob, ionizirajuće zračenje, izloženost azbestu, idiopatsku plućnu fibrozu, KOBP te genetsku predispoziciju (16). Glavna histološka podjela karcinoma pluća je podjela na karcinome malih stanica i karcinome nemalih stanica. Karcinome nemalih stanica dalje dijelimo na adenokarcinom, karcinom pločastih stanica te karcinom velikih stanica (13). Ovisno o njihovoj lokalizaciji podijelili smo ih na centralne, paracentralne i periferne. Glavni simptomi kojima se karcinom pluća može prezentirati su perzistentni kašalj, hemoptiza, dispneja, neobjašnjivi gubitak težine i osjećaj umora ili slabosti. Izbor slikovne metode za početnu procjenu je RTG na kojem se karcinom najčešće prezentira kao neoštro ograničena ovalna ili okrugla homogena sjena (slika 22A) (16). Izbor slikovne metode za procjenu lokalne proširenosti je CT toraksa s intravenskom aplikacijom jednog kontrastnog sredstva. U ovom CT-u mora biti obuhvaćen cijeli prsni koš zajedno s nadbubrežnim žlijezdama budući da su one često sijelo metastaza karcinoma pluća. Morfološki znakovi karcinoma pluća na CT-u su relativno karakteristični. Prezentiraju se kao lobulirane solidne, okrugle ili ovalne tvorbe koje su neoštro ograničene prema okolinom parenhimu. Mogu pokazivati i morfološki znak pod imenom *corona radiata* koji označava nazubljenu konturu tumora, tj. linearne izdanke koji se protežu u okolni plućni parenhim, a koreliraju s dezmodoplastičnom reakcijom. U slučaju centralnog karcinoma pluća (slika 22B) često dolazi do djelomične ili potpune opstrukcije bronha, što rezultira postopstruktivnom atelektazom (16). Može biti vidljiv i pleuralni izljev kao prvi znak tumorske infiltracije pleure, tj. karcinoze. Moguće je i limfogeno širenje koje potvrđujemo metastatski uvećanim limfnim čvorovima plućnog hilusa i medijastinuma. Po učinjenom CT-u radi procjene proširenosti obavezno je napraviti citološku ili patohistološku potvrdu karcinoma pluća zbog planiranja liječenja. Uzorak tkiva dobiva se transtorakalnom, transbronhalnom ili otvorenom biopsijom. Vrlo su česti i sekundarni tumori pluća i to najčešće metastaze karcinoma dojke, debelog crijeva, bubrega i maternice. Na RTG-u grudnih organa ili

CT-u toraksa vidljive su brojne, dobro ograničene nodozne tvorbe, različite veličine i nasumičnog rasporeda (slika 22C) (16).



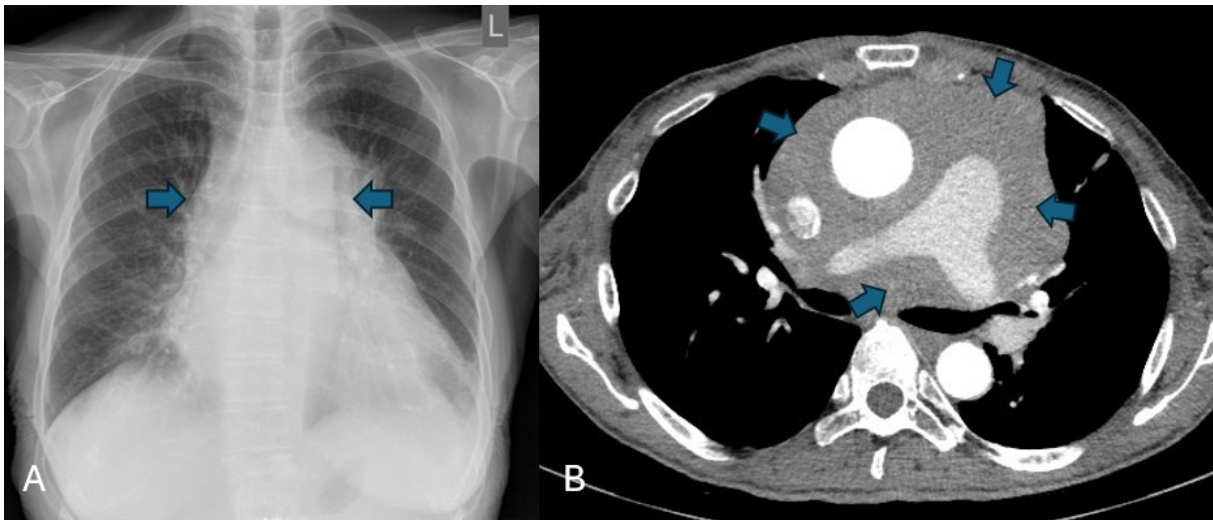
Slika 22. Radiogrami grudnih organa (A, C) i CECT toraksa (B): A – u lijevom gornjem plućnom polju vidi se veće okruglo homogeno zasjenjenje (strjelica) – tumor pluća. B – u centralnom dijelu desnog prsišta vidi se mekotkivna ekspanzivna masa (strjelice) – tumor pluća. C – u svim plućnim poljima vide se multipla okrugla zasjenjenja (strjelice) – metastaze pluća.

3.2.10. Tvorbe medijastinuma

Medijastinum je prostor prsnog koša čije lateralne granice predstavljaju medijalne rubove desnog i lijevog plućnog krila, s prednje strane ga zatvaraju sternum i prednja stijenka prsnog koša, a straga ga zatvara kralježnica. Dijeli se u tri odjeljka, a to su prednji, srednji i stražnji (17). Simptomi tvorba u medijastinumu najčešće su posljedica kompresije ili izravne invazije medijastinalnih struktura te uključuju kašalj, stridor, dispneju, bol u prsištu, promuklost, disfagiju te oticanje lica kao rezultat sindroma gornje šuplje vene (16).

U prednjem medijastinumu mogu se pojaviti limfom, timom, teratom te substernalne mase štitnjače (17). Karakterističan znak substernalne strume je pomak traheje udesno ili ulijevo iznad razine aortalnog luka. Na CT-u se često vide kalcifikacije u strumi, a ukoliko je primijenjen kontrast prikazat će se kao nehomogena masa djelomično ispunjena kontrastom (17). Timom je najčešća neoplazma prednjeg medijastinuma, a potječe iz epitelnih stanica timusa. Prezntira se na CT-u kao homogena, okrugla ili ovalna solidna ekspanzivna tvorba umjerene postkontrastne imbibicije (16). Limfom se najčešće javlja kao Hodgkinov limfom u sklopu diseminirane bolesti. Na CT-u se prikazuje kao mekotkivna masa, homogena, glatkih rubova (slika 23). Ukoliko je većih dimenzija može imati kompresivni učinak na medijastinalne strukture te često kao prva klinička manifestacija se javlja sindrom gornje šuplje vene (16). Najčešći tumor zametnih stanica koji se javlja u medijastinumu je teratom. U srednjem

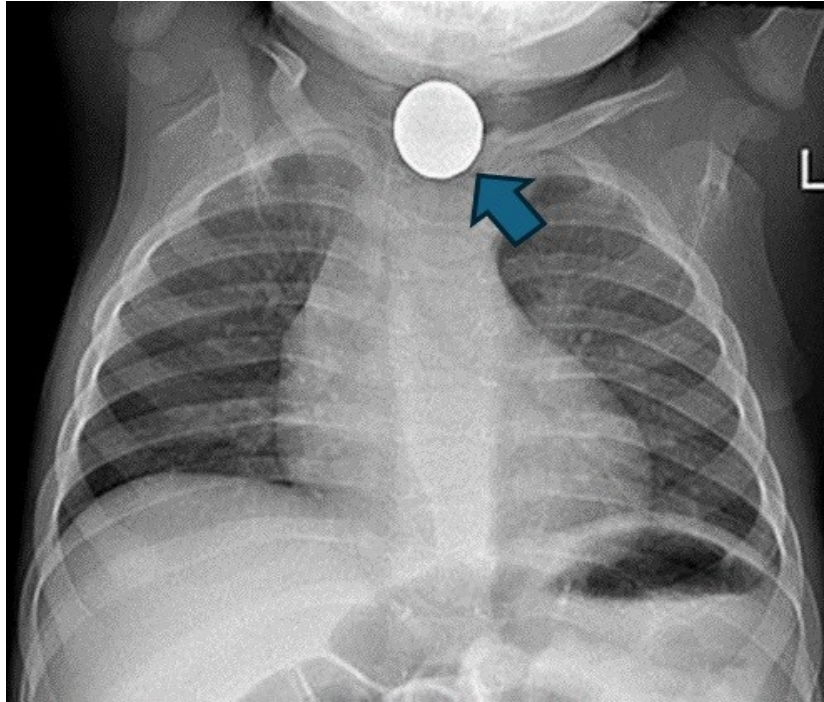
medijastinumu može se naći limfadenopatija ili duplikacijska cista, a u stražnjem se mogu naći tumorske tvorbe neurogenog porijekla kao što su neuroblastom, neurinom te neurofibrom (17).



Slika 23. Radiogram grudnih organa (A) i CECT toraksa (B): A - prikaže se proširenje sjene medijastinuma (strjelice), suspektno za masu u medijastinumu. B – u prednjem i srednjem medijastinumu vidi se infiltrativna mekotkivna masa (strjelice) koja uklapa uzlazni segment torakalne aorte, plućni trunkus i obje glavne plućne arterije – tumor medijastinuma. Uzorkovanje tkiva se učinilo putem CT-om vođene transtorakalne biopsije i patohistološki se dokazalo da se radi o ektranodalnom limfomu.

3.2.11. Strano tijelo

Strana tijela u području prsnog koša se javljaju rijetko kod odraslih osoba u usporedbi s djecom. Postoje tri načina kako strana tijela dospijevaju u prsni koš, a to su putem aspiracije ili ingestije, kao rezultat traume ili nesreće te jatrogeno (18). Aspiracija ili ingestija se prvenstveno događa kod pacijenata koji imaju probleme u vidu poteškoća gutanja te neuromuskularnih i neuroloških bolesti. Predmeti unešeni na ovaj način su mnogobrojni, a neki od primjera uključuju komade kostiju od obroka pa sve do metalnih žetona (slika 24). Najčešći simptom je tzv. penetrirajući sindrom koji se opisuje kao nagli nastup gušenja i napadaja kašlja sa ili bez prisutnim povraćanjem (18). Aspirirana strana tijela većinom zaostanu u desnom glavnom bronhu. Strana tijela kao rezultat traume ili nesreće mogu biti smještena bilo gdje u prsnom košu. Penetrantnim ozljedama, nastalim kao rezultat uboda nožem ili staklom, mogu biti pridruženi pneumotoraks i hematotoraks. Metalna strana tijela mogu biti i rezultat pucanja iz vatrenog oružja ili eksplozije, a od komplikacija uz pneumotoraks i hematotoraks se mogu javiti atelektaze te opstruktivni pneumonitis. Ukoliko je strano tijelo u pleuralnom prostoru može uzrokovati kronični empijem te čak i maligne neoplazme u rijetkim slučajevima (18).

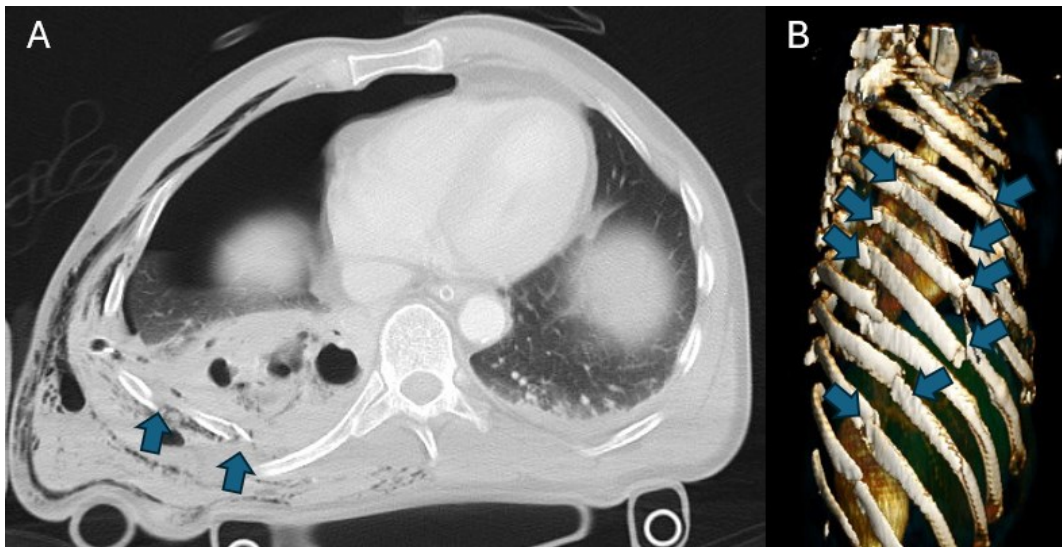


Slika 24. Radiogram grudnih organa – strano tijelo u očekivanoj projekciji jednjaka (strjelica). (Preuzeto sa: https://en.wikipedia.org/wiki/Foreign_body_aspiration).

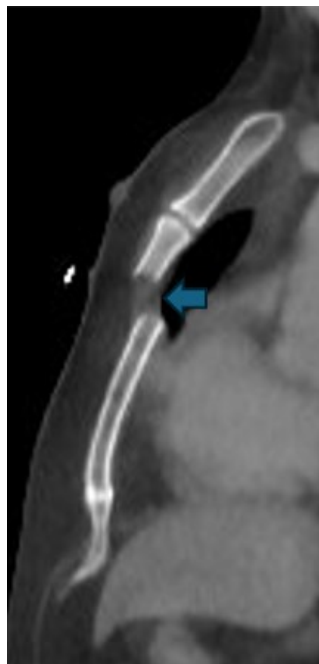3.2.12. Frakture rebara i sternuma

Frakture rebara mogu biti traumatske i atraumatske. Traumatske frakture rebara nastaju kao rezultat djelovanja velike tupe ili penetrirajuće sile na prsni koš. Nisu sva rebra jednako podložna frakturi. Prva tri rebra najteže podliježu frakturi te je za njihovu frakturu potrebna jako velika sila. Rebra rednog broja četiri do deset su najpodložnija frakturi, dok su jedanaesto i dvanaesto elastičnija pa se rjeđe javlja njihova trauma. Ako govorimo o atraumatskoj frakturi rebara misli se na patološke frakture koje nastaju kao rezultat metastaziranja karcinoma (17). Glavni simptomi su jaka bol u prsima pri dubokom udisaju te palpatorno bolno područje. Najteža komplikacija frakture rebara je tzv. *flail chest* koji je karakteriziran frakturom tri ili više susjednih rebara te taj dio više nije sinkron sa ostalim rebrima prilikom disanja. Uz tu komplikaciju je gotovo uvijek udružena i kontuzija pluća koja predstavlja prisustvo krvi u plućima. Izbor slikovne metode za prikaz fraktura je konvencionalni radiogram, ali može se koristiti i CT radi bolje procjene podležeće traume (slika 25) (17).

Frakture sternuma mogu nastati kao rezultat jake tupe sile koja djeluje na prednji dio prsnog koša. Na primjer, u prometnim nesrećama kod intenzivne kardiopulmonalne reanimacije, ozljeda profesionalnih sportaša, pada s velikih visina te kao posljedica fizičkog napada. Glavni simptomi su kratkoća daha te bol u prsima prilikom dubokog udisaja. Izbor slikovne metode je radiogram u AP i LL projekcijama, no preporuča se napraviti i CT kako bi se bolje procijenile sekundarne ozljede (slika 26) (19).



Slika 25. CECT toraksa (A) i VRT koštana rekonstrukcija (B): A – multiple frakture rebara desnog hemitoraksa (strjelice). B – multiple frakture rebara desnog hemitoraksa s pomakom ulomaka (strjelice).

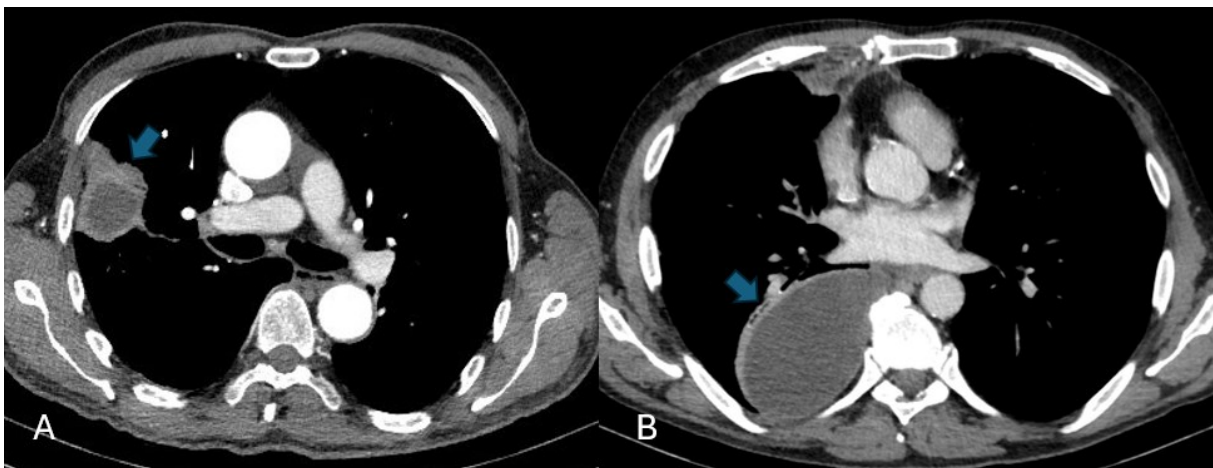


Slika 26. CECT toraksa, aksijalni presjek: prekid kontinuiteta kortikalisa u području kranijalne trećine trupa sternuma uz dijastazu koštanih ulomaka (strjelica) –fraktura sternuma.

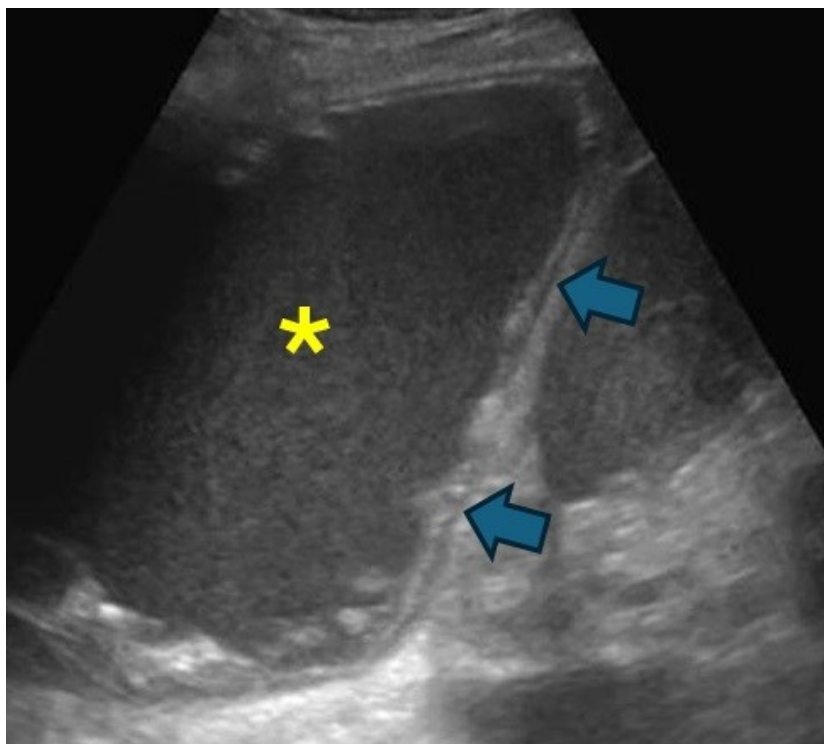
3.2.13. Apsces pluća i empijem

Apsces pluća je infekcija pluća koja rezultira nekrozom plućnog parenhima najčešće uzrokovana bakterijama *S. aureus* i *P. aeruginosa*. Prema trajanju može biti akutni (manje od 4 tjedna) i kronični (duže od 4 tjedna). Slikovne metode izbora su RTG i CT. Prezentiraju se kao ovalne hipodenzne, ponekad i kavitirane tvorbe sa ili bez prisutnosti aerolikvidnog nivoa (slika 27A) (13). Empijem je nakupljanje gnoja, tj. infekcija lokalizirana u pleuralnom prostoru koja se prezentira kao bikonvexna lezija koja potiskuje okolni plućni parenhim. Razlikujemo tri stadija razvoja empijema, a to su stadij eksudata, stadij razvoja fibrinskih niti te stadij ukrućivanja tekućine. Karakteristični znak empijema koji je vidljiv na kontrastnom CT-u naziva se *split pleura sign*. Jasnno su vidljive zadebljane stijenke visceralne i parijetalne pleure koje okružuju gnojnu tekućinu (slika 27B) (13).

Dijagnostički je važno razlikovati apsces od empijema zbog različitog pristupa liječenju: apsces se liječi konzervativno antibiotskom terapijom, kasnije eventualno kirurškom resekcijom dijela pluća, a empijem postavljanjem drena, antibiotskom terapijom i potencijalno kirurškim liječenjem. Apsces je lokaliziran u plućnom parenhimu i ima izgled okrugle lezije te uklapa bronhovaskularne strukture, a empijem potiskuje pluća i bronhovaskularne strukture s obzirom da se nalazi u pleuralnom prostoru. Empijem se može prikazati i na ultrazvuku kao gusta tekućina u prsištu kao i reaktivno zadebljanje pleure (slika 28).



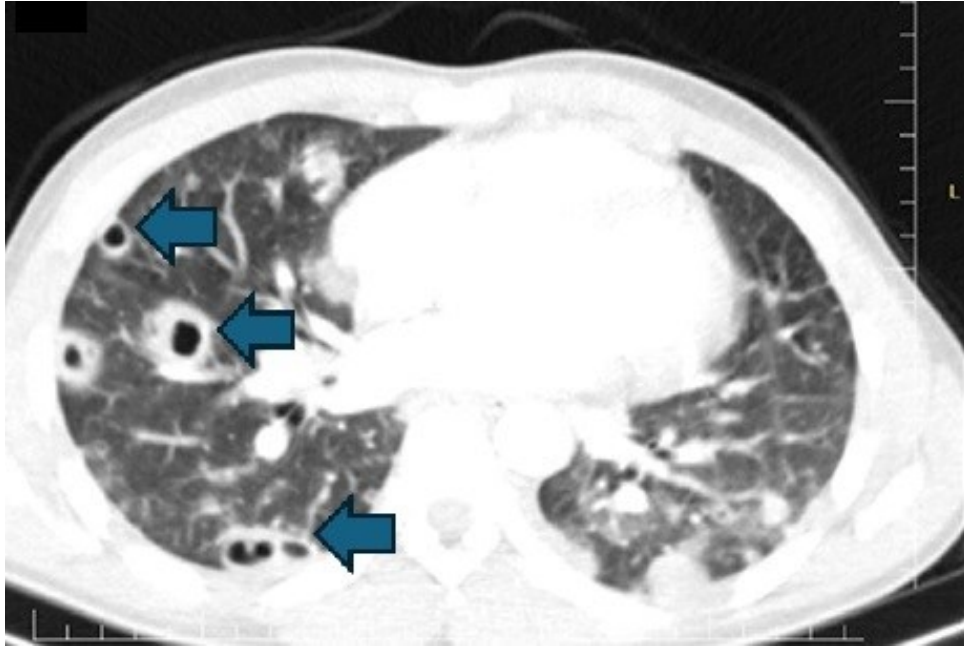
Slika 27. CECT toraksa (A i B): A – u perifernom dijelu desnog plućnog krila vidi se okrugla hipodenzna lezija koja se periferno postkontrastno opacificira (strjelica) – apsces pluća. B – u posteriornom dijelu desnog prsišta vidi se hipodenzna struktura bikonveksnog izgleda (strjelica) koja potiskuje plućni parenhim – empijem pleure.



Slika 28. Ultrazvuk prsišta. U desnom prsištu prikazuje se gusti tekući sadržaj (zvjezdica) uz zadebljanje dijafragmalne pleure (strijelice) – empijem pleure (preuzeto sa: <https://www.ultrasoundcases.info/effusion-and-empyema-5034/>).

3.2.14. Septički embolusi

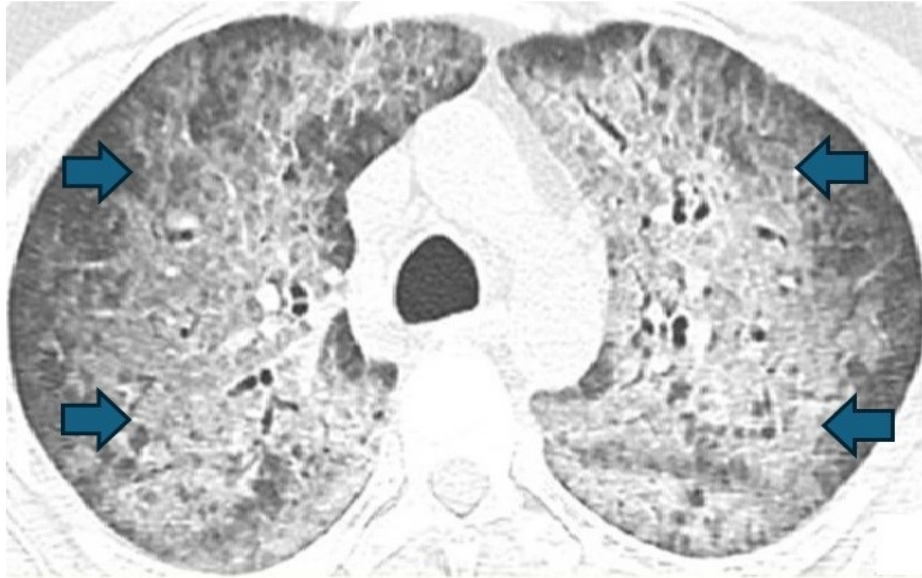Septički embolusi se definiraju kao intravaskularni trombi koji sadrže mikroorganizme, tj. predstavljaju embolizaciju infektivnih čestica u pluća putem plućnih arterija. Najčešći uzročnici su *K. pneumoniae*, *S. aureus*, *P. aeruginosa* i *E. Coli*. U kliničkoj slici može biti prisutna bakterijemija, dispneja, bol u prsima, kašalj te ostali respiratorni simptomi. Izvori septičkih embolusa mogu biti mnogobrojni kao npr. desnostrani infektivni endokarditis, distalna infekcija u tijelu, infektivna duboka venska tromboza te infekcija zbog stranog tijela (kateter, pacemaker). Na RTG grudnih organa su teško uočljivi, tj. vide se nespecifična mrljasta inhomogena zasjenjenja, zato je metoda izbora CT. Na CT-u se prikazuju multiple ovalne ground-glass opacifikacije od kojih su poneke kavitirane (slika 29). Moguća je i pojava Hamptonove grbe kao rezultat septičnog infarkta plućnog parenhima (20).



Slika 29. CECT toraksa, aksijalni presjek, plućni prozor. U desnom plućnom krilu vidi se nekoliko okruglih kavitirajućih lezija – septički embolusi. (Preuzeto od Yusuf Mohamud 2022.)

3.2.15. Difuzno alveolarno oštećenje

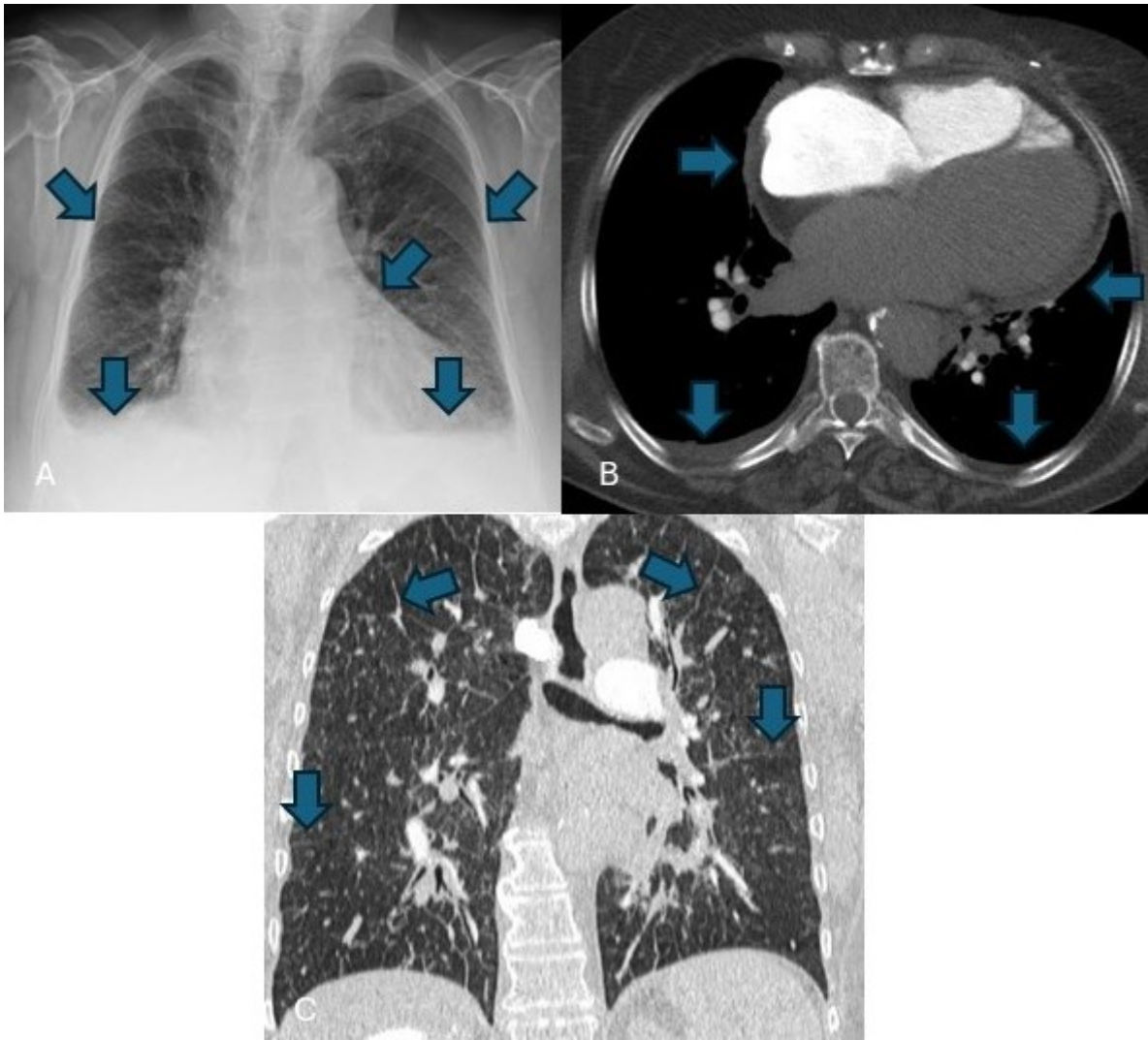
Difuzno alveolarno oštećenje nastaje kao posljedica široko rasprostranjenog oštećenja malih krvnih žila u plućima, što rezultira nakupljanju krvi u alveolama. Ukoliko je zahvaćena veća količina alveola dolazi do poremećaja izmjene plinova. Etiološki su najčešći autoimuni poremećaji (sistemski vaskulitisi, sindrom antifosfolipidnih protutijela), ali mogu biti i plućne infekcije, toksini, nuspojave lijekova, mitralna stenoza te poremećaji koagulacije. Klinička slika je karakterizirana dispnejom, kašljem i hemoptizom. Slikovna metoda izbora je HRCT. Vidljive promjene ovise o vremenu nastupa krvarenja. U akutnoj fazi na CT-u su vidljivi znakovi lobularnih ili lobarnih *ground-glass* opacifikacija, a kasnije i konsolidacije. 2 do 3 dana nakon dolazi do zadebljanja interlobularnih septi koje superponiraju područja *ground-glass* opacifikacije, što može rezultirati *crazy paving* znakom (slika 30) (21).



Slika 30. CT toraksa, plućni prozor, aksijalni presjek. Difuzno u oba plućna krila vide se opsežnije ground-glass opacifikacije (strjelice) koje se mjestimično superponiraju sa zadebljanjem interlobularnog intersticija što daje tzv. „crazy-paving“ uzorak. Difuzno alveolarno oštećenje. (Preuzeto iz Elmokadem i sur. 2021.)

3.2.16. Kardijalna dekompenzacija

Kardijalna dekompenzacija ili zatajivanje srca klinički je sindrom praćen dispnejom, perifernim edemima, općom slabošću, a nastaje kao rezultat funkcionalne ili strukturalne abnormalnosti srca. Razlikujemo desnostrano i lijevostrano zatajivanje srca. Lijevostrano zatajivanje srca najčešće je praćeno umorom i dispnejom. Na konvencionalnom radiogramu srce je uvećano, a vršak srca je pomaknut ulijevo, uz to je i prisutan plućni edem. Desnostrano zatajivanje srca je karakterizirano općom slabošću, noćnim mokrenjem, perifrenim edemima, ascitesom te povećani jugularnim venskim tlakom. Radiogram u slučaju desnostranog zatajivanja srca je nespecifičan (12). Ehokardiografijom možemo izračunati ejekcijsku frakciju te provjeriti funkcionalnost zalistaka. Korištenjem CT-a će se prikazati iste promjene kao i na radiogramu, ali u boljoj kvaliteti. Klasični radiološki znakovi kardijalne dekompenzacije uključuju uvećano srce, uvećanje vaskularnih struktura u području hilarnih regija, kranijalna redistribucija plućnog krvotoka, gubitak periferne oligemije i pleuralni izljevi (slika 31) (22).



Slika 31. Radiogram grudnih organa (A), CECT toraksa, aksijalni presjek, medijastinalni prozor (B), CT toraksa, koronalni presjek, plućni prozor (C): A – uvećana sjena srca, gubitak periferne oligemije i bilateralni pleuralni izljev (strjelice). B – uvećano srce i mali bilateralni pleuralni izljev (strjelice). C – intersticijski edem (strjelice). *Znakovi kardijalne dekompenzacije.*

4. RASPRAVA

4.1. Opravdanost radioloških pretraga u hitnoći

Razvojem radiologije i radioloških pretraga omogućen je brzi uvid u stanje hitnih pacijenata što je znatno pomoglo u dijagnostici i daljnjem pristupu liječenja pacijenta. No, tijekom posljednjih nekoliko godina broj zatraženih radioloških pretraga u hitnoj medicini se povećao u velikoj mjeri. Broj pacijenata koji se šalje na radiološke pretrage je iz godine u godinu sve veći. U razdoblju od 1996. do 2007. Kocher i suradnici su istraživanjem utvrdili povećanje broja posjeta pacijenata hitnoj službi za 30%, dok je povećanje korištenja CT-a iznosilo 330% (23). Iz navedenog je vidljiva povećana disproporcionalnost između broja posjeta i broja zatraženih radioloških pretraga što rezultira većem ukupnom ozračenju pacijenta. Kao primjer pretjerane upotrebe CT-a možemo uzeti europsko istraživanje u kojem je kod samo 1% pacijenata, koji su obrađivani radi atraumatskih glavobolja, CT nalaz utjecao na daljnje liječenje. Istraživanje u Kanadi rezultiralo je sličnim ishodima, tj. preko 38% pacijenata s niskorizičnim glavoboljama nepotrebno je podvrgnuto CT-u jer nije imalo nikakav utjecaj na daljnje liječenje (24). Radiolozi imaju ključnu ulogu u smanjenju pretjeranog korištenja radioloških pretraga, no to je zahtjevan proces, posebice u hitnim slučajevima gdje je vrijeme ograničeno te nedostaju detaljne informacije o pacijentu (25).

Jedinstveni razlog za pretjerano korištenje radioloških pretraga ne postoji. Prema anketi upućenoj radiolozima i specijalistima hitne medicine glavni razlozi zbog kojih dolazi do pretjeranog korištenja radioloških pretraga su strah od nesavjesnog liječenja, mlađi liječnici i njihova nesigurnost u fizikalni pregled i anamnezu, laka dostupnost radioloških pretraga u njihovim ustanovama, nedostatak vremena za pregled pacijenata, pritisak od strane pacijenata te financijska opravdanost koja se po važnosti nalazi na samom dnu prema odgovorima ankete (25). Samo povećanje broja radioloških pretraga u konačnici dovodi i pacijenta u potencijalnu opasnost, čime idemo protiv načela medicine. Povećava se izloženost zračenju, povećava se učestalost slučajnih nalaza, mogućnost pojave nefropatije te alergijskih reakcija induciranih kontrastom. Pretjerana dijagnoza može rezultirati i psihičkim posljedicama za pacijenta te samim time potencijalno povećavamo mortalitet (26).

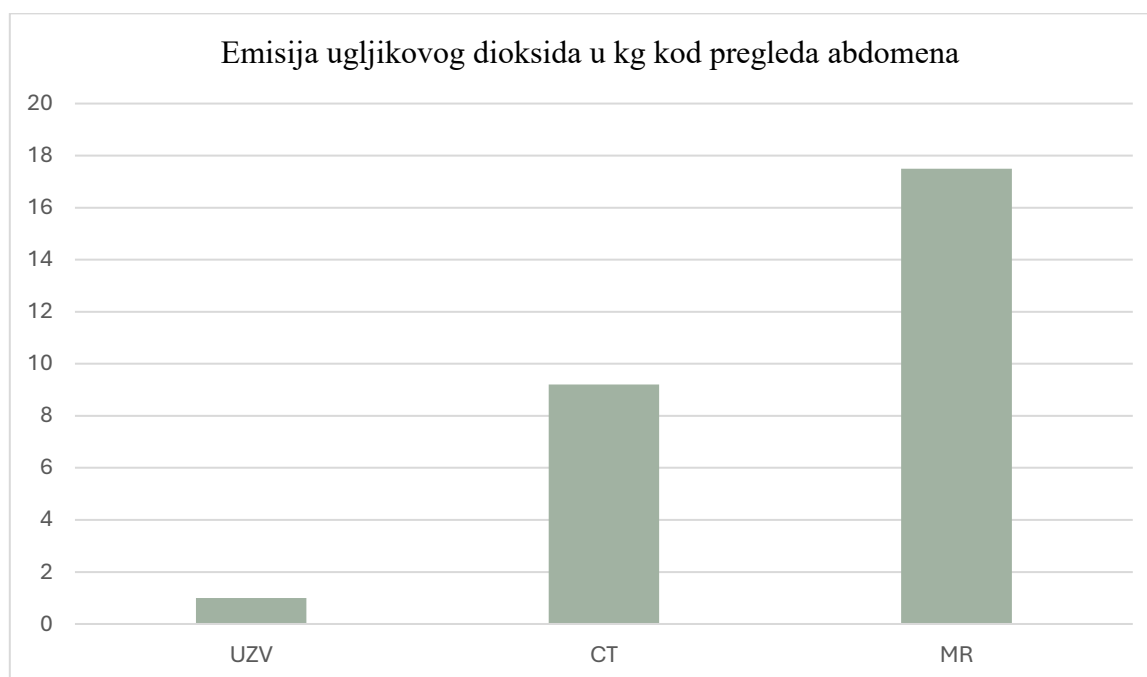
4.2. Ukupno ozračenje pacijenata

Kako radiološke pretrage postaju sve dostupnije tako se pacijenti sve više njima podvrgavaju što rezultira povećanim ukupnim ozračenjem pacijenata. Ozračenje izražujemo u obliku efektivne doze koja predstavlja težinski prosjek svih doza koje su apsorbirali organi. Efektivnom dozom možemo procijeniti rizik pacijenta od ozljeda uzrokovanih radiološkim pretragama, uključujući karcinome, kožne promjene, oštećenje limfnih struktura te teratogene učinke (27). Izračunom efektivne doze možemo uspoređivati različite radiološke pretrage te distribuciju zračenja u ljudskom tijelu. Doze zračenja izražavamo u milisivertima (mSv), a predstavlja ekvivalentnu dozu ionizirajućeg zračenja. Neovisno o radiološkim pretragama godišnje se cijela populacija Zemlje u prosjeku ozrači u dozi od 3 mSv kao rezultat djelovanja kozmičkog zračenja. Za najčešće radiološke pretrage, kao što su CT toraksa, abdomena ili zdjelice, efektivna doza iznosi 10 mSv. Prema izračunima procjene rizika za razvoj karcinoma ta doza će izazvati pojavu karcinoma u 1 u 1000 ozračenih pacijenata (27). U slučaju ukupnog ozračenja pacijenta većeg od 100 mSv incidencija pojave karcinoma se povećava. Rizik za pojavu karcinoma nije isti za sve dobne skupine te se prilagođuje po individualnom pristupu. U tablici navedenoj ispod prikazane su vrijednosti prosječnih efektivnih doza za neke od najčešćih radioloških pretraga u hitnoj medicini (27).

Tablica 1. Prikaz prosječnih efektivnih doza za najčešće radiološke pretrage

Postupak	Prosječna efektivna doza (mSv)
Prosječno godišnje pozadinsko ozračenje	3
Radiografija toraksa	0.1
Radiografija cervikalne kralježnice	0.2
Radiografija torakalne kralježnice	1.0
Radiografije lumbalne kralježnice	1.5
Radiografija zdjelice	0.6
Radiografija abdomena	0.7
Radiografija kuka	0.7
CT glave	2
CT kralježnice	6
CT toraksa	8
CT angiogram aorte	24
Trauma CT	34

Daljnji problem kojem pridonosi pretjerano korištenje radioloških pretraga jest zagađenje okoliša. U posljednjih 200 godina čovječanstvo je povećalo razinu ugljikovog dioksida (CO₂) u atmosferi za 50%, a samo u posljednjih 15 godina za 10%. Klimatske promjene koje mogu nastati kao rezultat čovjekovog djelovanja djeluju negativno na sve aspekte našeg života, a posebice na zdravlje. Uređaji za radiološke pretrage značajno sudjeluju u emisiji CO₂. Kao primjer možemo uzeti transtorakalnu ehokardiografiju čija je emisija CO₂ među najnižima, a iznosi do 2 kg po pregledu. Prosječna emisija CT angiografije je desetak puta veća od prethodno spomenute vrijednosti, dok je MR srca veća i do 30 puta. Ako uzmemo procjenjen broj provedenih slikovnih metoda u jednoj godini, koji iznosi 10 milijardi, dolazimo do rezultata da pretjerano korištenje slikovnih metoda rezultira čak 1% sveukupnog ugljičnog otiska (28).



Graf 1. Usporedba emisije ugljikova dioksida među različitim slikovnim metodama (Picano, 2022.).

Dakle, cilj je dobiti što kvalitetniju sliku sa što manje ozračenja pacijenta. Vodimo se principom radioprotekcije ALADA, tj. *as low as diagnostically acceptable*. Što je veća doza zračenja na CT-u to je dobivena slika kvalitetnija zbog toga što se smanjuje količina kvantnih mrlja. Povećanje iznad određenih doza više ne doprinosi kvaliteti slike, već samo povećava dozu ozračenja pacijenta. Nedovoljna doza zračenja u CT-u rezultirat će povećanom količinom kvantnih mrlja s popratnom smanjenom sposobnošću radiologa da otkrije lezije niskog kontrasta (29). Preporučuje se izbjegavanje korištenja višestrukih faza i to posebice kod pedijatrijskih pacijenata i pacijenata mlađe dobne skupine. U slučaju da se provodi višefazni

CT višestruko se povećava doza zračenja za svaku provedenu fazu (rana, srednja i kasna). U svrhu smanjenja ukupnog ozračenja stanovništva radiološki tehničari se mogu poslužiti raznim tehnikama kao što su prilagodba doze ovisno o veličini pacijenta te korištenje specifično napravljenih protokola ovisno o samoj indikaciji za CT. Moguća je istovremena primjena niske doze zračenja i jednog kontrastnog sredstva za prikaz lezija niskog kontrasta. CT zdjelice je jedan od protokola koji ne zahtjeva velike doze zračenja za kvalitetnu sliku. CT toraksa u svrhu dijagnostike karcinoma pluća također ne zahtjeva velike doze zračenja (29). Moguća je i primjena dvoizvornog CT-a (DECT) u svrhu smanjenog ozračenja pacijenta. Nedavna istraživanja pokazala su da je DECT toraksa učinkovitiji u smislu smanjenog ozračenja kod pacijenata čiji je BMI < 32 kg/m² bez gubitka kvalitete slike. Smanjena doza zračenja nije kompromitirala vidljivost suptilnih torakalnih anatomskih struktura kao što su nodusi, stijenke bronha te subsegmentalne plućne krvne žile (30).

4.3. Važnost komunikacije među zdravstvenim djelatnicima

Kako medicina napreduje tako se zdravstveni djelatnici sve više usko specijaliziraju za određene grane medicine, što rezultira sve većim timovima, tj. većem broju zdravstvenih djelatnika s kojima će pacijent potencijalno biti u dodiru. Iako će takva zdravstvena skrb vjerojatno pružiti bolji proces liječenja za pacijenta, potrebno je naglasiti problem komunikacije među različitim granama medicine (31). Objedinjeni hitni bolnički prijam (OHBP) odličan je primjer bolničkog radnog mjesta u kojem sudjeluju brojne grane medicine te je nužno imati izrađen sustav komunikacije. Zbog ubrzanog razvoja i dostupnosti radiologije dolazi do sve većeg broja obavljenih radioloških pretraga kod pacijenata koji posjećuju OHBP. Uspoređujući podatke vidljivo je povećan broj zatraženih radioloških pretraga. U 2002. svega 40.7% pacijenata je podvrgnuto radiološkim pretragama, dok se ta brojka u 2017. popela na 46.8% (31). Važnost komunikacije vidljiva je od samog početka prijema pacijenta. Određeni autori navode da se loša komunikacija navodi kao uzrok smrti kod gotovo 2000 pacijenata tijekom petogodišnje studije (32). Jedan od problema u OHBP-u je veliki protok pacijenata s različitim etiologijama koje je potrebno trijažirati. Navedeno uzrokuje zamor zdravstvenih djelatnika što rezultira manje kvalitetnom anamnezom i fizikalnim pregledom. Kao rezultat toga, pacijenti se šalju na radiološke pretrage bez jasne indikacije. Ni dolazak digitalne komunikacije nije otklonio sve probleme. U istraživanju provedenom na zatraženim radiološkim pretragama ustanovilo se da u prosjeku njih 20% nije imalo cjelovite osnovne podatke potrebne za provođenje postupka. Osnovni podaci uključuju anamnezu, fizikalni pregled i postavljeno

kliničko pitanje (33). Radi olakšanja komunikacije radiolozima uvijek treba biti dostupan karton pacijenta. Informacije poput trenutnih simptoma, bitnih informacija o povijesti bolesti, moguće trudnoće, alergija te bubrežnih problema važne su radi donošenja daljnjih odluka vezano za biranje radiološke pretrage te osiguravanje sigurnosti samog pacijenta. Ukoliko te informacije nisu dostupne produžuje se vrijeme čekanja i povećava se vjerojatnost za greške (31).

4.4. Opravdanost korištenja CT protokola

CT protokol je skup parametara koji određuje specifični pregled i potencijalnu upotrebu kontrasta. Na zahtjev CT-a radiolog ili radiološki tehničar će odlučiti koji su najprikladniji parametri prema kojima bi se CT trebao izvesti. Jedan od takvih protokola je *triple rule-out* (TRO CT) protokol koji se koristi kod pacijenata sa akutnom boli u prsima. Akutna bol u prsima jedan je od najčešćih oblika prezentacije u OHBP-u. Prema istraživanjima u SAD-u učestalost pojave pacijenata s akutnom boli u prsima je iznosila 9% u razdoblju od 2007. do 2008. godine (34). U TRO CT protokolu istovremeno se pregledavaju koronarne arterije, aorta i plućni trunkus. U usporedbi s jednostavnijom CT angiografijom TRO CT protokol pokriva veću anatomsku površinu, uključujući i strukture iznad carinae dušnika što rezultira većom dozom zračenja. Također, zahtjeva nešto veće količine intravenskog kontrasta radi opacifikacije cirkulacije. Uz to, potrebno je i više vremena radiologu da pregleda nalaz. Indikacije za upotrebu TRO CT protokola su akutna bol u prsima sa sumnjom na akutni koronarni sindrom (AKS), plućnu emboliju ili disekciju aorte (34). Provedena su istraživanja o korisnosti TRO CT protokola kod dijagnostike nekoronarnih bolesti te dobiveni rezultati nisu bili zadovoljavajući, tj. nisu opravdali povećane doze zračenja, kontrastnog sredstva te duže vrijeme za pregled nalaza (35). Drugi autori su zabilježili slične rezultate, od 1192 pacijenata uključenih u istraživanje njih 970 je imalo negativne nalaze bez značajne dijagnoze koja bi objasnila akutnu bol u prsima. Preostalih 222 je imalo ili koronarnu ili nekoronarnu dijagnozu koja je odgovarala akutnoj boli u prsima (34). Prema jednom preglednom radu koji je meta-analizom usporedio više različitih radova ustanovljeno je da je TRO CT protokol visoko specifičan za dijagnostiku koronarne bolesti srca. Koronarna bolest srca u sklopu akutne boli u prsima najvjerojatnije ukazuje na AKS. No, kao rezultat provođenja TRO CT protokola pacijenti su bili izloženi većoj dozi zračenja, posebice ako je pozitivan nalaz TRO CT protokola zahtjevao daljnju obradu invazivnom CT angiografijom. Doze dobivene TRO CT protokolom kretale su se od 2 do 31 mSv. Također, pacijenti su bili izloženi većom količinom kontrastnog sredstva. Dakle, TRO CT

protokol visoko je specifičan za otkrivanje koronarne bolesti srca, ali nema dovoljno dokaza koji podržavaju njegovu uporabu u dijagnostici disekcije aorte i plućne embolije (36).

4.5. Umjetna inteligencija kao alat

Ubrzanim razvojem radiologije te samim time i slikovnih metoda stavlja se sve veći i veći teret na radiologe zbog povećanja broja radioloških pretraga. Upravo zbog povećanja broja radioloških pretraga povećava se i šansa za grešku, tj. krive interpretacije nalaza što na kraju ugrožava pacijenta. S druge strane povećani obujam posla radiologa pridodaje stresu i povećava rizik od sindroma sagorijevanja. Upravo u ovakvom radnom okruženju umjetna inteligencija (AI) može poslužiti kao dobar alat za pomoć radiolozima. Može se iskoristiti kao pomoć za nadopunu interpretacije slučajeva te kao alat za ostale neinterpretativne aspekte rada u području radiologije kao što su poboljšanje kvalitete slike, smanjenje doze ozračivanja kod CT-a, smanjenje vremena skeniranja kod MR, trijažiranje pacijenata prema radiološkim nalazima te čak i predvidjeti hoće li se pacijent uopće pojaviti na pregledu (37).

Provedena su istraživanja u cilju skraćivanja vremena pretrage i smanjenju doze ozračenja na CT-u pomoću AI. Postigli su to tako što su koristili 3D kameru vođenu algoritmom na bazi AI. Prethodno su algoritam isprogramirali velikim brojem slika prethodnih pacijenata te je na taj način AI mogao prepoznati anatomske strukture pacijenta i automatski prilagoditi njihov položaj na stolu. U konačnici, ne samo da je AI bio brži za 28% od ručnog namještanja pacijenta, već je i doza ozračenja bila 16% manja (35). Također, radi uštede vremena radiologu, AI se počeo koristiti za odabir CT protokola. Algoritmu se daju informacije o anamnezi pacijenta, fizikalnom pregledu te kliničkom pitanju kako bi se odabrao najprigodniji protokol. Na dosadašnjim rezultatima vidljiva je povećana uniformnost kvalitete slike kao rezultat uklanjanja ljudskog faktora pri odabiru protokola iz razloga što radiolozi ponekad biraju protokole iz subjektivnih razloga (38).

AI kao alat bi uvelike pomogao radiolozima u OHBP-u zbog mogućih automatskih detekcija hitnih stanja prilikom radioloških pretraga. Na primjeru plućne embolije provedeno je istraživanje u kojem su uspoređivali nalaze radiologa i AI. Algoritam AI detektirao je 219 suspektnih plućnih embolija od kojih je 176 bilo pravih plućnih embolija, uključujući i 19 kojih su radiolozi propustili. Također, AI je imao veću osjetljivost (92.6% u usporedbi s 90%) i negativnu prediktivnu vrijednost od radiologa (98.6% u usporedbi s 98.1%). No, radiolozi su

imali veću specifičnost (99.1% u usporedbi s 95.8%) i pozitivnu prediktivnu vrijednost od AI (95% u usporedbi s 80.4%). Upravo zbog veće negativne prediktivne vrijednosti AI se smatra da bi AI mogao pomoći radiolozima u hitnim stanjima radi uštede vremena (38).

Kardiorakalna radiologija jedna je od najčešćih grana radiologije za koju se razvijaju AI algoritmi te zauzima otprilike 26.6% tržišta s ukupnih 54 algoritama odobrenih od strane Agencije za hranu i lijekove Sjedinjenih Američkih Država (FDA). Od ovih 54 algoritama 33 ih je fokusirano na CT toraksa i to uglavnom na noduse u plućima. Nešto manji broj, njih 17, je namjenjeno radiografiji toraksa i to za detekciju pneumotoraksa, pleuralnog izljeva, pneumoperitoneuma te poboljšanju kvalitete slike. Preostali broj je namjenjen MR za mjerenje lezija, planiranje operacija te mjerenje srčanih dimenzija (37).

5. ZAKLJUČAK

Uloga radiologije u današnjoj medicini je neprocjenjiva. No, radiologija, tj, radiološke pretrage nikada ne smiju zamijeniti osnovni liječnički pregled koji se sastoji od anamneze i fizikalnog pregleda. Tek nakon detaljnog pregleda pacijenta i postavljenog kliničkog pitanja, ako za to postoji indikacija, pacijenta se šalje na radiološku pretragu u svrhu olakšavanja dijagnostike. Važno je naglasiti zdravstvenim djelatnicima da su radiološke pretrage dopuna, a ne zamjena osnovnim pregledima. Zbog sve bržeg napretka radiologije kao grane medicine dolazi do sve veće dostupnosti radioloških pretraga što povećava opterećenost radiologa, a to na kraju ima negativan utjecaj ne samo na njihovu radnu sposobnost, već i na njihovo zdravlje. Pojava AI algoritama će definitivno olakšati obavljanje posla radiolozima kada budu dostupni za široku uporabu. Teško da će u bližoj budućnosti AI zamijeniti radiologe, ali radiolozi koji će koristiti AI algoritme u svom radu će definitivno zamijeniti one radiologe koji ih ne budu koristili.

6. SAŽETAK

Kardiorakalna radiologija grana je radiologije koja se vrlo često koristi u hitnoj medicini zbog brojnih hitnih stanja povezanih s toraksom. Najčešći dijagnostički modaliteti kardiorakalne radiologije su radiografija, kompjutorizirana tomografija (CT), magnetska rezonanca (MR), ultrazvuk (UZV) te digitalna subtrakcijska angiografija (DSA). Patologije vezane za toraks u hitnoj medicini su brojne, ali od važnijih možemo navesti akutni infarkt miokarda, akutni aortalni sindrom, pneumotoraks, hidropneumotoraks, pneumomedijastinum, pleuralni izljev, plućnu tromboemboliju, pneumoniju, tumor pluća, tvorbe medijastinuma, strano tijelo, frakture rebra i sternuma, apsces pluća i empijem, septičke emboluse, difuznu alveolarnu hemoragiju te kardijalnu dekompenzaciju. Odabir dijagnostičkog modaliteta i protokola prvenstveno ovisi o patologiji, zatim o anamnezi i fizikalnom pregledu pacijenta te o subjektivnom mišljenju radiologa. Problem moderne medicine je pretjerano korištenje radioloških pretraga što za rezultat ima povećano ukupno ozračenje stanovništva, pridonosenje zagađenosti okoliša te veći obujam posla za radiologe. Kao rješenje ovoj preopterećenosti radiolozi će se u skoroj budućnosti svakodnevno koristiti AI algoritmima koji će im olakšati posao na više načina, a to su pomoć pri interpretaciji dobivenih slika, poboljšanje kvalitete slike, smanjenje doze ozračivanja kod CT-a te smanjenje vremena skeniranja kod MR.

Ključne riječi: kardiorakalna radiologija, hitna medicina, dijagnostika, umjetna inteligencija

7. SUMMARY

Cardiothoracic radiology is a branch of radiology that is frequently used in emergency medicine due to numerous urgent conditions related to the thorax. The most common diagnostic modalities of cardiothoracic radiology are radiography, computed tomography (CT), magnetic resonance imaging (MRI), ultrasound (US), and digital subtraction angiography (DSA). Pathologies related to the thorax in emergency medicine are numerous, but among the more important ones are acute myocardial infarction, acute aortic syndrome, pneumothorax, hydropneumothorax, pneumomediastinum, pleural effusion, pulmonary thromboembolism, pneumonia, lung tumor, mediastinal masses, foreign bodies, rib and sternum fractures, lung abscess and empyema, septic emboli, diffuse alveolar hemorrhage and cardiac decompensation. The choice of diagnostic modality and protocol primarily depends on the pathology, the patient's history and physical examination and on the radiologist's subjective opinion. The problem of modern medicine is the excessive use of radiological examinations, resulting in increased overall radiation exposure to the population, contributing to environmental pollution, and increasing the workload for radiologists. As a solution to this overload, radiologists will increasingly rely on AI algorithms in the near future, which will facilitate their work in several ways, including assistance in interpreting acquired images, improving image quality, reducing radiation dose in CT scans, and reducing scan time in MRI.

Keywords: cardiothoracic radiology, emergency medicine, workup, artificial intelligence

8. LITERATURA

1. American Physical Society [Internet]. Maryland: Alan Chodos; 2001. [Ažurirano 01.11.2001.; citirano 18.06.2024.]. Dostupno na: <https://www.aps.org/>
2. Smithsonian Magazine [Internet]. New York: Gilbert King; 2012. [Ažurirano 14.03.2012.; citirano 18.06.2024.]. Dostupno na: <https://www.smithsonianmag.com/>
3. Aunt Minnie Europe [Internet]. Virginia: Adrian Thomas; 2013. [Ažurirano 30.06.2013.; citirano 18.06.2024.]. Dostupno na: <https://www.auntminnieeurope.com/>
4. Public Broadcasting Service [Internet]. Virginia: Howard Markel; 2015. [Ažurirano 28.01.2015.; citirano 18.06.2024.]. Dostupno na: <https://www.pbs.org/>
5. Bushberg JT, Seibert JA, Leidholdt EM Jr, Boone JM. The essential physics of medical imaging. 4th ed. Baltimore, MD: Wolters Kluwer Health; 2020. p. 42-71; 349-417; 417-78; 563-625; 625-731
6. Mastrodicasa D., Aquino G., Ordovas K., Vargas D., Fleischmann D., Abbara S., Hanneman K., Radiology: Cardiothoracic Imaging Highlights, 2023; 5(3):e230042, <https://doi.org/10.1148/ryct.230042>
7. Aunt Minnie [Internet]. Virginia: Kate Madden Yee; 2023. [Ažurirano 04.12.2023.; citirano 18.06.2024.] Dostupno na: <https://www.auntminnie.com/>
8. Johns HE, Cunningham JR. Physics of radiology. 4th ed. Thomas, Charles C, Publisher; 1983. p. 37-71
9. Johnston J, Fauber TL. Essentials of radiographic physics and imaging. 3rd ed. St. Louis, MO: Mosby; 2019. p. 131-52; 152-80
10. Tole NM, Who/Diagnostic Imaging and Laboratory Technology. Basic physics of ultrasonographic imaging. Genève, Switzerland: World Health Organization; 2005. p. 15-21; 21-32
11. Miletić D. Radiološke metode slikovnog prikaza. U: Miletić D i sur. Osnove kliničke radiologije. Rijeka: Medicinski fakultet Sveučilišta u Rijeci; 2022. p. 9-27.
12. Kovačić S, Žuža I, Nadarević T. Radiologija srca. U: Miletić D i sur. Osnove kliničke radiologije. Rijeka: Medicinski fakultet Sveučilišta u Rijeci; 2022. p. 27-36.
13. Sun EX, Shi J, Mandell JC, editors. Core radiology: A visual approach to diagnostic imaging. 2nd ed. Cambridge, England: Cambridge University Press; 2021. p. 1-94; 486-538; 539-88
14. Kuhelj D, Kovačić S, Tkalčić L. Intervencijska radiologija. U: Miletić D i sur. Osnove kliničke radiologije. Rijeka: Medicinski fakultet Sveučilišta u Rijeci; 2022. p. 231-57.

15. D'Souza D, Elfeky M, Chieng R, et al. Thoracic aortic injury. Reference article, Radiopaedia.org (Citirano 18.06.2024.) Dostupno na: <https://doi.org/10.53347/rID-2171>
16. Kukuljan M, Višković A, Nadarević T. Toraks. U: Miletić D i sur. Osnove kliničke radiologije. Rijeka: Medicinski fakultet Sveučilišta u Rijeci; 2022. p. 43-83.
17. Herring W. Learning radiology: Recognizing the basics. 4th ed. Philadelphia, PA: Elsevier - Health Sciences Division; 2019. p. 40-50; 50-9; 59-68; 109-27;
18. Kim TJ, Goo JM, Moon MH, Im JG, Kim MY. Foreign bodies in the chest: how come they are seen in adults? Korean J Radiol. 2001 Apr-Jun;2(2):87-96. doi: 10.3348/kjr.2001.2.2.87.
19. Bentley TP, Ponnarasu S, Journey JD. Sternal Fracture. [Ažurirano 26.09.2022.; citirano 18.06.2024.]. StatPearls [Internet]. Treasure Island (FL): StatPearls Publishing; 2024. Dostupno na: <https://www.ncbi.nlm.nih.gov/books/NBK507790/>
20. Weerakkody Y, Murphy A, Farhadi M, et al. Septic pulmonary emboli. Reference article, Radiopaedia.org (Citirano 18.06.2024.) Dostupno na: <https://doi.org/10.53347/rID-22848>
21. Weerakkody Y, Silverstone L et al. Diffuse alveolar hemorrhage. Reference article, Radiopaedia.org (Citirano 18.06.2024.) Dostupno na: <https://doi.org/10.53347/rID-19690>
22. Weerakkody Y, Sharma R, Yap J, et al. Congestive cardiac failure. Reference article, Radiopaedia.org (Citirano 18.06.2024.) Dostupno na: <https://doi.org/10.53347/rID-41895>
23. Tung M, Sharma R, Hinson JS, Nothelle S, Pannikottu J, Segal JB. Factors associated with imaging overuse in the emergency department: A systematic review. Am J Emerg Med. 2018 Feb;36(2):301-309. doi: 10.1016/j.ajem.2017.10.049.
24. Dunne CL, Elzinga JL, Vorobeichik A, Sudershan S, Keto-Lambert D, Lang E, Dowling S. A Systematic Review of Interventions to Reduce Computed Tomography Usage in the Emergency Department. Ann Emerg Med. 2022 Dec;80(6):548-560. doi: 10.1016/j.annemergmed.2022.06.001.
25. Kwee, Robert M. et al. Imaging overuse in the emergency department: The view of radiologists and emergency physicians, European Journal of Radiology, Volume 176, 111536. doi.org/10.1016/j.ejrad.2024.111536
26. Baloescu C. Diagnostic Imaging in Emergency Medicine: How Much Is Too Much? Ann Emerg Med. 2018 Dec;72(6):637-643. doi: 10.1016/j.annemergmed.2018.06.034.

27. Jones JG, Mills CN, Mogensen MA, Lee CI. Radiation dose from medical imaging: a primer for emergency physicians. *West J Emerg Med.* 2012 May;13(2):202-10. doi: 10.5811/westjem.2011.11.6804.
28. Picano E, Mangia C, D'Andrea A. Climate Change, Carbon Dioxide Emissions, and Medical Imaging Contribution. *J Clin Med.* 2022 Dec 27;12(1):215. doi: 10.3390/jcm12010215.
29. Semelka RC, Armao DM, Elias J Jr, Huda W. Imaging strategies to reduce the risk of radiation in CT studies, including selective substitution with MRI. *J Magn Reson Imaging.* 2007 May;25(5):900-9. doi: 10.1002/jmri.20895.
30. Canellas R, Digumarthy S, Tabari A, Otrakji A, McDermott S, Flores EJ, Kalra M. Radiation dose reduction in chest dual-energy computed tomography: effect on image quality and diagnostic information. *Radiol Bras.* 2018 Nov-Dec;51(6):377-384. doi: 10.1590/0100-3984.2017.0136.
31. Jeff Solheim, Renee Storm, Jason Whitney, Radiological Imaging and the Emergency Department: Teamed for Success. A Patient-Centered Approach to Emergent Imaging Practices, *Journal of Radiology Nursing*, Volume 37, Issue 2, 2018 doi.org/10.1016/j.jradnu.2018.02.002
32. Stat [Internet]. Boston: Melissa Bailey; 2016. [Ažurirano 01.02.2016.; citirano 18.06.2024.]. Dostupno na: <https://www.statnews.com/>
33. P. Troude, A. Dozol, P. Soyer, D. Girard, F. Martinez, B. Montagne, C. Segouin, Improvement of radiology requisition, *Diagnostic and Interventional Imaging*, Volume 95, Issue 1, 2014, Pages 69-75, ISSN 2211-5684, doi.org/10.1016/j.diii.2013.07.002.
34. Wnorowski AM, Halpern EJ. Diagnostic Yield of Triple-Rule-Out CT in an Emergency Setting. *AJR Am J Roentgenol.* 2016 Aug;207(2):295-301. doi: 10.2214/AJR.15.15717.
35. Rogers IS, Banerji D, Siegel EL, et al. Usefulness of comprehensive cardiothoracic computed to-mography in the evaluation of acute undifferentiated chest discomfort in the emergency department (CAPTURE). *Am J Cardiol* 2011;107:643–650
36. Landry A, Koyfman A. Should triple rule-out CT angiography be used in patients with suspected acute coronary artery disease, aortic dissection, or pulmonary embolus? *Ann Emerg Med.* 2015 Feb;65(2):216-7. doi: 10.1016/j.annemergmed.2014.04.015.
37. Mello-Thoms C, Mello CAB. Clinical applications of artificial intelligence in radiology. *Br J Radiol.* 2023 Oct;96(1150):20221031. doi: 10.1259/bjr.20221031.

38. Cellina M, Cè M, Irmici G, Ascenti V, Caloro E, Bianchi L, Pellegrino G, D'Amico N, Papa S, Carrafiello G. Artificial Intelligence in Emergency Radiology: Where Are We Going? *Diagnostics* 2022 Dec 19;12(12):3223. doi: 10.3390/diagnostics12123223.
39. Wang H, Dai XC, Zhao YT, Cheng XH. Evolutionary de Winter pattern: from de Winter ECG to STEMI-A case report. *BMC Cardiovasc Disord.* 2020 Jul 6;20(1):324. doi: 10.1186/s12872-020-01611-0. PMID: 32631247; PMCID: PMC7339449.
40. Maruhashi, T., Maruki, H., Mishima, T. et al. Hybrid surgery for blunt aortic injury with rupture: a case report. *J Cardiothorac Surg* 17, 301 (2022). <https://doi.org/10.1186/s13019-022-02060-w>
41. Yusuf Mohamud MF, Mukhtar MS. Presenting Clinicoradiological Features, Microbiological Spectrum and Outcomes Among Patients with Septic Pulmonary Embolism: A Three-Year Retrospective Observational Study. *Int J Gen Med.* 2022;15:5223-5235 <https://doi.org/10.2147/IJGM.S364522>
42. Srinivasan, S., Chawla, A. (2019). Patterns and Signs in Thoracic Imaging. In: Chawla, A. (eds) *Thoracic Imaging*. Springer, Singapore. https://doi.org/10.1007/978-981-13-2544-1_1
43. Elmokadem, A.H., Bayoumi, D., Abo-Hedibah, S.A. et al. Diagnostic performance of chest CT in differentiating COVID-19 from other causes of ground-glass opacities. *Egypt J Radiol Nucl Med* 52, 12 (2021). <https://doi.org/10.1186/s43055-020-00398-6>

9. ŽIVOTOPIS

Hrvoje Martinović rođen je 12. rujna 1996. godine u Puli. Nakon završenog prvog razreda Osnovne škole Vidikovac u Puli seli se u Zagreb. U Zagrebu nastavlja pohađati Osnovnu školu Bukovac. Završava XVI. gimnaziju 2015. godine te upisuje Agronomski fakultet Sveučilišta u Zagrebu, preddiplomski studij Hortikultura. Za vrijeme druge godine studiranja agronomije, 2017. godine, upisuje Integrirani preddiplomski i diplomski sveučilišni studij medicine na Medicinskom fakultetu Sveučilišta u Rijeci. No, u svrhu završetka preddiplomskog studija Hortikulture u Zagrebu, studij započinje tek godinu dana kasnije, 2018. godine. Završetkom preddiplomskog studija Hortikulture stječe akademski naziv sveučilišni prvostupnik inženjer hortikulture. Tijekom studija, obavlja dužnosti demonstratora na Zavodu za histologiju i embriologiju u akademskim godinama 2020./2021., 2021./2022., 2022./2023. te 2023/2024. Također, obavlja dužnost demonstratora na Zavodu za opću patologiju i patološku anatomiju tijekom akademske godine 2021./2022. Aktivno se služi engleskim jezikom.