

Radikalna arterija - vaskularni pristup u dijagnostičkim koronarografijama i perkutanim koronarnim intervencijama

Posavec, Karla

Master's thesis / Diplomski rad

2024

Degree Grantor / Ustanova koja je dodijelila akademski / stručni stupanj: **University of Rijeka, Faculty of Medicine / Sveučilište u Rijeci, Medicinski fakultet**

Permanent link / Trajna poveznica: <https://um.nsk.hr/um:nbn:hr:184:638310>

Rights / Prava: [In copyright](#) / [Zaštićeno autorskim pravom.](#)

Download date / Datum preuzimanja: **2025-02-04**



Repository / Repozitorij:

[Repository of the University of Rijeka, Faculty of Medicine - FMRI Repository](#)



SVEUČILIŠTE U RIJECI
MEDICINSKI FAKULTET
SVEUČILIŠNI INTEGRIRANI PRIJEDIPLOMSKI I DIPLOMSKI
STUDIJ MEDICINE

Karla Posavec

RADIJALNA ARTERIJA – VASKULARNI PRISTUP U DIJAGNOSTIČKIM
KORONAROGRAFIJAMA I PERKUTANIM KORONARNIM INTERVENCIJAMA

Diplomski rad

Rijeka 2024.

SVEUČILIŠTE U RIJECI
MEDICINSKI FAKULTET
SVEUČILIŠNI INTEGRIRANI PRIJEDIPLOMSKI I DIPLOMSKI
STUDIJ MEDICINE

Karla Posavec

RADIJALNA ARTERIJA – VASKULARNI PRISTUP U DIJAGNOSTIČKIM
KORONAROGRAFIJAMA I PERKUTANIM KORONARNIM INTERVENCIJAMA

Diplomski rad

Rijeka 2024.

Mentor rada: doc. dr. sc. Tomislav Jakljević, dr. med.

Diplomski rad ocijenjen je dana 19.06.2024. u Rijeci pred povjerenstvom u sastavu:

1. nasl. doc. dr. sc. Tomislav Krčmar, dr. med.

2. doc. dr. sc. Vjekoslav Tomulić, dr. med.

3. doc. dr. sc. Igor Barković, dr. med.

Rad sadrži 39 stranica, 5 slika, 0 tablica, 61 literaturni navod.

ZAHVALA

U uvodu ovog bih željela zahvaliti mentoru doc. dr. sc. Tomislavu Jakljeviću; na savjetima i vodstvu tijekom pisanja diplomskog rada. Hvala mu što mi je prenio ljubav prema kardiologiji. Hvala mojim Patkama i Lavovima (Ivi, Dori, Mariji, Lovri, Filipu i Mariju) na predivnim uspomenama. Zbog njih je naš dugi put na studiju prošao u sekundi.

Učinili su mi ovih šest godina najljepšim životnim razdobljem.

Mom Marku neizmjereno hvala na puno strpljenja, podršci, razumijevanju i motivaciji i entuzijazmom koju mi svakodnevno prenosi.

Najveće hvala mojim roditeljima, Danici i Josipu, mom bratu Antoniju te baki Mici koji su mi najveća podrška cijeli moj život. Hvala vam što ste me u svemu podržavali i ohrabrivali i što nikad niste prestali vjerovati u mene. Bez vas ovo ne bi bilo moguće.

SADRŽAJ

1. UVOD	1
2. SVRHA RADA	2
3. POVIJEST KATETERIZACIJE SRCA I RADIJALNOG PRISTUPA	3
5. TESTOVI KOLATERALNE CIRKULACIJE KROZ ŠAKU	7
5.1. Modificirani Allenov test	7
5.2. Barbeau test	8
6. DIJAGNOSTIČKA KORONAROGRAFIJA	10
7. PERKUTANE KORONARNE INTERVENCIJE	11
8. RADIJALNI PRISTUP	12
9. HEMOSTAZA	14
10. KOMPLIKACIJE RADIJALNOG PRISTUPA	15
10.1. Intra-proceduralne komplikacije	15
10.1.1. Spazam radijalne arterije	15
10.1.2. Perforacija radijalne arterije i kompartment sindrom	16
10.1.3. Disekcija radijalne arterije	17
10.2. Post-proceduralne komplikacije	17
10.2.1. Okluzija radijalne arterije	17
10.2.2. Hematom	19
10.2.3. Pseudoaneurizma radijalne arterije	20
11. DISTALNI RADIJALNI PRISTUP KROZ ANATOMSKI SNUFFBOX	20
12. RADIJALNA ARTERIJA U OSTALIM ZAHVATIMA	22
13. ULNARNI PRISTUP	22
14. RASPRAVA	23
15. ZAKLJUČCI	26
16. SAŽETAK	27
17. SUMMARY	28
18. REFERENCE	29
19. ŽIVOTOPIS	39

POPIS SKRAĆENICA I AKRONIMA

KVB- kardiovaskularne bolesti

ITM-indeks tjelesne mase

AKS-akutni koronarni sindrom

EKG- elektrokardiogram

PCI- perkutana koronarna intervencija

ESC- Europsko kardiološko društvo

Fr- French

G- Gague

STEMI- infarkt miokarda s elevacijom ST sponice

NSTEMI- infarkt miokarda bez elevacije ST sponice

CTA- kompjuterizirana tomografija angiografija

RAO- okluzija radijalne arterije

GFR- brzina glomerularne filtracije

EASY -*Early Discharge After Transradial Stenting of Coronary Arteries Study*

1. UVOD

Kardiovaskularne bolesti (KVB) su bolesti koje zahvaćaju srce i krvne žile te su vodeći uzrok smrti u svijetu. Od tih bolesti 2021. godine umrlo je 20,5 milijuna ljudi. Četiri od pet smrti uzrokovane KVB-om posljedica su moždanog ili srčanog udara. Ishemijska bolest srca vodeći je uzrok smrti kod muškaraca u 146, a kod žena u 98 zemalja svijeta. Broj umrlih od KVB-a se od 1990. povećao s 12,1 milijun na 20,5 milijuna ljudi. Veliku ulogu u nastanku ovih bolesti imaju promjenjivi faktori rizika kao što su fizička aktivnost, unos soli, alkohola, pušenje, visok krvni tlak, visoke vrijednosti kolesterola i indeksa tjelesne mase (ITM) te dijabetes. Prema istraživanju, u 2021. visoki krvni tlak bio je vodeći promjenjivi faktor rizika za KVB (1).

Akutni koronarni sindrom (AKS) obuhvaća niz stanja koja se prezentiraju različitim simptomima i znakovima sa ili bez promjena u 12-kanalnom elektrokardiogramu (EKG) te sa ili bez elevacije kardiospecifičnih enzima u krvi. Standard u postavljanju dijagnoze i liječenju KVB-a predstavljaju dijagnostička koronarografija te perkutana koronarna intervencija (PCI). Dijagnostička koronarografija invazivni je zahvat u kojem se kroz perifernu krvnu žilu, uvodi kateter do koronarnih arterija te se one pomoću kontrasta prikažu na rendgenu. Na temelju nalaza planira se liječenje koje se može provesti u istom mahu postavljanjem stenta ili balona, a liječenje može biti i kirurško i farmakološko (2,3). Radijalni pristup, kao jedan od mogućih pristupa koronarnim krvnim žilama prvi je put predstavljen 1948. godine, a 2022. godine Europsko kardiološko društvo (ESC) radijalni pristup nazvalo je zlatnim standardom za perkutane koronarne intervencije, a zbog brojnih pozitivnih karakteristika u usporedbi sa do tada korištenim femoralnim pristupom. (4)

2. SVRHA RADA

Svrha ovog rada je prikazati, iz najnovije dostupne literature, spoznaje i načine izvođenja radijalnog vaskularnog pristupa, opisati prednosti i mane ove metode te ukazati na moguće komplikacije pristupa. Također, cilj je i osvrnuti se na nove metode pristupa koronarnim krvnim žilama prilikom dijagnostičkih koronarografija i perkutanih koronarnih intervencija.

3. POVIJEST KATETERIZACIJE SRCA I RADIJALNOG PRISTUPA

Kateterizacija srca poznata je unazad četiri stoljeća. Istraživanja anatomije i fiziologije kardiovaskularnog sustava igrala su ključnu ulogu u razvitku kateterizacije srca. Šesnaesto stoljeće smatra se zlatnim dobom anatomije, pa tako i anatomije kardiovaskularnog sustava. Iz tog vremena potječu crteži napravljeni na temelju obdukcija liječnika koji su svoj život posvetili proučavanju anatomije ljudskog tijela. Početak kardiovaskularne fiziologije seže u 17. stoljeće kada je engleski liječnik William Harvey u svojoj knjizi opisao način funkcioniranja srca kao pumpe i način na koji srce održava cirkulaciju kroz vene i arterije. Istraživanje hemodinamike drugi je veliki korak u povijesti fiziologije srca (5).

Stephen Hales je 1711. godine objavio tezu u kojoj je prvi put opisao mjerenje arterijskog krvnog tlaka i minutni volumen srca pomoću mjedene žice koju je uveo u femoralnu arteriju i venu konja. Kroz iduća dva stoljeća razvijale su se različite tehnike mjerenja tlaka i temperature krvi eksperimentima na životinjama. Claude Bernard je u 19. stoljeću postavio kanilu u karotidnu arteriju, lijevi ventrikul, jugularnu venu i desni ventrikul. On je prvi zabilježio komplikacije centralne venske kateterizacije. Tijekom ranih 1900-tih Belichroder je, nakon eksperimenata na psima, odlučio postati humanim modelom te je njegov kolega E. Unger izveo tri zahvata na njemu. U jednom od zahvata uveo je kateter kroz baziličnu venu do aksilarne, a u iduća dva zahvata kroz femoralnu venu do donje šuplje vene. Tijekom jednog od eksperimenata osjetio je jaku bol u prsima. Smatra se da je tada prvi put izvedena kateterizacija ljudskog srca, međutim to nije zabilježeno rendgenom. Werner Forssmann smatra se pionirem kardiologije. Tijekom studija izvodio je kateterizaciju srca na životinjama s ciljem mjerenja tlaka unutar srca (6). Forssmann je već tijekom pripravničkog staža smatrao da su dostupni dijagnostički postupci (perkusija, askultacija, elektrokardiogram) subjektivni te u određenim slučajevima netočni. On je htio izravno proučavati anatomiju i fiziologiju srca, a

naglašavao je i terapijske aspekte kateterizacije srca. S obzirom da je bio upoznat sa zahvatima na životinjama te da su zahvati bili uspješni i bez komplikacija isto je hitio primijeniti na ljudima. On je, nedugo nakon što je postao liječnik, 1929. izveo samokateterizaciju srca pomoću urinarnog katetera kojeg je od lijeve kubitane vene potisnuo 65 cm proksimalno te doveo do desne aurikule srca. Zabilježio je osjećaj topline na zidu vene prilikom pomicanja katetera te blagi kašalj koji se pripisao stimulaciji vagusa. On je svoj eksperiment zabilježio rendgenskim snimkama na kojima je bilo prikazano kako je kateter ušao u desni atrij, ali je bio prekratak da bi ušao u desni ventrikul. Time je prikazao kako kateterizacija srca može biti sigurna i bezbolna te ujedno dati uvid u unutrašnjost srca. Taj postupak izveo je u septičnog pacijenta kako bi mu dao lijekove i prikazao terapijske aspekte kateterizacije srca. Ovim postupcima Forssmann otvorio je novo poglavlje u medicini i izgradio temelje moderne kardiologije (7).

Liječnici Cournand, Ranges i Richards demonstrirali su izvedivost i sigurnost kateterizacije desnog srca. Koristili su posebne igle koje su prvo bile dizajnirane za uzorkovanje arterijske krvi (Cournandova igla) i bilježenje tlaka. Prilikom kateterizacije srca koristili su rendgen kako bi potvrdili položaj vrha specijalne igle u srcu. Zahvat se izvodio pomoću posebnih svilenih srčanih radiokontaktne katetera. Kateterizacija srca tada je prihvaćena ako uobičajena i sigurna tehnika. W. Forssmann, A. F. Cournand i D. Woodruff Richards dobili su Nobelovu nagradu 1956. godine za medicinu. Forssmann kao pionir tehnike, a Richards i Cournand za razvoj sigurne tehnike kateterizacije srca (8).

Era revaskularizacije srca počela je 1968. tada je Rene Favaloro pomoću vene safene magne premostio koronarnu arteriju. Švicarski radiolog Andreas Gruntzig 1977. prvi puta je izveo balonsku angioplastiku lijeve prednje silazne koronarne arterije. Zahvat se popularizirao njegovim odlaskom u SAD te je tijekom sredine 80-tih godina prošlog stoljeća zahvat prihvaćen diljem svijeta (9).

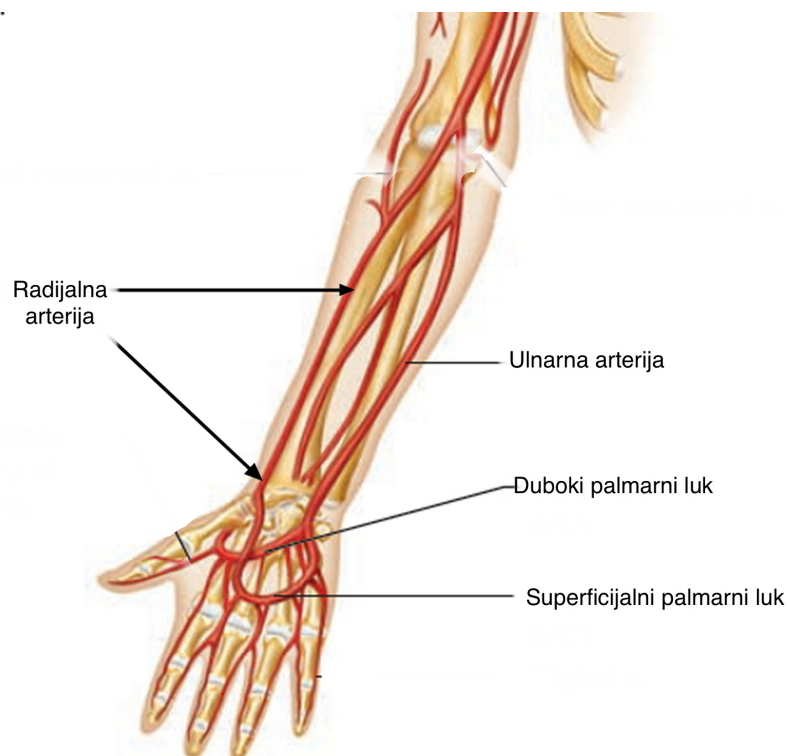
Iako je već 1948. godine Rander opisao kateterizaciju srca putem radijalnog pristupa, zbog malog kalibra radijalne arterije i limitirane veličine katetera, zahvati su se izvodili kroz veće žile. Seldinger je prvi predstavio perkutani femoralni pristup 1953. On je razvio novi način pristupa krvnim žilama te je prema njemu tehnika nazvana Seldingerova tehnika. Razvitkom specijalnih katetera početkom šezdesetih godina prošlog stoljeća razvila se i selektivna koronarografija transfemoralnim pristupom.

L. Campeau, liječnik Instituta za srce Montreal, je najprije 1964. predstavio proksimalni radijalnu pristup arteriotomijom, a 1989. objavio je rad u kojem je opisao perkutani radijalni pristup za selektivne koronarografije koje je izveo kateterom veličine 5 French (Fr). Istovremeno su amsterdamski liječnici predstavili Palmz Schatz stentove za liječenje koronarne bolesti. Stentovi su bili postavljeni putem femoralne arterije uvodnicama veličine 8 do 9 Fr pristupa, no to je sa sobom nosilo brojne komplikacije i radijalna arterija se činila kao bolja opcija za zahvat. Nedugo nakon toga, razvijene su uvodnice veličine 6 Fr pomoću kojih je postavljanje stenta i baloniranje koronarnih arterija bilo moguće i radijalnim pristupom. Nakon toga transradijalni pristup postao je sve popularnija metoda te su je počeli prihvaćati i primjenjivati stručnjaci diljem svijeta (10). Provedeno je nekoliko istraživanja koja su pokazala da je radijalni pristup sigurniji od femoralnog te je 2015. godine postao metoda izbora prema ESC smjernicama (11).

4. ANATOMIJA RADIJALNE ARTERIJE

Arteria radialis, zajedno s arteriom ulnaris, čini završnu granu brahijalne arterije. Radijalna arterija njezina je lateralna grana koja seže od lakta do duboke lože dlana. Smjer pružanja jednak je zamišljenoj crti koja spaja sredinu lakta s unutrašnjom stranom stiloidnog nastavka radijusa. Radijalna arterija topografski se dijeli na podlaktični dio i dio u šaci. Podlaktični dio

se nalazi u *sulcus antebrachii lateralis*. Proksimalni dio radijalne arterije pokriva *m. brachioradialis*, dok ona leži na *m. pronator teres*. Kako se pruža distalnije leži na *m. flexor digitalis superficialis*, *m. pronator quadratus* i *m. flexor pollicis longus*. U svom distalnom dijelu arterija se nalazi između *m. brachioradialis* i *m. flexor karpi radialis*. Na tom mjestu arterija je pokrivena samo fascijom i kožom te je tu dostupna palpaciji. Ispod nje nalazi se čvrsta radijalna kost. U visini stiloidnog nastavka radijusa, prolazi ispod tetive *m. abduktor pollicis longus* i *m. extensor pollicis brevis* te prelazi na hrbat šake. Arterija se tada nađe u foveoli radialis, tu leži na *os scaphoideum* i *os trapezium*, a iz foveole prolazi ispod tetive *m. extensor pollicis longus*, probije prvi međukoštani prostor šake i dolazi na palmarnu stranu šake. Tu se spaja s dubokom palmarnom granom ulnarne arterije te one zajedno tvore *arcus palmaris profundus*. Radijalna arterija na svom toku daje više ogranaka za okolne mišiće te ima dvije završne grane od kojih je jedna veća i čini već spomenuti *arcus palmaris profundus*, a druga je manja grana *a princeps pollicis* (12).



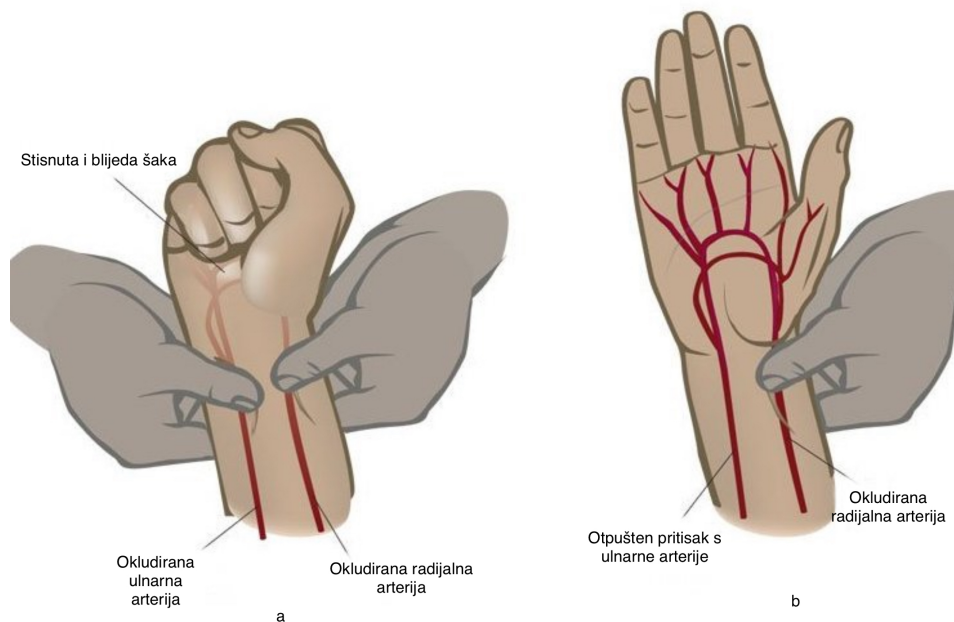
Slika 1: Prikaz anatomije radijalne arterije; na slici je prikazano grananje brahijalne arterije na ularnu i radijalnu, njihov tok kroz podlakticu i formiranje površnog i dubokog palmarnog luka šake.

Preuzeto sa: <https://samarpanphysioclinic.com/radial-artery/>

5. TESTOVI KOLATERALNE CIRKULACIJE KROZ ŠAKU

5.1. Modificirani Allenov test

Modificirani Allenov test je test koji se koristi kako bi se procijenila prohodnost radijalne i ularne arterije te dostatnost kolateralnog protoka u šaci. Najčešće se izvodi prije medicinskih zahvata koji bi mogli kompromitirati opskrbu ruke krvlju ukoliko dođe do začepljenja radijalne arterije. Izvodi se prije vađenja krvi za plinsku analizu, prije koronarografije, PCI-a ili postavljanja arterijske linije. Izvodi se tako da se podigne ruka pacijenta, a radijalna i ularna arterija se istovremeno komprimiraju. Pacijent potom nekoliko puta stisne šaku kako bi se otplavila krv iz ruke te potom otvori šaku. Ruka tada poblijedi. Zadržava se pritisak na radijalnoj arteriji, a na ularnoj se popusti. Negativan Modificirani Allenov test govori da postoji suficijentan kolateralni krvotok kroz ularnu arteriju te se po popuštanju pritiska normalna boja šake vrati nakon 5 do 10 sekundi. Ukoliko po popuštanju pritiska s ularne arterije šaka ostane blijeda, znači da je test pozitivan i da nema suficijentnog kolateralnog krvotoka (13).



Slika 2. Prikaz izvođenja Allenovog testa; na slici *a* prikazana stisnuta šaka pacijenta te kompresija radijalne i ulnarne arterije. Na slici *b* prikazana otvorena šaka pacijenta te kompresija radijalne arterije. Na slici *b* vidi se suficijentna cirkulacija kroz šaku po popuštanju pritiska s ulnarne arterije.

Preuzeto sa: <https://mobilephysiotherapyclinic.in/the-allen-test-for-blood-flow/>

5.2. Barbeau test

Barbeau test, predstavljen 2004. godine, a također služi kao test za procjenu kolatrelane cirkulacije kroz šaku. Ovaj test temelji se na pletizmografiji i pulsnoj oksimetriji. Jednostavan je za izvedbu te je najčešće dostupan pri bolesnikovom krevetu na monitoru. Ovaj test ovisi o frekvenciji pulsa, srednjem arterijskom tlaku, tjelesnoj temperaturi, perifernom pulsu, vremenu rekapilarizacije i temperaturi kože. Pulsni oksimetar se postavi na palac, a ispitivač vrši pritisak na radijalnu arteriju kroz dvije minute. Naime, bez suficijentnog protoka krvi kroz krvnu žilu i bez pulsa, valovi pletizmografije se ne mogu prikazati (14).

Promjena pulsog zapisa može se podijeliti u četiri kategorije rezultata:

Tip A – bez promjene pulsne amplitude nakon pritiska radijalne arterije

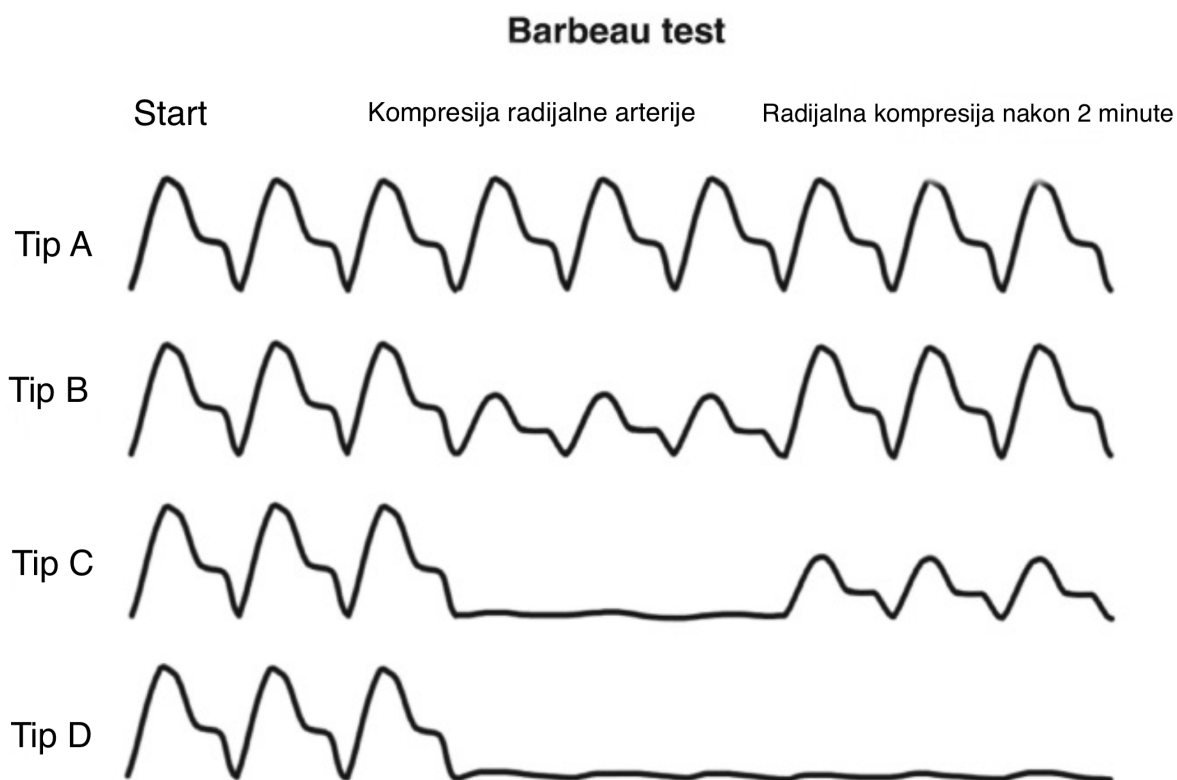
Tip B – smanjenje pulsne amplitude nakon pritiska radijalne arterije

Tip C – gubitak pulsne amplitude nakon pritiska radijalne arterije, praćeno ponovnim uspostavljanjem pulsa unutar dvije minute

Tip D – gubitak pulsne amplitude nakon kompresije radijalne arterije i bez oporavka nakon dvije minute

Tip D ukazuje na to da ne postoji suficijentan kolateralni krvotok kroz radijalnu arteriju.

Ovaj test je objektivniji i senzitivniji od Allenovog testa (10).



Slika 3. Prikaz Barbeau testa: na slici su prikazana četiri moguća ishoda Barbeau testa.

Tip A: nema promjene amplitude pulsa, Tip B: amplituda pulsa se smanjuje po pritisku na radijalnu arteriju, Tip C: gubitak amplitude pulsa po pritisku radijalne arterije, no uspostava

cirkulacije nakon dvije minute, Tip D: gubitak pulsa bez oporavka nakon dvije minute

Preuzeto s: https://salexzet.live/product_details/100461341.html

6. DIJAGNOSTIČKA KORONAROGRAFIJA

Koronarografija je invazivni dijagnostički zahvat tijekom kojeg se, uz aplikaciju kontrasta i pomoć rendgena, vizualiziraju koronarne arterije. Izvodi se pomoću dijagnostičkog katetera koji se s periferije, najčešće radijalnim pristupom, uvodi do koronarnih arterija. Svrha ovog zahvata je prikazati anatomiju žila te detektirati i kvantificirati opstrukcije lumena žile (15).

Indikacije za koronarografiju mogu se podijeliti u tri skupine: akutni koronarni sindrom, kronični koronarni sindrom te elektivna koronarografija. Akutni koronarni sindrom najjasnija je indikacija za koronarografiju. U slučaju akutnog infarkta miokarda s elevacijom ST segmenta (STEMI) indicirana je koronarografija unutar 12 do 24 sata od pojave simptoma. Ukoliko se radi o akutnom koronarnom sindromu bez elevacije ST segmenta (NSTEMI), hitna koronarografija unutar dva sata, indicirana je u pacijenata s vrlo visokim rizikom od smrti, odnosno u pacijenta s hemodinamskom nestabilnošću, akutnim zatajivanjem srca, malignom aritmijom, EKG obrascem višezilne bolesti. Unutar 24 sata koronarografija se mora provesti kod pacijenata s visokim rizikom, a to uključuje perzistentnu anginu, elevacije kardioselektivnih troponina, novonastale promjene ST spojnice, izvanbolnički kardiorespiratorni arrest ili šok. Pacijentima s niskim rizikom, to jest onih koji nemaju gore navedenih simptoma, preporuča se selektivna koronarografija. Koronarografija kod pacijenata s kroničnom ishemijskom bolesti indicirana je u slučaju nestabilne angine, neadekvatnog odgovora na medikamentoznu terapiju angine, kod pacijenata s pozitivnim stres testom (ergometrija) te kod pacijenata sa značajnim lezijama prikazanim na kompjuteriziranoj tomografiji angiografiji (CTA).

Elektivna koronarografija radi se u svrhu preoperativne evaluacije pacijenta prije planirane operacije srca, transplantacije organa te u slučaju dijagnoze dilatativne kardiomiopatije, valvularnih ili drugih simptomatskih srčanih bolesti (16,17). Jedina apsolutna kontraindikacija za zahvat je nesuglasnost pacijenta. Ukoliko očekivana korist od koronarografije premašuje moguće rizike, drugih apsolutnih kontraindikacija nema.. Relativne kontraindikacije za zahvat su akutna bubrežna ozljeda, kronična bubrežna ozljeda, infekcija, teška anemija, nekontroliran visok krvni tlak, alergija na kontrastno sredstvo, dekompenzacija zatajenja srca, endokarditis te abnormalnosti hemostaze (18). Komplikacije zahvata mogu se razviti na razini vaskularnog pristupa, na razini srca u vidu infarkta, aritmija te spontanih ili ijtrogenih disekcija. Može se javiti sindrom kolesterolske embolizacije zbog otrgnuća aterosklerotskog plaka i reakcija preosjetljivosti na kontrast. Kasne komplikacije su moždani udar i infekcija (19).

7. PERKUTANE KORONARNE INTERVENCIJE

Perkutana koronarna intervencija je nekirurški, invazivni i terapijski zahvat koji se provodi u svrhu liječenja stenozе ili okluzije koronarne arterije. Cilj PCI-a je poboljšanje dotoka krvi u ishemično tkivo. Izvodi se na način da se putem perifernog vaskularnog pristupa, u ovom slučaju je to najčešće radijalna arterija, kateterom dođe do krvne žile srca te se nastoji postići revaskularizacija. To se najčešće postiže baloniranjem ili postavljanjem stenta u zahvaćene krvne žile. Stentovi mogu biti metalni, oni mehanički drže žilu otvorenom i stentovi koji otpuštaju lijekove te na taj način preveniraju hiperplaziju intime (20).

Indikacije za PCI su akutna ili kronična okluzija koronarnih arterija, infarkt miokarda te okluzija stenta ili prenosnice. Apsolutne kontraindikacije su nesuglasnost pacijenta, nemogućnost uzimanja dvojne antitrombotske terapije, visok rizik od krvarenja i višestruke perkutane koronarne intervencije s restenozom. Relativne kontraindikacije su intolerancija

antitrombocitne terapije, hiperkoagulabilno stanje, kronična bubrežna bolest visokog stupnja, dijametar radijalne arterije manji od 1,5 mm i kritična stenoza lijevog glavnog debla bez razvoja kolateralne cirkulacije.

Komplikacije su disekcije i rupture koronarnih krvnih žila, krvarenje, akutna bubrežna ozljeda, moždani udar i infarkt miokarda (21).

8. RADIJALNI PRISTUP

Femoralni pristup niz je godina bio standardni način pristupa koronarnim krvnim žilama koji je za sobom nosio brojne komplikacije te je posljedično hospitalizacija pacijenata bila produljena. Radijalni pristup je za PCI i dijagnostičke koronarografije favorizirana metoda pristupa koronarnim krvnim žilama te je ovaj pristup ujedno i preporučen od Europskog kardiološkog društva (22).

Riječ je o minimalno invazivnom pristupu čijim su se uvođenjem znatno smanjile komplikacije kao što su krvarenje, pseudoaneurizmi i aortiovenskih fistula koje su se u puno većoj mjeri javljale nakon brahijalnog ili femoralnog pristupa (23).

Radijalni pristup može se izvesti kroz desnu i lijevu radijalnu arteriju. Kroz koju će se žilu pristupiti ovisi o operateru, no većina laboratorija za kateterizaciju srca je namještena tako da se pacijentu pristupa s desne strane. Prije zahvata potrebno je provjeriti postoji li suficijentna kolateralna cirkulacija kroz šaku jednom od već opisanih metoda.

Ruka pacijenta postavljena je na čvrstu podlogu. Ruka se očisti do lakta te se prekrije sterilnim pokrivačem. Tada se ruka postavi u ekstenziju sa supinacijom šake i hiperekstenzijom zapešća.

Odgovarajuće mjesto za punkciju bilo bi za oko 1 do 2 cm proksimalno od stiloidnog nastavka radiusa. Iako se plus bolje palpira distalnije, u ovom je području radijalna arterija

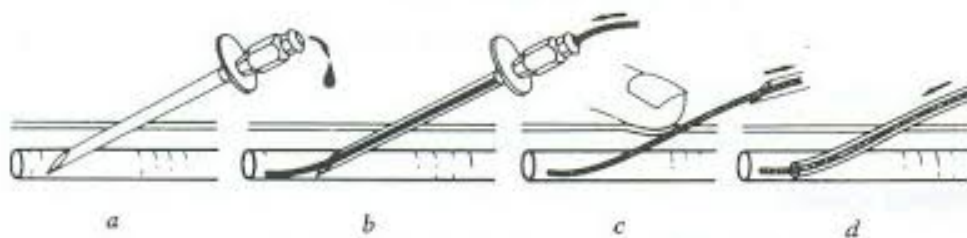
većeg promjera i ravnijeg toka nego distalnije te se prokismalnim pristupom prevenira njezin spazam tijekom zahvata. Prije punkcije subkutano se daje lokalni anestetik, lidokain 1 %, u dozi od 1 do 2 mL. Dva su standardna načina za pristup radijalnoj arteriji. Seldingerova tehnika je prvi način. Izvodi se tako da se mikroiglom, najčešće veličine 21 Gague (G), punktira arterija. Kada se dobije povrat krvi uvede se žica vodilica veličine 0.018 do 0.021-inča. Tijekom postavljanja žice ne bi trebalo biti otpora i pacijent ne bi trebao osjećati bol. Preko žice postavlja se mekana uvodnica, čija veličina za radijalni pristup iznosi 5 do 7 Fr u dijametru, a 10 do 11 cm u duljini. Kada je ona postavljena, izvadi se žica. Kroz uvodnicu je moguće plasirati različite katetere. Ovisno o veličini uvodnice, ponekad je potrebno napraviti mali rez kako bi se ona mogla plasirati.

Druga tehnika je modificirana Seldingerova tehnika. Na taj način uvodnica je plasirana direktno preko igle i punktira se sami prednji zid arterije, za razliku od Seldingerove tehnike gdje se punktira samo prednji i stražnji zid. Kositi se igla veličine 20 G pozicionirana pod kutom od 45 stupnjeva. Kada se dobije povrat krvi, cijela aparatura plasira se 2 do 3 cm dalje te se arterija učvrsti na ravni dio radijalne kosti. Tada se izvadi igla, a plastični dio se izvlači do jakog pulsiranja što potvrđuje položaj u lumenu (24).

Randomizirano istraživanje pokazalo je da Seldingerova tehnika pouzdanija od modificirane Seldingerove tehnike i da postavljanje uvodnice traje kraće, stoga cijeli zahvat traje kraće. Uvodnice koje se koriste za radijalni pristup mogu ili ne moraju biti prekrivena hidrofiličnim ovojem. Nakon postavljanja uvodnice aplicira se takozvani radijalni koktel koji se sastoji od spazmolitičke i antikoagulantne terapije. Heparin u dozi od 50 do 70 IU/kg, verapamil u dozi od 2,5 do 5 mg i nitroglicerina 200 do 400 mikrograma. Terapija se daje u svrhu prevencije spazma i okluzije radijalne arterije (RAO). Ovi lijekovi i njihove doze temeljene su na meta analizi 22 istraživanja (25).

Kako bi se prikazale koronarne arterije, kroz uvednicu se postavi dijagnostički kateter preko žice vodilice. Ovaj postupak izvodi se pod vodstvom rendgena. Kad vrh katetera dosegne koronarnu krvnu žilu izvadi se žica vodilja. U žilu se ubrizga intravenski kontrast te se slika zabilježi na rendgenu.

Ukoliko se radi o PCI kroz vaskularni pristup izvodi se balonska angioplastika ili implantacija stenta (26).



Slika 4: Prikaz Seldingerove tehnike: slika *a* punkcija arterije; slika *b* postavljanje žice vodilice; slika *c* izvlačenje punkcijske igle; slika *d* postavljanje uvednice

Preuzeto sa: <https://med.pr.ac.rs/wp-content/uploads/2019/12/Endografske-metode-1.pdf>

9. HEMOSTAZA

Olakšana hemostaza jedan je od faktora koji je popularizirao radijalni pristup. Zbog površnog toka distalnog dijela radijalne arterije, blizine ravne radijalne kosti, odsutstva velikih anatomskih struktura i živaca, hemostaza radijalne arterije je jeftina i jednostavna metoda koja se lako provodi, a bolesnik je dobro podnosi. Postoji puno metoda hemostaze, od manualne kompresije pa sve do korištenja kompresivnih naprava. Ranije se hemostaza provodila manualno ili konvencionalnim radijalnim trakama. Manualna tehnika zahtijevala je dodatno osoblje i vrijeme što u puno laboratorija za kateterizaciju srca, zbog količine posla, nije moguće. Konvencionalne radijalne trake nisu omogućile odgovarajuću stabilnost i često je kompresija bila prejaka ili neučinkovita zbog anatomskih neusklađenosti. Danas se

najčešće koristi tehnika kontinuirane kompresije radijalne arterije na mjestu punkcije pomoću narukvice. Narukvice se napravljene tako da se mjesto punkcije može vidjeti kroz prozirni prozor na narukvici te imaju potporu koja sprječava fleksiju zapešća. Na tržištu postoje različite vrste kompresijskih narukvica, no najčešće se koriste pneumatske naprave za radijalnu kompresiju (TR Band). Sastoji se od prozorčića koji služi za vizualnu kontrolu, kompresijskih balona koji omogućuju selektivnu kompresiju radijalne arterije i rigidne plastične potpore koja garantira kompresiju (27). Provedeno je nekoliko istraživanja u kojima se ispitala razlika u efikasnosti mehaničkih kompresijskih naprava s pneumatskim napravama. Utvrđena incidencija okluzije radijalne arterije jednaka je bez obzira na korištenu napravu, vrijeme hemostaze je dulje kada se koriste pneumatski uređaju, ali je pneumatski uređaj ugodniji pacijentu (28).

Optimalno vrijeme držanja narukvice je dva sata prema meta-analizi 10 kontroliranih studija. Naime, hemostaza kraća od dva sata znatno povećava rizik od nastanka lokalnog hematoma. Lokalni hematom razvilo je 95 % pacijenata ukoliko je hemostaza trajala kraće od 90 minuta. Vrijeme trajanja hemostaze ne utječe na ponovno krvarenje te okluziju radijalne arterije prema meta-analizi (29).

10. KOMPLIKACIJE RADIJALNOG PRISTUPA

10.1. Intra-proceduralne komplikacije

10.1.1. Spazam radijalne arterije

Najčešća intra-proceduralna komplikacija radijalnog pristupa je spazam radijalne arterije. Prema podacima iz istraživanja incidencija spazma iznosi 4 % do 20 %. Spazam radijalne arterije povezan je s njezinim dijametrom. Istraživanje, sa Zavoda za hemodinamiku i

interventnu kardiologiju u Barceloni, pokazalo je da su bolesnici sa vazospazmom tijekom kateterizacije imali značajno manji srednji promjer radijalne arterije prije zahvata ($2,03 \pm 0,48$ mm) u odnosu na pacijente koji nisu razvili vazospazam ($2,24 \pm 0,56$ mm) (31). Istraživanje iz 2023. godine pokazuje da je incidencija spazma veća u pacijenata mladih od 65 godina, žena, dijabetičara, osoba s manjom tjelesnom težinom i onih koji u anamnezi imaju anksioznost i produljeno trajanje zahvata (32).

U najvećem broju slučajeva uzrok spazmu je traumatska insercija i manipulacija kateterom. Spazam se očituje kao bol ili nelagoda te naposljetku kao nemogućnost uvođenja katetera (33). 2010. godine u časopisu JACC: Cardiovascular interventions objavljeni su rezultati istraživanja koji pokazuju da korištenje uvodnice s hidrofilnim omotačem smanjuje incidenciju radijalnog spazma za 50 %, a smanjuje se i nelagoda pacijentu tijekom zahvata (34). Intima radijalne arterije regulirana je alfa 1 adrenergičnim receptorima, stoga se u liječenju i prevenciji spazma koriste alfa 1 antagonisti, nitrati i blokatori kalcijevih kanala. Izosorbid dinitrat, zajedno s 1 % lidokainom, olakšava radijalni pristup. Nježna manipulacija kateterom, operater s iskustvom te primjena spazmolitičke terapije uvelike smanjuje incidenciju radijalnog spazma i komplikacija (33).

10.1.2. Perforacija radijalne arterije i kompartment sindrom

Perforacija radijalne arterije rijetka je ijtrogeno uzrokovana komplikacija koja se najčešće pojavljuje u malim i vijugavim arterijama. Utvrđeno je da se pojavljuje u manje od 1 % slučajeva. Faktori rizika za ovu komplikaciju su ženski spol, niži rast, hipertenzija, prevelika doza antikoagulantne terapije i agresivna manipulacija žicom (35,36).

Prezentira se kao hematoma proksimalno od mjesta pristupa, bol ili vazovagalna reakcija nakon teškog uvođenja žice ili katetera, a u rijetkim slučajevima dolazi i do ozbiljnog krvarenja. Ukoliko se ono brzo ne sanira, može doći do kompartment sindroma i potrebe za

kirurškom intervencijom. Pri samoj sumnji na perforaciju arterije potrebno je napraviti angiografiju radijalne arterije (37).

Perforacija nije kontraindikacija za nastavak zahvata, ukoliko se sa žicom može nastaviti proksimalno jer kateter može tamponirati perforirani segment. Na kraju zahvata potrebno je napraviti angiografiju radijalne arterije da bi se potvrdilo da je krvarenje stalo i da je žila tamponirana. Krvarenje je moguće zaustaviti prolongiranim napuhavanjem balona koji se koristi za proširenje periferne ili koronarne arterije. Krvarenje se može zaustaviti i vanjskom kompresijom elastičnim zavojem ili napuhavanje manžete za mjerenje tlaka. Ovu komplikaciju potrebno je na vrijeme uočiti i liječiti kako bi se spriječile dugotrajne posljedice perforacije (38).

10.1.3. Disekcija radijalne arterije

Disekcija radijalne arterije izuzetno je rijetka komplikacija radijalnog pristupa, iako se najčešće javlja prilikom radijalnog pristupa, prema literaturi javlja se u manje od 0,4 % slučajeva. Incidencija je veća u slučaju AKS-a i tijekom PCI-ja nego prilikom elektivnih dijagnostičkih zahvata. Do komplikacije dolazi zbog oštećenja zida arterije prilikom uvođenja instrumenata. Korištenje manjih uvodnica, katetera i balona smanjuje se incidencija disekcije. Liječi se jednako kao i perforacija (38).

10.2. Post-proceduralne komplikacije

10.2.1. Okluzija radijalne arterije

Okluzija radijalne arterije post-proceduralna je komplikacija. Incidencija okluzije kreće se od 1 % do 10 %. Predisponirajući faktor za nastanak ove komplikacije je redukcija protoka krvi

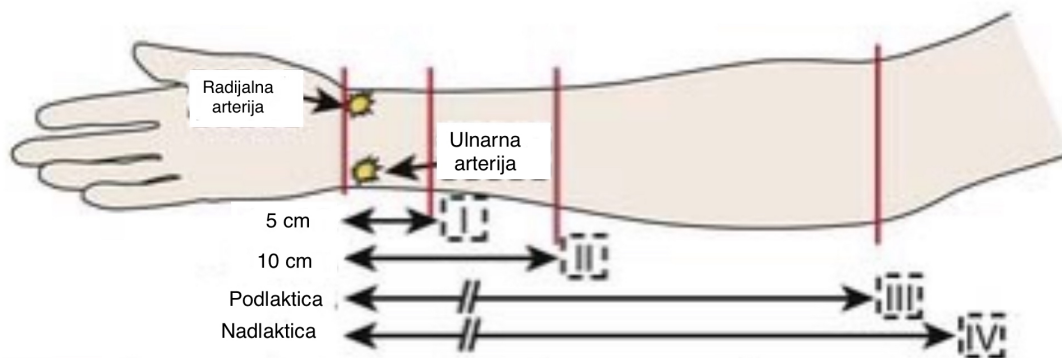
kroz radijalnu arteriju nakon postavljanja uvodnice i katetera koji uz to potiču stvaranje tromba. Česti zahvati na radijalnoj arteriji potiču hiperplaziju intime i povećanje njezine debljine što je još jedan od faktora koji potiče RAO. U najvećem broju slučajeva RAO se javlja odmah nakon zahvata, a spontana rekanalizacija u 50 % slučajeva. Stella i suradnici proveli su istraživanje čiji rezultati kažu da 5,3 % pacijenata ima RAO u vrijeme otpusta (39). Neki od faktora rizika za nastanak RAO su veličina uvodnice, ženski spol, dijabetes melitus, trajanje zahvata i višestruko mijenjanje katetera, iako različita istraživanja to potvrđuju ili opovrgavaju. Istraživanje iz 2022. godine provedeno u Indiji pokazalo je da je snižena brzina glomerularne filtracije (GFR) jedini pacijent-specifični prediktivni faktor rizika za RAO. U njihovom istraživanju faktori rizika najvećim su dijelom bili vezani za sam zahvat i opremu koja se koristila. Višestruki pokušaji punkcije arterije, veći dijametar ovojnice, dulje vrijeme hemostaze, kompleksna narav procedure i hematoma na mjestu punkcije su neki od tih faktora rizika (40).

Ova komplikacija najčešće je asimptomatska zbog dvostruke opskrbe šake krvlju i bogate kolateralne cirkulacije. Međutim, ako ne postoji suficijentna kolateralna cirkulacija, može doći do ishemije ruke. Neki od simptoma su parestezije, bol i reducirana funkcija šake na strani okluzije. Jak indikator RAO je izostanak pulsa prilikom palpacije na radijalnoj arteriji, iako zbog dvostruke opskrbe krvlju, palpabilni puls ne isključuje RAO. Ova komplikacija može se dijagnosticirati pomoću Barbeau testa te Color Doppler ultrasonografije. Izostanak valova na pulsnom oksimetru indikativno je za RAO u Barbeau test. Također izostanak protoka kroz radijalnu arteriju na Color Doppler ultrazvuku govori u prilog RAO. Radijalnu arteriju je važno održati prohodnom kako bi se mogla upotrebljavati u budućim zahvatima, za prenosnice ili arteriovensku fistulu za hemodijalizu (41).

10.2.2. Hematom

Incidencija hematoma nakon radijalnog pristupa je <5%. Hematom nastao nakon radijalnog pristupa može se procijeniti korištenjem EASY (Early Discharge After Transradial Stenting of Coronary Arteries Study) skale.

Stupanj I - hematom manji od 5 cm u promjeru, stupanj II - promjer hematoma 5 do 10 cm, stupanj III - veći od 10 cm, ali distalno od lakta, stupanj IV - hematom se proteže iznad lakta i stupanj V - bilo gdje s ishemijom i prijetućim kompartment sindromom (42). Postoji nekoliko mehanizama nastanka hematoma. Može nastati zbog perzistentnog krvarenja s mjesta pristupa, perforacije radijalne arterije ili perforacije neke od grana radijalne arterije (43). Najviše hematoma je I. stupnja, a samo 4 % pacijenata razvije hematom u podlaktici ili cijeloj ruci. Hematomi na mjestu pristupa nastaju najčešće zbog višestrukih pokušaja punkcije, neadekvatne hemostaze ili pretjerane antikoagulantne terapije. Istraživanje objavljeno 2019. godine pokazuje da su prediktori za nastanak hematoma starija dob, niska tjelesna težina, nizak BMI, promjene više od tri katetera i uzimanje antitrombocitne terapije. Važno je na vrijeme uočiti ovu komplikaciju kako bi se uspješno liječila bandažom bez potrebe za kirurškom intervencijom ili transfuzijom krvi (44).



Slika 5: Klasifikacija hematoma podlaktice nakon radijalnog pristupa; na slici su prikazni stupnjavi hematoma; stupanj I hematom > 5 cm, stupanj II hematom 5 do 10 cm; stupanj III: zahvaćena podlaktica; stupanj IV : zahvaćena nadlaktica

Preuzeto sa: <https://thoracickey.com/arterial-and-venous-access-2/>

10.2.3. Pseudoaneurizma radijalne arterije

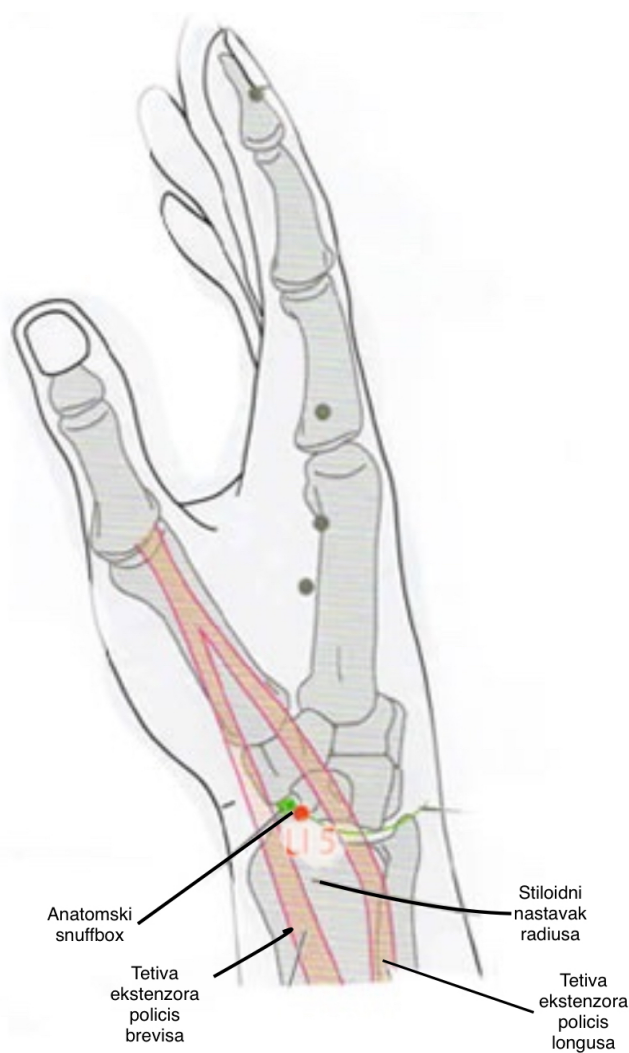
Pseudoaneurizma izrazito je rijetka komplikacija na koju se može posumnjati ukoliko postoji oteknuće koje pulsira na strani radijalnog pristupa. Najčešće je bezbolno, no neki pacijenti navode nelagodu kao simptom. Dijagnoza se potvrđuje ultrazvukom. Ovu komplikaciju potrebno je razlikovati od lokalnog granuloma koji se javlja kao posljedica korištenja uvodnice s hidrofilnim omotačem u 3 % slučajeva (45).

11. DISTALNI RADIJALNI PRISTUP KROZ ANATOMSKI SNUFFBOX

Anatomski *snuffbox* trokutasto je udubljenje koje postaje vidljivo pri ekstenziji palca. Dno trokuta tvore *os scaphoideum* i *os trapezium*. Straga je omeđen tetivom *m. extensor pollicis longus*, a sprijeda tetivama *m. extensor pollicis brevis* i *m.abductor pollicis longus*. Kao nova tehnika za vaskularni pristup tijekom koronarografije predstavljena je 2017. godine. Predstavio ju je F. Kimeneji, a demonstrirao Shigeru Saito (46).

Prednost ovog pristupa je da nudi veću udobnost operateru i pacijentu. U slučaju okluzije radijalne arterije ovaj pristup održava anterogradni tok krvi kroz površni palmarni luk. Druge

prednosti su smanjena incidencija komplikacija, kratak boravak u bolnici, lakša hemostaza, smanjena incidencija stenoze, tromboze i krvarenja te očuvanje radijalne arterije za formiranje arteriovenskih fistula ili premosnicu (47).



Slika 5: Prikaz anatomskog *snuffbox*-a; na slici su prikazane anatomske granice radijalne arterije u njezinom distalnom toku; na slici se vide radijalna i ulnarna arterija te tetive mišića koje tvore anatomske granice.

Preuzeto sa: <https://eoutlet.factory2024salescheap.com/category?name=anatomical%20snuff%20box>

12. RADIJALNA ARTERIJA U OSTALIM ZAHVATIMA

Radijalna arterija može služiti kao pristup za neurointervencije. Proteklih godina njezino korištenje u dijagnostičkim i terapijskim neurointervencijama raste zbog kraćeg vremena hospitalizacije, manje komplikacija i krvarenja s mjesta punkcije (48). Europsko kardiološko društvo je 2018. godine svrstalo radijalnu arteriju u klasu jedan (I) preporuka za uporabu kao prenosnice koronarnih krvnih žila. Prema meta-analizi koja je uspoređivala ishode nakon korištenja radijalne arterije i vene safene magne, radijalna arterija je superiornija od vene safene kada se gleda klinički ishod te prohodnost prenosnice (49).

Radijalna arterija koristi se i za formiranje arteriovenske fistule zajedno s cefaličnom venom. Ta fistula naziva se Cimino fistula. Uvjet za korištenje radijalne arterije je suficijentna kolateralna cirkulacija putem ulnarne arterije i prohodnost radijalne arterije (50).

Istraživanje objavljeno 2017. godine govori u prilog korištenju radijalne arterije kao vaskularnog pristupa za periferne endovaskularne zahvate, kako dijagnostičke tako i terapijske. Zaključak tog istraživanja govori da je radijalna arterija efektivan izbor za periferne vaskularne intervencije te da su komplikacije u vidu moždanog udara, ishemije ruke, amputacije ruke i krvarenja manje kada se uspoređuju s femoralnim pristupom (51).

13. ULNARNI PRISTUP

Iako je radijalni pristup uspješan u 90 % slučajeva neki pacijenti će ipak zbog malog dijametra žile ili spazma trebati alternativni način pristupa. Ulnarni pristup dobra je alternativa radijalnom pristupu, jednako je siguran kao i radijalni, međutim može biti teži za izvesti. Prije punkcije potrebno je utvrditi veličinu ulnarne arterije kako bi se odabrao kateter

pravilne veličine. Njezin je prosječni dijametar 2,5 mm. Također, potrebno je izvesti testove kolateralne cirkulacije kroz šaku kako bi se spriječila ishemija ruke (52).

Dahal i suradnici usporedili su radijalni i ularni pristup. Njihovo istraživanje u koje je bilo uključeno 2744 pacijenata pokazalo je da nema značajne razlike u lokalnim komplikacijama između radijalnog i ularnog pristupa, a ni pojave komplikacija u vidu kardiogenog šoka, zatajenja srca te ponovnog infarkta u pacijenata koji su bili podvrgnuti PCI-u ularnim i radijalnim pristupom. Nije bilo razlike u količini korištenog kontrasta ni u trajanju zahvata (53).

Ulnarni pristup jednako je siguran ako i radijalni, međutim zbog ipak teže punkcije prednost se daje radijalnom pristupu. Ulnarni pristup dobra je metoda ukoliko radijalni pristup nije moguć.

14. RASPRAVA

Kod pacijenata s AKS-om koji imaju infarkt miokarda s elevacijom ST-spojnice, u 5 % slučajeva javljalo se krvarenje s mjesta vaskularnog pristupa kada se pristupalo kroz femoralnu arteriju. Ova krvarenja bila su povezana s većim rizikom od smrti ili ponovljenog infarkta miokarda. S obzirom na površni tok radijalne arterije te tako njezinu pristupačnost i lakšu hemostazu pretpostavljeno je da, ukoliko se koristi radijalna arterija kao vaskularni pristup, može doći do smanjenja incidencije navedenih komplikacija (54).

Istraživanje provedeno 2021. godine pokazalo je da se koristi manje kontrasta kada se pristupa radijalnim pristupom u odnosu na femoralni. Količina kontrasta koja se koristila prilikom radijalnog pristupa iznosila je 150-204 ml, a količina korištena prilikom femoralnog pristupa 180-270 ml. To je povezano s manjom incidencijom akutne ozljede bubrega nakon PCI ili koronarografije. (55).

U kohortnom istraživanju sastavljenom od odraslih 14 614 ispitanika kojima je prvi puta rađen PCI pokazano je da radijalni pristup smanjuje trogodišnji rizik od smrtnosti u odnosu na femoralni pristup. Također radijalni pristup povezan je s manjom incidencijom infarkta miokarda nakon otpusta, neplanirane revaskularizacije, zatajenja srca, ali ne i s manjom incidencijom moždanog udara. Postoji nekoliko objašnjenja za ovakve rezultate. Radijalnim pristupom smanjuje se incidencija krvarenja, a krvarenje nakon PCI-ja povezano je s većim rizikom od smrtnosti. Krvarenje je direktno povezano s hemoragijskim šokom što povećava rizik od infarkta i moždanog udara. Postoji i povećan rizik od infarkta miokarda i moždanog udara zbog prekida antikoagulantne terapije uslijed krvarenja. Kardiogeni šok se isto tako pojavljuje u manjem broju slučajeva ukoliko se odluči za radijalni pristup, smatra se da manja stopa krvarenja isto tako utječe na manji rizik od kardiogenog šoka (56,57).

Radijalni pristup je trenutačno prema smjernicama metoda izbora za dijagnostičke koronarografije i PCI. Međutim, ukoliko ova metoda nije moguća pristupa se kroz femoralnu ili ulnarnu arteriju. Razlozi za neuspjeh punkcija radijalne arterije mogu biti starija životna dob, ženski spol, Raynaud sindrom i Buergerova bolest, ukoliko je radijalna arterija korištena ako premosnica ili za arteriovensku fistulu, anatomske prepreke kao što je veličina žile ili nepostojeća dvojna cirkulacija te kardiogeni šok. Ni jedan od navedenih nezavisnih faktora nije apsolutna kontraindikacija za radijalni pristup, ali bi ih trebalo imati na umu. Operateri koji izvode ove zahvate trebali bi biti spretni u izvođenju oba pristupa što je u najboljem interesu za pacijenta (58).

U istraživanju objavljenom 2023. godine utvrđeno je da su radijalni pristup i pristup kroz anatomski *snuffbox* sigurne metode pristupa prilikom stentiranja karotidne arterije. Stentiranje karotidne arterije najčešće se izvodi femoralnim pristupom i koriste se kateteri veličine 6 do 9 Fr. S obzirom da se koriste veći kateteri nego kod zahvata na koronarnim krvnim žilama pacijenti imaju veći rizik od razvoja komplikacija na mjestu vaskularnog pristupa. Isto tako,

ukoliko postoji ateroskleroza karotidne arterije u većini slučajeva postoji i ateroskleroza krvnih žila donjih udova te su komplikacije i iz tog razloga češće (59). Pokazalo se da je manja incidencija akutne bubrežne ozljede, embolizacije kolesterolom te vaskularnih komplikacija kada se koristi radijalna arterija kao vaskularni pristup u usporedbi s femoralnim pristupom. Rana mobilizacija pacijenata također je prednost radijalnog pristupa zbog toga što se smanjuje učestalost hipotenzije nakon stentiranja karotidne arterije, a time i akutna bubrežna ozljeda uzokovana kontrastom (60). Radijalni pristup ima potencijala postati uobičajeni pristup za stentiranje karotidnih arterija zbog smanjenja komplikacija na mjestu pristupa i ranije mobilizacije pacijenata. Zbog lakše hemostaze i rjeđih krvarenja s mjesta vaskularnog pristupa potencijalno je moguće izvoditi stentiranje bez obustavljanja antikoagulantne terapije. Anatomski snuffbox također je dobra alternativa femoralnom pristupu. Pristupom kroz anatomski snuffbox čuva se radijalna arterija za buduće potencijalne zahvate i smanjuje incidencija RAO (59). Yulanka Castro-Dominguez i suradnici proveli su istraživanje u koje je bilo uključeno 120 pacijenata s perifernom arterijskom bolesti. U istraživanju se ispitivala sigurnost i efektivnost radijalnog vaskularnog pristupa za intervencije na perifernim arterijama. Liječile su se lezije ilijačne, femoropoplitealne, poplitealne i tibijalne arterije. Pristup kroz radijalnu arteriju uspješno je izveden u svih pacijenata, u 25 % slučajeva bio je potreban dodatni vaskularni pristup kako bi se dovršio planirani zahvat. Istraživanje je pokazalo kako je radijalni pristup sigurna i efektivna metoda, zbog brze hemostaze i male incidencije komplikacija pacijenti su bili otpušteni kući isti dan te nije bilo ozbiljnih komplikacija (61).

15. ZAKLJUČCI

1. Od 2018. godine, prema ESC smjernicama, radijalni pristup postaje metoda izbora prilikom izvođenja PCI.
2. Od 2022. godine, prema ESC smjernicama, radijalni pristup smatra se zlatnim standardom za PCI.
3. Popularizacija ove tehnike omogućila je razvoj adekvatne opreme za radijalni pristup.
4. Radijalnim pristupom smanjuju se komplikacije u vidu krvarenja te mortalitet nakon PCI-a.
5. Radijalni pristup omogućuje kraću hospitalizaciju te posljedično manje troškove.
6. Najčešća intra-proceduralna komplikacija radijalnog pristupa je spazam radijalne arterije koji se može prevenirati primjenom radijalnog koktela te uvodnice s hidrofilnim omotačem.
7. Post-proceduralno može nastupiti okluzija radijalne arterije koja može biti opasna ukoliko ne postoji suficijentan kolateralni krvotok kroz ulnarnu arteriju.
8. Radijalna arterija može se koristiti kao premosnica koronarnih krvnih žila, za formaciju arteriovenske fistule za dijalizu, kao punkcijsko mjesto za uzorkovanje arterijske krvi za plinsku analizu te kao vaskularni pristup za neurointervencije i stentiranje karotidnih arterija.
9. Ukoliko je nemoguće izvesti zahvat kroz radijalnu arteriju moguća je konverzija na femoralni ili ulnarni pristup.
10. Distalni *snuffbox* novija je tehnika pristupa radijalnoj arteriji u njezinom distalnom dijelu kroz šaku i nudi veću udobnost operateru i pacijentu.

16. SAŽETAK

Popularnost radijalnog vaskularnog pristupa počela je rasti nakon što ga je 1989. u svom radu opisao L. Campeau. Prije punkcije radijalne arterije potrebno je izvesti testove kolateralne cirkulacije kroz šaku. To su modificirani Allenov test i Barbeau test. Postoje dva načina pristupa radijalnoj arteriji: mikropunkcijska tehnika te Seldingerova tehnika. Radijalna arterija kao vaskularni pristup može se koristiti u dijagnostičkim koronarografijama, perkutanim koronarnim inetrvenzijama, neurointervencijama, za formaciju arteriovenske fistule i kao premosnica koronarnih krvnih žila. Zbog površnog toka radijalne arterije moguća je relativno laka hemostaza te su zbog toga komplikacije, kao što je veliko krvarenje, rjeđe nego kada se pristupa femoralno. Komplikacije radijalnog pristupa dijele se na intra-proceduralne i post-proceduralne. Intra-proceduralne komplikacije su spazam radijalne arterije, perforacija i kompartment sindrom te disekcija. Post-proceduralne komplikacije su okluzija radijalne arterije, hematoma i pseudoaneurizma. Novije mjesto pristupa kroz radijalnu arteriju nalazi se distalno, na tzv. anatomskom *snuffboxu*. Ukoliko se ne može pristupiti radijalnoj arteriji, moguća je konverzija na ularni ili femoralni vaskularni pristup. Radijalni pristup je 2022. godine postao zlatni standard za PCI.

KLJUČNE RIJEČI: radijalna arterija, koronarografija, perkutane koronarne intervencije

17. SUMMARY

The popularity of the radial vascular approach began to grow after L. Campeau described it in his article in 1989. Before the puncture of the radial artery, it is necessary to perform collateral circulation tests through the hand. Those tests are modified Allen test and the Barbeau test. There are two ways of accessing the radial artery. The micropuncture technique and the Seldinger technique. The radial artery as a vascular access can be used in diagnostic coronary angiography, percutaneous coronary interventions (PCI), neurointerventions, for the formation of arteriovenous fistula and as a bypass of coronary arteries. Due to the superficial course of the radial artery, relatively easy haemostasis is possible, and as a result, complications such as major bleeding are less common than when the femoral approach is performed. Radial access complications are divided into intra-procedural and post-procedural. Intra-procedural complications are spasm of the radial artery, perforation and compartment syndrome and dissection. Post-procedural complications are radial artery occlusion, hematoma and pseudoaneurysm. The newer point of access through the radial artery is located distally, at the so-called anatomical snuffbox. If the radial artery cannot be accessed, conversion to ulnar or femoral vascular access is possible. In 2022, the radial approach became the gold standard for PCI.

KEY WORDS: radial artery, coronary angiography, percutaneous coronary interventions

18. REFERENCE

1. World Heart Federation. World heart report 2023 [Internet]. 2023 [pristupljeno 20.5.2024.]. Dostupno na: <https://world-heart-federation.org/wp-content/uploads/World-Heart-Report-2023.pdf>
2. Windecker S, Kohl P, Alfonso F, Collet JP, Cremer J, Falk V, et al. 2014 ESC/EACTS Guidelines on myocardial revascularization. European Heart Journal. 2014; 35:2541-2619
3. Rao SV, Cohen MG, Kandzari DE, Bertrand OF, Gilchrist IC. The transradial approach to percutaneous coronary intervention: historical perspective, current concepts, and future directions. J Am Coll Cardiol. 2010; 55(20):2187-2195.
4. Cardiovascular News. ESC 2022: Transradial access is “gold standard” approach for percutaneous coronary procedures [Internet]. Cardiovascular News. 2022 [pristupljeno 20.5.2024.]. Dostupno na: <https://cardiovascularnews.com/transradial-access-gold-standard-approach-for-percutaneous-coronary-procedures/>
5. Bourassa M. The history of cardiac catheterization. Can J Cardiol. 2005 Nov;21(12):1011-4
6. Nossaman BD, Scruggs BA, Nossaman VE, Murthy SN, Kadowitz PJ. History of right heart catheterization: 100 years of experimentation and methodology development.

- Cardiol Rev. 2010 Mar-Apr;18(2):94-101. doi: 10.1097/CRD.0b013e3181ceff67. PMID: 20160536; PMCID: PMC2857603.
7. Forssmann-Falck R. Werner Forssmann: a pioneer of cardiology. *Am J Cardiol.* 1997 Mar 1;79(5):651-60. doi: 10.1016/s0002-9149(96)00833-8. PMID: 9068526.
 8. Sette P, Dorizzi RM, Azzini AM. Vascular access: an historical perspective from Sir William Harvey to the 1956 Nobel prize to André F. Cournand, Werner Forssmann, and Dickinson W. Richards. *J Vasc Access.* 2012 Apr-Jun;13(2):137-44. doi: 10.5301/jva.5000018. PMID: 21983826.
 9. Barton M, Grüntzig J, Husmann M, Rösch J. Balloon Angioplasty - The Legacy of Andreas Grüntzig, M.D. (1939-1985). *Front Cardiovasc Med.* 2014 Dec 29;1:15. doi: 10.3389/fcvm.2014.00015. PMID: 26664865; PMCID: PMC4671350.
 10. Zhou Y, Kiemeneij F, Saito S, Liu W. *Transradial approach for percutaneous interventions.* Springer; 2017.
 11. European Society of Cardiology. ESC guidelines recommend radial approach for percutaneous coronary interventions in ACS [Internet]. European Society of Cardiology; 2018 Aug 25 [pristupljeno 20.5.2024.]. Dostupno na: <https://www.escardio.org/The-ESC/Press-Office/Press-releases/esc-guidelines-recommend-radial-approach-for-percutaneous-coronary-interventions-in-acs>
 12. Keros P, Pećina M. *Funkcijska anatomija lokomotornog sustava.* Zagreb: Naklada Ljevak; 2006. 220 p.
 13. Zisquit J, Velasquez J, Nedeff N. Allen Test. 2022 Sep 19. In: *StatPearls* [Internet]. Treasure Island (FL): StatPearls Publishing; 2024 Jan-. PMID: 29939593.

14. Zarea AM, Ahmed NT, Elsaman SEA. Comparison between modified Allen's test and Barbeau test for the assessment of hands' collateral circulation before arterial puncture among critically ill patients. *Int J Afr Nurs Sci*. 2021;15:100338.
15. Tavakol M, Ashraf S, Brener SJ. Risks and complications of coronary angiography: a comprehensive review. *Glob J Health Sci*. 2012 Jan 1;4(1):65-93. doi: 10.5539/gjhs.v4n1p65. PMID: 22980117; PMCID: PMC4777042.
16. Escudero X, Escudero-Salamanca M, Portillo-Villaseñor M. Diagnostic approach of coronary atherosclerosis through invasive procedures: indications and applications of coronary angiography. *Cardiovasc Metab Sci* . 2021;32(Suppl: 3):s263-268. doi:10.35366/100809.
17. California Pacific Medical Center. Cardiac Catheterization Program [Internet]. San Francisco (CA): Sutter Health; [Citirano 22.05.2024]. Dostupno na: <http://www.cpmc.org/services/heart/programs/cardiaccath.html>
18. Gach O, Davin L, Lempereur M, Marechal P, Martinez C, Lancellotti P. Coronarographie diagnostique [Diagnostic coronarography]. *Rev Med Liege*. 2019 Sup;74(S1):S17-S21. French. PMID: 31070311.
19. Tavakol M, Ashraf S, Brener SJ. Risks and complications of coronary angiography: a comprehensive review. *Glob J Health Sci*. 2012 Jan 1;4(1):65-93. doi: 10.5539/gjhs.v4n1p65. PMID: 22980117; PMCID: PMC4777042.
20. Ahmad M, Mehta P, Reddivari AKR, et al. Percutaneous Coronary Intervention. [Updated 2023 Jun 5]. In: StatPearls [Internet]. Treasure Island (FL): StatPearls Publishing; 2024 Jan-. Available from: <https://www.ncbi.nlm.nih.gov/books/NBK556123/>
21. Doll JA, Hira RS, Kearney KE, Kandzari DE, Riley RF, Marso SP, et al. Management of Percutaneous Coronary Intervention Complications: Algorithms From the 2018 and 2019

- Seattle Percutaneous Coronary Intervention Complications Conference. *Circ Cardiovasc Interv.* 2020;13(6) DOI: 10.1161/CIRCINTERVENTIONS.120.008962.
22. Sadaka MA, Etman W, Ahmed W, Kandil S, Eltahan S. Incidence and predictors of radial artery occlusion after transradial coronary catheterization. *Egypt Heart J.* 2019 Sep 5;71(1):12. doi: 10.1186/s43044-019-0008-0. PMID: 31659526; PMCID: PMC6821412.
 23. Nathan S, Rao SV. Radial Versus Femoral Access for Percutaneous Coronary Intervention: Implications for Vascular Complications and Bleeding. *Curr Cardiol Rep.* 2012;14(5):502-509. doi: 10.1007/s11886-012-0287-4.
 24. Grech ED. *Practical Interventional Cardiology: Third Edition.* CRC Press; 2017.
 25. Judelson DR, Snelling BM, Dhand S. What Is Your Radial Access Cocktail, and Why? *Endovasc Today* [Internet]. 2021 Nov [Pristupljeno: 22.05.2024.]. Dostupno na: <https://evtoday.com/articles/2021-nov/what-is-your-radial-access-cocktail-and-why#:~:text=The%20radial%20cocktail%20classically%20comprises,known%20risks%20of%20transradial%20access>
 26. Golla MSG, Brown KN, Gupta N. Percutaneous Transluminal Coronary Arteriography. [Updated 2023 Mar 4]. In: *StatPearls* [Internet]. Treasure Island (FL): StatPearls Publishing; 2024 Jan-. Dostupno na: <https://www.ncbi.nlm.nih.gov/books/NBK538158/>
 27. Martínez-Crespo J, Arroyo-Úcar E, Belda Cutillas JA, Benito Agüera I, González Ródenas L, Torres Saura F. TR Band modification for distal transradial access hemostasis. *REC Interv Cardiol.* 2020;2:157-158. doi:10.24875/RECICE.M19000089. Dostupno na: <https://recintervcardiol.org/en/scientific-letter/tr-band-modification-for-distal-transradial-access-hemostasis>
 28. Costa F, Scalise R. Radial compression devices used after cardiovascular interventions. *Cardiac Interventions Today.* 2019 Jul-Aug. Dostupno na: <https://citoday.com/articles/2019-july-aug/radial-compression-devices-used-after-cardiovascular-interventions>

29. Maqsood MH, Pancholy S, Tuozzo KA, Moskowitz N, Rao SV, Bangalore S. Optimal hemostatic band duration after transradial angiography or intervention: insights from a mixed treatment comparison meta-analysis of randomized trials. *Circ Cardiovasc Interv.* 2023 Feb 1;16(2). doi: 10.1161/CIRCINTERVENTIONS.122.012781. Dostupno na: <https://doi.org/10.1161/CIRCINTERVENTIONS.122.012781>
30. Ferrante G, Rao SV, Jüni P, Da Costa BR, Reimers B, Condorelli G, Anzuini A, Jolly SS, Bertrand OF, Krucoff MW, Windecker S, Valgimigli M. Radial Versus Femoral Access for Coronary Interventions Across the Entire Spectrum of Patients With Coronary Artery Disease: A Meta-Analysis of Randomized Trials. *JACC Cardiovasc Interv.* 2016 Jul 25;9(14):1419-34. doi: 10.1016/j.jcin.2016.04.014. Epub 2016 Jun 29. PMID: 27372195.
31. Ibarra G, Fernández MA, Collado A, Calabuig J, Peña C. Radial artery spasm in transradial coronary procedures. *Rev Esp Cardiol.* 2003;56(12):1442-1445. doi: 10.1016/S0300-8932(03)77438-8. Available from: <https://www.revespcardiol.org/en-radial-artery-spasm-in-transradial-articulo-13074870>
32. Curtis E, Fernandez R, Khoo J, Weaver J, Lee A, Halcomb L. Clinical predictors and management for radial artery spasm: an Australian cross-sectional study. *BMC Cardiovasc Disord.* 2023 Jan 18;23(1):33. doi: 10.1186/s12872-023-03042-z. Erratum in: *BMC Cardiovasc Disord.* 2023 Feb 17;23(1):90. PMID: 36653743; PMCID: PMC9847059.
33. Alkagiet S, Petroglou D, Nikas DN, Kolettis TM. Access-site Complications of the Transradial Approach: Rare But Still There. *Curr Cardiol Rev.* 2021;17(3):279-293. doi: 10.2174/1573403X16999200819101923. PMID: 32814536; PMCID: PMC8640860.
34. Curtis E, Fernandez R, Khoo J, Weaver J, Lee A, Halcomb L. Clinical predictors and management for radial artery spasm: an Australian cross-sectional study. *BMC Cardiovasc Disord.* 2023 Jan 18;23(1):33. doi: 10.1186/s12872-023-03042-z. Erratum in:

- BMC Cardiovasc Disord. 2023 Feb 17;23(1):90. PMID: 36653743; PMCID: PMC9847059.
35. Goel S, Cordeiro N, Friedman M. Radial Artery Perforation Complicating Percutaneous Coronary Intervention. *Cardiovasc Revasc Med*. 2019 Nov;20(11S):26-27. doi: 10.1016/j.carrev.2019.03.013. Epub 2019 Mar 28. PMID: 30971333.
36. Trayer T, Sanghvi K. Complications of transradial catheterization series: radial perforation. *Cath Lab Dig*. 2013 Sep;21(9). Dostupno na: <https://www.hmpgloballearningnetwork.com/site/cathlab/articles/complications-transradial-catheterization-series-radial-perforation>
37. Sandoval Y, Bell MR, Gulati R. Transradial artery access complications. *Circ Cardiovasc Interv*. 2019 Nov 1;12(11) . doi: 10.1161/CIRCINTERVENTIONS.119.007386. Dostupno na: <https://doi.org/10.1161/CIRCINTERVENTIONS.119.007386>
38. Singh M, Mathew R. Vascular complications of transradial access for cardiac catheterization. *US Cardiol Rev*. 2021;15(1). Dostupno na: <https://www.uscjournal.com/articles/vascular-complications-transradial-access-cardiac-catheterization>
39. Avdikos G, Karatasakis A, Tsoumeleas A, Lazaris E, Ziakas A, Koutouzis M. Radial artery occlusion after transradial coronary catheterization. *Cardiovasc Diagn Ther*. 2017 Jun;7(3):305-316. doi: 10.21037/cdt.2017.03.14. PMID: 28567356; PMCID: PMC5440258.
40. Dwivedi SK, Sharma AK, Nayak GR, Chaudhary GK, Chandra S, Pradhan A, Vishwakarma P, Bhandari M, Sethi R. Factors influencing radial artery occlusion after transradial coronary intervention in the Indian population. *Anatol J Cardiol*. 2022 Feb;26(2):105-111. doi: 10.5152/AnatolJCardiol.2021.163. PMID: 35190358; PMCID: PMC8878924.

41. Amin H. Prevention of radial artery occlusion: it's the right thing to do. *EuroIntervention*. 2015 Nov;11(7):731-3. doi: 10.4244/EIJV11I7A148. PMID: 26603983.
42. Garg N, Umamaheswar KL, Kapoor A, Tewari S, Khanna R, Kumar S, Goel PK. Incidence and predictors of forearm hematoma during the transradial approach for percutaneous coronary interventions. *Indian Heart J*. 2019 Mar-Apr;71(2):136-142. doi: 10.1016/j.ihj.2019.04.014. Epub 2019 May 3. PMID: 31280825; PMCID: PMC6620468.
43. Caputo RP. Avoiding and managing forearm hematomas. *Cardiac Interventions Today*. 2011 Mar-Apr. Available from: <https://citoday.com/articles/2011-mar-apr/avoiding-and-managing-forearm-hematomas>
44. Garg N, Umamaheswar KL, Kapoor A, Tewari S, Khanna R, Kumar S, et al. Incidence and predictors of forearm hematoma during the transradial approach for percutaneous coronary interventions. *Indian Heart Journal*. 2019;71(2):136-142.
45. Collins N, Wainstein R, Ward M, Bhagwandeem R, Dzavik V. Pseudoaneurysm after transradial cardiac catheterization: case series and review of the literature. *Catheter Cardiovasc Interv*. 2012 Aug 1;80(2):283-7. doi: 10.1002/ccd.23216. Epub 2011 Dec 12. PMID: 21735525.
46. Gajurel R, Sahi R, Shrestha H, Thapa S, Khanal R. Initial experience on anatomical snuff box approach for coronary angiogram & percutaneous coronary intervention in a tertiary care center Nepal. *World J Cardiovasc Dis*. 2018;8:578-587. doi:10.4236/wjcd.2018.812057.
47. Kiemeneij F. Left distal transradial access in the anatomical snuffbox for coronary angiography (ldTRA) and interventions (ldTRI). *EuroIntervention*. 2017;13(7):851-857. doi:10.4244/EIJ-D-17-00079.

48. Restrepo-Orozco A, Abouelleil M, Verhey L, Lyons L, Tsai JPC, Mazaris P, Singer J. Radial access intervention. *Neurosurg Clin N Am*. 2022;33(2):161-167. doi:10.1016/j.nec.2021.11.006.
49. Cancelli G, Audisio K, Chadow D, Soletti GJ, Gaudino M. The evidence for radial artery grafting: When and when not? *JTCVS Tech*. 2021 Sep 24;10:114-119. doi: 10.1016/j.xjtc.2021.09.039. PMID: 34977713; PMCID: PMC8691820.
50. Goldstein LJ, Gupta S. Use of the Radial Artery for Hemodialysis Access. *Arch Surg*. 2003;138(10):1130–1134. doi:10.1001/archsurg.138.10.1130
51. Kumar AJ, Jones LE, Kollmeyer KR, Feldtman RW, Ferrara CA, Moe MN, Chen JF, Richmond JL, Ahn SS. Radial artery access for peripheral endovascular procedures. *J Vasc Surg*. 2017 Sep;66(3):820-825. doi: 10.1016/j.jvs.2017.03.430. Epub 2017 May 29. PMID: 28571881.
52. Kern MJ, Seto AH. Radial Access Failure: When Should We Go Ulnar? *Cath Lab Digest* [Internet]. 2016 Nov;24(11). Dostupno na: <https://www.hmpgloballearningnetwork.com/site/cathlab/article/radial-access-failure-when-should-we-go-ulnar>
53. Dahal K, Rijal J, Lee J, Korr KS, Azrin M. Transulnar versus transradial access for coronary angiography or percutaneous coronary intervention: A meta-analysis of randomized controlled trials. *Catheter Cardiovasc Interv*. 2016 Apr;87(5):857-65. doi: 10.1002/ccd.26221. Epub 2015 Sep 2. PMID: 26332022.
54. Jolly SS, Yusuf S, Cairns J, Niemelä K, Xavier D, Widimsky P, Budaj A, Niemelä M, Valentin V, Lewis BS, Avezum A, Steg PG, Rao SV, Gao P, Afzal R, Joyner CD, Chrolavicius S, Mehta SR; RIVAL trial group. Radial versus femoral access for coronary angiography and intervention in patients with acute coronary syndromes (RIVAL): a randomised, parallel group, multicentre trial. *Lancet*. 2011 Apr 23;377(9775):1409-20.

- doi: 10.1016/S0140-6736(11)60404-2. Epub 2011 Apr 4. Erratum in: Lancet. 2011 Apr 23;377(9775):1408. Erratum in: Lancet. 2011 Jul 2;378(9785):30. PMID: 21470671.
55. Rocznik J, Koziółek W, Piechocki M, Tokarek T, Surdacki A, Bartuś S, Chyrchel M. Comparison of Access Site-Related Complications and Quality of Life in Patients after Invasive Cardiology Procedures According to the Use of Radial, Femoral, or Brachial Approach. *Int J Environ Res Public Health*. 2021 Jun 7;18(11):6151. doi: 10.3390/ijerph18116151. PMID: 34200250; PMCID: PMC8201254.
56. Dworeck C, Redfors B, Völz S, Haraldsson I, Angerås O, Råmunddal T, Ioanes D, Myredal A, Odenstedt J, Hirlekar G, Koul S, Fröbert O, Linder R, Venetsanos D, Hofmann R, Ulvenstam A, Petursson P, Sarno G, James S, Erlinge D, Omerovic E. Radial artery access is associated with lower mortality in patients undergoing primary PCI: a report from the SWEDEHEART registry. *Eur Heart J Acute Cardiovasc Care*. 2020 Jun;9(4):323-332. doi: 10.1177/2048872620908032. PMID: 33025815; PMCID: PMC7756052.
57. Ng AK, Ng PY, Ip A, Jim MH, Siu CW. Association Between Radial Versus Femoral Access for Percutaneous Coronary Intervention and Long-Term Mortality. *J Am Heart Assoc*. 2021 Aug 3;10(15):e021256. doi: 10.1161/JAHA.121.021256. Epub 2021 Jul 30. PMID: 34325533; PMCID: PMC8475672.
58. Krishna H, Shroff A. Ten common (and uncommon) reasons for unsuccessful transradial procedures. *Endovascular Today* [Internet]. 2018 Nov; Dostupno na: <https://evtoday.com/articles/2018-nov/ten-common-and-uncommon-reasons-for-unsuccessful-transradial-procedures>
59. Di Gioia G, Salemme L, Ferrone M, Cioppa A, Popusoi G, Pucciarelli A, Verdoliva S, Franzese M, Marga S, Barbato E, Tesorio T. Carotid Artery Stenting Using Five-French

Distal Radial Vascular Access. *Diagnostics* (Basel). 2023 Mar 27;13(7):1266. doi: 10.3390/diagnostics13071266. PMID: 37046483; PMCID: PMC10093593.

60. Montorsi P, Cortese B, Cernetti C, Lanzellotti D, Di Palma G, Marchese A, Cremonesi A. Transradial approach for carotid artery stenting: A position paper from the Italian Society of Interventional Cardiology (SICI-GISE). *Catheter Cardiovasc Interv*. 2021 Jun 1;97(7):1440-1451. doi: 10.1002/ccd.29677. Epub 2021 Apr 12. PMID: 33844439.
61. Castro-Dominguez Y, Li J, Lodha A, Parvathaneni S, Ratcliffe J, Srivastava A, et al. Prospective, multicenter registry to assess safety and efficacy of radial access for peripheral artery interventions. *Journal of the Society for Cardiovascular Angiography & Interventions* [Internet]. 2023 Nov 1;2(6):101107. Available from: <https://doi.org/10.1016/j.jscai.2023.101107>

19. ŽIVOTOPIS

Karla Posavec rođena je 13. 06. 1999. godine u Čakovcu. Cijelo svoje djetinjstvo provela je u gradu Prelogu gdje je pohađala Osnovnu školu Prelog u razdoblju od 2006. do 2014. godine. Nakon toga upisala je Srednju školu Prelog, gimnazijski smjer. Gimnaziju je završila 2018. godine s odličnim uspjehom. Medicinski fakultet Sveučilišta u Rijeci upisala je 2018. godine. Vodila je i organizirala projekte u udruzi CroMSIC Rijeka te bila predsjednica Udruge mladih Efekt iz Preloga. U sklopu studentske razmjene provela je mjesec dana u Portugalu na Zavodu za kardiologiju gdje je volontirala.

Aktivno govori engleski jezik te njemački na osnovnoj razini.