

# Prednosti, mane i ograničenja tehnika lokalne ekscizije tumora rektuma

---

**Vedriš, Bernard**

**Master's thesis / Diplomski rad**

**2024**

*Degree Grantor / Ustanova koja je dodijelila akademski / stručni stupanj:* **University of Rijeka, Faculty of Medicine / Sveučilište u Rijeci, Medicinski fakultet**

*Permanent link / Trajna poveznica:* <https://um.nsk.hr/um:nbn:hr:184:972835>

*Rights / Prava:* [In copyright](#)/[Zaštićeno autorskim pravom.](#)

*Download date / Datum preuzimanja:* **2024-07-16**



*Repository / Repozitorij:*

[Repository of the University of Rijeka, Faculty of Medicine - FMRI Repository](#)



SVEUČILIŠTE U RIJECI

MEDICINSKI FAKULTET

INTEGRIRANI PREDDIPLOMSKI I DIPLOMSKI SVEUČILIŠNI

STUDIJ MEDICINE

Bernard Vedriš

PREDNOSTI, MANE I OGRANIČENJA TEHNIKA LOKALNE EKSCIZIJE TUMORA REKTUMA

Diplomski rad

Rijeka, 2024.

SVEUČILIŠTE U RIJECI

MEDICINSKI FAKULTET

INTEGRIRANI PREDDIPLOMSKI I DIPLOMSKI SVEUČILIŠNI

STUDIJ MEDICINE

Bernard Vedriš

PREDNOSTI, MANE I OGRANIČENJA TEHNIKA LOKALNE EKSCIZIJE TUMORA REKTUMA

Diplomski rad

Rijeka, 2024.

Mentor rada: doc. dr. sc. Đordano Bačić, dr. med.

Diplomski rad ocijenjen je dana 20. lipnja 2024. u Rijeci, pred povjerenstvom u sastavu:

1. Prof. dr. sc. Marko Zelić, dr. med.

2. Izv. prof. dr. sc. Harry Grbas, dr. med

3. Prof. dr. sc. Goran Hauser, dr. med.

Rad sadrži 35 stranica, 2 slike, 1 tablicu, 53 literaturnih navoda.

## POSVETA I ZAHVALA

*Veliko hvala mentoru, doc. dr. sc. Đordanu Bačiću, dr. med., na znanstvenim savjetima i nesebičnoj podršci tijekom izrade ovog diplomskog rada.*

*Također, želio bih izraziti svoju zahvalnost prof. dr. sc. Marku Zeliću, dr. med., i svim liječnicima Zavoda za digestivnu kirurgiju Kliničkog bolničkog centra Rijeka za njihovu strpljivost i nesebičnu pomoć.*

*Ovaj rad posvećujem mojoj obitelji; sestri Tari, majci Tanji i ocu Darku, baki Spomenki i djedu Mirku koji su mi bili podrška u svakom trenutku, za svaki ispit, za svaki izazov.*

*Rad posvećujem i prijateljima, čija je podrška pretvorila svaki izazov u lakšu zadaću, a trenutke zabave učinila nezaboravnima. Naposljetku, rad posvećujem mojoj djevojci Arianni, koja je bila moj neprekidni izvor podrške, inspiracije i hrabrosti. Njezina vjera u mene i nepokolebljiva potpora poticali su me da prevladam sve prepreke i postanem bolja verzija sebe.*

## SADRŽAJ

1.	UVOD.....	1
2.	SVRHA RADA .....	2
3.	ANATOMIJA REKTUMA.....	3
3.1.	Građa stijenke rektuma .....	4
3.2.	Opskrba krvlju i limfatički sustav .....	5
4.	TUMORI REKTUMA .....	7
4.1.	Benigni tumori .....	7
4.2.	Maligni tumori .....	7
5.	ADENOM-KARCINOM SLIJED.....	9
6.	ODREĐIVANJE STUPNJA TUMORA .....	10
6.1.	Dukes i TNM klasifikacijski sustav kolorektalnog karcinoma .....	10
6.2.	Kikuchi klasifikacijski sustavi sesilnih polipa .....	11
6.3.	Haggitt klasifikacijski sustav pedunkularnih polipa .....	12
7.	LOKALNA EKSCIZIJA TUMORA REKTUMA.....	13
7.1.	Trenutni kriteriji za uključivanje lokalne ekscizije.....	13
7.2.	Prijeoperacijska evaluacija.....	13
7.3.	Tehnike lokalne ekscizije tumora rektuma .....	15
7.3.1.	Transanalna ekscizija .....	15
7.3.2.	Transanalna endoskopska mikrokirurgija.....	16
7.3.3.	Transanalna minimalno invazivna kirurgija.....	17
7.3.4.	Transanalna endoskopska operacija .....	18
7.3.5.	Endoskopska resekcija fleksibilnim kolonoskopom.....	19
8.	RASPRAVA .....	21
9.	ZAKLJUČAK .....	23
10.	SAŽETAK.....	24
11.	SUMMARY .....	25
12.	LITERATURA .....	26
13.	ŽIVOTOPIS.....	35

## **Popis skraćenica i akronima:**

APR - abdominoperinealna resekcija

TAE – transanalna ekscizija

TEM – transanalna endoskopska mikrokirurgija

TEO – transanalna endoskopska operacija

TAMIS – transanalna minimalno invazivna kirurgija

EMR – endoskopska mukozna resekcija

ESD – endoskopska submukozna disekcija

DMA – donja mezenterična arterija

ERUS - endorektalni ultrazvuk

CT - kompjuterizirana tomografija

PET/CT - pozitronska emisijska tomografija/kompjuterizirana tomografija

MR - magnetska rezonancija

EFTR - endoskopska resekcija s punom debljinom

FTRD - uređaj za resekciju pun debljine

RE - Radikalna ekscizija

TME - totalna mezorektalna ekscizija

## 1. UVOD

Rektum je posljednji dio debelog crijeva. Smješten je unutar zdjelice i nastavlja se na rektosigmoidni spoj oralno, a aboralno prelazi u analni kanal na anorektalnom kutu. Tumore rektuma dijelimo na benigne i maligne. Benigni tumori uključuju adenomatozne polipe, hamartome, upalne pseudopolipe i tumore neepitelijalnog podrijetla. Polipi predstavljaju najučestalije patološke promjene u rektumu, manifestirajući se kao izbočenja sluznice. Karcinom je najčešći maligni tumor rektuma, a rektalni karcinomi drugi su najčešći (28%) karcinomi debelog crijeva nakon karcinoma uzlaznog dijela debelog crijeva (42%)(1). Temeljna terapija za resektabilne karcinome rektuma je kirurška. Kirurške opcije za resektabilne karcinome rektuma uključuju lokalnu eksciziju, postupke koji štede sfinkter (niske, vrlo niske ili ultra-niske anteriorne resekcije) te abdominoperinealnu resekciju (APR)(2). Tehnike lokalne ekscizije tumora uključuju transanalnu eksciziju (TAE), transanalnu endoskopsku mikrokirurgiju (TEM), transanalnu endoskopsku operaciju (TEO), transanalnu minimalno invazivnu kirurgiju (TAMIS) i endoskopsku resekciju fleksibilnim kolonoskopom(3). Svaka od ovih tehnika ima svoje specifičnosti i primjenu ovisno o karakteristikama tumora i pacijentovom stanju. Važno je da se odabir tehnike prilagodi individualnim okolnostima svakog pacijenta. Stoga, određivanje stupnja tumora i prijeoperacijska evaluacija tumora imaju ključnu ulogu u odabiru modaliteta liječenja. U planiranju liječenja svih pacijenata bitan korak je multidisciplinarni pristup različitih medicinskih specijalnosti; radiologije, gastroenterologije, patologije, onkologije i kirurgije. Tri ključne mjere ishoda u vezi s lokalnom ekscizijom tumora rektuma obuhvaćaju lokalni recidiv, preživljavanje bez bolesti i ukupno preživljenje (4).



## **2. SVRHA RADA**

U ovom diplomskom radu obrađuje se minimalno invazivni kirurški pristup liječenju tumora rektuma pomoću tehnika lokalne ekscizije s ciljem stjecanja uvida u njihove prednosti, mane i ograničenja.

U prvom dijelu rada, prikazane su osnovne informacije o anatomiji rektuma, patohistološka podjela najčešćih tumora rektuma te uvriježeni adenom – karcinom slijed. U drugom dijelu rada naglasak je na određivanju stupnja tumora, prijeoperacijska evaluacija i trenutni kriteriji za tehnike lokalne ekscizije. Same lokalne tehnike su detaljnije opisane kako bi se dobio uvid u njihovu izvedbu.

U izradi ovog preglednog rada korišteni su znanstveni članci na zadanu temu te dostupna medicinska literatura (4).

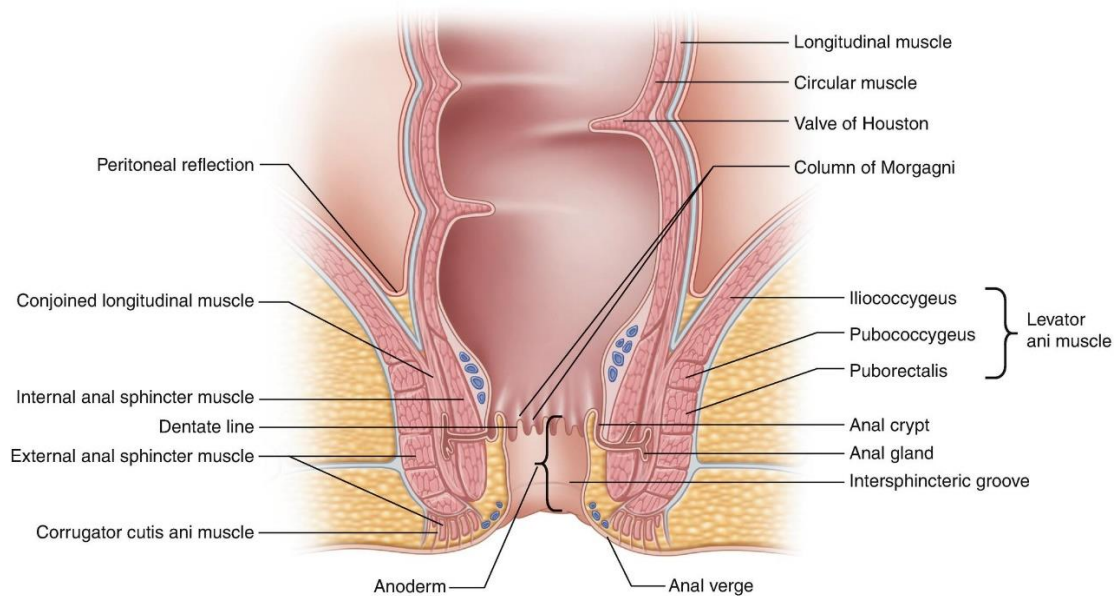
### 3. ANATOMIJA REKTUMA

U visini drugog ili trećeg sakralnog kralješka colon sigmoideum se nastavlja u zadnje ili završno crijevo, *rectum*. Rektum je treći dio debelog crijeva i ujedno posljednji dio probavnog kanala. Dugačak je oko 15 cm, spušta se po stražnjoj stijenci zdjelice i na donjem kraju mu se nalazi čmarni otvor, *anus*.

Naziv rektum nije u skladu s njegovim stvarnim oblikom jer on zavija u sagitalnoj i frontalnoj ravnini. Prislonjen je uz prednju površinu sakruma i trtične kosti. *Flexura sacralis* odgovara konkavitetu tih površina i nastavlja se iznad dijafragme pelvis, gdje nedaleko od vrha trtične kosti prelazi u drugi sagitalni zavoј. Ovaj je suprotno orijentiran i konkavitet mu je okrenut prema nazad. Prolazi kroz mišićno dno zdjelice i nosi naziv *flexura perinealis*. Zavoje u frontalnoj ravnini proizvode stalni poprečni nabori, *plicae transversales recti*, koji se nalaze na bočnim stijenkaма, a tvori ih sluznica i kružni sloj mišićnice. Konstantan i najveći je Kohlrauschov nabor, koji je oko 6 cm udaljen od anusa, a izdiže se na desnoj stijenci. Iznad i ispod njega, na lijevoj se stijenci nalazi po jedan slabije izražen nabor koji može manjkati. Nasuprot naborima, stijenka crijeva se izbočuje, što odgovara konveksitetima zavoja u frontalnoj ravnini.

Proširenje rektuma, *ampulla recti*, završava iznad dijafragme pelvis. U perinealnoj fleksuri lumen se naglo stješnjava u obliku lijevka i tako započinje donji, kraći i uži odsječak rektuma, *canalis analis*. On je dug oko 3,5 cm, a usmjeren je prema dolje i natrag. Prolazi kroz dijafragmu pelvis, ispod koje se u njegovoj stijenci nalazi glatki *m. sphincter ani internus*, a oko ovoga poprečnoprugasti *m. sphincter ani externus*. U analnom se kanalu razlikuju tri pojasa. Gornji pojas je *zona columnaris*, nazvan tako jer je u njemu sluznica izdignuta u 5 – 10 uzdužnih

nabora, *columnae anales* ili Morgagnieve kolumne. Između njih se nalaze brazde, *sinus anales*. Na donjem kraju sinuse ograničavaju polumjesečasti nabori sluznice, *valvulae anales*, koji spajaju po dvije susjedne kolumne. Srednji pojas je *zona haemorrhoidalis* s glatkom površinom. Donji pojas površno je građen od kože i otuda dolazi naziv *zona cutanea* (5-8).



**Slika 1. Anatomija rektuma** (Preuzeto iz Carmichael JC, Mills S. *Anatomy and Embryology of the Colon, Rectum, and Anus. In: ASCRS Textbook of Colon and Rectal Surgery. ; 2022*)

### 3.1. Građa stijenke rektuma

Peritonealna prevlaka, *tunica serosa*, nastavlja se sa sigmoidnog kolona na rektum i oblaže mu prednju stijenku do razine Kohlrauschova nabora. Na tom se mjestu kod žena prebacuje na stražnju stijenku vagine i uterusa čime je omeđen najkaudalniji izdanak peritonealne šupljine, *excavatio rectouterina*. Na lateralnim stijenkama serozna ovojnica ne dopire tako nisko kao sprijeda, a na stražnjoj stijenci rektuma ona nedostaje. Peritonealnu ovojnicu s mišićnicom spaja *tela subserosa*.

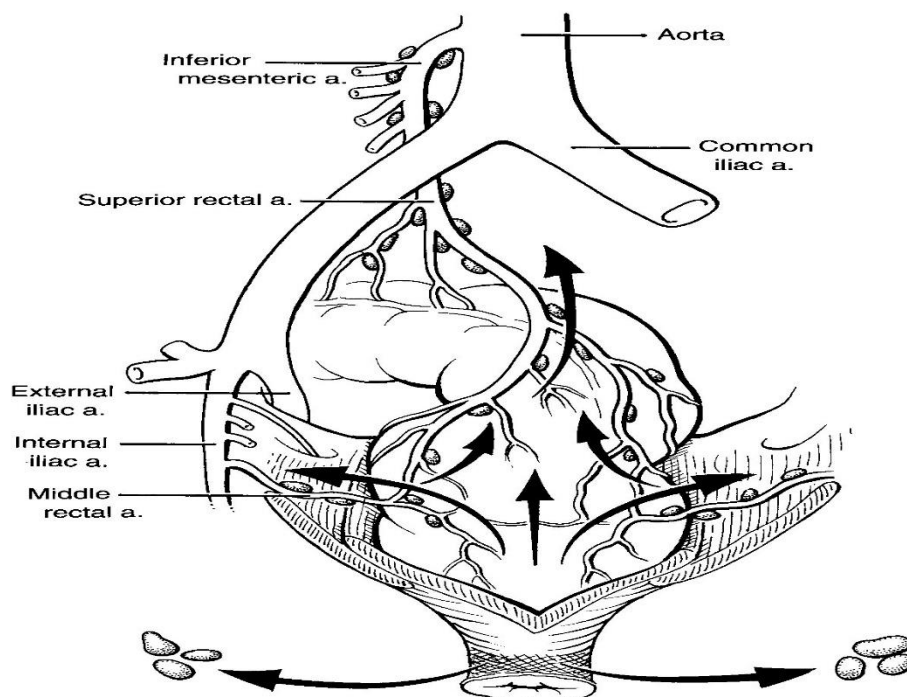
*Tunica muscularis* u rektumu ima dva sloja glatkih mišićnih vlakana, vanjski *stratum longitudinale* i unutarnji *stratum circulare*. Cirkularni sloj je u analnom kanalu zadebljao i tvori *m. sphincter ani internus* u obliku visoke kružne ploče. Ovaj mišić je izvana obuhvaćen drugim, koji također okružuje analni dio završnog crijeva pa se naziva *m. sphincter ani externus*. Oba sfinktera tonusom zatvaraju crijevo. *M. sphincter ani externus* kontrahira se pod utjecajem volje, a inervira ga *nervus pudendus*. *Tela submucosa* sloj je rahlog veziva s pomoću kojega se sluznica drži uz mišićnicu. *Columnae anales* i *zona haemorrhoidalis* imaju u submukoznom sloju obilate venske mreže koje kao elastični jastučići pomažu zatvaranju crijeva. *Tunica mucosa* pokriva jednoslojni cilindrični epitel s vrčastim stanicama. Izbočuje se u gore opisane nabore. Na granici prema podsluzničnom sloju nalazi se *lamina muscularis mucosae*. U analnom kanalu sluznica postupno prelazi u vanjsku kožu. U sinusima se nalazi jednoslojni cilindrični epitel, a *columnae anales* su pokrivene mnogoslojnim pločastim epitelom. U zoni *hemorrhoidalis* nestaje karakter sluznice, a *zona cutanea* ima pigmentiranu kožu s oroženim epitelom, dlakama, žlijezdama lojnicama i znojnicama (6,9,10).

### **3.2. Opskrba krvlju i limfatički sustav**

Donja mezenterična arterija (DMA), najudaljenija grana abdominalne aorte prije njezinog razdvajanja, završava kao gornja rektalna (hemoroidalna) arterija. Ova arterija opskrbljuje rektum i gornju trećinu analnog kanala. Rektum prima dodatnu vaskularnu opskrbu od parne srednje rektalne arterije, koja je grana unutarnje ilijačne arterije, opskrbljujući distalni rektum i proksimalni analni kanal. Također parna, donja rektalna arterija odvaja se od unutarnje pudendalne arterije, koja je grana unutarnje ilijačne arterije. Kolaterale između donje i gornje hemoroidalne arterije postoje na razini nazubljene linije (5,11,12).

Venska drenaža rektuma prati arterijsku opskrbu. Krv se odvodi iz rektuma u sustav portalnih ili sistemskih vena. Većina krvi iz rektuma drenira se u gornju rektalnu venu koja drenira u portalni sustav kroz donju mezenteričnu venu. Distalni dio rektuma i analnog kanala ima drenažu kroz srednje i donje rektalne vene u unutarnje ilijačne vene putem pudendalne vene (5).

Limfna drenaža rektuma slijedi arterijsku opskrbu. Rektum drenira u gornje rektalne limfne žile do retroperitonealnih donjih mezenteričnih limfnih čvorova. Dodatno, srednje i donje hemoroidalne žile imaju limfnu drenažu u unutarnje ilijačne čvorove. Ispod nazubljene linije u analnom kanalu, limfa se drenira u ingvinalne čvorove (13,14).



**Slika 2. Opskrba krvlju i limfna drenaža rektuma** (Preuzeto iz Greenfield, Lazar J., Mulholland, Michael W., Oldham, Keith T., Zelenock, Gerald B., Lillemoe, Keith D. Surgery: Scientific Principles & Practice, 3rd Edition; 2005)

## **4. TUMORI REKTUMA**

### **4.1. Benigni tumori**

Benigni tumori uključuju adenomatozne polipe, hamartome, upalne pseudopolipe i tumore neepitelijalnog podrijetla. Adenomatozni polipi su benigni tumori koji potječu iz epitela, ali imaju potencijal za malignu transformaciju. Oni čine oko 70% svih benignih formacija. Mogu biti pedunkularni (na peteljci) ili sesilni (plosnati). Histološki se razlikuju u tri tipa: tubularni adenomi, najčešći tip koji čini 75% do 80% svih adenomatoznih polipa; tubulovilozni adenomi, s incidencijom od 10 do 15%; i vilozni adenomi, koji se javljaju u 5 do 10% slučajeva. Hamartomi su polipoidne formacije, poput juvenilnih polipa, i nisu maligni. Upalni polipi su hiperplastične promjene stanica koje se nalaze u Crohnovoj bolesti i ulceroznom kolitisu, ali nisu prave tumorske formacije. Benigni mezenterijalni tumori imaju slične karakteristike kao polipi i uključuju leiomiome, koji mogu krvariti i maligno alterirati. Osim navedenih, u ovu skupinu spadaju i fibromi, hemangiomi, neurofibromi i ostali (15,16).

### **4.2. Maligni tumori**

Najčešći maligni tumor rektuma je karcinom. Drugi maligni tumori poput sarkoma, gastrointestinalnih stromalnih tumora i karcinoida mogu se pojaviti, ali puno su rjeđi. Kolorektalni karcinom je najčešći oblik karcinoma abdomena u zemljama s takozvanim zapadnjačkim načinom prehrane. Smatra se da je karcinom rezultat genetskog poremećaja te da se maligna transformacija postupno događa akumulacijom genetskih promjena. To se danas objašnjava teorijom adenom-karcinom slijed, koja će biti detaljnije opisana kasnije u tekstu.

Karcinomi rektuma mogu varirati u veličini i makroskopski se mogu pojaviti kao polipi, cirkularne infiltracije, difuzne infiltracije ili egzulceracije (17). Prema stupnju diferencijacije, tumori se mogu podijeliti na dobro i slabo diferencirane. Dobro diferencirani tumori sastoje se od žlijezda obloženih visokim cilindričnim epitelom sličnim epitelu prisutnom u adenomima. S druge strane, slabo diferencirani tumori sastoje se od pojedinačnih stanica, tračaka ili solidnih nakupina atipičnih, pleomorfnih stanica. Invazivna komponenta ovih tumora izaziva snažnu dezmodoplastičnu reakciju strome, što rezultira čvrstom konzistencijom tumora. Histološki su najčešće adenokarcinomi. Postoje različite metode za određivanje stadija kolorektalnog karcinoma, pri čemu su najčešće korištene Dukesova i internacionalna TNM klasifikacija, koje će biti detaljnije opisane kasnije u tekstu. Širenje karcinoma može biti direktno (brže poprečno nego uzdužno), limfogeno (intramuralno i ekstramuralno), venski (diseminacija krvlju s pojavom udaljenih metastaza, najčešće u jetri i plućima), transperitonealno i implantacijom (18).

## 5. ADENOM-KARCINOM SLIJED

Adenom-karcinom slijed je koncept koji predviđa evoluciju karcinoma debelog crijeva i rektuma putem posrednog benignog entiteta, adenoma. To je hipoteza koja je prvi put promovirana u literaturi 1928. godine od tima Dukesa i Lockhart-Mummerya kao polip-karcinom slijed. Koncept objašnjava kako maligni potencijal adenomatoznog polipa korelira s veličinom polipa, histološkim tipom adenoma, odnosno s udjelom vilozne sastavnice, i stupnjem displazije epitela. Iako je koncept možda star, ipak opisuje modernu znanstvenu paradigmu koja je poslužila kao okvir za mnoge od ključnih napredaka u rasvjetljavanju molekularno-genetske prirode raka postignute tijekom proteklih desetljeća. Osim toga, koncept je pružio osnovu za veliki dio našeg trenutnog pristupa prevenciji i otkrivanju ranih karcinoma debelog crijeva (19).

Proces maligne transformacije, za koji sada znamo da uključuje kumulativno stjecanje višestrukih genetskih mutacija, pretpostavlja se da se odvija tijekom proširenog vremenskog razdoblja od 10 do 15 godina. Prve promjene su aberantne žarišne kripte. Kada promjene na sluznici postanu vidljive, nazivaju se adenomatoznim polipom. Displazija epitelnih stanica je sljedeći stadij te uključuje prodor kroz subepitelijalnu barijeru i invaziju kroz sve slojeve stijenke rektuma. Opisani adenom-karcinom slijed ima sljedeće implikacije: kontrola raka debelog crijeva može se postići sprječavanjem pojave adenoma ili inhibicijom rasta adenoma kada se razviju, te kirurškim ili kolonoskopskim uklanjanjem adenoma svaki put kada se otkriju (20,21).



## 6. ODREĐIVANJE STUPNJA TUMORA

Određivanje stadija tumora pruža ključne informacije o opsegu bolesti. Dobivene informacije koriste se za određivanje prognoze, vođenje terapije i procjenu odgovora na terapiju. Precizna procjena stadija je ključna za usmjeravanje multidisciplinarnog pristupa terapiji.

### 6.1. Dukes i TNM klasifikacijski sustav kolorektalnog karcinoma

Potrebno je odrediti točan stadij karcinoma prema TNM sustavu ili po uvriježenom sustavu koji je uveo Dukes (22).

1932. godine britanski patolog Cuthbert Dukes uveo je sustav klasifikacije karcinoma debelog crijeva u četiri stadija:

- stadij A: karcinom proširen do mišićnog sloja, limfni čvorovi nisu zahvaćeni
- stadij B: proširen na mišićni sloj, limfni čvorovi nisu zahvaćeni
- stadij C: probija mišićni sloj, limfni čvorovi zahvaćeni
- stadij D: prisutne udaljene metastaze (23).

Godine 1987., Američki zajednički odbor za rak (AJCC) i Međunarodna unija protiv raka (IUCC) su predstavili sistem stadija raka temeljen na lokalnoj dubini invazije tumora (T), prisutnosti i broju limfnih metastaza (N) te prisutnosti udaljenih metastaza (M). Ažurirani TNM kriteriji za karcinom debelog crijeva iz 2002. godine danas se najčešće koriste u kliničara (22).

Za razliku od Dukesovog stadijskog sustava iz 1932. godine, koji se temelji isključivo na histopatologiji, TNM sustav omogućava procjenu kategorija T, N i M putem drugih kliničkih

kriterija, uključujući fizikalni pregled, slikovne pretrage, endoskopiju i/ili kirurško istraživanje (Tablica 1.)(24). Ranije, informacije dobivene iz patološki određenog stadija uglavnom su se koristile za određivanje prognoze (22,25).

Tablica 1. Procjena proširenosti kolorektalnog karcinoma

Klasifikacija		Opis
Dukes	TNM	
A	T1N0M0	Ne prodire kroz <i>m. mucosae</i>
B	B1 T2N0M0	Tumor ograničen na <i>m. mucosae</i> ; nema zahvaćenosti regionalnih limfnih čvorova
	B2 T3-4N0M0	Tumor prodire u/kroz serozu; nema zahvaćenosti regionalnih limfnih čvorova
C	C1 T2N1M0	Tumor ograničen na <i>m. mucosae</i> ; zahvaćeni regionalni limfni čvorovi
	C2 T3-4N1M0	Tumor prodire u/kroz serozu; zahvaćeni regionalni limfni čvorovi
D	TXNXM1	Udaljene metastaze

## 6.2. Kikuchi klasifikacijski sustavi sesilnih polipa

Kikuchijev nivo je histopatološki pojam koji se koristi za opisivanje stupnja invazije sesilnog rano invazivnog kolorektalnog karcinoma kod T1 stadija. Za sesilne zloćudne polipe, Kikuchi klasifikacija opisuje dubinu invazije dijeleći submukozu na tri razine (SM1–3). SM1, 2 i 3 označavaju invaziju karcinoma u prvu trećinu, drugu trećinu i najdublju trećinu submukoze (26). Maligna invazija ograničena na površinski treći dio (SM1) ima nizak rizik od metastaza u limfnim čvorovima (1%–3%) i preporuča se lokalna ekscizija. Za SM2 i SM3, rizik od metastaza u limfnim čvorovima iznosi 8%, odnosno 23%, što nije preporučeno za lokalnu eksciziju (27).

### **6.3. Haggitt klasifikacijski sustav pedunkularnih polipa**

Razina invazije u polipu ključan je čimbenik koji određuje je li endoskopsko upravljanje malignim polipom adekvatno. Dubina invazije pokazala je korelaciju s rizikom od metastaza u limfnim čvorovima. Haggitt i suradnici opisali su klasifikacijski sustav za pedunkularne polipe s razinama invazije od 0 do 4. Razina 0 označava karcinom in situ ili intramukozni karcinom. Te lezije nisu invazivne i stoga se ponašaju kao benigni adenomi zbog odsutnosti limfnih žila u mukoznom sloju. Lezije razine 1 imaju adenokarcinom koji invazivno prodire kroz muscularis mucosae u submukozu i strogo su ograničene na glavu polipa. Karcinomi koji invadiraju do vrata polipa smatraju se lezijama razine 2. Invazija karcinoma u peteljku polipa označava invaziju razine 3. Lezije razine 4 označavaju invaziju adenokarcinoma u crijevni zid ispod peteljke polipa i ograničene su na submukozu. Sésilni polipi nemaju peteljke i smatraju se ekvivalentnim pedunkularnim polipima razine 4 s obzirom na njihovu incidenciju metastaza u limfnim čvorovima (28).

## **7. LOKALNA EKSCIZIJA TUMORA REKTUMA**

### **7.1. Trenutni kriteriji za uključivanje lokalne ekscizije**

Predloženi kriteriji za lokalnu eksciziju su sljedeći: tumor veličine do 3 cm, zahvaćenost cirkumferencije rektuma manja od 30%, mobilni tumor unutar 15 cm od nazubljene linije (29).

Parametri za upravljanje tumorom rektuma preporučuju lokalnu eksciziju kao prikladan modalitet liječenja za pacijente sa sesilnim polipima rektuma. Kriteriji za lokalno liječenje uključuju dobro do umjereno diferencirani T1 karcinom, odsutnost limfovaskularne ili perineuralne invazije. Karcinom rektuma T1, slabo diferenciran nakon neoadjuvantne terapije. Karcinom rektuma T2 bez pozitivnih limfnih čvorova, manji od 3 cm nakon neoadjuvantne terapije. Zatim, karcinom rektuma T3 bez pozitivnih limfnih čvorova, manji od 3 cm nakon značajnog odgovora na neoadjuvantnu terapiju. Na poslijetku, rektalni karcinomi, neovisno o stadiju, mogu zahtijevati palijativno liječenje u visokorizičnih pacijenata za veliku kiruršku intervenciju, ili kod difuznih metastatskih bolesti, ili kod pacijenata koji su odbili APR (30).

### **7.2. Prijeoperacijska evaluacija**

Postoji nekoliko varijabli koje treba procijeniti prilikom razmatranja pacijenta za lokalnu eksciziju. Ključne varijable uključuju sljedeće karakteristike tumora: diferencijacija, prisutnost invazije limfovaskularnog sustava, položaj u rektumu, veličinu i klinički stadij. Druge ključne varijable koje je važno uzeti u obzir prije izvođenja kirurgije za rak rektuma su karakteristike pacijenta koje ga mogu staviti u veći kirurški rizik (31).

Preporuke su da se rektosigmoidoskopija obavi zajedno s digitorektalnim pregledom kako bi se odredila udaljenost lezije od analnog ruba, njena pokretljivost i procijenio položaj u odnosu na sfinkterni sustav. Točnost procjene dubine invazije digitorektalnim pregledom potvrđeno je

da varira od 58 do 88%. Tumori koji su dostupni digitorektalnim pregledom mogu se karakterizirati kao pokretni ili fiksirani. Pacijenti s velikim i fiksiranim tumorima mogu odmah biti isključeni iz razmatranja za lokalnu eksciziju jer ovi često pokazuju invaziju u dublje slojeve (30). Endoskopija nije uključena kao alat za preoperativnu evaluaciju ranih karcinoma rektuma u većini engleske literature, ali se koristi kao alat za potpunu procjenu debelog crijeva radi evaluacije sinkronih karcinoma i polipa. S druge strane, endoskopija se koristi kao jedan od važnih alata za identifikaciju i/ili liječenje ranih karcinoma rektuma u Japanu (32). Prednost ima ERUS, čija točnost za T stadij iznosi od 80 do 95%, a za zahvaćenost limfnih čvorova mezorektuma iznosi od 70 do 75%. Upotreba je ograničena na lezije udaljene manje od 14 cm od anusa, nije primjenjiv za gornji dio rektuma ili za stenozirajući tumor. Veoma je koristan u određivanju proširenosti bolesti u analni kanal, što je klinički važno za planiranje operacije očuvanja sfinktera (33). CT je dio rutinskog pregleda. Koristan je za identifikaciju povećanih zdjeličnih i van zdjeličnih limfnih čvorova te visceralnih metastaza. Ograničena je korist u malim primarnim tumorima, procjeni T stadija i procjeni perirektalnih limfnih čvorova. Osjetljivost je 50-80 %, a specifičnost 30-80%. PET/CT je dokazana kao najosjetljivije ispitivanje za otkrivanje metastatske bolesti u jetri i drugdje. Osjetljivost iznosi 97%, a specifičnost 76% u procjeni recidivirajućeg kolorektalnog karcinoma. Kada govorimo o MR-u, točnosti stadija T i zahvaćenosti limfnih čvorova variraju od 66 do 92%, odnosno od 57 do 90%, redom (34). Ukoliko usporedimo ERUS i MR zaključujemo sljedeće; MR može biti superiorniji za veliko polje gledišta, bolji je za proksimalne i stenozirajuće lezije, manje je ovisan o operatoru i tehnici, bolji pri procjeni veličine i morfološke karakterizacije perirektalnih čvorova. ERUS može biti superiorniji za procjenu invazije u muscularis propria (T1 nasuprot T2) i značajno veću osjetljivost za T3 bolest. MR i ERUS pružaju nadopunjujuće informacije (35).

### **7.3. Tehnike lokalne ekscizije tumora rektuma**

Sve dolje navedene tehnike lokalne ekscizije pri izvođenju zahtijevaju markiranje reseksijske linije tumora, što zahtjeva maksimalnu preciznost. Ta granica bi trebala biti 5 mm od makroskopskog ruba tumora za benigne lezije i 10 mm u slučaju invazivnog karcinoma. Moguće vrste disekcija navedenih tehnika su mukozektomija, parcijalna resekcija ili resekcija punom debljinom stijenke te resekcija punom debljinom s dijelom perirektalnog masnog tkiva. Kod resekcija s dijelom perirektalnog masnog tkiva često se može uzorkovati 1 ili 2 susjedna limfna čvora koji se mogu ispitati na metastatsko širenje. Nadalje, pri svakom postupku potrebno je šivanje defekta i uzorkovanje preparata na patohistološku analizu (36).

#### **7.3.1. Transanalna ekscizija**

Tumori koji su udaljeni manje od 10 cm od analnog ruba mogu se resecirati pomoću transanalne ekscizije (TAE). Priprema za operaciju uključuje potpunu pripremu crijeva, primjenu sistemskih antibiotika te prekid svih antikoagulansa. Položaj u operacijskoj dvorani ovisi o lokaciji tumora. Pacijent se postavlja u litotomijski položaj za posteriorne tumore i u položaj na trbuhu za anteriorne i lateralne tumore. Regionalna ili opća anestezija mogu se koristiti za uklanjanje tumora. Kako bi se olakšala vizualizacija, anus se nježno dilatira i retrahira pomoću Lone Star retraktora (37). Cilj TAE-a je potpuna ekscizija tumora do masnog tkiva mezorektuma s najmanje 1 cm radijalne margine. Kod anteriornih tumora koji se približavaju stražnjem vaginalnom zidu, to možda nije moguće, pa se tada provodi djelomična ekscizija. Postiže se dobra hemostaza, a defekt u stijenci crijeva zatvara se poprečno kako bi se izbjeglo sužavanje lumena upotrebom prekinutih resorptivnih šavova. Uzorak bi kirurg trebao ordinirati za patološku procjenu rubova. Nakon operacije, pacijenti osjećaju minimalnu bol, ali groznica

nije neobična. Pacijenti mogu nastaviti s redovitom prehranom i aktivnošću unutar 24 sata (38). Postoperativni komplikacije su rijetke i uključuju rektalno krvarenje, što je najčešće (6%), stenozu rektuma (5,5%), zadržavanje mokraće (1,5%), fekalnu inkontinenciju (0,5%) i rektovaginalnu fistulu (<1%). Ako pacijenti prime zračenje prije resekcije, rektalna bol je najčešća komplikacija (8%) (39). Glavna mana TAE-a su lošiji kirurški ishodi. Moore i drugi su pokazali da novije procedure poput TEM-a češće daju čiste rubove nego tradicionalni TAE (90% naspram 71%) i značajno manju vjerojatnost fragmentacije tumora (94% naspram 65%). Pretpostavlja se da je suboptimalna intraoperativna vizualizacija uzrok povećanog rizika od pozitivnih rubova i fragmentacije tumora nakon TAE-a (40).

### **7.3.2. Transanalna endoskopska mikrokirurgija**

TEM je prvi put predstavljen 1980-ih godina od strane Beussa kao alternativa radikalnoj kirurgiji za uklanjanje rektalnih polipa. TEM instrumentarij sastoji se od 3D optičkog sustava za promatranje s određenim operativnim instrumentima i endoskopskom jedinicom. Operativni instrumenti uključuju operativni rektoskop (promjera 4 cm, duljine 12 ili 20 cm), stereoskop i instrumente za disekciju, eksciziju i šivanje. Endoskopska jedinica pruža insuflaciju, aspiraciju, irigaciju i kontinuirano praćenje intrarektalnog tlaka. Rektoskop i njegovi priključci pričvršćuju se za operacijski stol pomoću višezglobne stezaljke (40). Pogled je povećan i otprilike 220 stupnjeva rektuma može se odjednom vidjeti. Priprema za operaciju uključuje potpunu pripremu crijeva, primjenu sistemskih antibiotika i prekid upotrebe svih antikoagulansa. Anestezija se pruža ili spinalno ili općom anestezijom, a pacijent je postavljen na operacijski stol tako da je tumor u ovisnom položaju. Resektoskop omogućuje pristup lezijama rektuma više proksimalno do 15 cm. Budući da će distalni dio rektuma stvoriti vakuum s rektoskopom,

vrlo niske lezije (<5 cm od analnog ruba) nisu adekvatno vizualizirane TEM postupkom. Rektum se insuflira standardnim laparoskopiskim CO2 insuflatorom, a zatim se izvodi ekscizija punog sloja uz pomoć laparoskopskih instrumenata kako bi se postigla 1 cm radijalna margina (33). Defekt u zidu crijeva zatvara se poprečno, a uzorak se ordinira za patološku analizu. Nakon operacije, očekuje se da će pacijenti provesti noć u bolnici i brzo se oporaviti s ranim povratkom na normalnu prehranu i aktivnosti (41). Najčešće prijavljene komplikacije su krvarenje (27%), infekcija mokraćnog sustava (21%) i dehiscencija šavne linije (14%). Krvarenje i perforacija mogu postati opasni po život, pogotovo kod multimorbiditetnih ili starijih pacijenata. Često zahtijevaju reoperacije i produžuju boravak u bolnici. Prijavljena incidencija fekalne inkontinencije koja se razvija nakon umetanja rektoskopa iznosi 1%, a ovo je općenito privremeno (42). Glavna mana TEM-a, koja je rezultirala sporim prihvaćanjem, je trošak rektoskopa. Iako jasno pokazuje bolju vizualizaciju, ima vrlo ograničenu kliničku ulogu u manjim tumorima u rektumu smještenima od 5 do 15 cm. Još jedna mana TEM-a je spora krivulja učenja koja je povezana s njegovom upotrebom. Barendse i suradnici su istraživanjem potvrdili da je kod pacijenata koji su podvrgnuti TEM-u nakon što je kirurg obavio barem 35 postupaka, rizik od recidiva malignih lezija smanjen za 10% u usporedbi s onima koji su podvrgnuti kirurškom zahvatu u prvih 1-35 postupaka (43).

### **7.3.3. Transanalna minimalno invazivna kirurgija**

TAMIS je prvi put opisan 2009. kao alternativa skupljoj TEM metodi. TAMIS postupak koristi jednokratnu platformu, najčešće su SILS i GelPOINT. Bez obzira na to koja se platforma koristi, osnovna načela postupka ostaju ista. Iako postoje alternativni sinonimi za TAMIS, mogao bi biti valjan generički naziv za sve postupke koji koriste višekanalne jednokratne portove u vezi s minimalno invazivnom kirurgijom transanalno. Upotrebom ovih platformi, konvencionalni laparoskopski instrumenti, uključujući i kameru, mogu se koristiti za izvođenje postupka.



Priprema za operaciju uključuje potpunu pripremu crijeva, primjenu sistemskih antibiotika te prekid upotrebe svih antikoagulansa. Anestezija se pruža ili spinalno ili općom anestezijom, a pacijent se postavlja u litotomijski položaj. Ulazni dio platforme se prvo podmazuje i uvodi u analni kanal, a pneumorektum se uspostavlja pomoću standardnog laparoskopskog CO<sub>2</sub> insuflatora. Laparoskopska kamera i instrumenti poput hvataljki, uređaja za toplinsku energiju i igala uvode se kroz ulaz kako bi se operatoru pomoglo u izvođenju ekscizije tumora punog sloja s marginom od 1 cm. Preostali defekt rektuma zatvara se poprečno, a uzorak se ordinira za patološku analizu. Nakon operacije, očekuje se da će pacijenti provesti noć u bolnici i brzo se oporaviti s ranim povratkom na normalnu prehranu i aktivnosti. Neki istraživači dizajniraju TAMIS platformu tako da postupak može biti izveden uz pomoć Da Vinci robota. Komplikacije nakon TAMIS postupka su rijetke s ukupnom stopom od 7.4%. Stopa konverzije provedenih za benigna i maligna oboljenja iznosila je 2.3%. Nehotičan ulazak u peritoneum tijekom TAMIS-a prijavljen je u 1% slučajeva, a u nekim slučajevima zatvaranje rektuma bilo je uspješno transanalno. Kod malignih polipa, stopa pozitivnih rubova iznosila je 4.4%, a stopa fragmentacije tumora 4.1% (44).

#### **7.3.4. Transanalna endoskopska operacija**

Transanalna endoskopska operacija (TEO) razvila se iz TEM-a 2003. godine kao nova tehnika. TEO, koja je noviji i jednostavniji sustav, postala je široko implementirana. Ne koristi 3D optički sustav i ima kraći rektoskop (promjera 4 cm, duljine 7,5 ili 15 cm). Troškovi standardnih laparoskopskih instrumenata, opreme i postavljanja su niži, što potencijalno otvara tehniku svakom kirurgu s prethodnim iskustvom u laparoskopskoj kirurgiji. Glavna razlika u odnosu na TEM je nedostatak binokularnog vida. Riječ je o minimalno invazivnoj tehnici koja se koristi za

lokalnu eksciziju benignih i odabranih malignih rektalnih lezija. Priprema za operaciju uključuje potpunu pripremu crijeva, primjenu sistemskih antibiotika i prekid upotrebe svih antikoagulansa. Pacijent je postavljen u položaj ovisnom o lokalizaciji tumora, postavlja se u litotomijski položaj za posteriorne tumore i u položaj na truhu za anteriorne i lateralne tumore. Zahtjeva korištenje standardnih laparoskopskih instrumenata poput hvataljki, aspiratora, disektora i monopolarnog kautera. Na početku postupka, markira se reseksijska linija oko lezije pomoću koagulacije, stvarajući marginu čišćenja. Potrebno je postignut rub od 5 mm kod benignih lezija, a 10 mm u slučajevima kada se sumnja na karcinom. Defekt u zidu crijeva zatvara se poprečno, a uzorak se ordinira za patološku analizu. Postoperativne komplikacije nisu učestale. Krvarenje se javlja u otprilike 8.4% slučajeva, infekcije urinarnog trakta u oko 1%, a urinarna retencija također u oko 1% slučajeva. Medijan boravka u bolnici je oko tri dana. Pokazano je da TEO ima niže troškove uz uporabu standardne laparoskopske opreme, bolju ergonomiju (zahvaljujući kameri) i kraći period učenja. Međutim, iskustvo s TEO-om je ograničeno, što rezultira i ograničenim brojem studija. Zaključno, iako je potrebno dulje praćenje, TEO se čini učinkovitom metodom ekscizije benignih tumora i niskorizičnih T1 karcinoma rektuma. TME ostaje zlatni standard, posebno kod lezija  $\geq pT1sm2$  (45).

### **7.3.5. Endoskopska resekcija fleksibilnim kolonoskopom**

Endoskopska polipektomija i endoskopska mukozna resekcija (EMR) su uspostavljeni standardi liječenja kolorektalnih polipa. Endoskopska submukozna disekcija (ESD) nudi en blok resekciju većih ravnih ili sesilnih lezija. Tehnika ima prednosti u liječenju visokog stupnja displazije i ranog stadija raka. Međutim, tehnički je zahtjevna i dugotrajna te bi trebala biti ograničena na lezije sumnjive na visoki stupanj displazije ili rani invazivni karcinom.

Najnoviji dodatak tehnikama endoskopske resekcije je endoskopska resekcija s punom debljinom (EFTR) pomoću specijalno razvijenih uređaja za fleksibilnu endoskopiju. EFTR je indiciran za lezije bez uzdignuća uzrokovane submukoznom fibrozom, invazivnim rastom ili tumorima koji potječu iz muscularis propria-e, T1 karcinome s niskim rizikom od metastaza te kao palijativno liječenje za nepogodne pacijente s T1 ili T2 karcinomima (46). EFTR, pomoću fleksibilnog kolonoskopa, je alternativa dobro uspostavljenim tehnikama transanalne endoskopske mikrokirurgije (TEM) i transanalne minimalno invazivne kirurgije (TAMIS). Tehnike TEM i TAMIS nisu ograničene veličinom lezije, ali mogu biti ograničene u pristupu lezijama koje se nalaze u najproksimalnijem i najdistalnijem dijelu rektuma. EFTR može učinkovito izrezati veće rektalne lezije bez obzira na lokaciju, što je čini svestranijom tehnikom od TEM-a ili TAMIS-a. Do danas postoje samo ograničeni podaci o učinkovitosti metode, obično izvedene pomoću uređaja za resekciju pune debljine (FTRD). Vrijeme postupka uglavnom ovisi o položaju lezije (ponekad prolazak do proksimalnih lokacija može biti težak ili čak nemoguć). Zahvate EFTR-e moguće je izvesti pod blagom sedacijom, propofolom i fentanilom, i u fiksnom položaju litotomije. Pacijenti primaju periproceduralnu intravensku i postproceduralnu peroralnu profilaktičku antibiotičku terapiju tijekom 5 dana. Medijan duljine boravka u bolnici nakon postupka je jedna noć (raspon 0–3 noći). U najvećoj prospektivnoj studiji objavljenoj do sada, stopa R0 resekcije iznosila je 77,7% kod 127 pacijenata s neizdignutim adenomima. Ukupna stopa komplikacija iznosila je 9,9% i uključivala je perforaciju, fistulu i krvarenje. Stopa hitne kirurške intervencije bila je 2,2%. Iz svih navedenih razloga, EFTR ima mogućnost zamijeniti ostale tehnike lokalne ekscizije za resekciju benignih i premalignih rektalnih lezija (47,48).

## 8. RASPRAVA

Karcinom rektuma povezan je s većim ukupnim rizikom recidiva nego karcinom debelog crijeva sličnog stadija. Lokalni recidiv kod karcinom rektuma vjeruje se da je posljedica anatomske lokacije i prirođenog izazova za kirurge da postignu jasne, cirkumferentne margine. Odluka o liječenju treba biti pažljivo donesena za svakog pacijenta uzimajući u obzir primjenu multimodalne terapije koja uključuje kemoterapiju, radioterapiju i kirurgiju. Kod ranih stadija karcinoma rektuma lokalna ekscizija je privlačna opcija zbog očuvanja sfinktera i smanjenog morbiditeta. Međutim, postoje neki kontradiktorni podaci u literaturi o lokalnom recidivu i ukupnom preživljenju u usporedbi s radikalnom ekscizijom. Određivanje optimalnog plana liječenja za pacijenta s karcinomom rektuma je složen proces. Dodatno, treba uzeti u obzir postoperativne komplikacije nakon operacije kao što su obnavljanje i održavanje funkcije crijeva, očuvanje genitourinarnih funkcija i analne inkontinencije, koje mogu utjecati na kvalitetu života (49).

Standard kirurškog liječenja za srednje i donje rektalne karcinome trenutno je totalna mezorektalna ekscizija (TME) s ekscizijom rektuma i drenirajućih limfnih čvorova. To obuhvaća kirurške tehnike niske prednje resekcije (LAR) i abdominoperinealne resekcije (APR). Za odabrane pacijente lokalna ekscizija se može obaviti putem transanalne ekscizije, transanalne endoskopske mikrokirurgije (TEM), transanalne minimalno invazivne kirurgije (TAMIS) ili trasanalne endoskopske operacije (TEO). Lokalna ekscizija je organočuvajuća kirurgija u usporedbi s RE s TME za pacijente s karcinomom rektuma stadija I. Podaci o lokalnom recidivu i dugoročnim ishodima pacijenata koji su podvrgnuti lokalnoj eksciziji za T2 tumore su ograničeni (50).

Radikalna ekscizija ima veći rizik od morbiditeta i mortaliteta, dok bi lokalna ekscizija mogla smanjiti postoperativne komplikacije. Komplikacije radikalne ekscizije uključuju redom; dehiscenciju anastomoze (10-20%), impotenciju (30-85%), izostalu ili retrogradnu ejakulaciju (4-8%), disfunkciju mokraćnog mjehura (oko 30%), komplikacije kolostome (oko 10%), upalu, sekreciju, kronični sinus, hernijaciju perinealne rane (oko 15%)(51)... Ranije se lokalna ekscizija izvodila kod pacijenata koji nisu mogli biti podvrgnuti radikalnoj kirurgiji. Zbog visokog stupnja preživljavanja i nižih postoperativnih komplikacija, sada se koristi kao standardni postupak za rane stadije raka rektuma. Iako su pacijenti podobni za radikalnu kirurgiju, lokalna ekscizija postaje preferirana tehnika za većinu pacijenata.

Dugoročni onkološki ishodi lokalne ekscizije još uvijek su predmet rasprave te trenutno ne postoji konsenzus o standardnom liječenju ranih karcinoma rektuma i najbolji standard skrbi za rane karcinome rektuma tek treba biti definiran (52).

Prema Melnitchouku i suradnicima, u studiji na 2084 pacijenta s T1 tumorima i 912 pacijenata s T2 tumorima, nije bilo razlike u preživljenju kod pacijenata koji su podvrgnuti lokalnoj eksciziji i APR kod T1 pacijenata. Također, nije bilo razlike u preživljenju kod T2 tumora između lokalne ekscizije s kemoterapijom i APR (53).

## 9. ZAKLJUČAK

U liječenju tumora rektuma uz radikalnu eksciziju nude se relativno nove tehnike lokalne ekscizije. Iako često nepravedno zapostavljene zbog relativno malog broja zahvata, dugotrajne krivulje učenja ali i "opreza" kirurga, gastroenterologa i onkologa koji još uvijek razmišljaju da je jedino radikalni zahvat siguran, metode lokalne ekscizije imaju i određene prednosti. Tehnike TEA, TEM, TEO, TAMIS ili EFTR fleksibilnom endoskopijom provedene nakon dobre evaluacije i ukoliko je bioptički nalaz povoljan ostvaruju rezultate ekvivalentne radikalnoj eksciziji uz manji postotak postoperativnih komplikacija te bolju kvalitetu života bolesnika. Međutim, dugoročni ishodi lokalne ekscizije i dalje su predmet intenzivnih rasprava, a konsenzus o standardnom liječenju ranih karcinoma rektuma još uvijek nije postignut. Još uvijek se mora definirati najbolji standard skrbi za pacijente s tumorima rektuma.

## 10. SAŽETAK

Tehnike lokalne ekscizije za tumore rektuma privlačne su zbog smanjenog morbiditeta i mortaliteta u usporedbi s radikalnom kirurgijom. Kako bi se postigli željeni rezultati potreban je kvalitetan odabir pacijenata. Postoji nekoliko varijabli koje treba procijeniti prilikom razmatranja pacijenta za lokalnu eksciziju. Ključne varijable uključuju karakteristike tumora kao što su diferencijacija, prisutnost invazije limfovaskularnog sustava, položaj u rektumu, veličina i klinički stadij. Lokalna ekscizija također se izvodi kod pacijenata koji nisu pogodni za velike kirurške zahvate zbog medicinskih komorbiditeta ili kod onih s niskim lezijama koji snažno traže očuvanje sfinktera, čak i ako tumori imaju "visokorizične" čimbenike ili su bili napredniji. Potrebno je napomenuti da je odabir odgovarajućeg lokalnog modaliteta liječenja koji može osigurati slobodne kirurške rubove i pravilna patohistološka evaluacija nakon ekscizije važan dio izvođenja lokalne ekscizije. Obzirom da je riječ o relativno novim tehnikama u kirurgiji rektuma, može se očekivati daljnji napredak svih navedenih tehnika.

**KLJUČNE RIJEČI:** tehnike lokalne ekscizije, tumori rektuma, morbiditet, mortalitet, odabir pacijenata, klinički stadij, slobodni kirurški rubovi

## **11. SUMMARY**

Techniques of local excision for rectal tumors are attractive due to reduced morbidity and mortality compared to radical surgery. Achieving desired results requires careful patient selection. There are several variables to consider when considering a patient for local excision. Key variables include tumor characteristics such as differentiation, presence of lymphovascular invasion, location in the rectum, size, and clinical stage. Local excision is also performed in patients who are not suitable for major surgeries due to medical comorbidities or in those with low lesions who strongly advocate for sphincter preservation, even if tumors have "high-risk" factors or are more advanced. It is important to note that selecting the appropriate local treatment modality that can ensure clear surgical margins and proper histopathological evaluation after excision is an important part of performing local excision. Given that these are relatively new techniques in rectal surgery, further advancement in all these techniques can be expected.

**KEYWORDS:** techniques of local excision, rectal tumors, morbidity, mortality, patient selection, clinical stage, clear surgical margins



## 12. LITERATURA

1. Tomislav Šoša, Željko Sutlić, Zdenko Stanec, Ivana Tonković i suradnici. Kirurgija. Zagreb; Naklada Ljevak; 2007.
2. Fazeli MS, Keramati MR. Rectal cancer: a review. *Med J Islam Repub Iran*. 2015 Jan 31;29:171. PMID: 26034724; PMCID: PMC4431429. [Citirano: 29.1.2024.] Dostupno na: <https://www.ncbi.nlm.nih.gov/pmc/articles/PMC4431429/>
3. Althumairi AA, Gearhart SL. Local excision for early rectal cancer: transanal endoscopic microsurgery and beyond. *J Gastrointest Oncol*. 2015 Jun;6(3):296-306. doi: 10.3978/j.issn.2078-6891.2015.022. PMID: 26029457; PMCID: PMC4397248. . [Citirano: 29.1.2024.] Dostupno na: <https://www.ncbi.nlm.nih.gov/pmc/articles/PMC4397248/>
4. Daniel Owen Young, MD, Anjali S. Kumar, MD, MPH. Local Excision of Rectal Cancer. [Internet] 09. 06. 2017. [Citirano 29.1.2024.] Dostupno na: <https://cbc.org.br/wp-content/uploads/2017/06/062017SCNA07.pdf>
5. Wang YHW, Wiseman J. Anatomy, Abdomen and Pelvis, Rectum. [Updated 2023 Jul 25]. In: StatPearls [Internet]. Treasure Island (FL): StatPearls Publishing; 2024 Jan-. Dostupno na: <https://www.ncbi.nlm.nih.gov/books/NBK537245/>
6. Barleben A, Mills S. Anorectal anatomy and physiology. *Surg Clin North Am*. 2010;90(1):. doi:10.1016/j.suc.2009.09.001. [Citirano 29.1.2024.] Dostupno na: <https://pubmed.ncbi.nlm.nih.gov/20109629/>
7. Stoker J. Anorectal and pelvic floor anatomy. *Best Pract Res Clin Gastroenterol*. 2009;23(4):463-475. doi:10.1016/j.bpg.2009.04.008. [Citirano 29.1.2024.] Dostupno na: <https://www.sciencedirect.com/science/article/abs/pii/S1521691809000638?via%3Dihub>

[b](#)

8. Kahai P, Mandiga P, Wehrle CJ, Lobo S. Anatomy, Abdomen and Pelvis: Large Intestine. In: *StatPearls*. Treasure Island (FL): StatPearls Publishing; August 7, 2023. [Citirano 29.1.2024.] Dostupno na: <https://www.ncbi.nlm.nih.gov/books/NBK470577/>
9. Gangopadhyay AN, Upadhyaya VD, Gupta DK, Agarwal DK, Sharma SP, Arya NC. Histology of the terminal end of the distal rectal pouch and fistula region in anorectal malformations. *Asian J Surg*. 2008;31(4):211-215. doi:10.1016/S1015-9584(08)60089-5. [Citirano 29.1.2024.] Dostupno na: <https://www.sciencedirect.com/science/article/pii/S1015958408600895?via%3Dihub>
10. McMillan A, Lee FD. Sigmoidoscopic and microscopic appearance of the rectal mucosa in homosexual men. *Gut*. 1981;22(12):1035-1041. doi:10.1136/gut.22.12.1035. [Citirano 29.1.2024.] Dostupno na: <https://www.ncbi.nlm.nih.gov/pmc/articles/PMC1419482/>
11. Ayoub SF. Arterial supply to the human rectum. *Acta Anat (Basel)*. 1978;100(3):317-327. doi:10.1159/000144913. [Citirano 9.5.2024.] Dostupno na: <https://pubmed.ncbi.nlm.nih.gov/619506/>
12. Heinze T, Fletcher J, Miskovic D, Stelzner S, Bayer A, Wedel T. The Middle Rectal Artery: Revisited Anatomy and Surgical Implications of a Neglected Blood Vessel. *Dis Colon Rectum*. 2023;66(3):477-485. doi:10.1097/DCR.0000000000002531. [Citirano 9.5.2024.] Dostupno na: [https://journals.lww.com/dcrjournal/abstract/2023/03000/the\\_middle\\_rectal\\_artery\\_revisited\\_anatomy\\_and.21.aspx](https://journals.lww.com/dcrjournal/abstract/2023/03000/the_middle_rectal_artery_revisited_anatomy_and.21.aspx)
13. Greenfield, Lazar J., Mulholland, Michael W., Oldham, Keith T., Zelenock, Gerald B., Lillemoe, Keith D. ANATOMY OF THE RECTUM AND ANAL CANAL, Surgery: Scientific Principles & Practice, 3rd Edition [Internet]. 26.2.2006. [Citirano 9.5.2024.] Dostupno na:

[https://anatomedunesa.weebly.com/uploads/1/8/7/1/1871495/anatomy\\_of\\_the\\_rectum\\_and\\_anal\\_canal.pdf](https://anatomedunesa.weebly.com/uploads/1/8/7/1/1871495/anatomy_of_the_rectum_and_anal_canal.pdf)

14. Pirro N, Sielezneff I, Ouaiissi M, Sastre B. Que savons-nous du drainage lymphatique du rectum ? [What do we know about the lymphatic drainage of the rectum?]. *Gastroenterol Clin Biol*. 2009;33(2):138-146. doi:10.1016/j.gcb.2008.10.012. [Citirano 9.5.2024.]

Dostupno na:

<https://www.sciencedirect.com/science/article/abs/pii/S0399832008006453?via%3Dihub>

15. Purysko AS, Coppa CP, Kalady MF, et al. Benign and malignant tumors of the rectum and perirectal region. *Abdom Imaging*. 2014;39(4):824-852. doi:10.1007/s00261-014-0119-8. [Citirano 9.5.2024.] Dostupno na: <https://link.springer.com/article/10.1007/s00261-014-0119-8>

16. Kantawala KP, Sonavane SK, Menias CO, Pai RK. Atypical tumors of the rectum with pathologic correlation. *Curr Probl Diagn Radiol*. 2011;40(5):198-207.

doi:10.1067/j.cpradiol.2011.01.001. [Citirano 9.5.2024.] Dostupno na:

<https://www.sciencedirect.com/science/article/abs/pii/S0363018811000028?via%3Dihub>

17. Lotfollahzadeh S, Kashyap S, Tisoris A, Recio-Boiles A, Babiker HM. Rectal Cancer.

In: *StatPearls*. Treasure Island (FL): StatPearls Publishing; July 4, 2023. [Citirano 9.5.2024.]

Dostupno na: <https://www.ncbi.nlm.nih.gov/books/NBK493202/>

18. Ponz de Leon M, Di Gregorio C. Pathology of colorectal cancer. *Dig Liver Dis*.

2001;33(4):372-388. doi:10.1016/s1590-8658(01)80095-5. [Citirano 9.5.2024.] Dostupno

na: [https://www.dldjournalonline.com/article/S1590-8658\(01\)80095-5/abstract](https://www.dldjournalonline.com/article/S1590-8658(01)80095-5/abstract)

19. Hong Q, Li B, Cai X, et al. Transcriptomic Analyses of the Adenoma-Carcinoma Sequence Identify Hallmarks Associated With the Onset of Colorectal Cancer. *Front Oncol.* 2021;11:704531. Published 2021 Aug 11. doi:10.3389/fonc.2021.704531. [Citirano 8.5.2024.] Dostupno na: <https://www.ncbi.nlm.nih.gov/pmc/articles/PMC8387103/>
20. Penz D, Waldmann E, Hackl M, et al. Colorectal Cancer and Precursor Lesion Prevalence in Adults Younger Than 50 Years Without Symptoms. *JAMA Netw Open.* 2023;6(12):e2334757. Published 2023 Dec 1. doi:10.1001/jamanetworkopen.2023.34757. [Citirano 8.5.2024.] Dostupno na: <https://pubmed.ncbi.nlm.nih.gov/38055281/>
21. O'Brien MJ, Gibbons D. The adenoma-carcinoma sequence in colorectal neoplasia. *Surg Oncol Clin N Am.* 1996;5(3):513-530. [Citirano 8.5.2024.] Dostupno na: [https://www.surgonc.theclinics.com/article/S1055-3207\(18\)30361-2/pdf](https://www.surgonc.theclinics.com/article/S1055-3207(18)30361-2/pdf)
22. Wu JS. Rectal cancer staging. *Clin Colon Rectal Surg.* 2007;20(3):148-157. doi:10.1055/s-2007-984859. [Citirano 9.5.2024.] Dostupno na: <https://www.ncbi.nlm.nih.gov/pmc/articles/PMC2789513/>
23. Dukes CE, Ahn SB, Cheruku HR, Cantor D, Rennel E, Fredriksson S, et al. The classification of cancer of the rectum. *J Pathol Bacteriol.* 1932;35(3):323-32.
24. Tomislav Brkić, Mislav Grgić. Colorectal Carcinoma. *Medicus*, Vol. 15 No. 1\_Gastroenterologija. [Internet] 26.1.2006. [citirano 9.5.2024.]; Dostupno na: <https://hrcak.srce.hr/file/29340>
25. Miyakita H, Kamei Y, Chan LF, Okada K, Kayano H, Yamamoto S. Classification of rectal cancer according to recurrence types - comparison of Japanese guidelines and Western guidelines. *World J Clin Cases.* 2022;10(36):13284-13292.

doi:10.12998/wjcc.v10.i36.13284. [Citirano 9.5.2024.] Dostupno na:

<https://www.ncbi.nlm.nih.gov/pmc/articles/PMC9850992/>

26. Sonia Lee, Zahra Kassam, Akshay D. Baheti, Thomas A. Hope, Kevin J. Chang, Elena K.

Korngold, Melissa W. Taggart & Natally Horvat. Rectal cancer lexicon 2023 revised and updated consensus statement from the Society of Abdominal Radiology Colorectal and Anal Cancer Disease-Focused Panel. [Citirano 10.5.2024.] Dostupno na:

<https://link.springer.com/article/10.1007/s00261-023-03893-2>

27. Mathews AA, Draganov PV, Yang D. Endoscopic management of colorectal polyps: From

benign to malignant polyps. *World J Gastrointest Endosc.* 2021;13(9):356-370.

doi:10.4253/wjge.v13.i9.356. [Citirano 10.5.2024.] Dostupno na:

<https://www.ncbi.nlm.nih.gov/pmc/articles/PMC8474698/>

28. Ramirez M, Schierling S, Papaconstantinou HT, Thomas JS. Management of the malignant polyp. *Clin Colon Rectal Surg.* 2008;21(4):286-290. doi:10.1055/s-0028-1089944. [Citirano

10.5.2024.] Dostupno na: <https://www.ncbi.nlm.nih.gov/pmc/articles/PMC2780260/>

29. Stitzenberg KB, Sanoff HK, Penn DC, Meyers MO, Tepper JE. Practice patterns and long-term survival for early-stage rectal cancer. *J Clin Oncol.* 2013;31(34):4276-4282.

doi:10.1200/JCO.2013.49.1860. [Citirano 14.5.2024.] Dostupno na:

[https://ascopubs.org/doi/10.1200/JCO.2013.49.1860?url\\_ver=Z39.88-](https://ascopubs.org/doi/10.1200/JCO.2013.49.1860?url_ver=Z39.88-)

[2003&rfr\\_id=ori:rid:crossref.org&rfr\\_dat=cr\\_pub%20%20pubmed](https://ascopubs.org/doi/10.1200/JCO.2013.49.1860?url_ver=Z39.88-2003&rfr_id=ori:rid:crossref.org&rfr_dat=cr_pub%20%20pubmed)

30. Maeda K, Koide Y, Katsuno H. When is local excision appropriate for "early" rectal

cancer?. *Surg Today.* 2014;44(11):2000-2014. doi:10.1007/s00595-013-0766-3. [Citirano

14.5.2024.] Dostupno na: <https://www.ncbi.nlm.nih.gov/pmc/articles/PMC4194025/>

31. Chambers WM, Khan U, Gagliano A, Smith RD, Sheffield J, Nicholls RJ. Tumour

morphology as a predictor of outcome after local excision of rectal cancer. *Br J Surg.*

- 2004;91(4):457-459. doi:10.1002/bjs.4504. [Citirano 13.5.2024.] Dostupno na:  
<https://academic.oup.com/bjs/article/91/4/457/6143642?login=false>
32. Tytherleigh MG, Warren BF, Mortensen NJ. Management of early rectal cancer. *Br J Surg*. 2008;95(4):409-423. doi:10.1002/bjs.6127. [Citirano 13.5.2024.] Dostupno na:  
<https://academic.oup.com/bjs/article/95/4/409/6156168?login=false>
33. Beynon J. An evaluation of the role of rectal endosonography in rectal cancer. *Ann R Coll Surg Engl*. 1989;71(2):131-139. [Citirano 13.5.2024.] Dostupno na:  
<https://www.ncbi.nlm.nih.gov/pmc/articles/PMC2498911/>
34. Pomerri F, Maretto I, Pucciarelli S, et al. Prediction of rectal lymph node metastasis by pelvic computed tomography measurement. *Eur J Surg Oncol*. 2009;35(2):168-173. doi:10.1016/j.ejso.2008.02.006. [Citirano 15.5.2024.] Dostupno na:  
<https://pubmed.ncbi.nlm.nih.gov/18359603/>
35. Bipat S, Glas AS, Slors FJ, Zwinderman AH, Bossuyt PM, Stoker J. Rectal cancer: local staging and assessment of lymph node involvement with endoluminal US, CT, and MR imaging--a meta-analysis. *Radiology*. 2004;232(3):773-783. doi:10.1148/radiol.2323031368. [Citirano 15.5.2024.] Dostupno na:  
<https://pubmed.ncbi.nlm.nih.gov/15273331/>
36. Kunitake H, Abbas MA. Transanal endoscopic microsurgery for rectal tumors: a review. *Perm J*. 2012;16(2):45-50. doi:10.7812/tpp/11-120. [Citirano 15.5.2024.] Dostupno na: <https://www.ncbi.nlm.nih.gov/pmc/articles/PMC3383161/>
37. Papagrigroriadis S. Transanal endoscopic micro-surgery (TEMS) for the management of large or sessile rectal adenomas: a review of the technique and indications. *Int Semin Surg Oncol*. 2006;3:13. Published 2006 May 4. doi:10.1186/1477-7800-3-13.[Citirano 13.5.2024.] Dostupno na: <https://www.ncbi.nlm.nih.gov/pmc/articles/PMC1468413/>

38. Piccinini EE, Ugolini G, Rosati G, Conti A. Transanal local resection for benign and malignant rectal tumours. *Int J Colorectal Dis*. 1995;10(2):112-116.  
doi:10.1007/BF00341209. [Citirano 13.5.2024.] Dostupno na:  
<https://link.springer.com/article/10.1007/BF00341209>
39. Garcia-Aguilar J, Mellgren A, Sirivongs P, Buie D, Madoff RD, Rothenberger DA. Local excision of rectal cancer without adjuvant therapy: a word of caution. *Ann Surg*. 2000;231(3):345-351. doi:10.1097/0000658-200003000-00007. [Citirano 13.5.2024.]  
Dostupno na: <https://www.ncbi.nlm.nih.gov/pmc/articles/PMC1421005/>
40. Moore JS, Cataldo PA, Osler T, Hyman NH. Transanal endoscopic microsurgery is more effective than traditional transanal excision for resection of rectal masses. *Dis Colon Rectum*. 2008;51(7):1026-1031. doi:10.1007/s10350-008-9337-x. [Citirano 13.5.2024.]  
Dostupno na: <https://pubmed.ncbi.nlm.nih.gov/18481147/>
41. Buess G, Mentges B, Manncke K, Starlinger M, Becker HD. Technique and results of transanal endoscopic microsurgery in early rectal cancer. *Am J Surg*. 1992;163(1):63-70.  
doi:10.1016/0002-9610(92)90254-o. [Citirano 13.5.2024.] Dostupno na:  
<https://pubmed.ncbi.nlm.nih.gov/1733375/>
42. Heafner TA, Glasgow SC. A critical review of the role of local excision in the treatment of early (T1 and T2) rectal tumors. *J Gastrointest Oncol*. 2014;5(5):345-352.  
doi:10.3978/j.issn.2078-6891.2014.066. [Citirano 13.5.2024.] Dostupno na:  
<https://www.ncbi.nlm.nih.gov/pmc/articles/PMC4173049/>
43. Barendse RM, Dijkgraaf MG, Rolf UR, et al. Colorectal surgeons' learning curve of transanal endoscopic microsurgery. *Surg Endosc*. 2013;27(10):3591-3602.  
doi:10.1007/s00464-013-2931-6. [Citirano 13.5.2024.] Dostupno na:  
<https://link.springer.com/article/10.1007/s00464-013-2931-6>

44. Mehraj A, Saqib N, Wani R, Chowdri N, Parray F, Khan M. Transanal minimal invasive surgery (TAMIS): safety and feasibility for the resection of benign and malignant lesions of the rectum. *Turk J Surg*. 2021;37(1):6-12. Published 2021 Mar 22. doi:10.47717/turkjsurg.2021.5057. [Citirano 13.5.2024.] Dostupno na: <https://www.ncbi.nlm.nih.gov/pmc/articles/PMC8448562/>
45. D'Hondt M, Yoshihara E, Dedrye L, Vindevoghel K, Nuytens F, Pottel H. Transanal Endoscopic Operation for Benign Rectal Lesions and T1 Carcinoma. *JSLs*. 2017;21(1):e2016.00093. doi:10.4293/JSLs.2016.00093. [Citirano 13.5.2024.] Dostupno na: <https://www.ncbi.nlm.nih.gov/pmc/articles/PMC5266515/>
46. Dumoulin FL, Hildenbrand R. Endoscopic resection techniques for colorectal neoplasia: Current developments. *World J Gastroenterol*. 2019;25(3):300-307. doi:10.3748/wjg.v25.i3.300. [Citirano 14.5.2024.] Dostupno na: <https://www.ncbi.nlm.nih.gov/pmc/articles/PMC6343101/>
47. Meier B, Albrecht H, Wiedbrauck T, Schmidt A, Caca K. Full-thickness resection of neuroendocrine tumors in the rectum. *Endoscopy*. 2020;52(1):68-72. doi:10.1055/a-1008-9077. [Citirano 14.5.2024.] Dostupno na: <https://www.thieme-connect.com/products/ejournals/html/10.1055/a-1008-9077>
48. Rushfeldt CF, Nordbø M, Steigen SE, Dehli T, Gjessing P, Norderval S. Endoscopic full-thickness dissection (EFTD) in the rectum: a case series. *Tech Coloproctol*. 2022;26(3):187-193. doi:10.1007/s10151-021-02558-w. [Citirano 14.5.2024.] Dostupno na: <https://link.springer.com/article/10.1007/s10151-021-02558-w#ref-CR4>
49. Hawkins AT, Albutt K, Wise PE, et al. Abdominoperineal Resection for Rectal Cancer in the Twenty-First Century: Indications, Techniques, and Outcomes. *J Gastrointest Surg*. 2018;22(8):1477-1487. doi:10.1007/s11605-018-3750-9. [Citirano 16.5.2024.] Dostupno



na:

<https://www.sciencedirect.com/science/article/abs/pii/S1091255X23024861?via%3Dihub>

[b](#)

50. El-Nakeep S, Madala S, Chidharla A, et al. Radical versus Local Surgical Excision for Early Rectal Cancer: A Systematic Review and Meta-Analysis. *Arch Intern Med Res*. 2024;7(1):1-11. doi:10.26502/aimr.0160. [Citirano 16.5.2024.] Dostupno na: <https://www.ncbi.nlm.nih.gov/pmc/articles/PMC11008054/>
51. Wei R, Crook C, Bamford R. Abdominoperineal Resection. In: *StatPearls*. Treasure Island (FL): StatPearls Publishing; February 27, 2023. [Citirano 16.5.2024.] Dostupno na: <https://www.ncbi.nlm.nih.gov/books/NBK574568/>
52. You YN, Baxter NN, Stewart A, Nelson H. Is the increasing rate of local excision for stage I rectal cancer in the United States justified?: a nationwide cohort study from the National Cancer Database. *Ann Surg*. 2007;245(5):726-733. doi:10.1097/01.sla.0000252590.95116.4f. [Citirano 16.5.2024.] Dostupno na: <https://pubmed.ncbi.nlm.nih.gov/17457165/>
53. Melnitchouk N, Fields AC, Lu P, et al. Local versus Radical Excision of Early Distal Rectal Cancers: A National Cancer Database Analysis. *Ann Surg Oncol*. 2020;27(7):2169-2176. doi:10.1245/s10434-019-08155-4. [Citirano 16.5.2024.] Dostupno na: <https://link.springer.com/article/10.1245/s10434-019-08155-4>

### 13. ŽIVOTOPIS

Bernard Vedriš rođen je 17.06.1999. u Virovitici. Po završetku Osnovne škole August Cesarec u Špišić Bukovici upisuje Gimnaziju Petra Preradovića u Virovitici, prirodoslovno – matematički smjer. Uz to, pohađa Glazbenu školu Jan Vlašimsky u Virovitici. Tijekom navedenog razdoblja nekoliko godina aktivno se bavi powerliftingom i natječe se za Powerlifting klub Virovitica. Nakon završene gimnazije, 2018. upisuje Studij Medicine na Medicinskom fakultetu Sveučilišta u Rijeci.

Nakon završene treće godine studija volontira na Odjelu kirurgije u Općoj bolnici Virovitica.

Tijekom šeste godine studija sudjeluje u osnivanju studentske sekcije za ORL i kirurgiju.

Također, vrši dužnost voditelja podsekcije za digestivnu kirurgiju.

Aktivno se služi engleskim jezikom te posjeduje osnovno znanje njemačkog jezika.