

Molekularna biologija neuroblastoma: inovativni pristupi dijagnozi i terapiji

Radošević, Mia

Master's thesis / Diplomski rad

2024

Degree Grantor / Ustanova koja je dodijelila akademski / stručni stupanj: **University of Rijeka, Faculty of Medicine / Sveučilište u Rijeci, Medicinski fakultet**

Permanent link / Trajna poveznica: <https://um.nsk.hr/um:nbn:hr:184:480526>

Rights / Prava: [In copyright](#)/[Zaštićeno autorskim pravom.](#)

Download date / Datum preuzimanja: **2024-07-17**



Repository / Repozitorij:

[Repository of the University of Rijeka, Faculty of Medicine - FMRI Repository](#)



SVEUČILIŠTE U RIJECI
MEDICINSKI FAKULTET
SVEUČILIŠNI INTEGRIRANI PRIJEDIPLOMSKI I DIPLOMSKI
STUDIJ MEDICINA

Mia Radošević

**MOLEKULARNA BIOLOGIJA NEUROBLASTOMA: INOVATIVNI
PRISTUPI DIJAGNOZI I TERAPIJI**

Diplomski rad

Rijeka, 2024.

SVEUČILIŠTE U RIJECI
MEDICINSKI FAKULTET
SVEUČILIŠNI INTEGRIRANI PRIJEDIPLOMSKI I DIPLOMSKI
STUDIJ MEDICINA

Mia Radošević

**MOLEKULARNA BIOLOGIJA NEUROBLASTOMA: INOVATIVNI
PRISTUPI DIJAGNOZI I TERAPIJI**

Diplomski rad

Rijeka, 2024.

Mentor rada: Srećko Severinski, izv. prof., dr.sc., dr.med.

Diplomski rad ocijenjen je dana 19.6.2024. u/na Medicinskom fakultetu Sveučilišta u Rijeci pred povjerenstvom u sastavu:

1. Doc. dr. sc. Kristina Lah Tomulić, dr.med.
2. Prof. dr. sc. Igor Prpić, dr. med.
3. Prof. dr. sc. Srđan Banac, dr. med.

Rad sadrži 42 stranice, četiri slike, nula tablica, 21 literaturni navod.

ZAHVALA

Pisanje diplomskog rada na temu molekularne biologije neuroblastoma bio je izazovan i edukativan proces. Istražila sam inovativne pristupe dijagnozi i liječenju ove složene bolesti te sam proširila svoje vidike. Veliku zahvalu dugujem profesorici Jeleni Roganović, koja mi je omogućila da rad pišem na Zavodu za hematologiju, onkologiju i kliničku genetiku te zajedno sa mnom osmislila rad. Njena podrška i stručnost uvelike su mi olakšali cijeli proces pisanja. Također, želim se zahvaliti profesoru Srećku Severinskom, koji je nastavio suradnju sa mnom i prihvatio ulogu mentora rada. Njegova pomoć i strpljenje učinili su cijeli proces bezbolnim. Njihova nesebična podrška, znanje i ohrabrenje bili su ključni u dovršavanju ovog rada. Ovaj rad posvećujem njima, kao i svim pacijentima koji se suočavaju s neuroblastomom, s nadom da će naši zajednički napori pridonijeti boljem razumijevanju i učinkovitijem liječenju ove bolesti.

Sadržaj

Popis skraćenica i akronima	7
1. Uvod.....	9
2. Svrha rada	9
3. Važni prethodni radovi i otkrića.....	10
4. Neuroblastom: definicija, karakteristike i klasifikacija.....	10
4.1. Epidemiologija i učestalost	10
4.2. Patohistološke i morfološke karakteristike neuroblastoma.....	11
4.2.1. Ganglioneuroblastom.....	11
4.2.2. Ganglioneurom	11
4.3. Kliničke karakteristike.....	12
4.3.1. Abdominalni tumori	12
4.3.2. Tumori prsnog koša.....	12
4.3.3. Paravertebralni tumori	13
4.4. Izlučivanje katecholamina	13
4.5. Klasifikacija prema stadiju bolesti.....	13
5. Genetska osnova neuroblastoma	14
5.1. Alteracije genoma povezane s neuroblastomom	14
5.2. Mehanizmi održavanja telomera u neuroblastomima	16
6. Dijagnostika neuroblastoma.....	21
6.1. Klinička evaluacija pacijenta.....	21
6.2. Laboratorijske pretrage.....	22
6.2.1. Biomarkeri.....	22
6.3. Suvremene metode dijagnostike	23
6.3.1. MIBG	23
6.3.2. PET-CT	24
7. Prikaz slučaja	24
7.1. Klinički nalaz.....	24
Dijagnostička obrada.....	25
7.2. Konačna dijagnoza	26

7.3.	Liječenje	26
8.	Terapijski pristupi i mogućnosti liječenja	28
8.1.	Konvencionalne terapije - kemoterapija i radioterapija	28
8.2.	Imunoterapija i ciljana terapija	29
8.2.1.	Aktivna imunost i imunoterapija neuroblastoma.....	29
8.2.2.	Imunološki profil niskog rizika	29
8.2.3.	Imunološki profil visokog rizika	30
8.2.4.	Imunoterapija neuroblastoma	30
8.2.5.	Antitijela bazirana na imunoterapiji za neuroblastom	31
8.2.6.	Biomarkeri za vođenje liječenja	31
8.2.7.	Alternativni ciljevi.....	32
8.2.8.	Inovativne metode liječenja.....	32
8.3.	Kirurško liječenje i transplantacija koštane srži	32
8.3.1.	Kirurško liječenje	32
8.3.2.	Transplantacija krvotvornih matičnih stanica.....	33
9.	Prognoza i praćenje pacijenata	33
9.1.	Praćenja pacijenata tijekom i nakon terapije	33
10.	Buduće perspektive i istraživački smjerovi.....	34
11.	Rasprava.....	34
12.	Zaključak	35
13.	Sažetak	37
14.	Summary	38

Popis skraćenica i akronima

ABCA6 - ATP Binding Cassette Subfamily A Member 6- Član A podfamilije ATP vežućih kaseti 6

ABCA9 - ATP Binding Cassette Subfamily A Member 9- Član A podfamilije ATP vežućih kaseti 9

ALK - Anaplastic Lymphoma Kinase- Anaplastični limfom kinaza

ALT - Alternative Lengthening of Telomeres- Alternativno produljenje telomera

APB - ALT-Associated Promyelocytic Leukemia Nuclear Bodies- Promijelocitna leukemijska nuklearna tijela

ARHGAP15 - Rho GTPase Activating Protein 15- Aktivirajući protein Rho GTPaze 15

B7-H3 - B7 Homolog 3- B7 homolog 3

BARD1- BRCA1 Associated RING Domain 1- BRCA1 povezano RING područje 1

BRCA1 - Breast Cancer 1- Rak dojke 1

C6 - Cell Line C6- Stanična linija C6

CCL19 - C-C Motif Chemokine Ligand 19 - Kemokin liganda s C-C motivom 19

CD1C - CD1c Molecule- CD1c molekula

CD163+ - CD163 Positive- CD163 pozitivan

CD24 - CD24 Molecule- CD24 molekula

CD276 - CD276 Molecule- CD276 molekula

CD45+ - CD45 Positive- CD45 pozitivan

CD56+ - CD56 Positive- CD56 pozitivan

CD56- - CD56 Negative- CD56 negativan

CSMC - Catalogue of Somatic Mutations in Cancer - Katalog somatskih mutacija u raku

CT - Computed Tomography- Kompjuterizirana tomografija

DA - Dopamine- Dopamin

DNK - Deoxyribonucleic acid, Deoksiribonukleinska kiselina

EFS - Event-Free Survival - Preživljenje bez događaja

ESTIMATE- Estimation of Stromal and Immune cells in Malignant Tumor Tissues- Procjena stromalnih i imunoloških stanica u malignim tumorskim tkivima

FcγR2A- Fc Gamma Receptor 2A- Fc gama receptor 2A

FGL2 - Fibrinogen-Like 2- Fibrinogen sličan 2

FISH - Fluorescent In Situ Hybridization- Fluorescentna in situ hibridizacija

GEO - Gene Expression Omnibus - Omnibus za ekspresiju gena

GPR171 - G Protein-Coupled Receptor 171 - Receptor spregnut s G-proteinom 171

GPR183 - G Protein-Coupled Receptor 183 - Receptor spregnut s G-proteinom 183

GWAS - Genome-Wide Association Study - Velika genomska asocijacijska studija

HLA - Human Leukocyte Antigen - Humani leukocitni antigen

HLA-DPB1 - HLA Class II Histocompatibility Antigen, DP Beta 1 Chain - HLA klasa II histokompatibilni antigen, DP beta 1 lanac

HRAS- Human Ras Proto-Oncogene - Ljudski Ras protoonkogen

HVA- Homovanillic acid, Homovanilinska kiselina

IDRF - Image Defined Risk Factors- Čimbenici rizika definirani slikom

IL7R - Interleukin 7 Receptor- Receptor za interleukin 7

INRG - International Neuroblastoma Risk Group- Međunarodna grupa za klasifikaciju rizika neuroblastoma
 INRGSS - International Neuroblastoma Risk Group Staging System- Međunarodni sustav za stadiranje neuroblastoma
 INSS - International Neuroblastoma Staging System- Međunarodni sustav za stadiranje neuroblastoma
 ITK - Interleukin 2 Inducible T-cell Kinase- Kinaza inducibilna interleukinom 2 u T-stanicama
 KIR ligand - Killer Cell Immunoglobulin-Like Receptor Ligand- Ligand imunoglobulinskog receptora ubojite stanice
 L1CAM - L1 Cell Adhesion Molecule- Molekula stanične adhezije L1
 MIBG - Metaiodobenzylguanidine- Metaiodobenzilguanidin
 MRI - Magnetic Resonance Imaging, Magnetska rezonanca
 MRD - Minimal Residual Disease - Minimalna rezidualna bolest
 MYCN - V-Myc Avian Myelocytomatosis Viral Related Oncogene, Neuroblastoma Derived- V-Myc ptičji mijelocitomatozni virusni srodni onkogen, izveden iz neuroblastoma
 NAT - Norepinephrine Transporter Gene- Gen transportera noradrenalina
 NK stanice - Natural Killer Cells- Stanice prirodene ubojice
 NKG2D - Natural Killer Group 2 Member D- Skupina prirodnih ubojica 2, član D
 NSE - Neuron-Specific Enolase- Neuron-specifična enolaza
 OS - Overall Survival- Ukupno preživljenje
 P53 - Tumor Protein P53- Tumorski protein P53
 PET CT - Positron Emission Tomography- Pozitronska emisijska tomografija
 PHOX2B - Paired-Like Homeobox 2b- Srodna homeobox 2b
 PNET - Primitive Neuroectodermal Tumor- Primitivni neuroektodermalni tumor
 RAS - Rat Sarcoma Viral Oncogene Homolog- Srodni onkogen virusa sarkoma štakora
 SEER - Surveillance, Epidemiology and End Results- Nadzor, epidemiologija i završni rezultati
 SIGLEC10 - Sialic Acid Binding Ig Like Lectin 10- Sijalinska kiselina vežući Ig sličan lektin 10
 SLAMF8 - Signaling Lymphocytic Activation Molecule Family Member 8- Član obitelji signalizirajućih limfocitnih aktivacijskih molekula 8
 T2 - Transverse Section - Transverzalni presjek
 TAM - Tumor-Associated Macrophages- Tumor-asocirani makrofagi
 TERT - Telomerase Reverse Transcriptase- Telomeraza reverzna transkriptaza
 Treg - Regulatory T Cells- Regulatorne T stanice
 VMA - Vanillylmandelic Acid- Vanilmandelična kiselina
 WES - Whole Exome Sequencing- Sekvenciranje cijelog egzoma
 WGS - Whole Genome Sequencing- Sekvenciranje cijelog genoma

1. Uvod

Izraz neuroblastom označava spektar neuroendokrinih tumora (uključujući neuroblastome, ganglioneuroblastome i ganglioneurome) koji nastaju iz primitivnih simpatičkih ganglijskih stanica, te poput paraganglioma i feokromocitoma, imaju sposobnost sintetizirati i lučiti kateholamine (1). Neuroblastomi, koji čine 97% ovih tumora, heterogeni su, razlikuju se po lokalizaciji, histopatološkom izgledu i biološkim karakteristikama. Najznačajnije obilježje je široki spektar kliničkog tijeka bolesti, koji može varirati od spontane regresije i sazrijevanja do agresivne bolesti s metastatskom diseminacijom. Klinička raznolikost usko je povezana s brojnim kliničkim i biološkim čimbenicima (uključujući dob bolesnika, stadij tumora te patohistološke i genetske abnormalnosti). Bliska međunarodna suradnja pedijatrijskih onkologa dovela je do značajnih poboljšanja u stopi izlječenja, s dugoročnom ukupnom stopom preživljenja oko 80%. Unatoč napretku, neuroblastom ostaje izazovna bolest i za kliničare i za istraživače (2). Suvremeno liječenje se provodi prema stratifikaciji pacijenata u skupine rizika temeljem kliničkih i dijagnostičkih obilježja. Međutim, čimbenici za definiranje skupina rizika nisu usuglašeni, a stalno se otkrivaju nove genetske značajke. Cilj je ovog rada detaljan pregled molekularne biologije neuroblastoma te sistematizacija kliničkih obilježja i novih dijagnostičkih postupaka, koje pridonose optimalnom liječenju pacijenata.

2. Svrha rada

Dva su glavna izazova povezana s istraživanjem neuroblastoma: izostanak prihvatljivog napretka u stopi izlječenja za visokorizične pacijente i potencijalno prekomjerno liječenje drugih pacijenata s povećanim rizikom za kasne komplikacije. Svrha rada je prikazati liječenje pacijenata s genetskim opterećenjem te razjasniti stratifikaciju u skupine rizika (2).

3. Važni prethodni radovi i otkrića

Intenzivna suradnja rezultirala je razvojem Međunarodnog sustava za klasifikaciju u grupe rizika za neuroblastome (INRG). Ovaj sustav olakšava usporedbu kliničkih rezultata istraživanja, koja provode suradničke skupine liječnika u različitim dijelovima svijeta. Temeljna i translacijska istraživanja rezultirala su pronalaskom novih alata za molekularnu karakterizaciju tumora, koji uključuju usporednu genomsku hibridizaciju (CGH), polimorfizme jednog nukleotida (SNP) te sekvenciranja sljedeće generacije (NGS), mRNA, mikroRNA i druge nekodirajuće RNA, kao i proteine i epigenetske markere. Navedena istraživanja imaju za cilj definirati što precizniju stratifikaciju rizika i opisati temeljnu patogenezu tumora za identifikaciju novih ciljnih molekula (2). Dosadašnja istraživanja potvrdila su da aleli s uobičajenim varijacijama polimorfizma jednog nukleotida unutar gena FLJ22536 na kromosomskom pojasu 6p22.3 i BARD1 (BRCA1-povezana RING domena 1) na 2q35 značajno prisutni kod pacijenata u usporedbi s kontrolama. Pokazano je da je relativno uobičajena varijacija broja kopija na 1q21 povezana s razvojem neuroblastoma. Ova opažanja upućuju na utjecaj uobičajenih varijacija DNK, što olakšava razvoj pretpostavljenog genetskog modela za ovu bolest (2).

4. Neuroblastom: definicija, karakteristike i klasifikacija

4.1. Epidemiologija i učestalost

Neuroblastom se gotovo isključivo pojavljuje u djece. Treća je najčešća pedijatrijska neoplazma, nakon leukemije i tumora mozga. Najčešći je solidni ekstrakranijalni tumor u djece i najčešća neoplazma u dojenčadi. Stope incidencije ovise o dobi. Srednja dob pri postavljanju dijagnoze je 17,3 mjeseca, a 40% pacijenata se dijagnosticira prije prve godine života. Nešto češći kod dječaka (3). Neuroblastom čini približno 15% svih smrtnih ishoda od dječjeg raka.

4.2. Patohistološke i morfološke karakteristike neuroblastoma

Stanice neuroblastoma obično reagiraju s antitijelima koja razlikuju neuralno tkivo (npr. neuron-specifična enolaza [NSE], sinaptofizin, kromogranin i S100). Dok NSE može biti žarišno pozitivan u drugim tumorima (npr. rabdomiosarkom), bojenje u neuroblastomima je karakteristično difuzno i jako pozitivno. Gustoća neuroblasta, brzina mitoze i neuroblastična diferencijacija mogu varirati između tumora, pa čak i unutar samog tumora (3). Većina nediferenciranih neuroblastoma sastoji se gotovo u potpunosti od neuroblasta, s vrlo malo Schwannovih (stromalnih) stanica („stromom siromašni tumori“). Morfološki nalikuju na druge tumore malih okruglih plavih stanica (limfom, osteosarkom malih stanica, mezenhimalni hondrosarkom, obitelj Ewingovog sarkoma, primitivni neuroektodermalni tumor [PNET] i rabdomiosarkom) (3). Zbog svog podrijetla od stanica neuralnog grebena, neuroblastom se osim u srži nadbubrežne žlijezde može razviti i u ganglijima simpatičkog živčanog sustava u području vrata, prsišta i trbušne šupljine. Mikroskopski prevez otkriva karakteristične pseudorozete (Homer-Wrightove pseudorozete), koje se sastoje od središnjega eozinofilnog prostora u kojem se nalaze fibrilarni produžeci neuralnih stanica okruženi okruglastim nakupinama tumorskih stanica (4).

4.2.1. Ganglioneuroblastom

Ganglioneuroblastom se naziva "mješovitim stromom bogatim" tumorom zbog povećanog udjela Schwannovih stanica. Neuroblasti imaju zreliji izgled i skupljeni su u žarišta ili gnijezda okružena Schwannovim stanicama. Ovi tumori imaju srednji maligni potencijal, između neuroblastoma i ganglioneuroma (3).

4.2.2. Ganglioneurom

Ganglioneurom se sastoji pretežno od Schwannovih stanica okruženih sazrijevaćim ili

potpuno zrelih ganglijskim stanicama. Ovi tumori su češći kod starije djece (5-7 godina). Smatraju se benignima iako mogu metastazirati. Unatoč tome, prognoza je izvrsna, čak i kada potpuno uklanjanje tumora nije moguće (3).

4.3. Kliničke karakteristike

Kliničke karakteristike neuroblastoma uvelike ovise o lokalizaciji tumora. Stoga će biti opisane kroz zasebne lokalizacije (3).

4.3.1. Abdominalni tumori

Otpriblike dvije trećine primarnih neuroblastoma nastaje u abdomenu; među njima dvije trećine porijeklom su iz nadbubrežnih žlijezda. Abdominalni tumori mogu se manifestirati bolovima u trbuhu ili osjećajem nadutosti, vidljivom ili palpabilnom masom u trbuhu, hipertenzijom ili rijetko crijevnom opstrukcijom. Kada primarni tumor nastane iz Zuckerkandlovihih organa (par embrionalnih organa u blizini bifurkacije aorte koji perzistiraju kratko nakon rođenja), dijete može imati simptome povezane s kompresijom crijeva ili mokraćnog mjehura (zatvor, smanjen kapacitet mjehura, enureza). Veliki abdominalni tumori mogu komprimirati vensku ili limfnu drenažu, s posljedičnim edemom skrotuma i donjih ekstremiteta (1).

4.3.2. Tumori prsnog koša

Primarni tumori prsnog koša mogu se otkriti slučajno na rendgenskim snimkama dobivenim u procjeni drugih tegoba (npr. respiratorni simptomi, trauma). Medijastinalni tumori mogu uzrokovati devijaciju ili suženje traheje s posljedičnim stridorom, a velike torakalne i cervikalne mase mogu biti povezane s Hornerovim sindromom (ptoza, mioza i anhidroza). Veliki torakalni tumori su često povezani s mehaničkom opstrukcijom i sindromom gornje šuplje vene (1).

4.3.3. Paravertebralni tumori

Budući da neuroblastomi mogu nastati iz paravertebralnih simpatičkih ganglija, primarni tumori, obično u retroperitoneumu ili medijastinumu, mogu prodrijeti u spinalni kanal kroz neuralne otvore, stvarajući takozvani tumor "bučice" (eng. Dumbbell tumor). Kompresija leđne moždine je onkološka hitnoća, a može uzrokovati bol, motoričke ili senzorne deficite te gubitak kontrole crijeva i/ili mjehura. Suptilan i postupan početak neuroloških simptoma u male djece može otežati dijagnozu. Zahvaćenost cervikalnog paravertebralnog simpatičkog lanca i inferiornog cervikalnog ganglija može se manifestirati Hornerovim sindromom (1).

4.4. Izlučivanje kateholamina

Tumorske stanice neuroblastoma preuzimaju i metaboliziraju kateholamine, a nastali produkti razgradnje (dopamin [DA], vanilmandelična [VMA] i homovanilinska kiselina [HVA]) mogu se otkriti u urinu. Stanice često izražavaju i gen transportera noradrenalina (NAT) i enzime potrebne za metabolizam kateholamina (1). Dokazan je značaj urinarnih kateholamina u prognozi neuroblastoma. Osjetljivost VMA, HVA i DA je 80,7, 71,9 odnosno 61,3%. Visoke razine VMA povezane su s povoljnim biološkim značajkama, a visoke razine DA pronađene su u biološki nepovoljnim tumorima. Za diseminirani neuroblastom u dojenčadi, omjer DA/VMA pokazao se korisnim za razlikovanje stadija 4 u odnosu na stadij 4s (5).

4.5. Klasifikacija prema stadiju bolesti

Dvije najčešće klasifikacije su INRGSS (The International Neuroblastoma Risk Group Staging System) i prethodno korištena INSS (International Neuroblastoma Staging System). Za razliku od INSS-a, INRGSS koristi samo rezultate slikovnih testova prije operacije. Ne uključuje

kirurške rezultate ili zahvaćenost limfnih čvorova za određivanje stadija. Za ovaj sustav stupnjevanje potrebno je znanje o prisutnosti ili odsutnosti čimbenika rizika definiranih slikom (IDRF). U klasifikaciji INRGSS stadij L1 odnosi se na tumor koji se nalazi samo u ishodištu; nema IDRF-ova na slikovnim pregledima (CT i/ili MRI). Stadij L2 čini tumor koji se nije proširio izvan ishodišta i obližnjeg tkiva; IDRF-ovi su prisutni na slikovnim pretragama. Stadij M odnosi se na tumor koji se proširio na druge dijelove tijela (osim stadija MS: vidi dalje). Stadij MS čini tumor koji se proširio samo na kožu, jetru ili koštanu srž (s manje od 10% zahvaćenosti koštane srži) u bolesnika mlađih od 18 mjeseci (6).

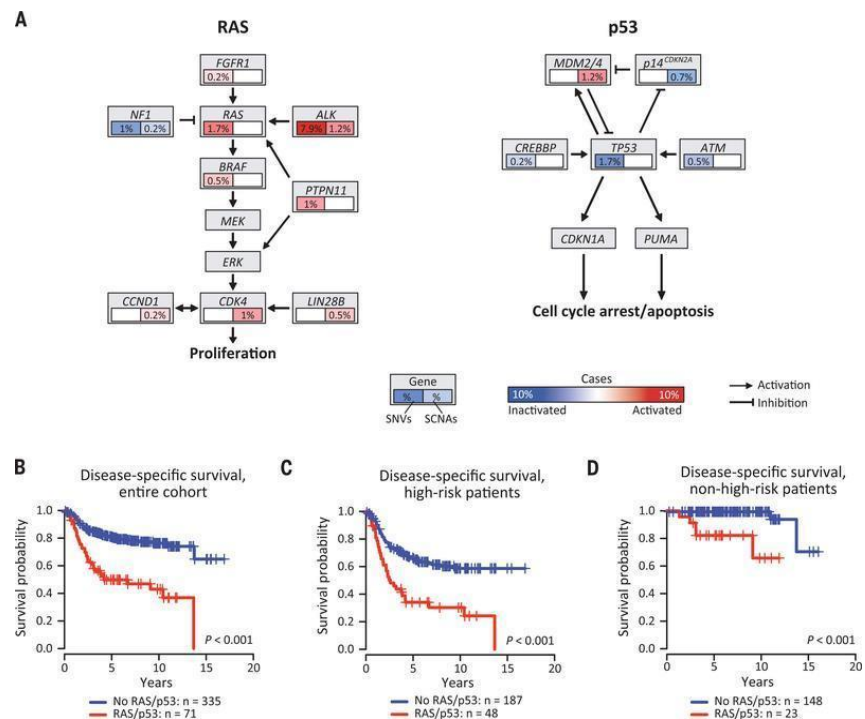
5. Genetska osnova neuroblastoma

Genetska obilježja neuroblastoma bit će prikazana kroz klasifikacijski sustav fenotipova. Ovakav pristup ima za cilj stratifikaciju neuroblastoma u grupe rizika temeljenu na genetskim obilježjima tumora, a može imati utjecaj na prognozu, odgovor na liječenje i potencijalne ciljne terapije.

5.1. Alteracije genoma povezane s neuroblastomom

Kako bi se istražile molekularne značajke različitih podtipova neuroblastoma, sekvenciran je genom 416 pacijenata s dijagnozom neuroblastoma prije liječenja. Procijenjeni su mehanizmi održavanja telomera u 208 tumora. Analizom su obuhvaćene žarišne amplifikacije, homozigotne delecije i varijante aminokiselina zabilježene u Katalogu somatskih mutacija raka (Catalogue of Somatic Mutations in Cancer [CSMC]). Otprilike 1-2% neuroblastoma nasljeđuje se autosomno dominantno. Identificirane su mutacije germinativne linije u genima Paired-Like Homeobox 2b (PHOX2B) i Anaplastic Lymphoma Kinase (ALK) kao glavnih genetskih čimbenika u ovoj podskupini familijarnog neuroblastoma. Genetska osnova sporadičnih

neuroblastoma proučava se kroz veliku genomsku asocijacijsku studiju (GWAS). Pacijenti imaju lošu prognozu ako se dijagnosticira metastatska bolest u dobi nakon 18 mjeseci ili kod tumora s genomskom amplifikacijom protoonkogene V-Myc Avian Myelocytomatosis Viral Related Oncogene, Neuroblastoma Derived (MYCN). Osim amplifikacije MYCN, preuređivanja lokusa Telomerase Reverse Transcriptase (TERT) i/ili inaktivirajuće mutacije u Alpha Thalassemia/Mental Retardation Syndrome X-linked (ATRX) pronađene su uglavnom u visokorizičnim tumorima. Mutacije u ATRX-u povezane su s aktivacijom alternativnog produljenja telomera (ALT). Mutacije signalnih puteva gena Rat Sarcoma Viral Oncogene Homolog (RAS) i Tumor Protein P53 (p53) otkrivene su u relapsu i snažno su povezane s lošim ishodom (7).



Slika 1: Mutacije signalnih puteva RAS i p53 gena u pacijenata oboljelih od neuroblastoma prije započetog liječenja.

Opis: (A) Shematski prikaz signalnih puteva RAS i p53 koji ističu mutacije pronađene kombinacijom WES i WGS (n = 416). Udio tumora zahvaćenih somatskim promjenama broja kopija (SCNA) naznačen je u prozorčićima i izražen kao postotak kodom u boji. RAS

predstavlja gene NRAS, HRAS i KRAS.

(B do D) Preživljenje specifično za bolest svih pacijenata

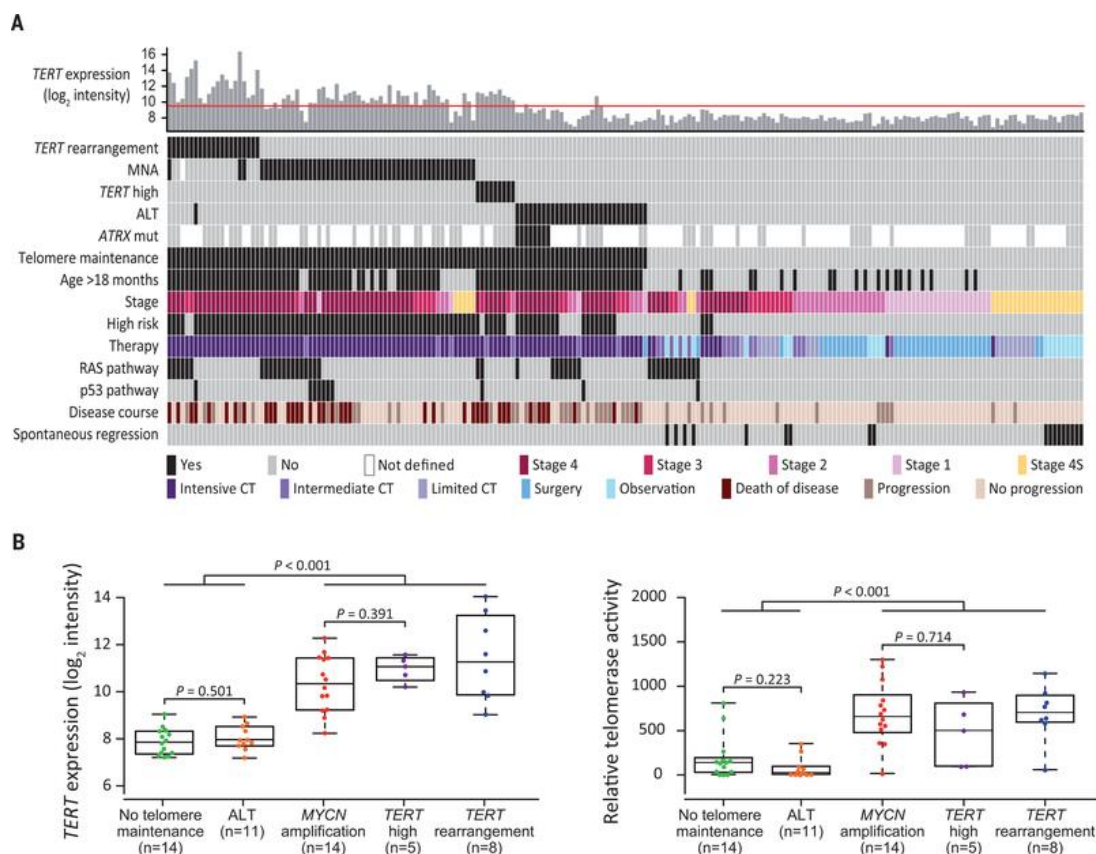
(B) Preživljenje pacijenata s visokim rizikom

(C) Preživljenje pacijenata bez visokog rizika

(D) **I**ste skupine (n = 416) prema odsutnosti (plavo) ili prisutnosti (crveno) mutacija gena RAS-a ili p53 (5-godišnje preživljenje specifično za bolest)

5.2. Mehanizmi održavanja telomera u neuroblastomima

Klinički tijek pacijenata s neuroblastomom i mutacijama RAS ili p53 varira, što može biti povezano s prisutnošću ili odsutnošću mehanizama održavanja telomera. U istraživanju je analiziran genomski status MYCN i TERT lokusa te prisutnost promijelocitnih leukemijskih nuklearnih tijela (APB) u 208 pacijenata. Uočena je amplifikacija MYCN gena u 52 slučaja, preraspodjela TERT gena u 21 slučaju i APB u 31 slučaju. Ekspresija TERT-a bila je povišena u tumorima s TERT preraspodjelom ili MYCN amplifikacijom, ukazujući na aktivaciju telomeraze. U APB-pozitivnim tumorima, ekspresija TERT-a je bila niska. Klinička važnost održavanja telomera i promjena puta RAS ili p53 potvrđena je multivarijabilnom analizom, gdje su obje promjene bile neovisni prediktori nepovoljnog ishoda (7).

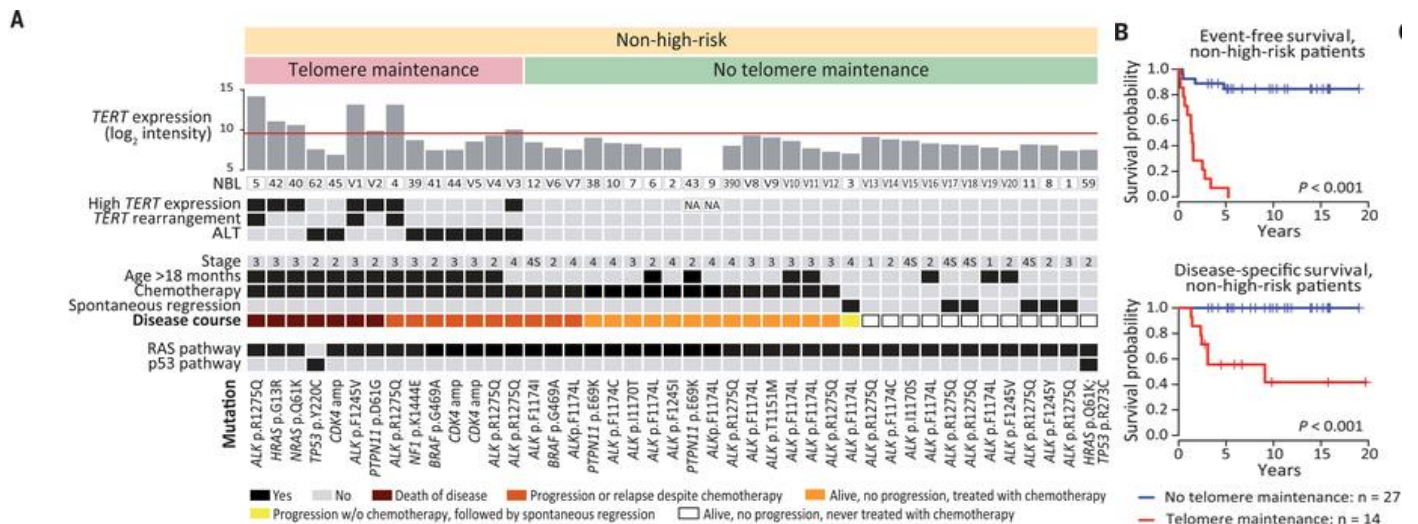


Slika 2: Mehanizmi održavanja telomera u neuroblastomima prije liječenja (7).

Opis: (A) Distribucija mehanizama održavanja telomera, mutacija gena puta RAS i p53 i kliničkih kovarijabli u 208 neuroblastoma prije liječenja (poredanih s lijeva na desno). Crvena linija na gornjoj ploči označava prag ekspresije TERT. (B) Ekspresija TERT mRNA (lijevo) i odgovarajuća enzimska aktivnost telomeraze (desno) u 52 uzorka neuroblastoma. Okviri predstavljaju prvi i treći kvartil; visoki TERT predstavlja tumore bez genomskih MYCN ili TERT promjena s ekspresijom TERT iznad praga.

U tumorima koji nisu visokog rizika i nose mutacije puta RAS ili p53 (23 od 208 slučajeva), pronađeni su dokazi aktivacije telomeraze u devet slučajeva. Ishod ovih pacijenata bio je loš, dok su svi pacijenti čiji tumori nisu imali mehanizme održavanja telomera preživjeli, a liječeni su ograničenom citotoksičnom terapijom ili su bili bez terapije. Ovo otkriće je važno za 20 ne-

visokorizičnih pacijenata s mutacijama gena puta RAS koji nisu bili dio početnih WES i WGS ili ciljanih kohorti sekvenciranja. Zajedno, mehanizmi održavanja telomera tako su jasno razlikovali kliničke fenotipove koji se javljaju u tumorima bez visokog rizika koji nose mutacije puta RAS ili p53 (7).



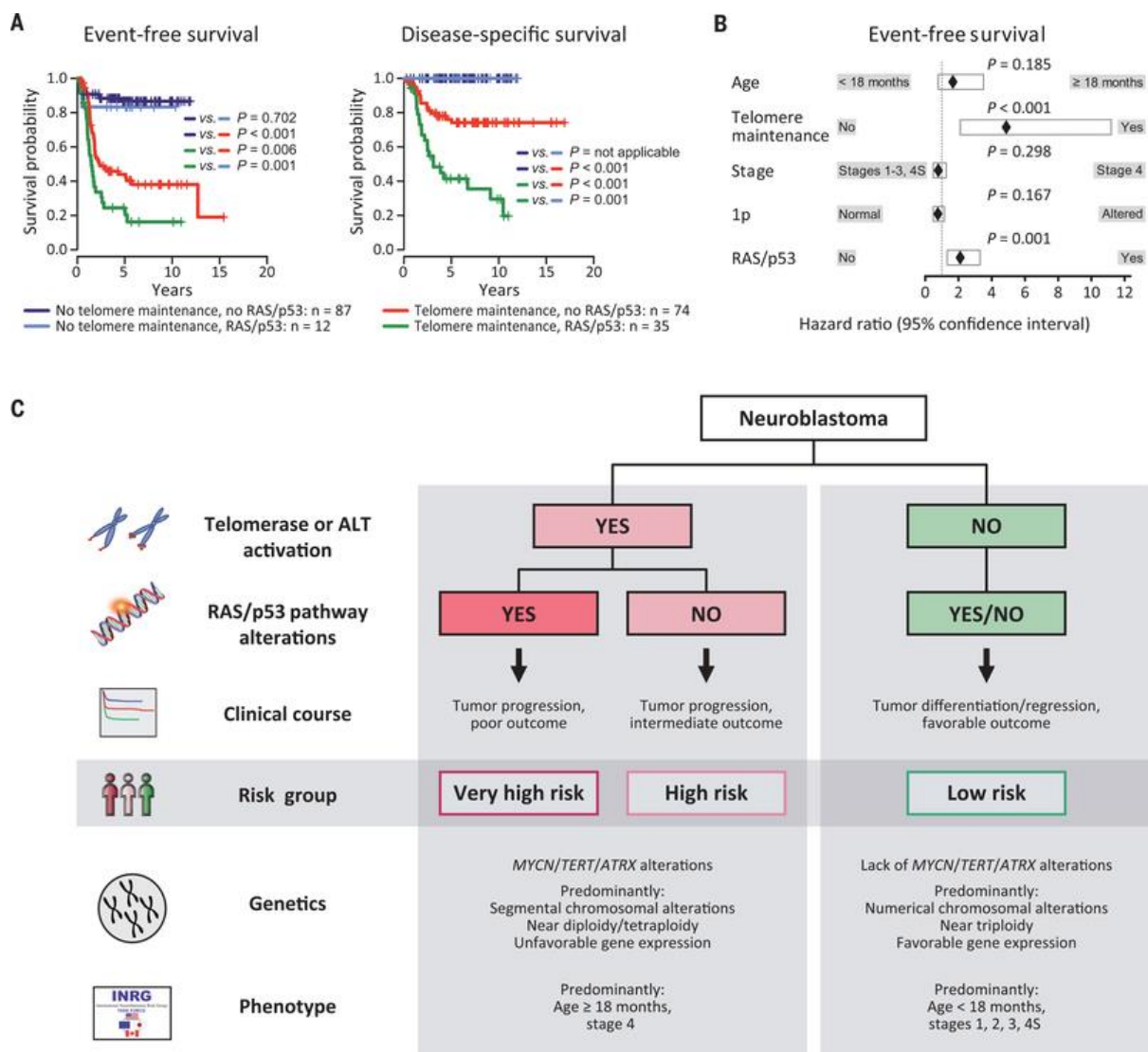
Slika 3: Mehanizmi održavanja telomera razlikuju povoljan i nepovoljan klinički tijek kod ne-visokorizičnog neuroblastoma s mutacijama puta RAS ili p53 (7).

Opis: Status održavanja telomera i kliničke varijable u kohorti kombiniranog otkrivanja i validacije pacijenata bez visokog rizika čiji su tumori nosili mutacije puta RAS ili p53. Pacijenti su raspoređeni s lijeva na desno. Crvena linija na gornjoj ploči označava prag ekspresije TERT.

(B) Preživljenje bez događaja (gore) i preživljenje specifično za bolest (dolje) ne visokorizičnih pacijenata prema odsutnosti (plavo) ili prisutnosti (crveno) mehanizama održavanja telomera (n = 41 ± 0,136).

Pretpostavljeno je da bi opća patogenetska hijerarhija održavanja telomera i mutacija puta RAS ili p53 mogla mehanički definirati različite kliničke podskupine neuroblastoma. Doista,

primijećeno je da je ishod pacijenata čije tumorske stanice nemaju mogućnost održavati telomere (n = 99) bio izvrstan, bez obzira na prisutnost mutacija puta RAS ili p53; 57 pacijenata nikada nije primilo kemoterapiju, uključujući njih 18 s dokumentiranom spontanom regresijom. Pokazano je da mutacije puta RAS ili p53 nisu dovoljne za malignu transformaciju neuroblastoma ukoliko ne postoji mehanizam održavanja telomera. U skladu s ovim opažanjem, telomeraza se pokazala ključnom za potpunu malignu transformaciju ljudskih stanica koje nose onkogeni HRAS u eksperimentalnim sustavima, dok se stanično starenje javlja kao odgovor na onkogeni HRAS u odsutnosti telomeraze. Neuroblastomi kojima nedostaje održavanje telomera uglavnom su bili prisutni u mlađih pacijenata. Nasuprot tome, pacijenti čiji su tumori sadržavali aktivaciju telomeraze bili su uglavnom visokorizični pacijenti (92 od 109 slučajeva). Sedamnaest pacijenata klinički je klasificirano kao niski ili srednji rizik; međutim, njihov je klinički tijek bio jednako nepovoljan kao i klinički tijek pacijenata s visokim rizikom, što podupire ideju da je održavanje telomera glavna determinanta ishoda neuroblastoma. Također nije pronađena značajna razlika u ishodu pacijenata čiji su tumori pokazali amplifikaciju MYCN gena u usporedbi s onima čiji su tumori imali druge mehanizme održavanja telomera. Ishod pacijenata čiji su tumori imali sposobnost održavanja telomera bio je nepovoljan uz prisutne dodatne mutacije puta RAS ili p53, dok je preživljenje bilo znatno bolje u odsutnosti navedenih mutacija. Također, uočeno je da se status održavanja telomera nije promijenio u 19 od 20 parnih uzoraka neuroblastoma biotiranih pri dijagnozi i relapsu ili progresiji. Klinička važnost održavanja telomera i promjena puta RAS ili p53 potkrijepljena je multivarijabilnom analizom, u kojoj su obje promjene neovisno predviđale nepovoljan ishod. Dodatni odabir varijabli unatrag u ovom modelu identificirao je samo održavanje telomera i mutacije puta RAS ili p53 kao neovisne prognostičke markere, dok utvrđeni markeri (stadij, dob i status kromosoma 1p) nisu uzeti u obzir u konačnom modelu (7).



Slika 4: Kliničke podskupine neuroblastoma definirane su održavanjem telomera i promjenama RAS i p53 putova (7).

Opis: (A) Preživljenje pacijenata bez događaja (lijevo) i specifično za bolest (desno) prema odsutnosti ili prisutnosti genskih mutacija puta RAS ili p53 i aktivnosti održavanja telomera (n = 208). Navedeni su statistički rezultati usporedba parova grupa. (B) Multivarijabilna Coxova regresijska analiza za preživljenje bez događaja (n = 201), uzimajući u obzir prognostičke varijable poput; dob u trenutku dijagnoze, stadij, status kromosoma 1p, mutaciju puta RAS ili p53 i aktivaciju održavanja telomera. MYCN status nije razmatran zasebno, budući da su pozitivni slučajevi održavanja telomera uključivali sve slučajeve pojačane MYCN-om po definiciji. Multivarijabilna analiza za preživljenje specifično

za bolest nije se mogla izračunati, jer se nije dogodio smrtonosni događaj kod pacijenata čiji tumori nisu održavali telomere, pa se stoga ne može izračunati omjer rizika za ovu varijablu.

(C) Shematski prikaz predložene mehaničke definicije kliničkih podskupina neuroblastoma. Klasifikacija se temelji na prisutnosti ili odsutnosti mehanizama održavanja telomera i mutacija puta RAS ili p53.

Budući da je održavanje telomera ključno za besmrtnu proliferaciju stanica raka, nedostatak mutacija koje podržavaju održavanje telomera vjerojatno je preduvjet za spontanu regresiju i diferencijaciju neuroblastoma. Podaci također ukazuju da mutacije gena RAS ili p53 signalnih puteva u tumorima bez održavanja telomera ne utječu na ishod bolesti. Navedena otkrića mogu imati važne implikacije za dijagnozu i liječenje pacijenata s neuroblastomom (7).

6. Dijagnostika neuroblastoma

Molekularna osnova neuroblastoma još uvijek nije u potpunosti razjašnjena, a klinička raznolikost usko je povezana s brojnim kliničkim i biološkim čimbenicima, uključujući dob pacijenta, stadij i histologiju tumora te genetske i kromosomske abnormalnosti.

Svim pacijentima sa sumnjom na neuroblastom treba uzeti detaljnu anamnezu i učiniti kompletan fizikalni pregled i detaljne laboratorijske pretrage (5).

6.1. Klinička evaluacija pacijenta

Neuroblastomi mogu nastati bilo gdje u simpatičkom živčanom sustavu. Nadbubrežna žlijezda je najčešće primarno mjesto (40%), a zatim slijede abdominalni (25%), torakalni (15%), cervikalni (5%) i zdjelični simpatički gangliji (5%). Rjeđe, tumori nastaju unutar središnjeg ili

autonomnog živčanog sustava. U približno 1% slučajeva primarno sjelo se ne može identificirati. Neuroblastom metastazira u limfne čvorove, koštanu srž, kost, duru, orbite, jetru i kožu, a rjeđe u pluća i mozak. Simptomi odražavaju mjesto primarnog tumora i proširenost bolesti. Bolesnici s lokaliziranim tumorom mogu biti asimptomatski, dok djeca s uznapredovalom bolešću obično imaju sustavne simptome. Znakovi i simptomi na koje treba obratiti pažnju prilikom pregleda su abdominalna masa, bol u trbuhu ili zatvor, proptoza, periorbitalne ekhimoze ("rakunove oči" uzrokovane orbitalnim metastazama), Hornerov sindrom, znaci kompresije leđne moždine (slabost donjih ekstremiteta, promjene u refleksima, uzlazna paraliza), neobjašnjiva bol u leđima, dizurija, potkožni čvorići, opsoklonus mioklonus sindrom, sekretorna dijareja (zbog paraneoplastične proizvodnje vazoaktivnog intestinalnog polipeptida, VIP), sistemski simptomi (vrućica, gubitak težine), bol u kostima, anemija, heterokromija šarenice, hipertenzija, te dodatni znaci koji upućuju na neuroblastom (npr. nadbubrežna masa na ultrazvučnom pregledu, povišeni kateholamini u mokraći) (5).

6.2.Laboratorijske pretrage

6.2.1. Biomarkeri

Razumijevanje diferenciranja imunoloških stanica u humanom neuroblastomu ključno je za razvoj imunoterapije. Identificirano je 27 podtipova imunoloških stanica, uključujući različite subpopulacije mijeloidnih stanica, NK stanica, B- i T stanica. Pokazano je povećanje broja monocita u usporedbi zdravog i tumorskog tkiva, međutim nisu uočene razlike u citotoksičnosti i iscrpljenosti T stanica, niti razlike u aktivnosti Treg stanica. Analiza interakcija receptora i liganda otkriva vrlo kompleksnu mrežu interakcija unutar imunoloških populacija te s tumorskim i stromalnim stanicama u neuroblastomu (8). Uočeno je da je površinski receptor CD24 bio isključivo izražen na tumorskim stanicama i vrši interakciju sa SIGLEC10 na makrofagima u imunološkim stanicama. CD24 je signal "ne jedi me", koji prenosi inhibitorni odgovor u makrofagima kada se veže na SIGLEC10, sprječavajući fagocitozu. Predlaže se

CD24/SIGLEC10 kao cilj za imunoterapiju (8). Tijekom istraživanja molekularnih mehanizama neuroblastoma primijenjena je ESTIMATE metoda koja koristi karakteristike genske ekspresije kako bi zaključila omjer stromalnih stanica i imunih stanica u uzorku tumora. Stoga je za razumijevanje molekularne patogeneze neuroblastoma povezane s mikrookolišem tumora u radu korišten ESTIMATE algoritam u kombinaciji s više kohorti kako bi se istražili osnovni genetski faktori u mikrookolišu tumora i identificirali prognostički geni. Primjenom ESTIMATE algoritma i analizom podataka iz ArrayExpress baze podataka te još dvije neovisne GEO kohorte, identificirano je 14 prognostičkih gena (ABCA6, SEPP1, SLAMF8, GPR171, ABCA9, ARHGAP15, IL7R, HLA-DPB1, GZMA, GPR183, CCL19, ITK, FGL2 i CD1C) s kapacitetom za predviđanje prognoze neuroblastoma. Osim navedenog, geni ARHGAP15, ABCA9, CCL19, SLAMF8 i CD1C pokazali su se kao neovisni prognostički pokazatelji (9).

6.3. Suvremene metode dijagnostike

Točna procjena stadija bolesti određuje se uz pomoć radioloških i nuklearno-medicinskih metoda.

6.3.1. MIBG

Pacijenti se svrstavaju u grupu niskog, srednjeg i visokog rizika ovisno o dobi, stadiju i biologiji tumora. Klasifikaciju značajno olakšava dijagnostički Meta-[123I]iodobenzilguanidin (MIBG), jer maligni neuroblastomi i diferencirani tumori imaju specijalizirane receptore za norepinefrinski transporter (NET) koji su prisutni u simpatičkom živčanom sustavu. MIBG je analog norepinefrina koji se aktivno preuzima putem NET receptora, što rezultira njegovim nakupljanjem u neuroblastomu kao i u tkivima koja normalno izražavaju NET receptor. MIBG pretraga ima nekoliko nedostataka poput ograničene prostorne rezolucije, ograničene osjetljivosti kod malih lezija, potrebe za dvije ili više sekcija snimanja te vremenskog razmaka

između početka pregleda i dobivanja rezultata. Većina ovih ograničenja može se prevladati pomoću pozitronske emisijske tomografije (PET). Nadalje, za planiranje operativnog zahvata ili biopsije, kombinacija s morfološkim metodama je neophodna (10).

6.3.2. PET-CT

Meta-[18F]fluorobenzilguanidin ([18F]mFBG) je radiofarmak za pozitronsku emisijsku tomografiju (PET) koji omogućuje brzu i visoko rezolucijsku snimku tumora koji izražavaju NET. U usporedbi sa scintigrafijom i SPECT-CT-om, PET pruža kraće vrijeme skeniranja, slike više rezolucije i 3D PET-CT cijelog tijela, što može poboljšati otkrivanje i lokalizaciju tumorskih lezija. PET je prikladniji za kvantificiranje preuzimanja radiofarmaka. Zbog ograničenog iskustva s [18F]mFBG PET-CT u neuroblastomu, dijagnostička vrijednost, sigurnost, apsorbirana doza zračenja i optimalno vrijeme za akviziciju [18F]mFBG PET-CT još uvijek nisu utvrđeni (11).

7. Prikaz slučaja

Pacijent u dobi od 4 godine zaprimljen je u travnju 2016., u Opću bolnicu Pula zbog respiratornih simptoma uz loše opće stanje, bljedoću i febrilitet do 39°C u trajanju od 10 dana. Do tada nije teže bolovao, a od kroničnih bolesti imao je kožni ekcem i alergije na hranu. Psihomotorni razvoj bio je primjeren dobi. Obiteljska anamneza bila je negativna.

7.1. Klinički nalaz

Na Kliniku za pedijatriju Kliničkog bolničkog centra Rijeka zaprimljen je s dijagnozom „Druge i nespecificirane boli u abdomenu“. Laboratorijski nalazi pokazali su anemiju s hemoglobinom 85 g/L (ref. 110 - 135 g/L) i povišenu vrijednost CRP-a 128,2 mg/L (ref. < 5 mg/L). Pri prijemu

je bio u antalgicnom položaju, subfebrilan, blijede kože i vidljivih sluznica. Limfni status je bio uredan. Auskultacijski nalaz nad srcem i plućima je bio bez osobitosti.. Abdomen je bio meteorističan, mekan, difuzno bolan na dublju palpaciju, a dežurni liječnik nije palpирao abdominalnu masu.

Dijagnostička obrada

Citološka analiza razmaza periferne krvi pokazala je anizocitozu i hipokromiju eritrocita, te povećan broj nezrelih granulocita u diferencijalnom leukogramu. U punktu koštane srži prednjih i stražnjih grebena ilijačnih kostiju (4 punktata) nađene su maligne stanice, morfološki i imunocitokemijski neuroendokrinog podrijetla, koje su sugerirale neuroblastom. Biopsija kosti (stražnjeg lijevog i desnog grebena) potvrdila je metastaze i slabo diferenciran tumor pozitivan na NSE i keratin. Citogenetika koštane srži (KBC Zagreb) metodom I-FISH dokazala je duplikaciju N-MYC gena u 6% interfaznih jezgara i deleciju 1p36 u 3% interfaznih jezgara. Imunofenotipizacija koštane srži (KBC Zagreb) je pokazala 4% stanica nekrvotvornog tkiva CD45-CD56 imunofenotipa. Na ultrazvuku abdomena opisani su konglomerati uvećanih limfnih čvorova u retroperitoneumu, uz hilus slezene i lijevu renalnu arteriju bubrega te slobodnu tekućinu u peritonealnoj šupljini. Učinjena je CT vođena biopsija tumora tankom iglom 16G. Patohistološki nalaz cilindra sadržavao je tkivo građeno od vezivne dobro vaskularizirane strome i nakupina tumorskih stanica intravaskularno. Tumorske su stanice sadržavale polimorfne, hiperkromne jezgre s istaknutim nukleolom uz veliki broj apoptotičkih i mitotičkih oblika. Nalaz se uklapao u dijagnozu neuroblastoma. MR abdomena opisao je konglomerat solidnih čvorova uz lijevu konturu aorte koji se protezao od dijafragme do u zdjelicu, a zahvatio je renalnu arteriju i bio u kontaktu s aortom u manje od 50% opsega. MRI mozga je bio uredan, a na MRI cijele kralježnice bili su vidljivi areali visokog signala u trupu Th2, Th6, Th10, L1 i L4 kralježaka koji su odgovarali sekundarizmima. Scintigrafija skeleta potvrdila je metastaze u proksimalnom okrajku lijevog humerusa, desnoj skapuli, predjelu

glenoida, srednjoj trećini korpusa sternuma, uz desni lateralni rub L1 kralješka te sakroilijakalno desno. RTG grudnih organa i zdjelice bio je uredan. Radiogram lijeve nadlaktice pokazao je manja prosvjetljenja u području proksimalne metadijafize humerusa.

7.2.Konačna dijagnoza

Nakon učinjene opsežne dijagnostičke obrade postavljena je dijagnoza neuroblastoma IV stadija sa sekundarizmima u koštanoj srži i kostima. Citogenetskim nalazom dokazana je ra duplikacija N-MYC protoonkogen.

7.3.Liječenje

Nakon implantacije centralnog venskog katetera Port-a-cath, započeto je liječenje prema NB 2004 protokolu za skupinu visokog rizika. Prvi N8 blok proveden je uz mjere prevencije sindroma lize tumora (alopurinol, hiperhidracija, forsirana diureza i alkalizacija). U prvom boravku pacijent je u dva navrata primio transfuziju filtriranih ozračenih eritrocitnih koncentrata. Zbog produljenog febriliteta provedeno je liječenje ceftriaksonom i vankomicinom, a zbog arterijske hipertenzije terapija nifedipinom. Dijagnostički MIBG (učinjen je u KBC Sestre milosrdnice iz tehničkih razloga nakon provedenog prvog bloka) prikazao je nekoliko diskretnih nakupina radioaktivnog joda u području kranijuma, multiple intenzivne nakupine farmaka u projekciji oba ramena, sternuma, toraksa obostrano, kao i vratne, torakalne i lumbosakralne kralježnice, u projekciji svih kostiju zdjelice, duž obje natkoljenice, u gornjem i srednjem dijelu abdomena te paramedijalno lijevo. Nakon provedenog drugog N8 bloka učinjena je reevaluacija; na MRI abdomena je prikazana stacionarna veličina ekspanzivne tvorbe lijeve nadbubrežne žlijezde i regresija patološki promijenjenih limfnih čvorova paraaortalno i uz lijevu zajedničku ilijačnu arteriju. U kontrolnom punktu koštane srži nije bilo elemenata osnovne bolesti. U daljnjem tijeku liječenja pacijent je primio N5-N6-N5-N6 blok te je potom upućen je u Referentni centar za solidne maligne tumore dječje dobi Klinike

za dječje bolesti Zagreb radi prikupljanja perifernih krvotvornih matičnih stanica. Kontrolni MRI abdomena je potvrdio daljnju regresiju svih poznatih lezija, a lijeva nadbubrežna žlijezda uz smanjenje volumena, bitno je promijenila signal. Nakon provedenih 6 blokova kemoterapije zbog febrilne neutropenije liječen je piperacilin/tazobaktamom i flukonazolom, te transfuzijskom terapijom. Zbog značajnog gubitka tjelesne mase primao je parenteralnu prehranu (Oliclinomel N4550E). Indiciran je operativni zahvat koji je po želji roditelja učinjen u inozemnom centru (Budimpešta) - kompletna ekstirpacija tumora. Postavljena je patohistološka dijagnoza ganglioneuroblastoma. Postoperativno liječenje je nastavljeno N5-N6-N8 blokom. Kontrolni MRI i MIBG su potvrdili remisiju. U daljnjem je tijeku u Klinici za dječje bolesti Zagreb učinjena autologna transplantacija krvotvornih matičnih stanica, nakon koje je započeta terapija održavanja cis- retinoičnom kiselinom. Na reevaluaciji 3 mjeseca po provedenoj transplantaciji (u svibnju 2017.) citološka analiza punktata koštane srži bila je uredna. Imunofenotipizacijom koštane srži utvrdila se prisutnost 0,1% stanica aberantnog CD45-CD56+ imunofenotipa, a FISH citogenetikom potvrđena je N-MYC amplifikacija. MRI kralježnice je prikazao patološki signal u trupovima C6 i Th1 te leziju koja se nalazila intrapulmonalno desno i prilijegala uz stražnju kostalnu pleuru u visini Th5-Th7. Na MRI toraksa (T2 mjerena slika) su prikazane zone konsolidacije plućnog parenhima otvorene etiologije. CT toraksa je sugerirao upalne promjene, najvjerojatnije fungalne. MRI abdomena i zdjelice ukazao je na transfuzijsku hemosiderozu koja je zahvaćala jetru, slezenu i koštanu srž u korpusima kralježaka. Obje nadbubrežne žlijezde bile su urednog nalaza, aretroperitonealni limfni čvorovi bez patološkog uvećanja. Na MRI mozga opisana je parcijalna „empty sella“, a preostali morfološki nalaz bio je uredan. Po provedenoj antifungalnoj terapiji (vorikonazol) učinjen je kontrolni CT toraksa koji je opisao potpunu regresiju areala konsolidacije. Kontrolni scintigram skeleta bio je uredan. U daljnjem tijeku pacijent je imao meningitički sindrom s izolatom *Staphylococcus hominis* u cerebrospinalnom likvoru (terapija ceftriakson),

desnostrani koksitis (terapija cefepim i analgetika) i herpes zoster desne glutealne regije (parenteralna i lokalna terapija aciklovirom). Terapija održavanja (5 RA ciklusa) provedena je u Klinici za dječje bolesti Zagreb u periodu od kolovoza 2017. godine do siječnja 2018. godine, uz imunoterapiju dinutuksimabom beta (5 ciklusa). Reevaluacija bolesti potvrdila je remisiju. U svibnju 2018., nakon dvije godine liječenja, pacijentu je uklonjen centralni venski kateter. U daljnjem tijeku se redovito prati u Dnevnoj bolnici Klinike za pedijatriju KBC Rijeka.

8. Terapijski pristupi i mogućnosti liječenja

Smjernice za liječenje neuroblastoma uključuju kemoterapiju, kiruršku resekciju, radioterapiju, visokodozažnu kemoterapiju s autolognom transplantacijom hematopoetskih matičnih stanica, izotretinoin, te imunoterapiju s anti-GD2 monoklonskim antitijelima. Na temelju navedenih prognostičkih čimbenika, pacijenti se stratificiraju u 3 skupine rizika i određuje se terapija prilagođena skupinama rizika (12):

1. Skupina niskog rizika: liječi se kirurškim zahvatom s ili bez kemoterapije
2. Skupina srednjeg rizika: liječi se kirurškim zahvatom u kombinaciji s kemoterapijom umjerenog intenziteta.
3. Skupina visokog rizika: liječi se kirurškim zahvatom, kemoterapijom, radioterapijom, autolognom transplantacijom hematopoetskih matičnih stanica i imunoterapijom (12).

8.1. Konvencionalne terapije - kemoterapija i radioterapija

Liječenje neuroblastoma je prilagođeno grupi rizika i specifičnim tumorskim obilježjima (12). Kemoterapijski protokoli su različiti ovisno o stadiju bolesti i individualnim faktorima, a uključuju kombinacije nekoliko ključnih lijekova. U slučaju neuroblastoma niskog rizika, kemoterapija (4 do 6 ciklusa) se najčešće primjenjuje nakon ekstirpacije tumora kako bi se

smanjio rizik od recidiva. Standardni lijekovi uključuju karboplatinu, etoposid, ciklofosfamid i doksorubicin. U skupini srednjeg rizika provode se intenzivniji ciklusi kemoterapije (4 do 8 ciklusa). Lijekovi uključuju: vinkristin, ciklofosfamid, doksorubicin i cisplatin. Visokorizični pacijenti zahtijevaju agresivnije liječenje koje uključuje indukcijsku kemoterapiju (4 do 6 ciklusa), visokodozažnu kemoterapiju s autolognom transplantacijom krvotvornih matičnih stanica, radioterapijom i imunoterapijom. Standardni lijekovi su oni prethodno spomenuti uz dodatak topotekana (13). Preoperativna kemoterapija smanjuje volumen tumora i rizik intraoperativnog krvarenja, dok imunoterapija u kombinaciji s kemoterapijom povećava trogodišnje preživljenje. Međutim, iako se primjećuju veće stope remisije s intenzivnim režimom indukcijske kemoterapije u kombinaciji s kirurškim zahvatom ili radioterapijom, prognoza pacijenata i dugoročno preživljavanje poboljšani su samo kod manje od jedne trećine pacijenata te ostaju loši u slučajevima s metastatskim neuroblastomom. Godine 2015. stopa ukupnog 10-godišnjeg preživljenja za pacijente s neuroblastomom u stadijima 1-3 iznosila je 91%, dok je za pacijente > 18 mjeseci u stadiju 4 iznosila 38% (13).

8.2. Imunoterapija i ciljana terapija

8.2.1. Aktivna imunost i imunoterapija neuroblastoma

Aktivna imunost potaknuta bivalentnim cjepivom protiv anti-GD2 (disialogangliozid GD2, onkofetalni antigen koji se izražava na tumorima i središnjem živčanom sustavu) i anti-GD3 (disialogangliozid GD3) poboljšala je stope preživljavanja kod pacijenata s relapsnim neuroblastomom. Međutim, još uvijek postoje značajni izazovi u optimizaciji imunoterapije i proširenju terapijskih ciljeva (14).

8.2.2. Imunološki profil niskog rizika

Neuroblastomi niskog rizika imaju karakteristike "toplih tumora", gdje je spontana regresija ili sazrijevanje tumora uobičajeno (npr. stadij 4S). Ovi tumori često izražavaju normalne razine

HLA klase I antigena (humani leukocitni antigen) i imaju snažnu infiltraciju CD3+ T stanica, sugerirajući prepoznavanje tumorskih stanica od strane T stanica. Pacijenti s ovim tipom neuroblastoma mogu manifestirati sindrom opsoklonus-mioklonus-ataksija, vezan uz prisutnost antineuronalnih antitijela. Ovi tumori također pokazuju znakove oštećenja neurona (14).

8.2.3. Imunološki profil visokog rizika

Visokorizični neuroblastomi imaju karakteristike "hladnih tumora", opremljenih mehanizmima imunosne evazije. Uklopljeni su u imunosupresivnom tumorskom mikrokolišu, često infiltrirani s CD163+ tumor-asociranim makrofagima (TAM). Ovi makrofagi potiču apoptozu T stanica putem interakcije Fas-Fas liganda (FasL, protein koji potiče programiranu staničnu smrt) i aktiviraju mijeloidno derivirane supresorske stanice (MDSC) i regulatorne T stanice (Treg), smanjujući aktivni imunosni odgovor. Neuroblastomi smanjuju ekspresiju HLA klase I antigena i liganda NKG2D (aktivirajući imunoreceptor izražen na NK stanicama (stanice koje sadrže čestice s enzimima koji mogu uništiti tumorske stanice), čineći se gotovo nevidljivima za klasične T stanice ili NK stanice (14).

8.2.4. Imunoterapija neuroblastoma

8.2.4.1. Disialogangliozid GD2

GD2 je jedan od najčešće proučavanih ciljeva za imunoterapiju neuroblastoma. Kao onkofetalni antigen, GD2 je izražen tijekom fetalnog razvoja, a nakon rođenja je izražavanje ograničeno na središnji živčani sustav, periferni živčani sustav i melanocyte. GD2 aktivira signalne putove koji povećavaju proliferaciju i migraciju tumorskih stanica. Monoklonska antitijela (mAb) usmjerena protiv GD2 i radioimuno-konjugati anti-GD2 pokazali su uspjehe u pretkliničkim i kliničkim studijama (14).

8.2.4.2.B7-H3

B7-H3 (CD276, tip I transmembranska glikoproteinska molekula koja ima ulogu u regulaciji imunoloških odgovora) je homogeno izražen u primarnim i metastatskim neuroblastomima, kao i mnogim pedijatrijskim i odraslim solidnim tumorima. Ovaj protein korelira s lošijom prognozom i povećanom sposobnošću metastaziranja. Trenutno je u kliničkim ispitivanjima za razne solidne tumore, uključujući neuroblastom (14).

8.2.5. Antitijela bazirana na imunoterapiji za neuroblastom

8.2.5.1.IgG monoklonska antitijela (mAb)

Tehnologija hibridoma omogućila je generaciju brojnih mAb usmjerenih na ljudske malignome. Anti-GD2 mAb mogu inducirati staničnu smrt kroz različite mehanizme, uključujući citotoksičnost ovisnu o antitijelima i citotoksičnost posredovanu kompleментом (14).

8.2.5.2.Opremanje IgG antitijela konjugatima

Poboljšanje funkcija IgG antitijela može se postići konjugiranjem s lijekovima, radionuklidima ili citokinima. Ovi konjugati mogu selektivno dostaviti terapijske agense direktno u tumorske stanice (14).

8.2.6. Biomarkeri za vođenje liječenja

Biomarkeri, poput nedostatka KIR liganda (killer immunoglobulin-like receptor ligand, protein na NK stanicama koji prepoznaje HLA molekule na ciljanim stanicama), polimorfizmi FcγR2A (gen za Fc gama receptor IIA) i kvantifikacija minimalne rezidualne bolesti (MRD), mogu biti prognostički parametri za preživljavanje nakon imunoterapije anti-GD2. Korištenje specifičnih DNA markera i cirkulirajućih mikroRNA može pružiti dodatne uvide u prognozu i odgovore na liječenje (14).

8.2.7. Alternativni ciljevi

Osim GD2, otkriveni su i drugi ciljevi za imunoterapiju neuroblastoma, uključujući receptore ili ligande površine (npr. CD56, L1CAM, ALK, polisijalna kiselina), imunokontrolne točke (npr. B7-H3) i signalne receptore (npr. glikopani). Multiomski pristupi (analize koje uključuju genomiku, proteomiku i metabolomiku) otkrivaju nove potencijalne terapijske ciljeve (14).

8.2.8. Inovativne metode liječenja

Spojevi koji ometaju signalizaciju aberantnog RAS puta pokazali su obećavajuće antitumorske učinke u pretkliničkim modelima neuroblastoma, a ALK inhibitori i strategije usmjerene protiv telomeraze ili ALT puta su u fazi kliničkih ispitivanja (14). Imunoterapija neuroblastoma značajno je poboljšala dugoročno preživljavanje pacijenata. Ipak, potrebno je bolje razumijevanje imunobiologije neuroblastoma i terapije anti-GD2 kako bi se unaprijedile terapije temeljene na antitijelima (14).

8.3. Kirurško liječenje i transplantacija koštane srži

8.3.1. Kirurško liječenje

Kirurška intervencija ima ključnu ulogu u liječenju. Rezultati retrospektivnog istraživanja na 25 pacijenata s neuroblastomom su pokazali da je resekcija učinjena u 80% pacijenata, uključujući one s visokim rizikom. Potpuna resekcija tumora učinjena je u 88% slučajeva, a ukupna stopa 3-godišnjeg preživljenja bila je 84%. Šesnaest pacijenata je primilo postoperativnu skrb u jedinici intenzivne njege, s prosječnim boravkom 2,2 dana, što ukazuje na brz oporavak nakon kirurške intervencije.

8.3.2. Transplantacija krvotvornih matičnih stanica

Randomizirana klinička studija provedena je na 652 pacijenta s neuroblastomom visokog rizika, od kojih je 355 (medijan dobi 37,2 mjeseca) randomizirano u dvije skupine. Terapijski protokol je imao tri faze: indukciju (kemoterapija i kirurška resekcija), konsolidaciju i postkonsolidaciju. Pacijenti su podijeljeni u dvije skupine: prvu su sačinjavali oni s predviđenom jednom transplantacijom, a drugu pacijenti s tandemskom transplantacijom. Pacijenti u skupini s jednim transplantatom primali su karboplatinu, etopozid i melfalan, dok su pacijenti u skupini s tandemskim transplantatima primali ciklofosfamid/tiotepa i reduciranu dozu karboplatine, etopozida i melfalana. Potom je provedena radioterapija i postkonsolidacijska terapija izotretinoinom. Primarni ishod bio je “event-free survival” (EFS) od vremena randomizacije do pojave prvog događaja (recidiv, progresija bolesti, sekundarni malignomi ili smrt). Sekundarni ishodi i post hoc analize uključivali su ukupno preživljenje (OS), EFS od prijave te EFS i OS od početka postkonsolidacijske imunoterapije. Tandemska transplantacija kod neuroblastoma visokog rizika rezultirala je značajno boljim EFS-om od jednog transplantata (16) .

9. Prognoza i praćenje pacijenata

9.1. Praćenja pacijenata tijekom i nakon terapije

Pacijenti se redovito prate nakon svakog bloka terapije, što omogućava procjenu odgovora na terapiju i rano prepoznavanje mogućih komplikacija. Mijelosupresija je najčešća komplikacija. Transfuzijska terapija se provodi kada hemoglobin padne ispod 8 g/dL, a broj trombocita ispod 10 000/ μ L. Lijekovi poput cisplatine i karboplatine utječu na bubrežnu funkciju. Nakon završene terapije, pacijenti zahtijevaju nadzor zbog mogućeg recidiva bolesti. Praćenje uključuje fizikalni pregled i laboratorijski nadzor NSE, kateholamina, te VMA i HVA

u urinu. Budući da se većina recidiva događa tijekom prve dvije godine nakon liječenja, protokoli preporučuju intenzivni nadzor u ovom intervalu. Pacijenti koji ne dožive recidiv bolesti unutar pet godina od početka liječenja smatraju se izliječenima. Međutim, treba imati na umu da postoje, iako izrazito rijetko, kasni recidivi bolesti. Osim recidiva, pacijente je potrebno upozoriti na učinke provedene terapije na rast i razvoj te potencijalnu kasnu toksičnost organa (17) .

10. Buduće perspektive i istraživački smjerovi

Za buduće perspektive i istraživačke pravce presudan je nastavak međunarodne suradnje, koja je dovela do dugoročne stope preživljavanja od otprilike 80%. Unatoč tom napretku, neuroblastom i dalje predstavlja izazov. Glavni cilj velikog broja istraživanja je bolja stratifikacija u skupine rizika na temelju tumorskih molekularnih obilježja i razvoj personalizirane terapije. Kako bismo optimalno iskoristili nove tehnologije, ključno je imati sustavnu i detaljnu dokumentaciju svih kliničkih i molekularnih podataka. Bliska suradnja između kliničara i znanstvenika omogućit će bolji pristup kombiniranim kliničkim i molekularnim podacima. Trenutna istraživanja prvenstveno obuhvaćaju tumore i krvne uzorke retrospektivnih skupina pacijenata, a klinička klasifikacija pacijenata u vezi s prethodnim i sadašnjim rizičnim skupinama i stadijima bolesti ključna je za ispravno tumačenje podataka (1).

11. Rasprava

U ovom radu obrađen je niz istraživačkih rezultata kako bi se objedinili molekularni mehanizmi neuroblastoma, a poseban naglasak je na inovativnim pristupima dijagnozi i liječenju. Rezultati su pokazali da molekularne promjene koje utječu na održavanje telomera i RAS ili p53 signalnih puteva značajno određuju klinički fenotip neuroblastoma. Visokorizični

neuroblastomi karakterizirani su aktivacijom mehanizama održavanja telomera, koji omogućuju neograničenu proliferaciju tumorskih stanica i čine ih otpornijima na standardne terapije (18). U skladu s time, tumori koji ne posjeduju ove mehanizme održavanja telomera imaju tendenciju spontane regresije (19). Mutacije u RAS i p53 signalnim putevima dodatno kompliciraju patogenezu. Tumori koji posjeduju mutacije u ovim genima, uz aktivirane mehanizme održavanja telomera, su najagresivniji i najotporniji na terapiju (20), što sugerira ključnu ulogu kombinacije ovih molekularnih promjena u prognozi i odgovoru na terapiju. Inovativne dijagnostičke metode, uključujući analizu ekspresije TERT i statusa MYCN, pokazale su se učinkovite u stratifikaciji pacijenata (21). Precizna molekularna dijagnostika omogućava personalizirani pristup liječenju, prilagođavajući terapiju specifičnom molekularnom profilu tumora. Pacijenti s tumorskim stanicama koje nemaju mehanizme održavanja telomera mogli bi se liječiti manje agresivnom terapijom, dok pacijenti s aktivnim mehanizmima održavanja telomera i mutacijama u RAS ili p53 putovima zahtijevaju intenzivnijeliječenje. Ograničenja dosadašnjih istraživanja uključuju relativno mali broj uzoraka i potrebu za dodatnim longitudinalnim istraživanjima. Personalizirana medicina, temeljem molekularnih obilježja tumora, predstavlja skorbu budućnost u liječenju neuroblastoma.

12. Zaključak

Ovaj rad iznosi složene molekularne mehanizme koji doprinose nastanku i progresiji neuroblastoma, s naglaskom na inovativne pristupe dijagnozi i liječenju. Rezultati ukazuju na to da su ključne molekularne promjene u održavanju telomera, kao i mutacije u signalnim putevima RAS i p53, kritične za određivanje kliničkog fenotipa i ishoda bolesti. Tumori s

aktivacijom telomeraze ili alternativnim putem produženja telomera (ALT) pokazuju agresivniji klinički tijek i lošiju prognozu. Inovativne dijagnostičke metode, kao analiza ekspresije TERT i statusa MYCN te MIBG metoda snimanja, omogućuju preciznu stratifikaciju pacijenata u skupine rizika i praćenje uspješnosti liječenja. Osim dijagnostičke točnosti, ove metode pomažu u personaliziranom terapijskom pristupu, čime povećavaju učinkovitost liječenja i smanjuju nuspojave. Uvođenje novih terapijskih strategija usmjerenih na inhibiciju telomeraze ili ALT puta predstavlja obećavajući smjer u liječenju visokorizičnih neuroblastoma. U kombinaciji s inhibitorima signalnih puteva kao što su ALK inhibitori moguće je značajno poboljšati ishode liječenja. Jedan od najnovijih smjerova istraživanja uključuje razvoj imunoterapija koje ciljaju specifične molekularne promjene u tumorskom mikrookolišu. Primjer je CD24 i njegoa interakcija sa SIGLEC10 na makrofagima koji predstavlja potencijalnu novu metu za imunoterapiju, s ciljem poticanja fagocitoze tumorskih stanica. Nove spoznaje otvaraju vrata za razvoj kombiniranih terapija koje ciljaju više onkogenih puteva istovremeno. Personalizirana medicina, temeljena na preciznoj molekularnoj dijagnostici i inovativnim terapijskim strategijama, predstavlja ključni korak u terapiji neuroblastoma. Buduća istraživanja trebala bi se usredotočiti na integraciju novih pristupa u kliničku praksu kako bi se osigurala optimalna skrb za pacijente.

13.Sažetak

Ovaj pregledni rad detaljno razmatra složene molekularne mehanizme nastanka i progresije neuroblastoma, s posebnim naglaskom na inovativne pristupe dijagnozi i liječenju. Analizirane su ključne molekularne promjene uključujući održavanje telomera i mutacije u signalnim putevima RAS i p53, koje su kritične za određivanje kliničkog fenotipa i ishoda bolesti. Jedan od najvažnijih nalaza je važnost održavanja telomera za preživljavanje tumorskih stanica. Tumori s aktivacijom telomeraze ili alternativnim putem produženja telomera (ALT) pokazuju agresivniji klinički tijek i lošiju prognozu. Inovativne dijagnostičke metode, kao što su analiza ekspresije TERT i statusa MYCN te MIBG metoda snimanja, omogućuju preciznu stratifikaciju pacijenata u skupine rizika. Ove metode povećavaju dijagnostičku točnost i pomažu u personaliziranom terapijskom pristupu, čime pozitivno utječu na učinkovitost liječenja i smanjenje nuspojave. U kombinaciji s inhibitorima signalnih puteva, kao što su ALK inhibitori, moguće je značajno poboljšati ishode liječenja. Razvoj imunoterapija koje ciljaju specifične molekularne promjene u tumorskom mikrookolišu, poput CD24, otvara nove mogućnosti za terapiju. Ove nove spoznaje omogućuju razvoj kombiniranih terapija koje ciljaju više onkogenih puteva istovremeno. Personalizirana medicina predstavlja ključni korak u terapiji neuroblastoma.

Ključne riječi: imunoterapija, molekularna biologija, neuroblastom, telomeraze, tumorski mikrookoliš

14. Summary

This review paper provides a detailed examination of the complex molecular mechanisms contributing to the development and progression of neuroblastoma, with a particular emphasis on innovative approaches to diagnosis and treatment. Key molecular changes are analyzed, including telomere maintenance and mutations in the RAS and p53 signaling pathways, which are critical for determining the clinical phenotype and disease outcome. One of the most significant findings is the importance of telomere maintenance for tumor cell survival. Tumors with telomerase activation or the alternative lengthening of telomeres (ALT) pathway exhibit a more aggressive clinical course and poorer prognosis. Innovative diagnostic methods, such as TERT expression analysis and MYCN status, along with MIBG imaging, enable precise patient stratification into risk groups. These methods not only increase diagnostic accuracy but also aid in personalized therapeutic approaches, thereby enhancing treatment efficacy and reducing side effects. In combination with signaling pathway inhibitors, such as ALK inhibitors already in clinical trials, it is possible to significantly improve treatment outcomes. The development of immunotherapies targeting specific molecular changes in the tumor microenvironment, such as CD24, opens new therapeutic possibilities. These new insights allow for the development of combined therapies that target multiple oncogenic pathways simultaneously. Personalized medicine represents a key step in the therapy of neuroblastoma.

Keywords: immunotherapy, molecular biology, neuroblastoma, telomerase, tumor microenvironment

12. Literatura

1. Shohet JM, Nuchtern JG, Foster JH. Clinical presentation, diagnosis, and staging evaluation of neuroblastoma, Park JR, Shah SM, editors. [Internet]. 2024 [cited 2024 May 31]. Available from: https://www.uptodate.com/contents/clinical-presentation-diagnosis-and-staging-evaluation-of-neuroblastoma?search=neuroblastoma+children&source=search_result&selectedTitle=1~150&usage_type=default&display_rank=1
2. Øra I, Eggert A. Progress in treatment and risk stratification of neuroblastoma: impact on future clinical and basic research. *Seminars in cancer biology*. 2011 Oct;21(4):217-228.
3. Shohet JM, Nuchtern JG. Epidemiology, pathogenesis, and pathology of neuroblastoma. Park JR, Shah SM, editors. 2024. [cited 2024 May 31]. Available from: https://www.uptodate.com/contents/epidemiology-pathogenesis-and-pathology-of-neuroblastoma?search=neuroblastoma%20definition&source=search_result&selectedTitle=2%7E150&usage_type=default&display_rank=2
4. Kos M, Dmitrović B, Švigelj D. Bolesti dječje dobi. In: *Patologija*. 5. ed. Zagreb, Hrvatska: Medicinska naklada; 2018. p. 224–224.
5. Strenger V, Kerbl R, Dornbusch HJ, Ladenstein R, Ambros PF, Ambros IM, et al. Diagnostic and prognostic impact of urinary catecholamines in neuroblastoma patients. *Pediatr Blood Cancer*. 2007 May;48(5):504-9. doi: 10.1002/pbc.20888. PMID: 16732582.
6. Irwin MS, Naranjo A, Zhang FF, Cohn SL, London WB, Gastier-Foster JM, et al. Revised Neuroblastoma Risk Classification System: A Report From the Children's Oncology Group. *J Clin Oncol*. 2021 Oct 10;39(29):3229-3241. doi: 10.1200/JCO.21.00278. Epub 2021 Jul 28. PMID: 34319759; PMCID: PMC8500606.
7. Ackermann S, Cartolano M, Hero B, Welte A, Kahlert Y, Roderwieser A, et al. A mechanistic classification of clinical phenotypes in neuroblastoma. *Science*. 2018 Dec 7;362(6419):1165-

1170. doi: 10.1126/science.aat6768. PMID: 30523111; PMCID: PMC7875194.
8. Verhoeven BM, Mei S, Olsen TK, Gustafsson K, Valind A, Lindström A, et al. The immune cell atlas of human neuroblastoma. *Cell Rep Med*. 2022 Jun 21;3(6):100657. doi: 10.1016/j.xcrm.2022.100657. Epub 2022 Jun 9. PMID: 35688160; PMCID: PMC9245004
9. Wang Y, Luo H, Cao J, Ma C. Bioinformatic Identification of Neuroblastoma Microenvironment-Associated Biomarkers with Prognostic Value. *J Oncol*. 2020 Sep 10;2020:5943014. doi: 10.1155/2020/5943014. PMID: 32963529; PMCID: PMC7501561.
10. Olecki E, Grant CN. MIBG in neuroblastoma diagnosis and treatment. *Semin Pediatr Surg*. 2019 Dec;28(6):150859. doi: 10.1016/j.sempedsurg.2019.150859. Epub 2019 Nov 20. PMID: 31931960.
11. Samim A, Blom T, Poot AJ, Windhorst AD, Fiocco M, Tolboom N, et al. [18F]mFBG PET-CT for detection and localisation of neuroblastoma: a prospective pilot study. *Eur J Nucl Med Mol Imaging*. 2023 Mar;50(4):1146-57. doi: 10.1007/s00259-022-06063-6. Epub 2022 Dec 12. Erratum in: *Eur J Nucl Med Mol Imaging*. 2023 Apr;50(5):1541. PMID: 36504277; PMCID: PMC9931849.
12. Freeman G. Benefits of genomic testing in cancer: Dana-Farber [Internet]. 2018 [cited 2024 May 31]. Available from: <https://blog.dana-farber.org/insight/2018/11/wh>
13. Li Q, Wang J, Cheng Y, Hu A, Li D, Wang X, et al. Long-Term Survival of Neuroblastoma Patients Receiving Surgery, Chemotherapy, and Radiotherapy: A Propensity Score Matching Study. *J Clin Med*. 2023 Jan 17;12(3):754. doi: 10.3390/jcm12030754. PMID: 36769402; PMCID: PMC9918249.
14. Park JA, Cheung NV. Targets and antibody formats for immunotherapy of neuroblastoma. *J Clin Oncol*. 2020 Jun 1;38(16):1836-1848. doi: 10.1200/JCO.19.01410. Epub 2020 Mar 13. PMID: 32167865; PMCID: PMC7255979.
15. Ben Barak A, Golan H, Waldman D, Arkovitz MS. Surgical treatment of neuroblastoma.

Isr Med Assoc J. 2017 Nov;19(11):691-695. PMID: 29185283.

16. Park JR, Kreissman SG, London WB, Naranjo A, Cohn SL, Hogarty MD, et al. Effect of tandem autologous stem cell transplant vs single transplant on event-free survival in patients with high-risk neuroblastoma: a randomized clinical trial. JAMA. 2019 Aug 27;322(8):746-55.
17. Lacayo NJ. Pediatric neuroblastoma follow-up [Internet]. Medscape; 2023 [cited 2024 Jun 1]. Available from: <https://emedicine.medscape.com/article/988284-followup>
18. Molenaar JJ, Koster J, Zwijnenburg DA, van Sluis P, Valentijn LJ, van der Ploeg I, et al. Sequencing of neuroblastoma identifies chromothripsis and defects in neuritogenesis genes. Nature. 2012 Mar 29;483(7391):589-93.
19. Cheung NK, Dyer MA. Neuroblastoma: developmental biology, cancer genomics and immunotherapy. Nat Rev Cancer. 2013 Jun;13(6):397-411.
20. Brodeur, GM. Neuroblastoma: biological insights into a clinical enigma. Nat Rev Cancer. 2003 Mar;3(3):203-16.
21. Schwab M, Westermann F, Hero B, Berthold F. Neuroblastoma: biology and molecular and chromosomal pathology. Lancet Oncol. 2003 Aug;4(8):472-80.

13. Životopis

Mia Radošević rođena je 8. lipnja 1999. godine u Rijeci. Studij medicine započela je 2018. godine na Medicinskom fakultetu Sveučilišta u Rijeci. Tijekom studija aktivno je sudjelovala u radu Međunarodne udruge studenata medicine Hrvatska (CroMSIC) na brojnim projektima i aktivnostima usmjerenim k unapređenju javnog zdravstva. Sudjelovala je i u snimanju edukativnih materijala u sklopu projekta Meducast, što je dodatno proširilo njezino iskustvo i znanje u području medicinske edukacije. Mia je sudjelovala na nekoliko međunarodnih konferencija, uključujući IFMSA konferencije August Meeting u Taiwanu i Istanbulu te First

International Conference on Teaching and Learning in Medical Education. Njeno istraživačko iskustvo uključuje rad "Panhypopituitarism Caused by a Suprasellar Germinoma: A Case Report", objavljen u World Journal of Clinical Cases. Tijekom obrazovanja bila je aktivna i u volonterskom radu, djelujući u Studentskom zboru, Fakultetskom odboru svih studenata, Fakultetskom vijeću i Povjerenstvu za evaluaciju i sufinanciranje studentskih projekata. Mia Radošević je kroz svoj studij pokazala izvrsnost u akademskim i vanakademskim aktivnostima, što ju čini izuzetno predanom i motiviranom budućom liječnicom. Svojim trudom i zalaganjem nastoji doprinijeti medicinskoj znanosti i praksi, te unaprijediti zdravlje i dobrobit zajednice.