

Prijelomi gornjeg ekstremiteta

Boltužić, Marko

Master's thesis / Diplomski rad

2024

Degree Grantor / Ustanova koja je dodijelila akademski / stručni stupanj: **University of Rijeka, Faculty of Medicine / Sveučilište u Rijeci, Medicinski fakultet**

Permanent link / Trajna poveznica: <https://um.nsk.hr/um:nbn:hr:184:091753>

Rights / Prava: [Attribution 4.0 International](#)/[Imenovanje 4.0 međunarodna](#)

Download date / Datum preuzimanja: **2024-11-26**



Repository / Repozitorij:

[Repository of the University of Rijeka, Faculty of Medicine - FMRI Repository](#)



SVEUČILIŠTE U RIJECI

MEDICINSKI FAKULTET

SVEUČILIŠNI INTEGRIRANI PRIJEDIPLOMSKI I DIPLOMSKI STUDIJ

STUDIJ MEDICINA

Marko Boltužić

PRIJELOMI GORNJEG EKSTREMITETA

Diplomski rad

Rijeka, 2024.

SVEUČILIŠTE U RIJECI

MEDICINSKI FAKULTET

SVEUČILIŠNI INTEGRIRANI PRIJEDIPLOMSKI I DIPLOMSKI STUDIJ

STUDIJ MEDICINA

Marko Boltužić

PRIJELOMI GORNJEG EKSTREMITETA

Diplomski rad

Rijeka, 2024.

Mentor rada: izv. prof. prim. dr. sc. Nado Bukvić, dr. med.

Završni rad obranjen je dana _____ u/na _____

_____, pred povjerenstvom u sastavu:

1. doc. dr. sc. Ana Bosak Veršić, dr. med.
2. izv. prof. dr. sc. Srećko Severinski, dr. med.
3. doc. dr. sc. Giordano Bačić, dr. med.

Rad ima 50 stranica, 8 slika, 26 literaturnih navoda

POPIS SKRAĆENICA:

PA – posteroanteriorno

AP – anteroposteriorno

LL- latero-lateralni

RTG – rendgenska snimka

CT – kompjuterizirana tomografija

MSCT – eng. Multislice Computer Tomography (višeslojna kompjuterizirana tomografija)

MR – magnetska rezonancija

AO – njem. Arbeitsgemeinschaft für Osteosynthesefragen (radna skupina za pitanja osteosinteze)

DCP – eng. Dynamic Compression Plate (dinamičko-kompresijska pločica)

LCP – eng. Locking Compression Plate (kompresijska pločica za zaključavanje)

LCDCP – eng. Limited Contact Dynamic Compression Plate (dinamička kompresijska pločica s ograničenim kontaktom)

ESIN – eng. Elastic Stable Intramedullary Nailing (elastični stabilni intramedularni čavao)

3D – trodimenzionalno

Sadržaj

1. Uvod	6
2. Anatomija kostiju ruke	7
3. Fiziologija i kretnje unutar zglobova gornjeg ekstremiteta.....	10
4. Prijelomi nadlaktične kosti	12
4.1. Prijelomi proksimalne trećine nadlaktične kosti.....	13
4.2. Prijelomi srednje trećine nadlaktične kosti	14
4.3. Prijelomi distalne trećine nadlaktične kosti	15
5. Prijelomi podlaktice.....	17
5.1. Prijelomi proksimalne trećine podlaktice	18
5.2. Prijelomi srednje trećine podlaktice.....	20
5.3. Prijelomi distalne trećine podlaktice.....	23
6. Prijelomi ručnog zgloba i šake.....	25
6.1. Prijelomi karpalnih kostiju.....	25
6.2. Prijelomi metakarpalnih kostiju	27
6.3. Prijelomi prstiju.....	28
7. Dijagnostika prijeloma ruke	29
8. Liječenje prijeloma ruke	30
8.1. Konzervativne metode liječenja.....	31
8.2. Operacijske metode liječenja	32
8.2.1. Unutarnja fiksacija kosti	33
8.2.2. Vanjska fiksacija kosti	37
8.3. Individualno liječenje svakog prijeloma	37
9. Komplikacije prijeloma	43
10. Zaključak	44
11. Rasprava.....	45
12. Sažetak.....	46
13. Summary	46
14. Literatura:	47
15. Životopis	50

1.Uvod

Prijelom kosti je tip ozljede, koja prati čovjeka od njegova postojanja. Prvi zapisi o traumatologiji datiraju još od starih Egipćana 3000 godina prije Krista, u kojima su egipatski kirurzi izvodili prve amputacije, previjanja, litotomije ozlijeđenih udova. Naravno razvojem medicine, njihovi su prvi pokušaji liječenja usavršeni te danas pružaju odlične rezultate. Po definiciji prijelom je udružena ozljeda mekih tkiva ekstremiteta s prekidom kontinuiteta kosti. Do njega dolazi kada je sila koja djeluje na kost nadjača fiziološku razinu elastičnosti kosti. Poznato je iz biomehanike da kost puca na sličan način kao i drvo. Kost je po sastavu vrsta vezivnog tkiva, koja je osim koštanih stanica, građena i ojačana kalcijem. U svome središtu ima šupljinu (ako je riječ o dugim kostima) nazvanu medula, u kojoj je su u početku stvaraju crvene krvne stanice, a kasnije se zamjenjuje masnim tkivom. Glavna uloga našeg kostura je da daje podršku tijelu, a zatim omogućuje kretanju i pruža zaštitu unutarnjim organima. Postoje mnoge vrste prijeloma i razne klasifikacije, no kako bi se olakšala stručna komunikacija i poboljšala kvaliteta liječenja, većina traumatologa danas koristi AO-klasifikaciju. Grupa švicarskih ortopeda i kirurga polovicom 20. stoljeća osnovali su radnu skupinu pod nazivom njem. *Arbeitsgemeinschaft für Osteosynthesenfragen* ili skraćeno AO, te su se zajedničkim konzilijem usuglasili oko podjele prijeloma (AO-klasifikacija) i liječenja (AO-metode). Prema njihovoj klasifikaciji kosti označavamo brojevima (npr. humerus - 1, radijus i ulna - 2), slijedeći broj označava segment kosti (proksimalni dio – 1, srednji dio – 2, distalni dio - 3), zatim slijedi slovo koje označava tip prijeloma (A – jednostavna lomna pukotina, B – prijelom s klinastim ulomkom, C – kompleksni prijelom), te naposljetku slijedi broj koji označava izgled lomne površine (spiralni prijelom – 1, kosi prijelom $> 30^\circ$ - 2, poprečni prijelom - 3). Ovo bi u kliničkoj praksi izgledalo ovako 12-A3, što svaki liječnik čita kao poprečni jednostavni prijelom srednje trećine humerusa. Kako u ljudskom tijelu postoji više od 200 različitih kostiju koje se svojim izgledom i veličinom

razlikuju, ova je klasifikacija bila nužna kako bi se liječnici diljem svijeta razumjeli. Također, ova mnogobrojnost rezultira različitim vrstama dijagnostike i liječenja, upravo zbog čega će se u ovom seminaru detaljnije opisati prijelomi gornjeg ekstremiteta. [6,26]

2. Anatomija kostiju ruke

Evolucijski s uspravnim stavom gornji se udovi kreću razlikovati od donjeg para udova. U čovjeka za razliku od ostalih sisavaca, gornji ekstremiteti postaju „slobodni“, odnosno masom rameni pojas je dosta manji od zdjeličnog. Kada govorimo o gornjem ekstremitetu ne smije započeti s humerusom, već taj naš ekstremitet počinje mnogo ranije te treba uključiti i ostale kosti ramenog pojasa poput clavicle i scapule. Kada bi povukli paralelu između gornjeg i donjeg ekstremiteta skelet je građen po istom anatomskom planu. Ramenom pojasu bi odgovarao zdjelični pojas, također u ruci se broj skeletnih elemenata idući prema distalno povećava. U rameni spoj spadaju prije navedene kosti poput humerusa, scapula i clavica; u podlaktici nalazimo dvije kosti radius i ulnu; te kad se dođe do šake dolazi se do većeg broja kostiju (8 karpalnih kostiju raspoređenih u dva reda, pet dugih metakarpalnih kostiju, te za svaki prst imamo proksimalnu, srednju i distalnu falangu), gdje onda dolazimo do ukupne brojke od 32 kosti u gornjem ekstremitetu.

Humerus ili nadlaktična kost tipičan je primjer cjevaste kosti, koja je zbog boljeg razumijevanja podijeljena u tri dijela proksimalni, srednji i distalni dio. Proksimalnom kraju nadlaktične kosti pripada *caput humeri*, konveksno zglobno tijelo u obliku polukugle koje artikulira s zglobnom površinom skapule (*cavitas glenoidalis*). Također, ovdje se nalaze dvije izbočine u obliku kvrga *tuberculum majus* i *minus*, koji služe za inserciju mišića ramenog pojasa. Od ovih kvrga nastavljaju se prema distalno dva grebena *crista tuberculi majoris* (hvatište za *musculus pectoralis major*) i *crista tuberculi minoris* (hvatište za *mm. teres major* i *latissimus dorsi*). Između dviju kristi proteže se brazda, *sulcus intertubercularis*, u koju je

uložena tetiva *musculus biceps brachii*. Na prijelazu u srednji dio humerusa nalazi se suženje *collum chirurgicum*, dok je *collum anatomicum* suženje proizvedeno brazdom koje neposredno prati rub zglobne površine. Srednji dio nadlaktične kosti ili *corpus humeri*, u svojoj gornjoj trećini je cilindrična oblika (presjek okrugao), a ostatak je trokutast (presjek u obliku trostrane prizme) te stoga imamo tri plohe, dvije prednje *facies anterior medialis* i *lateralis*, i jednu stražnju *facies posterior*. Također, u lateralnom dijelu tijela humerusa nalazi se hrapavost *tuberositas deltoidea* na kojoj završava tetiva istoimenog mišića. Iza i distalno od te hrapavosti pruža se plitka brazda u koju je uložen radijalni živac. Na distalnom dijelu humerusa nalazimo dva velika izdanka *epicondylus medialis* i *lateralis*. S medijalnog epikondila polaze fleksorni mišići, a na njegovoj stražnjoj strani nalazi se brazda za ularni živac. Lateralni epikondil je znatno manji od medijalnog i služi kao polazište ekstenzornih mišića. Između epikondila nalaze se konveksna zglobna tijela za spoj s podlaktičnim kostima. Medijalno se nalazi *trochlea humeri* valjkasto zglobno tijelo koje artikulira s lakatnom kosti. Iznad trohleje, na stražnjoj strani kosti nalazi se velika udubina *fossa olecrani*, dok je lateralno zglobno tijelo *capitulum humeri*, koji ima oblik polukugle.

U podlaktici se nalaze dvije duge, cjevaste kosti lakatna i palčana. Kada nam je gornji ekstremitet prislonjen uz trup u uspravnom orijentacijskom položaju, te kosti stoje usporedno pri čemu je *ulna* smještena medijalno, a *radius* lateralno. Krajevi ovih kostiju međusobno artikuliraju te omogućuju kretanju, dok se u središnjem predjelu nalazi međukoštana opna, *membrana interossea antebrachii*. Na proksimalnom dijelu ulne, masivniji od distalnog, nalaze se dva upadljiva izdanka, koja služe za veći dio artikulacije s humerusom. Prvi od njih je *olecranon*, smješten straga i gore, predstavlja masivni vrh lakta. Prednji i donji dio izdanka, *processus coronoideus* ima oblik kljuna. Oba sudjeluju u izgradnji konkavnog zglobnog tijela, te zajedno čine ploštinu *incisura trochlearis*. Na prijelazu koronoidnog nastavka u trup kosti palmarno se nalazi *tuberositas ulnae*, gdje se veže *musculus brachialis*,

dok se lateralno od te hrapavosti nalazi konkavna zglobna površina za glavu palčane kosti, *incisura radialis*. *Corpus ulne* ima oblik trostrane prizme, stoga ima tri brida, od kojih je najvažnije spomenuti najoštriji lateralni brid, *margo interosseus* s kojeg polazi prije navedena među koštana membrana. Na distalnom dijelu ulne nalazimo *caput ulnae*, koji predstavlja konveksno zglobno tijelo u obliku valjka za artikulaciju s radiusom, s čijeg se medijalnog dijela prema distalno pruža *processus styloideus*. Proksimalni dio radijusa sačinjava *caput radii*, konkavno-konveksno zglobno tijelo u obliku valjka, koje artikulira s humerusom i ulnom. Ispod glave radijusa nalazi hrapavo izbočenje, *tuberositas radii* koje služi kao hvatište bicepsa. *Corpus radii* je sličnog oblika kao tijelo ulne (trostrana prizma), s čijeg medijalnog najoštrijeg ruba polazi međukoštana membrana. Približno na sredini radijusa nalazi se specifična hrapavost koja služi kao hvatište pronatronih mišića. Distalni kraj radijusa je proširen i završava lateralno kao *processus styloideus radii*. Na dorzalnoj strani nalaze se brazde, u koje su uložene tetive ekstenzornih mišića. Radijus, poput ulne distalno sadrži zglobnu plohu za artikulaciju s kostima šake. *Facies articularis carpalis* u doticaju je s *incisuram ulnaris radii* preko koje dolazi u kontakt s distalnom ulnom.

Šaka je kao i sve do sad homologna stopalu pa se tako elementi u njezinu skeletu dijele u tri skupine. Kostí onda raščlanjujemo u tri skupine: *carpus* (korijen šake), *metacarpus* (zapešće) i *digiti* (prsti). Osam kratkih kostiju korijena šake (*ossa carpi*) raspoređeno je u dva poprečna niza. Uobičajeno je da te kosti nabrajaju od radijalnog prema ulnarnom rubu šake.

Proksimalni red kostiju čine četiri kosti: *os scapuloideum*, *os lunatum*, *os triquetrum* i *os pisiforme*; dok distalni red čine: *os trapezium*, *os trapezoideum*, *os capitatum* i *os hamatum*.

Međusobno navedene kosti ne leže u jednoj ravnini, već tvore poprečni svod koji je konveksan prema dorzalno. Upravo zbog takvog rasporeda formirana ja na palmarnoj strani široka uzdužna brazda, *sulcus carpi*. Ovaj sulcus tvori s radijusom i ulnom zglob šake te je ojačan s čvrstom poprečnom vezom, *retinaculum flexorum*, čime *sulcus* pretvara u *canalis*

carpi, kojim prolaze brojne tetive mišića i *nervus medianus*. Nakon karpalnih kostiju dolazimo do kostiju zapešća (*ossa metacarpi*). Kao i karpalne kosti, metakarpalne kosti se nabrajaju od radijalno prema ulnarno, a označuju se rednim brojevima od I – V. To su male cjevaste kosti na kojima se razlikuje srednji dio (*corpus*) i dva kraja (proksimalni *basis* i distalni *caput*). Između trupova kostiju nalazi se među koštani prostor *spatia interossea metacarpi*; te je još vrlo važno za napomenuti da je I. metakarpalna kost drugačija od ostalih (kraća i spljoštena dorzopalmarno). Naposljetku imamo kosti prstiju (*ossa digitorum manus*), čije duge i cjevaste članke dijelimo na: *phalanx proximalis, media i distalis*. Navedena podjela vrijedi za sve prste osim palca (*pollex*), koji ima samo dvije falange (proksimalnu i distalnu). [1,2]

3. Fiziologija i kretnje unutar zglobova gornjeg ekstremiteta

U podijeli i sistematizaciji spojeva među kostima postoje različiti pristupi iz čega proizlazi i različita nomenklatura. S obzirom na načelne razlike morfoloških i razvojnih svojstava, svi spojevi između skeletnih elemenata dijele se u dvije velike grupe: *synarthrosis* (kontinuirani spoj) i *diarthrosis* (*articulatio, junctura synovialis, zglob*). Sve veze među kostima gornjeg ekstremiteta su diartroze, čija je glavna značajka prekid kontinuiteta zbog pojave šupljine unutar spoja između dva skeletna elementa. Svaki zglob, *articulatio* ima tri obvezna dijela: zglobne plohe (*facies articularis*) na kojima se nalazi hrskavica (*cartilago articularis*), zglobnu čahuru (*capsula articularis*) koja zatvara zglobnu šupljinu pomoću vanjskog fibroznog (*membrana fibrosa*) i unutarnjeg sinovijalnog (*membrana synovialis*) sloja i zglobne šupljine (*cavitas articularis*) virtualnog kapilarnog prostora između zglobnih ploha u kojemu se nalazi zglobna tekućina, *synovia*. Također, zglobove možemo podijeliti prema broju kostiju koje dolaze u kontakt. *Articulatio simplex* označava zglob u kojem se u jednoj

zglobnoj čahuri sastaju dvije kosti. Ako se unutar jedne zglobne čahure spajaju tri ili više kostiju, tada se misli na *articulatio composita* (npr. lakat). Postoji tzv. kombinirani zglob u kojem su dvije kosti međusobno spojene ne samo s jednim, nego s dva ili više zglobova. Navedeni zglobovi su potpuno morfološki odvojeni, svaki ima svoju šupljinu i čahuru, te se kretanja među njima obavlja istodobno oko jedne zajedničke osi (npr. zglobovi između proksimalnih i distalnih krajeva kostiju podlaktice).

Promjene položaja, odnosno kretnje dijelova glave, trupa, ruke i noge najčešće se opisuje kao da se obavljaju u osnovnom orijentacijskom položaju tijela. Vrste kretnji ovise o obliku i položaju zglobnih tijela. Opseg kretnji ovisi o razlici kutnih mjera konveksnog i konkavnog zglobnog tijela. Što je ta razlika veća, to je opseg kretnji veći, jednostavnije što konkavno tijelo manje oblaže konveksno moguće je veći pokret. Upravo zbog toga ruka kao vrlo gibljiv dio tijela se pomiče u prostoru iz različitih početnih položaja zbog čega je od iznimnog značaja dobro poznavanje terminologije i dobro definirat sam pokret. Pokret se u pravilu odvija u jednoj od tri osnovne ravnine (sagitalna, frontalna, horizontalna) i oko jedne od tri osnovne osi (vertikalna, sagitalna, transverzalna). Osnova os predstavlja os gibanja i proizlazi kroz centar zakrivljenosti zglobnog tijela. Upravo zbog toga razlikujemo četiri osnovna tipa kretnji: kretnje u ravnini, klizanje, cirkumdukciju i rotaciju. Prilikom kretnji u ravnini, kretanja se odvija oko osi koja je na tu ravninu okomita. Klizanjem, kretanja se ne odvija oko neke osovine, nego jedan koštani element sa svojom zglobnom površinom klizi po drugoj površini i pri tome mijenja položaj u prostoru. Cirkumdukcija je složena kretanja kod koje se ekstremitet pomiče nalik plaštu stošca, gdje se vrh stošca nalazi u središtu zgloba, a distalni kraj ekstremiteta odgovara rubu baze stošca. Rotacija je kretanja prilikom koje se ne mijenja položaj u prostoru, nego se obavlja promjena orijentacije površine dijela tijela koje se rotira (os gibanja je uzdužna os). Također postoje specifični nazivi za svaku kretnju u ravnini u zglobovima. *Flexio* (pregibanje) je kretanja prilikom koje se smanjuje kut između dva koštana

elementa prilikom čega se njihovi suprotni krajevi približavaju. *Extensio* (opružanje) označava suprotnu radnju fleksiji prilikom koje se skeletni elementi udaljavaju, a kut među njima povećava. Obje ove radnje su tipične za lakatni zglob, te se odvijaju oko transverzalne osi u sagitalnoj ravnini. *Anteflexio* (pregibanje prema naprijed) i *retroflexio* (pregibanje prema natrag) označava pokrete ruke (rame) ili noge (kuk) u cjelini prema naprijed ili nazad. Ove dvije kretnje se također odvijaju oko transverzalne osi u sagitalnoj ravnini. *Abductio* (odmicanje) označava udaljavanje ekstremiteta od trupa, dok je *adductio* (primicanje) obrnuta kretnja. Obje se kretnje odvijaju oko sagitalne osi u frontalnoj ravnini. Protrakcija je specifična kretnja ramena u kojoj se rame pomiče prema naprijed, a retrakcija je kretnja ramena prema natrag. Navedene se kretnje odvijaju u horizontalnoj ravnini oko vertikalne osi sternoklavikularnog zgloba. Kada se govori o kretnjama unutar šake sindezmozologija nam je omogućila specifičnu nomenklaturu za navedene kretnje. Pregibanje šake prema naprijed u odnosu na podlakticu naziva se palmarna fleksija, obrnuta kretnja je dorzalna fleksija. U oba se slučaja smanjuje kut između šake i podlaktice. Odmicanje šake u stranu od uzdužne osovine podlaktice koja prolazi kroz srednji prst označuje se kao ularna i radijalna abdukcija šake. Primicanjem I. i II. te IV. i V. prsta srednjem prstu čini se adukcija, a odmicanjem od III. prsta abdukcija. Srednji (III.) prst se odmiče radijalno i ularno od srednje uzdužne osi, zbog čega on čini radijalnu i ularnu abdukciju. *Oppositio* je kretnja prilikom koje se palac primiče ostalim prstima, dok je *repositio* obrnuta kretnja. [3,4]

4. Prijelomi nadlaktične kosti

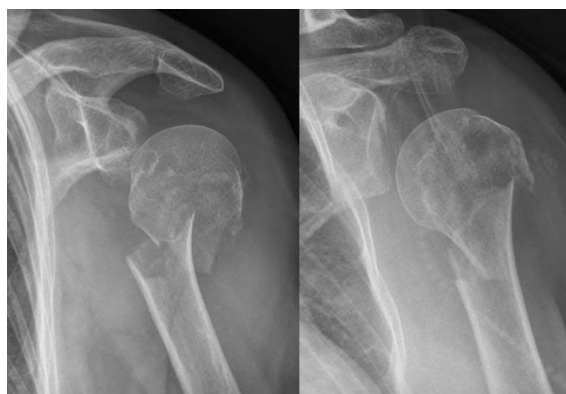Incidencija prijeloma humerusa je vrlo visoka u traumatološkim klinikama i na objedinjenim hitnim prijemima. Razlog tomu je neodgovoran način života, padovi s visina, te posebice velik broj prometnih nesreća. Nadlaktična kost po svom anatomskom karakteru spada u duge i cjevaste kosti, pa su upravo zbog toga liječnici radi jednostavnijeg razumijevanja podijelili

njene prijelome na prijelome proksimalne trećine, prijelome srednje trećine ili dijafize i prijelome distalne trećine nadlaktične kosti.

4.1. Prijelomi proksimalne trećine nadlaktične kosti

Prijelomi gornje trećine nadlaktice čine otprilike 5% od ukupno svih prijeloma, zbog čega spadaju u razmjerno česte ozljede. Ova brojka se ponajviše odnosi na žene starije od 40 godina, a razlog tomu je osteoporoza. Mehanizam nastanka frakture je pad na ispruženu ruku u raznim stupnjevima abdukcije ili adukcije, pri čemu može doći do kolizije između glave humerusa i čvrstog akromiona. Kada u bolnicu liječnicima stigne pacijent s ovakvom ili sličnom anamnezom, istog trena se posumnja na frakturu proksimalne trećine u području kirurškog vrata. Međutim fraktura se nešto rjeđe može desiti u predjelu anatomske vrata, glave humerusa, te na velikom i malom tuberkulu (uzrok su: epileptični napadaj što dovodi do nekontrolirane kontrakcije subskapularnog mišića ili struja visokog napon). Kako glava humerusa predstavlja konveksni dio ramenog zgloba, njenim prijelomom dolazi do potpune dislokacije ramenog zgloba. Najdetaljniju podjelu ovih prijeloma daje AO-klasifikacija, koja frakture u proksimalnoj trećini dijeli na tri tipa: 1. tip je ekstraartikularni prijelom s jednim ulomkom, 2. tip je ekstraartikularni prijelom s dva ili više ulomaka i tip 3 u kojem se radi o intraartikularnim prijelomima. Naravno navedeni se tipovi mogu dalje podijeliti na stabilne (bolja prognoza) ili nestabilne prijelome, što ponajviše ovisi o pomaku ulomka te njihovom povezanošću s većim dijelom kosti. U kliničkoj slici javljaju se bolovi, otok i napetost kože; dok je pokretljivost ramena ograničena. U stabilnih fraktura moguća je minimalna pokretljivost uz izrazitu bolnost, no kod nestabilnih ruka visi uz tijelo te je oteklina podosta veća i bolnija. Čim se posumnja na nestabilni prijelom potrebno je ispitati inervaciju i irigaciju ozlijeđene ruke (zbog čestih ozljeda živaca i žila koji opskrbljuju ruku), te ju usporediti s zdravom rukom. U slučaju politraume neka manja fraktura može ostati ne

zapažena, zbog čega nam nakon nekoliko dana dolazi do pojave ekhimoze i hematoma u resorpciji koji se spušta kaudalno duž fascijalnih pregrada prema laktu ili prsnoj koži. [5,6]



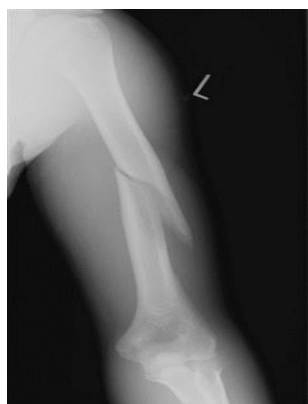Slika 1. Prijelom proksimalne trećine humerusa

(Preuzeto s: <https://smortho.ca/wp-content/uploads/2018/01/prox-hum-1.jpg>)

4.2. Prijelomi srednje trećine nadlaktične kosti

Dijafiza predstavlja najveći dio srednje trećine nadlaktične kosti, te obuhvaća čak četiri šestine srednjeg dijela kosti, koja je u tom predjelu kompaktne građe. Upravo zbog takve građe, posljedice mišićnoga vlakna, težine ruke i položaja ruke prilikom frakture, nastaju različiti stupnjevi pomaka i oblici ulomaka. Prijelomi srednje trećine nadlaktice zauzimaju najveći broj prijeloma humerusa i iznose nešto više od 50%. Najčešći uzrok ovakvih fraktura je udarac odnosno djelovanje izravne sile, dok pad na ispruženu ruku ili lakat znatno rjeđi. Prevalencija prijeloma je većinom u osoba mlađih od 30 i starijih od 50 godina, upravo zbog navedenih razloga. Za najbolju distinkciju i prognozu ovakvih fraktura primjenjuje se AO-klasifikacija, u kojoj se razlikuju jednostavni od složenih prijeloma, odnosno otvoreni od zatvorenih. U anamnezi najčešće se saznaje da je došlo do udarca u predjelu sredine humerusa, koji kasnije rezultira bolnošću, lokalnim hematomom, ispadom funkcije, trncima, skraćanjem, angulacijom i patološkom pomičnošću srednje trećine nadlaktice. Kao i kod

proksimalne trećine zbog blizine neurovaskularnih struktura potrebno je ispitati osjet, motoričku funkciju i pulzacije (8% primarnih ozljeda *nervusa radialisa*). [5,6,7]



Slika 2. Prijelom dijafize humerusa

(Preuzeto s: <https://upload.orthobullets.com/topic/1016/images/humerus-fracture-midshaft.jpg>)

4.3. Prijelomi distalne trećine nadlaktične kosti

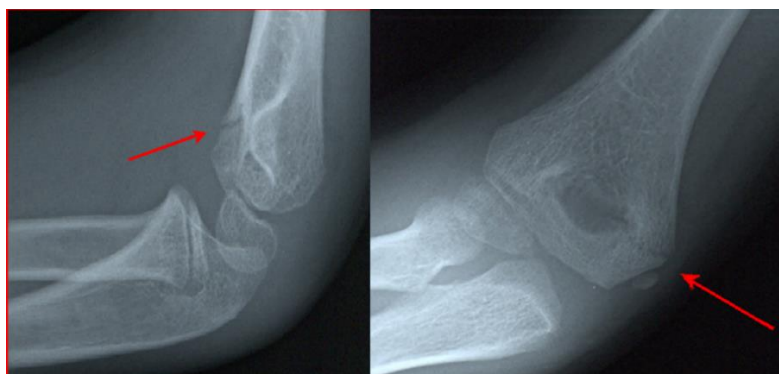
Prijelomi distalne trećine nadlaktice spadaju u vrlo komplicirane prijelome zbog izrazito kompliciranih anatomske-zglobnih odnosa triju kostiju i tri zgloba u laktu (humerus, radijus i ulna). Upravo radi takve građe velika je opasnost od razvoja kontraktura lakta koju je u slučaju neadekvatnog ranog liječenja nemoguće kasnije popraviti rehabilitacijom.

Prevalencija ovih fraktura u općoj populaciji iznosi 4,3%. Do prijeloma najčešće dolazi prilikom pada na ruku (ekstenzijski ili fleksijski prijelomi ovisno o položaju fragmenta) i direktnom silom. Liječnici zbog lakšeg razumijevanja najčešće ove prijelome kategoriziraju na ekstraartikularne i intraartikularne frakture. Ekstraartikularni prijelomi zahvaćaju suprakondilarni dio humerusa koji je po svojoj građi drugačiji od ostatka kosti (spljošten), te se još naziva *locus minoris humeri*. Ovisno o položaju ruke prilikom pada može doći do ekstenzijskog ili fleksijskog tipa prijeloma. Oblik i nastanak im je suprotan, najčešći je u djece između 3. i 10. godine, lijeva strana je zastupljenija od desne te spadaju u vrlo

komplikirane ozljede. Do ekstenzijsko suprakondilarnog prijeloma dolazi prilikom pada na ispruženu ruku u punoj ekstenziji jer su tada ligamenti i zglobna čahura vrlo labavi. Ovaj tip prijeloma je dosta češći od fleksijskog, iznosi čak 96% prijeloma suprakondilarnog predjela. Smjer frakture je od straga i gore, prema naprijed i dolje; dok odlomljeni fragment kosti može biti pozicioniran posteromedijalno ili posterolateralno. Navedeni fragmenti mogu biti vrlo oštri, te može doći do uklještenja ili oštećenja susjednih neurovaskularnih struktura (*nervus medianus, arteria cubitalis*), što predstavlja hitnoću prvog reda u traumatologiji. Fleksijski tip suprakondilarnog prijeloma nastaje padom na flektirani lakat. Smjer frakture je obrnut od ekstenzijskog tipa, od sprijeda i gore prema natrag i dolje. Kod ovog tipa prijeloma izrazito rijetko nastaju odlomljeni fragmenti kostiju. U oba slučaja dolazi do brze i velike otekline u području lakta, praćene jakim boli i vrlo malom mogućnošću bilo kakvih pokreta. Za vrijeme pregleda bolesnika važno je utvrditi neurovaskularni status ozlijeđene ruke jer zbog velike otekline i hematoma, postoji mogućnost razvitka slabija mogućnost kompartment sindromoma ili Volkmannove ishemijske kontrakture.

Kada se govori o intraartikularnim prijelomima distalnog dijela nadlaktice tada je riječ o prijelomima koji zahvaćaju zglobne površine lakta. Zbog kompliciranog anatomskeg odnosa ove frakture su podijeljene prema AO- klasifikaciji u nekoliko skupina. Prilikom pada na ispruženu ruku najčešće dolazi do prijeloma radijalnog kondila, pri čemu dolazi do izbijanja radijalnog kondila i valgusne angulacije. Zatim slijede prijelomi ulnarnog epikondila humerusa koji su znatno češći od prijeloma ulnarnog kondila, te su karakterizirani odmakom prema straga i proksimalno. Kada se padne na ispruženu ruku, a dlan je raširenih prstiju dolazi do bikondilarnog prijeloma distalnog humerusa. Zbog utjecaja mišića, kondili se rotiraju oko sagitalne osi, te poprimaju oblik slova T, V ili Y. Frakture glavice humerusa i trohlee humerusa se mogu javiti individualno ili međusobnoj kombinaciji, te spadaju u vrlo rijetke intraartikularne prijelome. Osobitost svih ovih prijeloma je ta da je potrebna brza

anatomska repozicija jer odgođenim liječenjem može doći do nepovratnih poremećaja neurovaskularnih struktura te izrazite ograničenosti pokreta u lakatnom zglobu. [5,6]



Slika 3. Distalni, suprakondilarni prijelom humerusa

(Preuzeto s: <https://elentra.healthsci.queensu.ca/assets/modules/ts-ped-elbow-radiograph/Picture22.png>)

5. Prijelomi podlaktice

Prijelomi podlaktice spadaju u vrlo česte prijelome, iznose oko 40% svih prijeloma. Češće zahvaćaju radijalnu od ulnarne kosti, a nastaju prilikom pada na ispruženu ruku ili rjeđe izravnim udarcem. U djece i mlađih osoba riječ je o izoliranoj ozlijedi, dok kod starijih osoba frakture su udružene s osteoporozom i osteopenijom. Jednako kao i kod humerusa, tako su i ovi prijelomi podijeljeni po pojedinim segmentima: proksimalnu (10%), srednju (20%) i distalnu (70%) trećinu. Odlomak prilikom pada najčešće se pomiče u dorzalnom smjeru, a sam stupanja angulacije ili dislokacije fragmenta ovisi o intenzitetu pada. Ako je taj intenzitet velik može doći do potpune dislokacije i prekida periosta, što rezultira skraćenjem uda po uzdužnoj osi, *dislocatio ad longitudinem cum contractione*. Kada je riječ o prijelomima srednje trećine tada vrlo često dolazi do prijeloma obiju kostiju, dok kad je riječi prijelomima proksimalne trećine, s njima je udružena i fraktura humerusa. Također ovdje se javljaju i

specifični prijelomi poput *Geleazzi fracture* i *Monteggia fracture*, koji će biti detaljnije opisani u nastavku.

5.1. Prijelomi proksimalne trećine podlaktice

Zbog svog specifičnog položaja i masivnosti, olekranon ulne se može izolirano (no i udružen s prijelomima radijusa, humerusa i ostalim prijelomima ulne) i izravno ozlijediti. U većini slučajeva (80%) frakturna pukotina ima poprečni smjer, dok su kosi ili uzdužni načini nešto rjeđi. To su poprilično česte ozlijede, iznose oko 20% svih ozljeda lakta, dok zauzimaju oko 5% prijeloma podlaktice. Do frakture dolazi prilikom pada na polusavijenu ruku u supinacijskom položaju, u djece može doći zbog izravnog udarca u taj predio ruke, zavrtanjem lakta, no postoji mogućnost da do frakture dođe naglim trzajem mišića tricepsa prilikom čega nastane avulzijski prijelom. Slično ostalim prijelomima, prijelom olekranona u pacijenata uzorkuje bolnost, hematome i otok navedene regije. Pomičnost je izrazito ograničena, uz veliku bol te može dovesti do pogoršanja situacije. Od komplikacija mogu se pojaviti neuropatija ulnarnog živca (10%), pseudoartroza (5%), posttraumatska artroza, nepotpuna ekstenzija lakta i ektopične osifikacije.

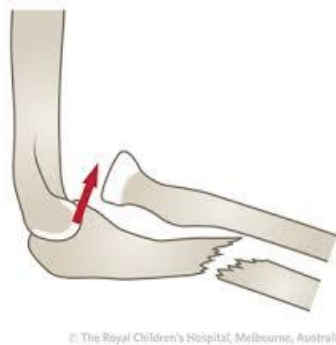Funkcija koronoidnog nastavka u laktu je vrlo važna jer mu pruža stabilnost. Izolirani prijelomi su iznimno rijetki, najčešće se javlja uz iščašenje lakta (no može i uz prijelome olekranona ulne, radijalnog kondila humerusa i medijalnog kondila ulne) i čini oko 1-2% svih prijeloma lakta, te zahvaća oko 50% njegove veličine. Bolesnici se žale na duboku bol u kubitalnoj jami i oteklinu. Pozitivna stvar kod ovih prijeloma je ta da su pokreti u ruci mogući uz manju bolnost prilikom fleksije.

Prijelomi glavice i vrata radijusa spadaju pod najčešće prijelome u području lakta, iznose otprilike 30%. Kod djece češće dolazi do frakture u predjelu vrata palčane kosti, dok u odraslih češće dolazi do prijeloma u predjelu glavice. U oba slučaja česti mehanizam prijeloma je pad na ispruženu ruku s podlakticom u supinaciji, prilikom kojeg glavica

radijusa udara o humerus. Prijelomi vrata radijusa nerijetko koreliraju s ostalim ozljedama skeleta, ugrožava cirkulaciju glavice, avulzijom radijalnog kondila i rupturom medijalnog kolateralnog ligamenta. Kada je riječ o odlomljenom fragmentu on može zauzeti pronacijski ili supinacijski položaj, što ovisi o položaju radijusa za vrijeme traume. Fragment je također važan za prognozu ozljede, a klasificira se prema Judetu, u kojoj se u obzir uzimaju dva čimbenika odmak i nagib glave radijusa. Sama klasifikacija dijeli prijelome na četiri tipa: u prvom tipu nema niti odmaka ni nagiba glave radijusa, u drugom glava je skliznula do polovine promjera radijusa, treći tip je karakteriziran nagibom glave radijusa od 30° , a sinovijalna ovojnica i periost su dijelom potrgani i u zadnjem tipu glavica je u potpunosti dislocirana (nagib između 60° i 90°), dok je anularni ligament u cijelosti potrgan. Sve ove tipove karakterizira bolna palpacija u predjelu glavice radijusa, otečenost (ne mora biti izražena), bolnost i slabija pokretljivost (osobito rotacijske kretnje) u laktu. U slučaju ne adekvatnog liječenja može doći do: kroničnih bolova, ograničene pokretljivosti u laktu, degenerativnih promjena zgloba te raznih nestabilnosti.

Monteggia fraktura spada u specifične prijelome koji podrazumijeva prijelom ulne i luksaciju glavice radijusa. Prvi opis ove frakture dao je urugvajski liječnik Jose Luis Bado iz Montevidea. On je podijelio prijelom u četiri tipa. U prvom tipu dolazi do prijeloma ulne u srednjoj ili proksimalnoj trećini s luksacijom glavice radijusa prema naprijed. Do frakture dolazi najčešće zbog direktnog udarca, dok je rjeđi mehanizam pad na hiperproniranu ili hiperekstenziranu ruku. Drugi tip je karakteriziran prijelomom u području proksimalne metafize ulne uz stražnju luksaciju glavice radijusa. Specifičnost ovog prijeloma je ta da nastaje djelovanjem sile na uzdužnu os podlaktice, s laktom u polufleksiji od oko 60° . U trećem tipu dolazi do prijeloma proksimalne metafize ulne uz lateralnu luksaciju glavice. Rezultat su pada na ekstenziranu ruku, a komplikacija je varusne angulacije podlaktice s uklještenjem anularnog ligamenta i otežanom repozicijom. Za razliku od ostalih tipova kod

ove vrste prijeloma kao komplikacija može doći do ozljede stražnje grane radijalnog živca. U posljednjem tipu dolazi do prijeloma u predjelu dijafiza radijusa i ulne uz prednju luksaciju glavice radijusa; te je ovaj tip najrjeđi od svih Monteggia prijeloma (1%). Klinička slika je više-manje ista u svih ovih tipova, a to je: otok, bolnost, smanjena pokretljivost i moguća deformiranost. Naposljetku imamo izolirane prijelome proksimalnog dijela podlaktičnih kostiju i iznose otprilike 10% svih prijeloma podlaktice u velikoj većini slučajeva budu zahvaćene obje kosti (ulna i radijus), dok u slučajevima gdje dolazi do izoliranog prijeloma, fragment je u potpunosti odmaknut. Ovi prijelomi su najčešće rezultat direktnog udarca u predio lakta. Zbog svog obilnog mišićnog omotača koji okružuje kosti ovaj tip prijeloma je praćen manjim otokom, no zbog istog razloga manualna repozicija je otežana. [5,6,8]



Slika 4. Monteggia fraktura

(Preuzeto s: https://encrypted-tbn0.gstatic.com/images?q=tbn:ANd9GcSt4UfKF3XC-gWeaiA3VqAN4IY_yDDd8UMYdZtapsIhQ&s.jpg)

5.2. Prijelomi srednje trećine podlaktice

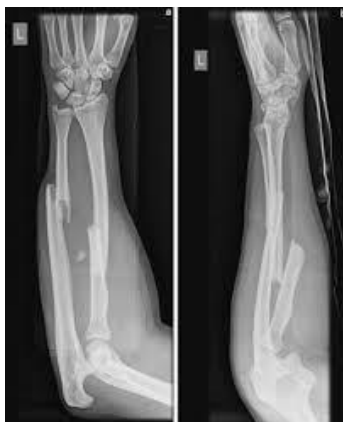Za razliku od prijeloma središnjih dijelova ostalih dugih kostiju, prijelomi središnjeg dijela ulne i radijusa zbog svojih složenih anatomskih i funkcijskih odnosa predstavljaju zahtjevan problem. Iako oni ne zahvaćaju krajeve kosti mogu uzrokovati smetnje u zglobu lakta i ručnom zglobu. Međusobni kontakt ostvaruju jedino na krajevima gdje su ojačani i

pričvršćeni raznim ligamentima i zglobnim čahurama, dok su u predjelu dijafiza povezni interosealnom membranom. Kako bi njihovo funkcioniranje bilo adekvatno potrebno je moći izvesti u potpunosti kretanje supinacije i pronacije, čiji opseg iznosi između 150° do 180°. Navedene kretanje odvijaju se istodobno u proksimalnom i distalnom dijelu radioulnarnog zgloba, koje se odvijaju oko uzdužne osi koja proksimalno prolazi kroz glavicu palčane kosti, a distalno kroz glavu ulne, te s uzdužnom osovinom ruke zatvara kut od 20°. Prijelomi ovih dijelova kosti su dosta česti, a uzrokovani su većinom direktni udarcem u područje dijafize, gdje u većini slučajevima kosti pucaju na jednakom mjestu. Frakture uzrokovane neizravnom silom posljedica su pada na ispruženu ruku u hiperpronaciji, a prijelomne su pukotine obično u različitim razinama. Ako se ovaj prijelom dogodi kod djece onda se najčešće radi o subperiostalnom prijelomu tzv. *greenstick fracture* ili prijelomu tipa „zelene grančice“ koji je karakteriziran pucanjem periosta samo s jedne strane kosti, dok periost i kortikalis s druge strane kosti ostaje intaktan. Prema AO-klasifikaciji možemo ih podijeliti u tri skupine: u prvu skupinu spadaju jednostavni prijelomi jedne ili obje kosti, u drugu prijelom s trećim ulomkom, dok u zadnju skupinu ulaze viševrni prijelomi jedne ili obje kosti. U većine ovih tipova vidi se pomak ulomka ili njegova angulacija u obliku izduženog slova „Z“. Ako je riječ o komatoznim osobama tada se javlja patološka gibljivost i „lamatanje“ u predjelu dijafize, koja onda liječnicima daje poprilično siguran znak da riječ o prijelomu navedenog područja. U kliničku sliku osim pomaka ulomka ulazi otok, bolnost, deformacija, patološka gibljivost i skraćenje podlaktice. Kao komplikacija u rijetkim slučajevima može doći do neuroloških deficita, motorni i senzibilni ispadi radijalnog, ulnarnog i medijalnog živca. Također u predjelu dijafize imamo i dva specifična prijeloma, Galeazzi prijelome (koji zbog svoje pozicije može spadati i pod prijelome distalne trećine podlaktice) i Essex-Loprestieve prijelome. Galeazzi prijelom je dobio ime po talijanskom liječniku Ricardu Galeazziju koji je 1934. godine opisao prijelom dijafize radijusa na granici

srednje i distalne trećine s dislokacijom distalnog radioulnarnog zgloba. Upravo zbog ovakve pozicije ovakav tip prijeloma izaziva polemiku među autorima kada se radi o njegovom svrstavanju. Umjesto iščašenja glavice ulne s puknućem ligamenata katkada dolazi do prijeloma stiloidnog nastavka. Prijelomi ovakvog tipa češće su zastupljeni u odraslih osoba, a glavna im je značajka nestabilnost zgloba, koja je rezultat ozljede mekih tkiva. U svojim istraživanjima Walsh i Mc Laren navode incidenciju tih prijeloma u djece do 2%, dok se u odrasloj populaciji te ozljede zastupljene do 6%. Do prijeloma dolazi aksijalnim djelovanjem uz jaku rotaciju podlaktice, što rezultira tzv. *apex volar angulation* ako je riječ o supinaciji, ili *apex dorsal angulation* radijusa kada je ruka u pronaciji. U oba slučaja dislokaciju radijusa prati i dislokacija ulne. U drugom istraživanju Wilkins i O'Brien mijenjaju Walshovu i Mc Larenovu podjelu tih prijeloma, te ih dijele na nekompletne i kompletne prijelome radijusa uz *apex volar or dorsal angulation* s ozljedom radioulnarnog zgloba. Svoju podjelu temelje na anatomskim odnosima, te ju mnogi liječnici koriste kako bi odabrali adekvatnu terapiju. Iako se istraživanja razlikuju, oba se slažu u tome da dolazi do otoka, bolnosti te da kod većih dislokacija dolazi do skraćenja radijusa s deformacijom uz radijalnu devijaciju šake. [10]

Essex-Loprestivea fraktura/ozljeda karakterizirana je prijelomom glave radijalne kosti s dislokacijom distalnog radioulnarnog zgloba i rupturom antebrahijalne međukoštane membrane. Ovu vrlo rijetku ozljedu koja se prepoznaje u svega 20% slučajeva, prvi put je opisao britanski ortoped Peter Gordon Lawrence Essex-Lopresti 1951. godine, po kojemu je i dobila naziv. Do ozljede dolazi nakon teškog pada na ispruženu ruku, gdje zbog udara glavice radijusa u kapitulum humerusa dolazi do prijeloma glavice i vrata, a radijus se u odnosu na ulnu pomiče proksimalno prilikom čega dolazi do razdora distalnog dijela radioulnarnog zgloba i intraosealne membrane. Upravo radi toga britanski je liječnik ovakav tip ozljede podijelio u tri tipa ovisno o težini prijeloma glavice radijusa. Prvi tip je karakteriziran velikim ulomcima, drugi usitnjenim, dok se treći javlja kod kronične ozljede s

proksimalnim pomakom radijalne glavice. U pacijenata se javlja bol u distalnom dijelu radioulnarnog zgloba uz smanjenu mobilnost. [5,6,11]



Slika 5. Prijelom u predjelu dijafize ulne i radijusa

(Preuzeto s:

<https://upload.orthobullets.com/topic/1025/images/ap%20and%20lateral%20radiographs%20of%20the%20forearm.jpg>)

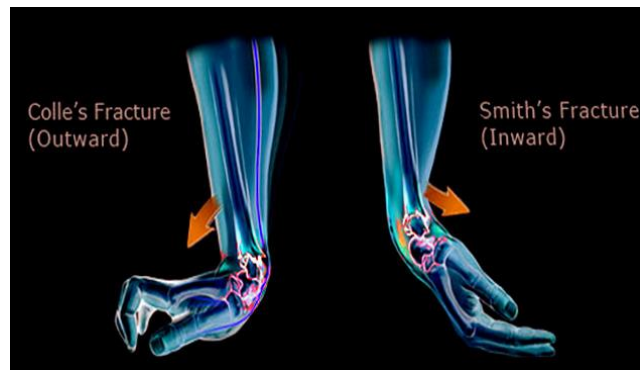5.3. Prijelomi distalne trećine podlaktice

Prijelomi distalne trećine podlaktice spadaju pod najčešće prijelome cijele ruke (oko 70% svih prijeloma podlaktice), pri čemu je radijus češće zahvaćen. Prilikom pada dolazi do angulacije u dorzalnom smjeru, a čak u većini slučajeva postoji mogućnost dislokacije distalnog fragmenta prema dorzalno u odnosu na proksimalni, što rezultira skraćanjem po uzdužnoj osi. Samo skraćenje ovisi također o sili pada, ali i o sili vlaka mišića. Među tim ulomcima vrlo često dođe do uklještenja mekih struktura poput mišića, tetiva, krvnih žila i živaca, koja su za pacijente vrlo bolna, a liječnicima stvaraju problem prilikom reponiranja odlomljenih ulomaka. Kada je riječ o djeci, prijelomi najčešće zahvaćaju distalni dio epifize i epifizne hrskavične ploče obiju podlaktičnih kostiju; iako je taj broj nešto veći kod palčane kosti. Ovakav tip prijeloma može uzrokovati ozbiljne posljedice jer su distalne epifize odgovorne za oko 80% rasta podlaktice i 40% raste cijele ruke. Što se tiče odraslih najčešće

se radi prijelomima palčane kosti na tipičnom mjestu, prijelomu distalnog dijela radijusa s kidanjem radioulnarne distalne sveze i luksacijom ulne, prije objašnjenome Galeazzi prijelomu. Prijelom palčane kosti na tipičnom mjestu, lat. *fractura radii loco typico* (FRLT) je jedan od najčešći prijeloma lokomotornog aparata. Obuhvaća distalni dio radijusa koji je od zglobne plohe udaljen svega nekoliko centimetara. Mehanizam nastajanja je udarac dlanom o čvrstu podlogu uz dorzalnu fleksiju šake i ulnarnu abdukciju od 30°, ovakav tip prijeloma naziva se još Collesov prijelom, po engleskom traumatologu Abrahamu Collesu koji ga je prvi detaljno opisao 1814. godine u svome radu „*On the Fracture of the Carpal Extremity of the Radius*“. Drugi mogući mehanizam je pad na ruku uz volarno flektiran ručni zglob, a naziva ga se još i Smithov prijelom, po irskom kirurgu Robertu Williamu Smithu koji je u svojoj knjizi „*A Treatise on Fractures in the Vicinity of Joints and on Certain forms of Accidental and Congenital Dislocatopns*“ 1847. godine nadopunio Collesov opis.

Zanimljivost za ovaj tip prijeloma je to što ima jedan od najširih izbora tretmana u traumatologiji. Oba ova tipa su također praćena prijelomom stiloidnog nastavka ulne. Kada bi FRLT-ove podijelili u dvije velika skupine Collesov i Smithov bi spadali u ekstraartiklurane prijelome (no nerijetko mogu biti praćeni oštećenjem zglobnih površina osobito ako je riječ o starijim osobama ili multifragmentarnim prijelomima), dok u intraartikularne prijelome spadaju rjeđe Bartonova i Chauffeuiseova fraktura koje su uz intraartikularni prijelom karakterizirane subluksacijom i dislokacijom ručnog zgloba. Na ove se prijelome najčešće posumnja u starijih pacijentica s osteoporozom, gdje se anamnestički saznaje da je bilo riječi o padu na ispruženu ruku. Prilikom pregleda momentalno se uočava deformitet i oteklina iznad ručnog zgloba, od kojega se pruža jedno uleknučje prema proksimalno. Još jedna od specifičnosti je da podlaktica s ručnim zglobovom poprima izgled izduženog slova „S“, gdje s volarne strane i ne mora biti primjetan „zub“ radi povećeg otoka. Funkcija ručnog zgloba je svedena na minimum, a ono malo i što se može pomaknuti izaziva vrlo jaku bol.

Komplikacije su vrlo rijetke, moguća je kompromitiranost medijalnog živca, pojava sindroma karpalnog tunela i kompartment-sindrom, no to se događa kod velikih dislokacija. [5,6,13,14]



Slika 6. Collesova i Smithova fraktura

(Preuzeto s: https://www.ncbi.nlm.nih.gov/books/NBK547714/bin/Smith__vs__Colles.jpg)

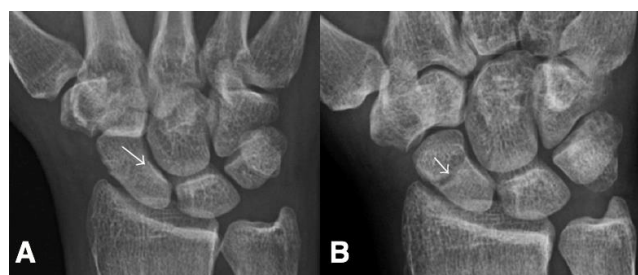6. Prijelomi ručnog zgloba i šake

Šaka spada u vrlo kompleksan dio tijela po čemu se ljudi razlikuju od ostalih sisavaca, te nas čini najrazvijenijom vrstom. Zbog česte izloženosti padovima, na ozljede šake otpada otprilike 25% svih ozljeda. Upravo ovako visoka incidencija zaokupila je veliki interes u medicini. Kada je riječ o prijelomima njih možemo podijeliti na: prijelome u području pešća (*carpus*), prijelome zapešća (*metacarpus*) i prijelome prstiju.

6.1. Prijelomi karpalnih kostiju

Područje karpusa čini osam malih kostiju, koje su uglavnom okruglog oblika. Prijelomi ovih kostiju mogu imati značajan utjecaj na funkcioniranje bolesnika i njegove svakodnevne aktivnosti. Iako se kretanje među tim kostima vrlo male, njihovim poremećajem dolazi do značajnog smanjenja pokretljivosti ručnog zgloba. Do prijeloma dolazi utjecajem vanjske sile kada ona bude veća od njihove čvrstoće i elastičnosti. Od svih karpalnih kostiju najčešće je prijelomom zahvaćena skafoidna kost. Skafoidna kost je prva i najveća kost proksimalnoga karpalnog reda. Prema nekim istraživanjima na prijelome skafoidne kosti otpada 80% svih

karpalnih prijeloma. Oko 90% svih bolesnika čine muškarci u dobi između 15 i 30 godina. Prilikom pada na ruku sva sila se prenosi na dlan, posebice radijalni rub šake koja je savijena u ručnom zglobu prema dorzalno. Jedna od specifičnosti je vaskularizacija (od distalno k proksimalno) zbog čega se javljaju poteškoće prilikom cijeljenja. Zbog svoje masivnosti, prijelome skafoidne kosti možemo podijeliti na distalne prijelome u području tuberkula, te na prijelome u distalnoj, srednjoj i proksimalnoj trećini skafoidne kosti. Druga podjela može biti na jednostavne i viševerne (pad na šaku koja je ularno abducirana) prijelome, s ili bez pomaka ulomka. Također su brojna istraživanja pokazala kako je otežano srašćavanje kod vertikalnih i viševernih, rezultat međusobno nestabilnih ulomaka. Nerijetko ovi prijelomi ostanu neprepoznati što kasnije rezultira stvaranjem pseudoartroza ili avaskularnim nekrozama, čija posljedica bude trajno oštećenje ručnog zgloba. Kada simptomi ipak budu vidljivi oni najčešće budu ekhimoze u navedenom području, otok, otežana pokretljivost i bolnost u području ručnog zgloba. Specifični patognomoničan znak je taj da prilikom izvođenja perkusije glavice treće metakarpalne kosti, dolazi do jake bolnosti u području skafoidne kosti. Također važno je napraviti detaljan neurološki pregled jer kod ovakvog tipa ozljede kao komplikacija se može javiti sindrom karpalnog tunela ili oštećenje ularnog živca. [15]



Slika 7. Prijelom skafoidne kosti

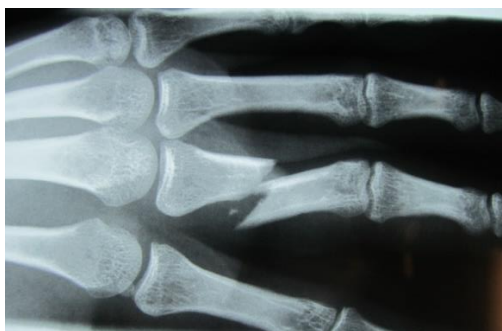(Preuzeto s: <https://teachmesurgery.com/wp-content/uploads/2018/10/3-768x321.jpg>.webp)

6.2. Prijelomi metakarpalnih kostiju

Prijelomi metakarpalnih kostiju čine oko 30% svih prijeloma šake, a to je zahvaljujući tome što te cjevaste kosti nisu zaštićene mekim tkivima. Ova visoka incidencija je potvrđena unutar Sjedinjenih Američkih Država, gdje je u jednom istraživanju učestalost metakarpalnih prijeloma na 100000 osoba iznosila 13,7 (Nakashian i sur., 2012.). Također po bimodalnoj demografskoj distribuciji ove se ozljede najčešće javljaju u mlađih muškaraca (boksачke ozljede) i stariji žena gdje uzrok osteoporoza (De Jonge i sur., 1994.). Nerijetko do prijeloma može doći i prignječenjem, gdje budu zahvaćene 2., 3., 4. i 5. metakarpalna kost. Ovi se prijelomi mogu podijeliti na zatvorene i otvorene, isto tako na jednostavne i viševerne. Kako je palac od izrazite važnosti, metakarpalni prijelomi prvog prsta se zasebno opisuju za razliku od ostalih četiriju. Prijelomi od 2.- 5. metakarpalne kosti zbog svoje cjevaste strukture dijelimo na prijelome baze, tijela, vrata i glavice. Opisna klasifikacija metakarpalne glavice od Salter-Harrisa uključuje avulziju ligamenta, viševerni i usitnjeni prijelom, ekstenzijski prijelom vrata i ponekad kompresijski prijelom, a kao komplikacija najčešće dolazi do ukočenosti. Posebnu važnost za ljude imaju prijelomi baze prve metakarpalne kosti (palac), koji se još naziva i Bennetov prijelom. Ovaj luksacijski intraartikularni prijelom baze palca prvi put je opisao irski kirurg Edward Hallaran Bennett na skupu „Patološko društvo Dublina“ 12. studenog 1881. godine. Incidencija je dosta češća u muškaraca (10:1) i to u dobi do 35 godina, a u otprilike 70% slučajeva ozlijeđena je dominantna ruka. Uzrok je najčešće pad na ruku s palcem u abdukciji, pri čemu tangencijalnim djelovanjem sile događa se hiperabdukcija palca s prijelomom baze prve metakarpalne kosti. Pritom ligamenti zadrže ularni dio baze, dok se ostali dio kosti djelomično iščaši zbog djelovanja tetive *m. abductor pollicis longus*. Kliničku sliku karakterizira jaka bolnost u području baze prve metakarpalne kosti, otok, dorzoradikalno iščašenje i slaba pokretljivost, što sve zajedno sugerira na tipičan Bennetov prijelom. [16]

6.3. Prijelomi prstiju

Iako prijelome prstiju većina ljudi shvaća kao lakše ozljede, neadekvatnim liječenjem mogu kod pacijenata izazvati trajne tegobe i otežati svakodnevni život. Iako su prsti vrlo malene strukture, oni obuhvaćaju anatomski i funkcionalno, obuhvaćaju koštani sustav, tetive i neurovaskularne snopove. Upravo zbog ovakvog ustroja moguća je fina motorika ruke. Do prijeloma najčešće dolazi prilikom djelovanja izravne sile (udarac), što utječe na oblik prijeloma. U odraslih najčešće dolazi do ozljede na poslu i tako uzrokuje trajni gubitak funkcije zbog čega imaju veliko gospodarsko značenje; u djece do ozljeda dolazi najviše prilikom bavljenja sportom (loptački i borilački sportovi). Postoji niz podjela prijeloma prstiju, kada je riječ o prijelomnoj pukotini može ih se podijeliti na poprečne, kose, spiralne i višeiverne. Nadalje, prijelomi se mogu podijeliti na prijelome proksimalnog, srednjeg i distalnog članka. Ne bitno o kakvom se prijelomu radi, oni u većini slučajeva uzrokuju deformirani izgled prsta. Uz deformaciju, ozlijeđeni prst je izrazito bolan, otečen i pokretljivost je svedena na minimum. [5,6,9]



Slika 8. Rendgenski snimak trećeg polomljenog prsta

(Preuzeto s: <https://www.johnericksonmd.com/cms/wp-content/uploads/2015/07/broken-finger.jpg>)

7. Dijagnostika prijeloma ruke

Postavljanje ispravne dijagnoze neovisno uz prisutnost svih najmodernijih dijagnostičkih uređaja najviše ovisi o iskusnom i dobrom liječniku. Dijagnosticiranje prijeloma kostiju obuhvaća kombinaciju medicinske anamneze, fizikalnog pregleda i slikovnih testova.

Anamnestički prvo što se more saznati su informacije što je prethodilo navedenom događaju i na koju način su se te ozljede pojavile, te koje simptome pacijent ima. Nakon uzimanja anamneze prelazi se na fizikalni pregled, inspeksijski se vidi u većini slučajeva otok i modrica ozlijeđenog dijela ruke, a kada je riječ o većim prijeloma može se uočiti i deformitet ozlijeđene ruke. Nerijetko se auskultacijski mogu čuti krepitacije među fragmentiranim ulomcima. Zatim se prelazi na palpaciju, gdje se manipulacijom ozlijeđenog područja procjenjuje bolnost, patološka mobilnost i nestabilnost. Sve su ovo predradnje u dijagnostici, te se po načelima suvremene dijagnostike, prijelomi potvrđuju pomoću radioloških metoda.

Kao osnovna metoda traumatiziranog dijela dovoljno je rendgensko snimanje. Vrlo jednostavna metoda koja u većini slučajeva ne zahtijeva ni skidanje odjeće s ozlijeđenog dijela tijela, što predstavlja pacijentima veliki plus zbog smanjene manipulacije. Još jedna od prednosti je ta što je rendgensko snimanje najbrži i najjednostavniji način da se uoči prijelom kosti, te za vrijeme snimanja pacijent ne mora dugo biti miran u neugodnom (bolnom) položaju. Obično se radi rendgenska snimka u dvije projekcije (AP i profilna snimka), koje su sasvim dovoljne u velikoj većini slučajeva za dijagnostiku. No neki dijelovi tijela imaju svoje anatomske specifičnosti zbog kojih je potrebno učiniti ciljane snimke kako bi se dokazao određeni pomak ulomaka i njihov položaj. Primjerice primjenjuje se kosa projekcija u odnosu na lakat, kako bi se dokazala ozljeda u onih pacijenata gdje se u osnovnim projekcijama ne vidi fraktura, a postoji klinička sumnja. U slučaju nejasnih prijeloma, to se poglavito odnosno na prijelome u blizini zglobova ili intraartikularne prijelome, potrebno je učiniti kompjutorizirani tomografiju ili CT. Njegove prednosti u odnosu na RTG su te da se može

dobiti veći broj informacija o koštanim strukturama (specifičniji) i mogućnost 3D-rekonstruiranja koštanih ulomaka i njihovih odnaka. To je od iznimne važnosti kirurgu za odabir adekvatne metode liječenja. Uz to CT pomoću svoju različitih „prozora“ može detaljnije prikazati meko tkivne strukture, kako bi uvidjeli da li je prilikom prijeloma došlo i do njihovih ozljeda. Također postoje i specifičnije metode CT-a kao što CT angiografija i MSCT, koji nema služe za dijagnozu težih ozljeda krvnih žila ili kod komatoznih pacijenata sa sumnjom oštećenja više organskih sustava. Još jedna moguća radiografska metoda je magnetna rezonanca ili MR. Ona se ne koristi toliko u dijagnostici prijeloma, već je više metoda izbora za prikaz zglobova, tetiva, ligamenata i mišića. Od ostalih nekih posebnih dijagnostičkih pretraga može se učiniti scintigrafija kostiju da se vidi kakva je gustoća same kosti ili ultrazvuk, čije namjena služi ponajviše za dijagnozu komplikacija prijeloma, odnosno oštećenja neurovaskularnih struktura. [17,18]

8. Liječenje prijeloma ruke

Liječnicima je cilj da pacijentima s prijelomima ruke prvobitno umanje osjećaj boli, a zatim što ranije omogućće razgibavanje kako bi se izbjegle kontrakture i atrofija mišića, te što ranije pacijenta vrati u normalni život prije ozlijede. Postoji nekoliko načela po kojima liječnici tretiraju prijelome. Prvo od njih je da princip vlaka kojim se sprječava grubo pomicanje ulomaka, a ne sprečavaju mikro kretnje, zatim postoji princip udlage, onda ima navođenje kojim se navode ulomci i tako se povećava stabilnost, te je zadnji princip kompresije u kojem se među ulomcima omoguććava stvaranje primarnog kalusa. Liječenje prijeloma se može podijeliti u dvije velike skupine postupaka retencije ulomaka: konzervativno i kirurško liječenje. Svaka od ovih metoda liječenja ima svojih prednosti i mana, a odabir metode ponajviše ovisi o iskustvu liječnika.

8.1. Konzervativne metode liječenja

Konzervativne metode liječenja podrazumijevaju liječenje prijeloma bez izravnog kontakta s koštanim fragmentom, što rezultira smanjenom mogućnošću nastanka koštanih infekcija. To podrazumijeva manualnu repoziciju fragmenata te njihovo zadržavanje u korigiranom položaju pomoću vanjskih imobilizatora, a to se sve postiže tako da se ne narušava integritet kože i priležećih meko tkivnih struktura. Većina prijeloma ruke mogu se uspješno liječiti bez operativnog zahvata. Unatoč tomu, posljednjih desetljeća vidi se trend porasta operativnih zahvata. Razlog tomu navodi se utjecaj farmaceutske industrije i laka pristranost operaciji zbog malog broja komplikacija. Temelje ne operacijskog ili konzervativnog liječenja postavio je austrijski kirurg Lorenz Böhler u svom najpoznatijem djelu „*Treatment of Fractures*“, objavljenom 1929. U njemu navodi načela konzervativnog liječenja koja su se zadržala sve do danas, a to su: repozicija, retencija i rehabilitacija ili 3R. Zbog svega ovoga liječnici moraju dobro poznavati repozicijske tehnike i postupke u kojima se održava stabilnost ulomaka. Sami repozicijski postupci su vrlo bolni te se većinom izvode u općoj anesteziji zbog dobre i potpune analgezije te relaksiranosti mišića. U slučaju pacijenta koji dobro podnosi bol izbjegava se potpuna anestezija, te se repozicija vrši u lokalnoj anesteziji koja se ubrizgava u periost oko prijelomne pukotine; iako je pacijent anestetiziran treba znati da je ovo vrlo bolan postupak. Uspješnost repozicije ponajviše ovisi o vremenu proteklom od nastanka traume. Što je repozicija ranije učinjena veći su izgledi za postizanje idealnog anatomskeg izgleda, jer s vremenom dolazi do edem okolnog tkiva i nastanka hematoma, što itekako otežava sam postupak. Također vrlo je važno napomenuti da je od izrazite važnosti prije i poslije samog zahvata dužnost liječnika provjeriti irigaciju i inervaciju zahvaćenog ekstremiteta. Nakon uspješno obavljene repozicije, ukoliko je ona potrebna postavlja se imobilizacija. Po definiciji imobilizacija je postupak kojim se priručnim ili standardnim sredstvima ozlijeđeni dio tijela stavlja izvan funkcije, što se najbolje postiže imobilizacijom

dvaju susjednih zglobova. Najčešće imobilizacijsko sredstvo je gipsani zavoj koji je sastoji od kalcijeva sulfata, no postoje i „plastični gipsevi“ koji mogu biti tvrdi i meki. To je posebna prsta gipsa gdje se posebna plastika modelira po ozlijeđenoj ruci, a prednost im je da mogu doći u dodir s vodom pa se primjenjuju kada se ozljede dogode u ljetnim mjesecima. Važno je za napomenuti da se gips može postaviti i nakon kirurške metode liječenja kako bi pružio adekvatnu stabilnost osteosintetskom materijalu. Prilikom postavljanja imobilizacije potrebno je voditi računa da se stiskom ne kompromitira irigacija ruke, jer se uvijek nakon prijeloma javlja posttraumatski edem. Upravo zbog toga, prvobitno se postavlja longeta koja obuhvaća polovinu do dvije trećine ozlijeđene ruke. Ona ima jednaku ulogu kao i gips, no lakše se kontrolira edem i ostale komplikacije. Nosi se 3 do 5 dana, te se kasnije onda zamjenjuje cirkularnim gipsom koji u većini slučajeva ostane postavljen oko mjesec dana. Od ostalih malo rjeđih konzervativnih metoda imamo kožnu i koštanu trakciju slomljene kosti, te kombinirane tipove kožne i koštane trakcije, no te su metode u većini slučajeva rezervirane za malu djecu i kod prijeloma nogu. Preduvjet za primjenu bilo koje od ovih metoda je psihofizička sposobnost bolesnik na suradnju.[5,6,19,20]

8. 2. Operacijske metode liječenja

Sredinom 20. stoljeća dolazi do procvata kirurgije ponajviše zbog shvaćanja važnosti asepsse. Iako je antiseptične postupke prvi uveo Louis Pasteur sredinom 19. stoljeća, bilo je potrebno znanstvenicima i liječnicima skoro sto godina kako bi ih usavršili. Kako su rasla njihova saznanja, tako se i smanjivala smrtnost bolesnika na operacijskom stolu čiji su uzrok bili razni mikroorganizmi. Što se tiče traumatologije ključnu ulogu imao je zajednički rad kirurga, bio-mehaničara, histologa, strojara i metalurga. Oni su zajedničkim naporima došli do revolucionarnog liječenja prijeloma primjenom osteosintetskih pločica koje su se izravno pričvršćivale na kost. Osnove kirurškog liječenja prijeloma čini otvoreni pristup na slomljenu kost, na koju se prilazi kirurškim rezom i razmicanjem kože i ostalih nad ležećih meko

tkivnih struktura. Nakon što se pristupi ozlijeđenoj kosti, učini se repozicija odlomljenih dijelova kosti koji se nakon toga fiksiraju. Ovaj tip liječenja naziva se još i „krvava repozicija“. Suvremena medicina želi ovakav pristup zamijeniti manje invazivnim pristupom da liječnici „ne uzimaju u ruku fragmente kostiju i namještaju ih“, već da se reponiraju vlakom uz pomoć distraktora ili zašiljenih instrumenata, te je ovaj način danas temelj traumatološkog liječenja. Osim u prijeloma kirurško liječenje se koristi i kod liječenja kompartment-sindroma i interpozicije mekog tkiva koje nerijetko bude zarobljeno između koštanih fragmenata. Nebitno o kojem je tipu liječenja riječ, postoje dva glavna načina kirurškog liječenja, a to su unutarnja i vanjska fiksacija kosti. [5,6,20]

8. 2. 1. Unutarnja fiksacija kosti

Unutarnju fiksaciju kosti liječnici još nazivaju i otvorenom osteosintezom. Glavni cilj ove metode je spajanje i učvršćivanje fragmenata uz pomoć raznih implantata, koji su građeni od specijalnih vrsta legura ili čelika. Prve temelje osteosinteze postavila je skupina švicarskih ortopeda i kirurga sredinom 20. stoljeća. Oni su tada osnovali radnu skupinu pod nazivom njem. *Arbeitsgemeinschaft für Osteosynthesefragen* ili skraćeno AO, čije su saznanja kasnije rezultirala AO-klasifikacijom prijeloma i AO-metodama liječenja. Njihov glavni cilj da nakon svakog liječenja slomljena kost funkcionira kao prije ozlijede. Također jedno od glavnih načela im je to da se prilikom samog kirurškog zahvata što manje manipulira okolnim meko tkivnim strukturama. Kao glavni postulat uspješne AO-osteosinteze navodi se da je vanjska imobilizacija nepotrebna, te da pacijent nakon prijeloma se može vratiti prijašnjem načinu života. Upravo se zbog toga osteosintezu podijelilo na dva tipa: stabilnu i nestabilnu. Pod pojmom stabilna osteosinteza podrazumijeva se da su koštani fragmenti u mirovanju cijelo vrijeme, a stabilnost podrazumijeva uklanjanje bilo kakvih mikro kretnji koje bi mogle ugroziti učinkovito cijeljenje. Ovakav tip primjene terapije podrazumijeva tzv. „primarno cijeljenje“ u kojemu se zbivaju regenerativni procesi unutar prijeloma, gdje se u

konzervativnom liječenju stvara periostalni i endosalni kalus. Primjenom same AO-pločice smanjuje se mogućnost bilo kakve manipulacije unutar frakture, te se skraćuje rehabilitacijski proces i mogućnost nastanka kontraktura s vrlo brзом sposobnošću razgibavanja mišića i zglobova. Uglavnom se primjenjuju ravne i žljebaste samo komprimirajuće pločice, iako za specifične vrste prijelome postoje nešto rjeđe korištene T, kutne (90°, 130°) i kondilarne ploče. Njihova glavna karakteristika je ta da ne zahtijevaju dodatni prostor prilikom stezanja, čime se smanjuje manipulativni prostor što rezultira manjom mogućnošću komplikacija (ozljede periosta, meko tkivnih i neurovaskularnih struktura). No prava revolucija u traumatologiji desila se izumom DCP-a (dinamičko-kompresijske pločice) s kojom se postigla interfragmentarna kompresija bez primjene aproksimatora, te se postiže ekscentričnim postavljanjem vijaka. Prije samog postavljanja pločice, ona se mora zasebno modelirati kako bi što bolje prianjala uz slomljenu kost. Također posebno su osmišljeni otvori na pločicama čija je zadaća prilikom stezanja vijaka da međusobno približavaju odlomljene fragmente, a razlikuju se po svome promjeru ovisno o debljini periosta (1,5-4,5 mm). Uz to napredak u vitalnosti struktura ispod pločice omogućilo je izbočenje dodirnoj plohi pločice tzv. LCP (eng. Locking Compression Plate). Osim pločica pod stabilnu osteosintezu spadaju i brojni vijci, do kojih postoje kortikalni i spongiozni. Kao što mu samo ime kaže kortikalni vijak primjenjuje se kod osteosinteze kortikalisa kosti. Ovaj vijak je narezan cijelom svojom duljinom, prolazi kroz oba kortikalisa, te može biti samostalni pritezni vijak bez pločice, ako je postavljen pravilno (pod pravim kutom u odnosu na uzdužnu os kosti) reponira ulomke kosti. Spongiozan vijak za razliku od kortikalnog ima dublje nareze, no oni ne moraju ići njegovom cijelom dužinom. Glavna zadaća mu je osteosinteza spongioznih dijelova kosti, pa se on najviše koristi prilikom prijeloma okrajaka kostiju gdje je spongioza najzastupljenija. Upravo zbog svojih specifičnih dubokih nareza to su uglavnom pritezni vijci jer duboko uranjaju u spongiozu i tako zbog dobrog uporišta komprimiraju frakturane ulomke.

Pod pojmom nestabilne osteosinteze misli se na približavanje fragmenata bez interfragmentarne kompresije. Ova se metoda upravo zbog toga u većini slučajeva primjenjuje u djece, zbog ubrzanog rasta i cijeljenja kosti, te malenom mogućnošću nastanka pseudoartroza, gdje je onda dovoljno da su fragmenti samo u kontaktu. Nebitno o kojem je tipu riječ važno je da oni ispunjavaju sve postulate AO-metode. [5,6,20,26]

Intramedularni Küntscherov čavao odlično je osteosintetsko sredstvo za liječenje prijeloma dijafize dugih kostiju. Osnovno načelo njegove primjene je aksijalna kompresija koja kod određene vrste prijeloma u vrlo kratkom roku potpuno opterećenje slomljenoga uda, te elastično intramedularno usidrenje. To je poseban čavao koji je tanak, elastičan i prorezan tokom 4/5 svoje duljine, a kraj mu je zatvoren i okružen. Zbog svog trolisnog oblika, omogućava si najučinkovitije uklještenje u medularni kanal i bolju vaskularizaciju. Debljina njegove stijenke iznosi otprilike 1 mm, a sam promjer čavla ovisan je o promjeru medularnog kanala. Jedna od glavnih zakonitosti Küntscherova čavla je ta da što je veći medularni kanal onda je širi i čavao, a rezultat toga je postizanje bolje stabilnosti koštanih ulomaka. Kao indikacije za primjenu Küntscherovog čavla navode se: svi poprečni, kratki kosi ili kratki spiralni prijelomi, zatim prijelomi s malim trokutastim fragmentom u sredini dijafize dugih kostiju, onda ekstraartikularni prijelomi proksimalne i distalne trećine dugih kostiju i na kraju tu su višeiverni prijelomi u području dijafize. Danas su u „modi“ usidreni čavli, koje se nakon postavljanja u medularni kanal usidruju vijcima koji prolaze kroz oba kortikalna sloja kosti i sam čavao. Time se otklanja mogućnost ikakvog malog pomaka, te se pacijent može u vrlo kratkom roku osloniti na ozlijeđeni ud. Za postavljanje medularnog čavla danas se koriste dvije tehnike: otvorena i zatvorena metoda. [5,6,20,21]

Zatim postoji endosalna metoda osteosinteze, gdje se primjenjuju razne vrste čavala koji su označili veliki napredak u traumatologiji. Od svih vrsta najviše se važnosti danas pridaje ESIN-metodi osteosinteze (djeca) u kojoj se u medulu kosti postavlja specijalni Nancy-čavao.

On je građen od specifične titanove legure (titan 90%, aluminij 6% i vanadij 4%), a promjer čavla koji će se koristiti izračunava se po formuli: promjer čavla = 0.4 X promjer medularnog kanala. Obavlja se zatvorenim metodom gdje se Nancy čavao postavlja intramedularno i tako se postiže elastična, ali veoma stabilna osteosinteza. Inovativnost ove metode krije se u tome da se odmah nakon zahvata pacijent može polagano vratiti svakodnevnim aktivnostima, a fizijatrijsko liječenje odnosno rehabilitacija je svedena na minimum, što znatno smanjuje izdatke zdravstvenog sustava. Iz ovih razloga ozlijeđena ruka se ne imobilizira, a čavao se nakon uspješnog cijeljenja vadi kroz isti rez kako je bio postavljen. Kao indikacije za korištenje ESIN-metode osteosinteze navode se: otvoreni prijelomi, politraume, pseudoartroze, dobroćudne koštane ciste, te najčešće su to poprečni prijelomi dijafize i granice između nje i metafize dugih kostiju. [5,6,20]

Još jedna malo starija vrsta intramedularne osteosinteze je primjena Kirschnerove žice. Kirschnerova žica se postavlja vrlo malim invazivnim kirurškim zahvatom, u kojoj se taj ne toliko stabilni osteosintetski materijal postavlja na okrajke dječjih kostiju koje su uglavnom hrskavične građe. Postiže se kakva takva retencija fragmenata, koja popušta prilikom djelovanja većih sila. Iz tog se razloga jedna ili više Kirschenrovih žica uglavnom postavljaju kod prijeloma ruku (distalni kraj humerusa, radijusa i raznih intraartikularnih fraktura), a specifičnost je ta da se vrh žice nakon uspješno obavljene operacije ostavlja vani što kasnije rezultira lakšim uklanjanjem osteosintetskog materijala. Naposljetku postoji tzv. njem.

Zuggurtung metoda (obuhvatna sveza) gdje se fragmenti obuhvaćaju žicom u obliku broja 8 te omogućuju dinamičku kompresiju prijeloma. Indicirana je kada se na mjestu frakture mogu neutralizirati sve sile vlaka, a uz pomoć interfragmentarnog trenja uklanjaju se sve sile savijanja. Kao postulat ove metode navodi se da implantat preuzima sile vlaka, a ozlijeđena kost sile tlaka. [5,6,20,21]

8.2.2. Vanjska fiksacija kosti

Vanjska fiksacija je postupak u kojem kirurzi uz pomoć metalnih vijaka, najčešće Schanzov vijak, postavljenih u proksimalni i distalni dio kosti preko vanjskoga metalnog okvira. Ova se metoda temelji na tome da je bilo kakav strani materijal postavljen u ljudski organizam, vrlo dobra podloga za razvoj infekcija. Vanjskim se fiksatorima liječe komplicirani, kompleksni i komunikacijski prijelomi, osobito kad nedostaje dio kosti i postoji veliko oštećenje susjednih meko tkivnih i neurovaskularnih struktura. Uz to primjenjuje se kod raznih upalnih procesa u kostiju i inficiranih pseudoartroza. Postoji nekoliko vrsta vanjskih fiksatora: jednostrani, obostrani ili okvirni, V oblika, složeni (3D), kvadrilateralni, polukružni i kružni. Nadalje jedna od specifičnosti vanjske fiksacije je ta da se oni mogu kasnije terapijskom procesu olabaviti, što se naziva dinamizacija fiksatora. Ukoliko se fiksator ne postavi pravilno rezultat je smanjena stabilnost kosti, a to se događa ako je razmak među vijcima premalen ili prevelik, ako je okvir fiksatora postavljen predaleko od kosti ili preblizu kože i na kraju ako se trodimenzionalni fiksator ne postavi kod kratkih glavnih ulomaka. Kao što je bilo riječi ranije njihova primjena je vrlo česta u politraumatiziranih bolesnika, osobito kada se radi ratnim stanjima (lacerokonkvasatnim kontaminiranim ranama udova), gdje se u početku vanjski fiksator postavlja privremeno te se zamjenjuje unutarnjim osteosinteskim materijalima nakon što prođe nestabilni period ozljede, ova se zamjena naziva konverzijom te je u većini slučajeva nužno potrebna jer je potpuno izlječenje bolesnika vanjskim fiksatorima veoma dugotrajno.

8. 3. Individualno liječenje svakog prijeloma

Cilj liječenja prijeloma proksimalne trećine humerusa je taj da se rame što ranije vrati u mogućnost normalnog funkcioniranja. Iako konvencionalna kirurška AO-metoda s pločicama i vijcima u globalu postiže dobre rezultate, liječnici su u svojim opažanjima naišli na niz problema. Iako se konzervativna metoda (Desaultovim zavojem) pokazala uspješnom u

mlađe populacije, liječnici su morali pronaći novi inovativniji način kako bi pomogli starijoj populaciji. Posljedično tomu dizajnirala se posebna kompresijska ploča sa zaključavanjem tzv. LCP (eng. Locking Compression Plate). LCP se postavlja mikrokirurškom tehnikom, a zbog svog posebnog dizajna LCP se može koristiti kao dinamička kompresijska ploča, kao čisti unutarnji fiksator uz pomoć vijaka koji na svojoj glavi imaju poseban mehanizam zaključavanja ili može biti kombinacija. [5,6,22]

Konzervativno liječenje frakture dijafize humerusa, a naročito onih sa dislokacijom većom od trećine širine kortikalisa predstavlja liječnicima značajne poteškoće. Upravo se zbog toga danas takav tip liječenja uglavnom zapostavlja. Ako se ipak liječnik odluči za ovakav tip liječenja onda to u većini slučajeva obuhvaća imobilizaciju cirkularnim nadlaktičnim gipsom koji ima ispod lakta postavljen uteg, tzv. „viseći gips“. Osim toga liječnici mogu koristiti i Desaultov zavoj, upravo zbog regenerativne sposobnosti dijafize. Indikacija za kirurško liječenje su svi komplicirani prijelomi dijafize, neuspješno konzervativno liječenje i naposljetku vrlo česte ozlijede okolnih struktura (najčešće radijalni živac). Liječenje dijafize se može izvršiti raznim tehnikama: pomoću vanjske fiksacije, intramedularne fiksacije čavlom i AO-metodama. Prilikom zaprimanja politraumatiziranog pacijenta liječnici se uglavnom odlučuju na vanjsku fiksaciju. Prilikom aplikacije fiksatora proksimalno se moraju izbjegavati aksilarni živac i tetive bicepsa, dok se distalno obraća pozornost na radijalni živac. Vanjski fiksatori uglavnom služe kao privremeno rješenje kako bi se kosti u početku što bolje poravnale, te se kasnije zamjenjuju ostali kvalitetnijim osteosintetskim metodama. U liječenju se upotrebljava fiksacija intramedularnim čavlom koji se može postaviti unutar humeralnog kanala proksimodistalno (antegradno) ili distoproksimalno (retogradno). Kao najbolji pristup navode se AO-metode pločicama i vijcima jer oni pružaju najbolju stabilnost i smanjenu mogućnost pomaka, te tako kosti osiguravaju primarni način cijeljenja. [5,6,7]

Danas je vrlo zahtjevno liječnicima odrediti ispravnu metodu liječenja u prijeloma lakta

(distalne trećine humerusa, odnosno proksimalne trećine podlaktice) zbog kompleksnog međuodnosa triju kostiju. Metoda liječenja ovisi o životnoj dobi bolesnika, njegovom psihofizičkom stanju, stanju okolnih meko tkivnih struktura, o tipu samog prijeloma te o pomaku fragmenta. Upravo zbog niza raznih stanja liječnici uglavnom se dvoume između konzervativnog liječenja, AO-metoda osteosinteze i artroplastike. Faktor vremena igra ključnu ulogu u odabiru liječenja, kao i o uspješnosti. Kao idealan scenarij za konzervativan pristup navodi se minimalna dislokacija fragmenta, ali i pacijent s mnogobrojnim komorbiditetima (multi-organsko zatajivanje ili antikoagulantna terapija). Lakat se imobilizira u fleksiji od 60° do 90° s podlakticom u pronaciji u tehnici znanoj kao „*bag of bones*“ koju je prvi put opisao Eastwood 1937. godine. Pacijenti tada moraju strogo mirovati, te im je omogućena lagana mobilnost lakta tek na 3-6 tjedana. Ako je riječ o prijelomima s pomakom učini se manualna repozicija koja se zatim imobilizira. Ovo se ponajviše odnosi na suprakondilarne prijelome gdje repoziciju nije komplicirano uraditi te se onda imobilizira Blountovom metodom. Kako se lakat postavlja u pojačano fleksiju zbog same imobilizacije, ali i otečenosti okolnih struktura treba biti oprezan da se distalni dio ruke ne dovede u stanje ishemije ili izazove kompartment-sindrom. Upravo se zbog toga u početku ne postavlja cirkularni gips već longeta kako bi se to izbjeglo, ali i omogućilo lakše radiografske kontrole. Kao zlatni standard liječenja prijeloma u predjelu lakta navode se AO-metoda osteosinteze. Kirurzi većinom manualno reponiraju odlomljeni fragment koji se kasnije stabilizira raznim pločicama (DC pločice, T pločice, Y pločice, LCP pločice) ili vijcima. Vrlo je važno što ranije nakon zahvata započeti s fizikalnom terapijom, kako bi se uspješno izbjegle kontrakture lakta. U prijeloma lakta se za razliku u ostalih prijeloma i dalje često koriste Kirschnerove žice. Nakon manualne repozicije, fragmenti se fiksiraju s dvije (češće) ili više Kirschnerove žice. Jedna se žica postavlja s medijalne strane, a druge s lateralne te se onda križaju iznad samog prijeloma. Ukoliko operater želi spriječiti leziju

ulnarnog živca, žice može postaviti samo s lateralne strane, no kombinacije su mnogobrojne. Danas se ponajviše u djece koristi i malo inovativnija intramedularna ESIN-metoda osteosinteze u kojoj se dvije Nancy žice uvode s vanjske strane nadlaktične kosti ispod hvatišta deltoidnog mišića. Inovativnost ove metode se krije u tome da nije potrebno postavljanje gipsane imobilizacije, već je lakat potrebno što ranije početi razgibavati nakon obavljenog operativnog zahvata. Liječnici se nerijetko odlučuju na artroplastiku. Glavna indikacije za njezino izvođenje su prijelomi zglobnih površina svih triju kostiju posebice u osteoporoznih bolesnika ili velike bolnost zgloba s prijašnjim komorbiditetima (reumatoidni artritis ili osteoartritis). [5,6,23]

Konzervativno liječenje prijeloma srednje trećine podlaktice je danas uglavnom napušteno zbog visokog postotka nezadovoljavajućih ishoda i malog broja ispravnih indikacija. Upravo se zbog danas liječnici odlučuju na niz kirurških metoda kako bi vratili podlakticu u početno stanje. Kada je riječ o prijelomu obiju dijafiza najčešće se učini otvorena repozicija koja se kasnije stabilizira najčešće DCP pločicom postavljenoj na volarnoj strani koja se pričvršćuje vijcima debljine od 3,5 mm. Danas se sve češće koriste LCDCP (eng. *Limited Contact Dynamic Compression Plate*) pločice koje su veoma slične DCP pločicama, no za razliku od njih uzrokuju smanjenu kompresiju i oštećenje periosta, bolje čuvaju irigaciju same kosti te zbog svoje valovite površine omogućavaju veći broj mjesta na koje se mogu postaviti. Ako je riječ komunikacijskom prijelomu podlaktice, tada se koriste posebne premošćivajuće pločice. Ukoliko liječnik želi postići čvrstu stabilizaciju ulomaka, a ne rigidnu osteosintezu tada se odlučuje intramedularnu osteosintezu uz pomoć Ruschova i Nancy čavla, a ako se prijelom dogodio u djece tada se primjenjuje ESIN-osteosinteza i isključivo Nancy čavao. Kada je riječ o specifičnim Galeazzi i Monteggia prijelomima, oni se liječe slično kao i ostali prijelomi. Iznimka je Monteggia fraktura čiji se ulomci mogu reponirati otvorenom ili zatvorenom tehnikom, što ovisi o vrsti prijeloma i stabilnosti radijalne glavice. [5,6,12,21]

Loco typico fraktura najčešće se liječi konzervativnim putem. Nakon što se anamnestički i radiografski potvrdi ova vrlo česta ozljeda, liječnici se odlučuju na manualnu repoziciju ulomaka i njihovu imobilizaciju. Kako se radi o vrlo bolnom postupku, pacijentima se daje inhalacijska ili lokalna anestezija, a u nekim slučajevima dodatno relaksiraju mišići i učini aksilarni blok. Cilj repozicije je taj da se ona obavi u što kraćem roku od nastanka ozljede jer će tako pružiti bolje finalne rezultate. Kada je riječ o Collesovu tipu prijeloma radijalne kosti, mehanizam repozicije je uzdužna trakcija za prva tri prsta ozlijeđene ruke prema distalno uz blagu fleksiju u ručnom zglobu. Kada se postigne dezimpakcija i distrakcija ulomka, palmarno-distalni fragment se potisne pri čemu se on vrati na mjesto. U većini slučajeva repozicija se danas vrši uz pomoć ekstenzijskog stola. Nakon toga reponirana se ruka imobilizira pomoću longete u laganoj palmarnoj fleksiji i ularnoj devijaciji uz neutralnu rotaciju podlaktice, te se odmah šalje na kontrolno snimanje. Nakon 7-10 dana od repozicije longeta se zamjenjuje s gipsom (zbog smanjenja otoka), obavi se još jedan kontrolni snimak te se pacijenta savjetuje da polagano krene s razgibavanjem prstiju. U odraslih ovakav tip prijeloma zaraste za negdje 6-8 tjedana, dok je u djece taj oporavak nešto kraći 3-5 tjedana. Ako se radi o Smithovom tipu prijeloma, nakon repozicijskog postupka ruka se imobilizira u supinaciji (50° - 60°) i ekstenziji. U početku (prva tri tjedna) se postavi nadlaktični gips, koji se kasnije zamjenjuje s podlaktičnim (dva tjedna), dok su svi ostali savjeti i kontrole za pacijenta jednaki kao u Collesovu prijeloma. U slučaju da se na kontrolnim pregledima utvrdi loš položaj ulomaka ili da se radi o multi fragmentarni nestabilnim prijelomima, liječnici se tada odlučuju na kirurški način liječenja. Jedna od metoda je perkutano postavljanje Kirschnerovih žica. Postavljaju se dvije žice (jedna kroz radijalni stiloid, druga s ularne strane radijusa) nakon učinjene zatvorene repozicije. Nakon toga se postavlja gipsana imobilizacija na tri tjedna, koja se kasnije zamjenjuje podlaktičnim, na još tri tjedna; dok se žice uklone nakon 8 tjedana od operacije. Osteosinteza se može vršiti i uz pomoć AO-metode

pločicama (T-pločica) i vijcima. Fiksacija pomoću vanjskih fiksatora indicirana je kod nestabilnih tri komadnih prijeloma, komunikativnih prijeloma udruženih s oštećenjem meki tkiva i neurovaskularnih struktura. [5,6,13,14]

Kada je riječ o prijelomima u području karpusa, oni se uglavnom liječe konzervativni putem. Imobilizacija se postavlja od korijena palca i kažiprsta, te se ruka obuhvaća sve do lakta. Položaj ruke prilikom postavljanja gipsa mora biti takav kao da drži čašu, medicinski rečeno u položaju dorzalne fleksije i radijalne abdukcije. Ovo je jedna od dužih imobiliziranih metoda, pa se gips nosi od dva do tri mjeseca. U slučaju da se radi o nestabilnom ulomku, mogućnosti nastanka pseudoartroze (skafoidna kost) ili pomaku većem od jednog milimetra, tada se liječnici odlučuju na kirurške metode. Reponirane se ulomke uglavnom pričvršćuje Kirschnerovom žicom, Herbertovim ili koritkalnim vijkom. [15,19]

Glavni postulat liječenja metakarpalnih prijeloma je taj da se osigura dovoljno stabilnost za što raniju mobilnost, kako bi se uklonile moguće komplikacije (ukočenost i kronična disfunkcija). Kako se radi većinom o prijelomima s blagim deformitetom, odabir liječenja je konzervativni put. Nakon uspješno obavljene repozicije ulomaka, postavlja se tzv. „buddy taping“ imobilizacija na 4-5 tjedana. U slučaju da je potrebno kirurško liječenje metode koje se nude su: vanjski fiksatori, osteosintetske pločice i vijci, intramedularna fiksacija i Kirschnerove žice. [16]

U slučaju da se radi o stabilnim prijelomima prstiju, oni se većinom liječe konzervativnim putem. Ukoliko je potrebno obavi se repozicija, te se kasnije prst imobilizira na 4 tjedna. Imobilizacija se izvodi aluminijskom šinom koja je prekrivena tankom spužvom tzv. *Zimmer*-udlagom. Kada su prijelomom zahvaćene zglobne površine, tada je odabir kirurško liječenje. Liječenje se može obaviti pomoću Kirschnerovih žica, malih kortikalnih vijaka (1,5-2 mm) ili osteosintetskih pločica. [5,6]

9. Komplikacije prijeloma

Iako prijelomi mogu biti popraćeni komplikacijama, ozbiljne su posljedice veoma rijetke.

Njihova se incidencija povećava u slučaju da je došlo do laceracije kože i meko tkivnih

struktura. Komplikacije fraktura se mogu podijeliti u dvije velike skupine: rane i kasne

komplikacije. Rane komplikacije uključuju probleme vezane uz cijeljene, stanje šoka,

kompartment-sindrom, plućna embolija, masna embolija, oštećenja susjednih

neurovaskularnih snopova, duboka venska tromboza te infekcija. Infekcija nastaje većinom

kad dođe do otvorenog prijeloma, prilikom kojega dolazi do prekida kontinuiteta kože. Koža

predstavlja glavnu barijeru ulasku mikroorganizmima. Nerijetko dođe do pojave

kompartment-sindroma. Uzrok tomu je oticanje okolnih mekih tkiva, koji svojim povećanjem

volumena pritišću susjedne krvne žile, što rezultira ishemijom ozlijeđenog uda. Do masne

embolije najčešće dođe kada se radi o prijelomima dugih kostiju, gdje se iz medule slomljene

kosti otpuštaju masne čestice. Te čestice putuju krvnim žilama, gdje naposljetku dolaze do

malih krvnih žila u plućima i okludiraju ih. Prvi klinički znaci masne embolije javljaju se

12-72 sata nakon prijeloma, a pacijenti tada navode otežano disanje i bol u prsima. Stanje

šoka najčešće nastupa u prijeloma kod politraumatiziranih bolesnika, gdje pacijenti gube

velike količine krvi. Najsmrtonosnija rana komplikacija prijeloma je plućna embolija, čija je

smrtnost izrazito velika (30%). Pozitivan aspekt za ovaj seminar je taj da se ova komplikacija

većinom događa u prijeloma nogu, a vrlo rijetko kod prijeloma ruku. Kada je riječ o kasnim

komplikacijama, one su danas vrlo rijetke zbog adekvatnog zbrinjavanja prijeloma. U ovu

kategoriju spadaju osteomijelitis, avaskularna nekroza kosti, odgođeno i pogrešno

srastanje.[24]

Kao i svako drugo, tako i liječenje prijeloma može uzrokovati komplikacije. Zadaća je

liječnika da stalnim usavršavanjem i praksom smanje incidenciju onih na koje mogu utjecati.

Komplikacije konzervativnog liječenja prijeloma dijelimo na vaskularne i neurološke. Obje

su ove komplikacije rijetke, a većinom nastaju kada je riječ nestručnom obavljanju konzervativne metode i to ponajviše u predjelu lakta. Iz tih razloga vrlo je bitno da se ozlijeđeni ud neprestano kontrolira kako ne bi došlo do kasnijih posljedica. Kao najteža komplikacija okolnih meko tkivnih struktura navodi se Volkmannova ishemijska kontraktura. Ona označava vezivno prožimanje mišića podlaktice koje je uzrokovano ishemijom i lokalnom nekrozom mišića. Učestalost joj je izrazito mala, što možemo zahvaliti neprestanom razvoju medicine. Od simptoma pacijenti navode duboku bol u ud, bljedilo, cijanozu distalno od prijeloma, gubitak pulsa, parestezije te naposljetku potpuni gubitak osjeta i motorike. Još jedna od komplikacija konzervativnog liječenja, ali može biti i kirurškog, je Sudeckova bolest. Opisana je kao kompleksni regionalni bolni sindrom, a nastaje zbog neaktivnosti što kasnije rezultira poremećajima u irigaciji i inervaciji. Uzrok je neadekvatna i dugotrajna imobilizacija, najčešće krajeva udova (ručni zglob). Pacijenti navode ne izdrživu bol zahvaćenog dijela, oteklinu, u početku toplu i stanjenu kožu koja se kasnije zamjenjuje s hladnijom kožom, a radiološki se mogu vidjeti početci demineralizacije. Nadalje može doći do pojave kontrakture zglobova i atrofije mišića. Danas zahvaljujući moćnim dezinficijensima koji su dostupni kirurzima i njihovim vještinama, unos mikroorganizama s površine kože za vrijeme kirurškog liječenja sveden je na minimum, te su prijašnje životno ugrožavajuće infekcije stvar prošlosti. [5,6,24]

10. Zaključak

Prijelom gornjeg ekstremiteta predstavlja vrlo ozbiljnu ozljedu koju je potrebno pravovremeno dijagnosticirati (RTG), odgovarajuće liječiti te naposljetku krenuti što ranije s fizikalnom terapijom kako bi se pacijentu osiguralo potpuno ozdravljenje i povratak svakodnevnim aktivnostima prije nastupa same ozlijede. Nebitno dali je uzrok frakture izravna sila (pad, udarac, prometna nesreća) ili oslabljenost kostiju (osteoporoza u starijih),

ključno je frakturu zbrinuti u što kraćem mogućem roku, prvobitno kako bi se umanjila bol u pacijenata, a zatim kako bi se izbjegle trajne posljedice. To se postiže konzervativnim (repozicija ulomaka i imobilizacija) ili kirurškim putem (AO-metoda osteosinteze, Kirschnerovim žicama, intramedularnom osteosintezom), ovisno o vrsti ozlijede. Nakon uspješno obavljenog liječenja, pacijente je potrebno informirati o važnosti rehabilitacijskih postupaka jer se jedino uz pomoć njih može vratiti stopostotna ili barem približna snaga, pokretljivost i funkcionalnost ruke. Ishod samog liječenja također ovisi o lokaciji i težini prijeloma, dobi pacijenta i samom psihofizičkom stanju pacijenta. Bez adekvatne suradnje pacijenta, nije uopće bitna kvalificiranost liječnika koji se bavi navedenom ozljedom. Taj oporavak nije lagan, iako se većina pacijenata uspijeva u potpunosti oporaviti i vrati se svakodnevnoj rutini, put do toga „mjesta“ nije jednostavan jer pacijent u svom rehabilitacijskom procesu prolazi kroz neprestane kontrole i bolne fizikalne terapije, no ako su ustrajni na kraju će im se sve to isplatiti. Upravo je zbog toga kontinuirano praćenje i podrška od strane medicinskog osoblja, ali i od obitelji, od krucijalne važnosti kako bi se u tom procesu uspjelo. Stoga se liječnici i bolesnici trebaju voditi premisom da pravovremena intervencija, individualizirano liječenje i sveobuhvatna rehabilitacija smatraju ključnim faktorima za uspješno liječenje prijeloma gornjeg ekstremiteta, te ako svi obave svoj dio zadatka u potpunosti, adekvatan oporavak je zagantiran. [25,26]

11. Rasprava

Kroz raspravu o prijelomima ekstremiteta treba voditi računa o važnosti prevencije, ranoj dijagnostici i pravilnom načinu liječenja. Prijelomi ruke su poprilično česte ozljede u čovjeka i mogu se desiti bilo kome i na svakakve načine. Upravo zbog toga treba savjetovati mlađe ljude da budu oprezni tokom bavljenja sportom i u prometu, a starije osobe treba dobro informirati da su oni osobito osjetljiva populacija na prijelome zbog osteoporoze. Nadalje

ukoliko dođe do ozljede, nije poželjno „stisnuti zube“ i prerasti bol, nego se što ranije javiti liječniku kako bi se što ranije započelo s dijagnostikom i terapijom. Nakon što se prijelom ruke zaliječi, pacijentima je potrebno objasniti da tek sad kreće pravi posao s njihove strane te se oni moraju maksimalno angažirati u rehabilitacijski proces, kako bi svoju ruku vratili u stanje prije ozljede. Naposljetku treba objasniti svim bolesnicima da i ako učine sve po standardu liječenje postoji mala mogućnost da ni to neće biti dovoljno, te da ozljeda može ostaviti trajne posljedice. U tom slučaju neka ne zanemaruju taj psihološki utjecaj (frustracije, tjeskoba ili depresija zbog gubitka funkcionalnosti i neovisnosti) na njih i neka se obrate svome obiteljskom liječniku koji će ih dalje savjetovati i pružiti svu neophodnu potporu. [25]

12. Sažetak

Prijelomi gornjeg ekstremiteta spadaju u dosta česte ozljede u općoj populaciji. Najčešći uzorci prijeloma su padovi, sportske ozljede, degenerativni procesi u kostima (osteoporoza) i prometne nesreće. Simptomi uključuju bol, modrice, oticanje i smanjena funkcionalnost zahvaćenog dijela. Dijagnoza se u većini slučajeva postavlja pomoću rendgena. Liječenje se može podijeliti na konzervativno (imobilizacija) i kirurško (razne osteosintetske metode). Neovisno o kakvom je tipu liječenja bila riječ, bolesnik mora u što ranijem vremenskom razdoblju započeti s fizikalnom terapijom kako bi se ozlijeđeni ud vratio u prvobitno stanje. Oporavak je veoma dug i zahtjevan, no uz motiviranost pacijenta i pravilno vođenje u većini slučajeva daje izvrsne rezultate.

13. Summary

Fractures of the upper extremity are quite common injuries in the general population. The most common types of fractures are falls, sports injuries, degenerative processes in the bones (osteoporosis) and traffic accidents. Symptoms mostly include pain, bruising, swelling and reduced functionality of the affected limb. In most cases, the diagnosis is made using X-rays.

Treatment can be divided into conservative (immobilization) and surgical (various osteosynthesis methods). Regardless of the treatment type, patients must start physical therapy as soon as possible in order to return the injured limb to its original state. Recovery is very long and demanding, but with the adequate motivation and proper management, in most cases the results are excellent.

14. Literatura:

1. Križan Z.: Pregled građe grudi, trbuha, zdjelice, noge i ruke. Školska knjiga, Zagreb, 2008.
2. Duale Reihe, Anatomija, 3., prerađeno izdanje. Medicinska naklada, Zagreb, 2018.
3. Bobinac D., Dujmović M.: Osnove anatomije. Glosa, Rijeka, 2003.
4. Medicinska fiziologija, A. C. Guyton i J. E. Hall, Medicinska naklada Zagreb, trinaesto izdanje, 2017
5. T. Šoša i sur. Kirurgija. Medicinska biblioteka. Udžbenici Sveučilišta u Zagrebu, Zagreb 2007.
6. Ante Kvesić i sur. Kirurgija. Medicinska naklada, Zagreb 2016
7. Emily J. Bounds; Nicholas Frane; Lawrence Jajou; Luke J. Weishuhn; Stephanie J. Kok. Humeral Shaft Fractures, (ažurirano 13.12.2023., citirano 22.4.2024.). Dostupno na: <https://www.ncbi.nlm.nih.gov/books/NBK448074/>
8. Tracey Jones. Monteggia Fractures (ažurirano 16.2.2024., citirano 22.4.2024.). Dostupno na: <https://www.orthobullets.com/trauma/1024/monteggia-fractures>

9. John Anthony Herring. Tachdijan's Pediatric Orthopaedics, sixth edition (ažurirano 2022, citirano 25.4.2024.). Dostupno na: <https://www.clinicalkey.com/#!/browse/book/3-s2.0-C20151043733>
10. H. P. Walsh, C. A. McLaren, R. Owen. Galeazzi fractures in children, (ažurirano 20.8.2023., citirano 26.4.2024.). Dostupno na: <https://pubmed.ncbi.nlm.nih.gov/3680332/>
11. Essex-Lopresti fracture-dislocation (ažurirano 7.5.2024., citirano 26.4.2024.). Dostupno na: <https://radiopaedia.org/articles/essex-lopresti-fracture-dislocation>
12. Babu Mohammed Rafi; Vivek Tiwari. Forearm Fractures (ažurirano 8.8.2023., citirano 26.4.2024.). Dostupno na: <https://www.ncbi.nlm.nih.gov/books/NBK574580/>
13. Nikica Daraboš, Marijan Cesarec. Fractura Radii Loco Typico – Naša iskustva, (ažurirano 2003. citirano 27.4.2024.). Dostupno na: <https://lijecnicki-vjesnik.hlz.hr/wp-content/uploads/5-6-2003/FRACTURA%20RADII%20LOCO%20TYPICO.pdf>
14. Jurdana, Hari; Gulan, Gordan; Mihelić, Radovan; Rubinić, Dušan; Hero, Mario. Prijelomi distalnog radijusa, (ažurirano 2003., citirano 27.4.2024.). Dostupno na: <https://repository.medri.uniri.hr/islandora/object/medri%3A1308/datastream/FILE0/view>
15. Abhiram R. Bhashyam, Chaitanya Mudgal. Scaphoid and Carpal Bone Fracture, The Difficult Cases and Approach to Management. (preuzeto s ClinicalKey.com 15.2.2024).
16. Alex G. Lambi, Robert J. Rowland, Nicholas W. Brady, Diego E. Rodriguez and Deana M. Mercer. Metacarpal fractures, 26.1.2023.
17. Hebrang A., Klarić-Čustović R. Radiologija. Medicinska naklada. Zagreb, 2006.
18. Nera Tomić. Radiološka dijagnostika prijeloma gornjih ekstremiteta, Završni rad. (citirano 28.4.2024.), Dostupno na: <https://repo.ozs.unist.hr/islandora/object/ozs%3A343/datastream/PDF/view>

19. Michel E.H. Boeckstyns. The Conservative Treatment of Some Hand and Carpal Fractures, (objavljeno 7.12.2022., citirano 30.4.2024.). Dostupno na:
<https://www.binasss.sa.cr/bibliotecas/bhm/ago22/27.pdf>
20. Fractures (complex): assessment and management, National Institute for Health and Care Excellence (NICE), 2016. Dostupno na:
https://www.clinicalkey.com/#!/content/nice_guidelines/65-s2.0-NG37
21. William Barritt Gilbert Jr, Mihir Jitendra Desai. Intramedullary Nailing of Forearm Fractures. (objavljeno na ClinicalKey.com 7.12.2023).
22. Minimally Invasive Treatment of Proximal Humerus Fractures With Locking Compression Plate, (ažurirano 24.5.2016. citirano 2.5.2024.). Dostupno na:
https://www.clinicalkey.com/#!/content/clinical_trial/24-s2.0-NCT02784522
23. Franc Loisel, Yassine Amar, Severin Rochet, Laurent Obert. Distal humerus fracture in older patients: ORIF vs. total elbow arthroplasty. (ažurirano 20.11.2023., citirano 3.5.2024.).
Dostupno na: <https://pubmed.ncbi.nlm.nih.gov/37992865/>
24. Lucinda Hampton. Fracture Complications, (ažurirano 27.10.2021. citirano 4.5.2024.).
Dostupno na: https://www.physio-pedia.com/Fracture_Complications
25. Dannielle Campagne. Overview of Fractures, (ažurirano 12.2022. citirano 6.5.2024.).
Dostupno na: <https://www.msmanuals.com/home/injuries-and-poisoning/fractures/overview-of-fractures>
26. Roy W. Sanders. Journal of Orthopedic Trauma, 9th Edition, September 2017, Wolters Kluwer

15. Životopis

Marko Boltužić je rođen 23. travnja 1999. godine u Zagrebu. Nakon 12. godina seli se u Kostrenu, gdje s odličnim uspjehom završava osnovno školsko obrazovanje. Upisuje se u „Gimnaziju Andrije Mohorovičića u Rijeci“, prirodoslovno-matematički smjer, gdje prve 3 godine završava s vrlo dobrim, dok 4. godinu s odličnim uspjehom. 2018. godine upisuje „Medicinski fakultet Sveučilišta u Rijeci“, smjer medicina. Fakultet završava u najkraćem mogućem roku (6 godina), s vrlo dobrim i odličnim uspjehom ovisno o kojoj se godini radi. Na zadnjoj godini ponuđena mu je mogućnost demonstratora na kolegiju Simulacija kliničkih vještina. 2023. godine sudjeluje na kongresu iz Hitne medicine na Medicinskom fakultetu u Rijeci. Uz navedene obaveze na fakultetu svakodnevno je zaposlen u „Tenis klubu Pećine“ kao trener tenisa od prve godine studija, u kojem je postizao odlične profesionalne rezultate za „Tenis klub Opatija“, prije i za vrijeme studija. Ti uspjesi su nastavljeni i na fakultetskoj razini, te je 2023. godine dobio zahvalnicu od rektorice prof. dr. sc. Snježane Prijić Samaržije, zbog osvojenog drugog mjesta na Unisport Finalsima.