

# Prikaz slučaja bolesnice s invertnim papilomom septuma i pregled dosadašnjih iskustava u liječenju bolesnika sa sinonazalnim invertnim papilomom - prikaz slučaja

---

Čuš, Nina; Radobuljac, Katarina; Manestar, Dubravko; Velepich, Marko; Maržić, Diana

Source / Izvornik: **Medicina Fluminensis : Medicina Fluminensis, 2024, 60, 201 - 208**

Journal article, Published version

Rad u časopisu, Objavljena verzija rada (izdavačev PDF)

[https://doi.org/10.21860/medflum2024\\_316205](https://doi.org/10.21860/medflum2024_316205)

Permanent link / Trajna poveznica: <https://urn.nsk.hr/urn:nbn:hr:184:903369>

Rights / Prava: [Attribution 4.0 International](#)/[Imenovanje 4.0 međunarodna](#)

Download date / Datum preuzimanja: **2024-06-29**



Repository / Repozitorij:

[Repository of the University of Rijeka, Faculty of Medicine - FMRI Repository](#)



# Prikaz slučaja bolesnice s invertnim papilomom septuma i pregled dosadašnjih iskustava u liječenju bolesnika sa sinonazalnim invertnim papilomom – prikaz slučaja

## Inverted Papilloma of the Septum: a Case Report and Our Experience in the Treatment of Patients with Sinonasal Inverted Papilloma

Nina Čuš<sup>1\*</sup>, Katarina Radobuljac<sup>1</sup>, Dubravko Manestar<sup>2</sup>, Marko Velepčić<sup>2</sup>, Diana Maržić<sup>1</sup>

**Sažetak. Cilj:** prikaz slučaja bolesnice s dijagnozom invertnog papiloma septuma i retrospektivna analiza dosadašnjih iskustava u liječenju bolesnika sa sinonazalnim invertnim papilomom na Klinici za otorinolaringologiju i kirurgiju glave i vrata Kliničkog bolničkog centra Rijeka. **Prikaz slučaja:** 30-godišnja bolesnica s otežanim disanjem kroz nos i učestalim epistaksama javila se na otorinolaringološki pregled 2022. godine. Endoskopijom nosa utvrđena je perforacija u prednjim regijama septuma. Dijagnostička obrada uključivala je biopsiju sluznice, slikovnu obradu i krvne pretrage za probir na c-ANCA i p-ANCA autoantitijela, kao i test za angiotenzin-konvertirajući enzim (ACE). Nalaz patohistološke analize pokazao je kako se radi o invertnom papilomu te je provedeno kirurško liječenje. Potom je retrospektivnom analizom utvrđeno kako su u razdoblju od travnja 2014. do ožujka 2022. godine u Klinici za otorinolaringologiju i kirurgiju glave i vrata Kliničkog bolničkog centra Rijeka liječena 22 bolesnika s dijagnozom sinonazalnog invertnog papiloma. Iskustva s njihovim liječenjem također su prikazana u ovom radu. **Zaključak:** Bolesnici sa sinonazalnim invertnim papilomom uspješno se liječe u našoj ustanovi endoskopskom kirurgijom sinusa. Diferencijalno-dijagnostički o ovom je tumoru potrebno razmišljati i u mladih bolesnika i bolesnica s atipičnom prezentacijom bolesti. Potrebna su daljnja istraživanja u svrhu razjašnjenja etiologije bolesti i mogućnosti predikcije recidivizma i/ili maligne alteracije ovih tumora.

**Ključne riječi:** endoskopija; invertni papilom; nosni septum; paranazalne šupljine

**Abstract. Aim:** We present a case of a female patient diagnosed with inverted papilloma of the nasal septum and retrospective analysis of previous experiences in the treatment of patients with sinonasal inverted papilloma. The patients were treated at the Clinic for Otolaryngology and Head and Neck Surgery in the Clinical Hospital Center Rijeka. **Case report:** A 30-year-old patient with difficulty in breathing through the nose and frequent epistaxis came for an otolaryngological examination in 2022. Nasal endoscopy revealed a perforation in the anterior regions of the septum. Diagnostic process included mucosal biopsy, imaging, and blood tests to screen for c-ANCA and p-ANCA autoantibodies, as well as an angiotensin-converting enzyme (ACE) test. Pathohistological analysis established the diagnosis of inverted papilloma and surgical treatment was performed. After this case we did a retrospective analysis and established that in the period from April 2014 to March 2022, 22 patients with sinonasal inverted papilloma were treated in the Clinic for Otorhinolaryngology and Head and Neck Surgery, Rijeka Clinical Hospital Center. Experiences with their treatment are also presented in this paper. **Conclusion:** Patients with sinonasal inverted papilloma are successfully treated in our institution. Differential diagnosis of this tumor should be considered in young patients with atypical disease presentation. Further research is needed in order to clarify etiology and predict the possibility of recurrence and/or malignant alteration of these tumors.

**Keywords:** Endoscopy; Nasal Septum; Papilloma, Inverted; Paranasal Sinuses

<sup>1</sup> Klinički bolnički centar Rijeka, Zavod za audiologiju i fonijatriju, Rijeka, Hrvatska

<sup>2</sup> Klinički bolnički centar Rijeka, Klinika za otorinolaringologiju i kirurgiju glave i vrata, Rijeka, Hrvatska

\*Dopisni autor:

Nina Čuš, dr. med.  
Klinički bolnički centar Rijeka, Zavod za audiologiju i fonijatriju  
Krešimirova 42, 51000 Rijeka, Hrvatska  
E-mail: nina.cus95@gmail.com

<http://hrcak.srce.hr/medicina>

## UVOD

Sinonazalni invertni papilom rijedak je benigni tumor nosne šupljine i paranazalnih sinusa koji čini od 0,4 do 7 % svih tumora u tom području. Prema klasifikaciji Svjetske zdravstvene organizacije iz 2005. godine, invertni papilomi se zajedno s egzofitičnim i onkocitnim papilomima ubrajaju u *Schneiderian* papilome<sup>1</sup>.

Unatoč kontroverzijama, invertni papilom septuma spominje se kao entitet u brojnim literaturnim navodima, iako nedostaju jasni podatci o njegovoj učestalosti. Također, u dostupnoj literaturi nije specificirano može li se i ako može, u kojem postotku, invertni papilom septuma prezentirati u obliku perforacije septuma.

Obilježja ovog tumora jesu lokalna agresivnost, recidivirajući karakter i mogućnost maligne alteracije, najčešće u planocelularni karcinom<sup>1,2</sup>. Prema literaturnim navodima sinkrona pojava karcinoma javlja se u 7 %, a metakrona pojava karcinoma u 2,3-11 % bolesnika sa sinonazalnim invertnim papilomom<sup>1</sup>. Češće zahvaća muškarce<sup>3</sup>, u omjeru od 3 : 1 do 5 : 1 u odnosu na žene, a prosječna dob u trenutku postavljanja dijagnoze iznosi 53 godine<sup>4</sup>.

Sinonazalni invertni papilomi najčešće nastaju u području lateralne stijenke nosne šupljine te u maksilarnom sinusu<sup>3</sup>. Uglavnom su slični nosnim polipima, međutim za razliku od njih ovi se tumori uglavnom pojavljuju unilateralno<sup>5</sup>. Tumori koji nastaju u području nosnih školjki i nosnog septuma smatraju se invertnim papilomima s medijalnim ishodištem te se pojavljuju znatno rjeđe<sup>4,6</sup>.

Etiologija bolesti do danas nije sasvim razjašnjena, a kao neki od mogućih čimbenika rizika za razvoj sinonazalnog invertnog papiloma navode se infekcija humanim papilomavirusom (HPV), infek-

cija Epstein-Barrovim virusom (EBV), kronična upala, pušenje te izloženost raznim štetnim okolišnim čimbenicima<sup>1,3</sup>.

Najčešće korištena klasifikacija za određivanje stadija bolesti jest Krouseova klasifikacija koja se temelji na radiološkim nalazima kompjutorizirane tomografije (engl. *computerized tomography*; CT) i endoskopskim nalazima (Tablica 1)<sup>4,7</sup>. Sukladno ovoj klasifikaciji stadij bolesti T1 odnosi se na tumore ograničene na nosnu šupljinu, T2 na tumore koji zahvaćaju ostiomeatalni kompleks, etmoide ili medijalni zid maksilarnog sinusa, T3 na tumore koji zahvaćaju bilo koji drugi zid maksilarnog sinusa osim medijalnog, frontalni sinus ili sfenoidalni sinus, dok se o stadiju bolesti T4 govori ako je prisutno ekstranasalno ili ekstranasalno širenje ili je unutar invertnog papiloma već došlo do maligne alteracije<sup>7,8</sup>.

Liječenje sinonazalnih invertnih papiloma primarno je kirurško, a obuhvaća mogućnost endoskopskog, otvorenog ili kombiniranog pristupa<sup>9</sup>.

Cilj ovog rada je pružiti kratak prikaz naših dosadašnjih iskustava u liječenju bolesnika sa sinonazalnim invertnim papilomom, kao i njihova komparacija s podacima dostupnima u recentnoj literaturi.

## PRIKAZ SLUČAJA

Bolesnica u dobi od 30 godina javila se na pregled otorinolaringologa u endoskopsku ambulantu Kliničkog bolničkog centra Rijeka u siječnju 2022. godine. Navodila je otežano disanje kroz nos i učestale epistakse koje su u tom trenutku bile prisutne unatrag dvije godine. Uvidom u bolničku bazu podataka utvrđeno je kako se bolesnica zbog sličnih simptoma prvi put javila na otorinolaringološki pregled još 2017. godine kada je lokalni status bio bez značajnijih odstupanja. Prilikom tog pregleda propisana joj je terapija intranasalnim kortikosteroidnim sprejom i preporu-

**Tablica 1.** Krouseova klasifikacija<sup>7</sup>

<b>T1</b>	Tumor ograničen na nosnu šupljinu
<b>T2</b>	Tumor zahvaća ostiomeatalni kompleks, etmoide ili medijalni zid maksilarnog sinusa
<b>T3</b>	Tumor zahvaća bilo koji drugi zid maksilarnog sinusa osim medijalnog, frontalni sinus ili sfenoidalni sinus
<b>T4</b>	Prisutno je ekstranasalno ili ekstranasalno širenje ili je prisutna maligna neoplazma

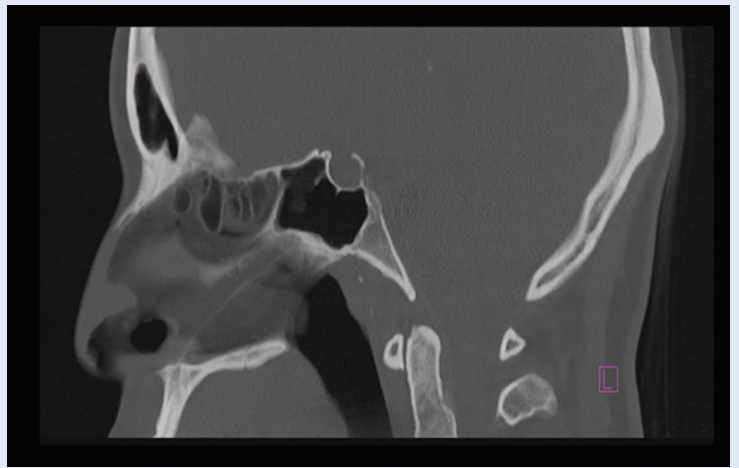
čena kontrola na koju se bolesnica nije javila sve do ožujka 2021. godine kada je kliničkim statusom dominirala izrazita suhoća nosne sluznice, a opisana je i manja krusta s desne strane septuma. Bolesnica je tada kao anamnestički podatak navela da je na radnom mjestu izložena česticama sitne prašine već više godina. Preporučene su joj redovite toaleta nosne šupljine te preparati za vlaženje nosne sluznice i kontrola za dva mjeseca na koju se ponovo nije odazvala. Na kontrolnom pregledu u listopadu 2021. godine prednjom rinoskopijom uočena je perforacija septuma u prednjim regijama te je bolesnici preporučena endoskopija nosa s biopsijom opisane promjene u žurnom terminu, no bolesnica se na navedeni pregled javlja tek u siječnju 2022. Osim navedenog bolesnica nije imala drugih kroničnih bolesti i nije uzimala kroničnu terapiju.

Prilikom pregleda u endoskopskoj ambulanti u siječnju 2022. godine uočena je perforacija septuma u regiji 2, promjera oko 1 cm, koja je rubno krvarila. Ostali endoskopski nalaz bio je bez osobitosti. Učinjena je biopsija sluznice u području opisanog defekta septuma, a preparati su poslani na redovnu patohistološku (PH) analizu. Bolesnici je dodatno preporučeno da učini CT nosa i paranasalnih sinusa i krvne pretrage za probir na autoantitijela c-ANCA i p-ANCA koja mogu biti povišena u vaskulitisima<sup>10</sup> te test za angiotenzin-konvertirajući enzim (ACE) čije povišene vrijednosti mogu upućivati na dijagnozu sarkoidoze<sup>11</sup>.

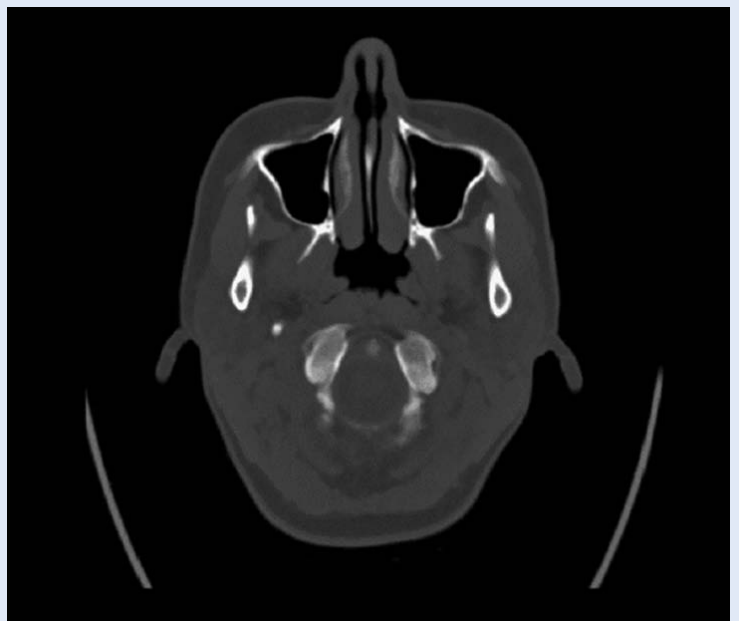
Nalaz PH analize pokazao je kako se radi o invertnom papilomu. Na nalazu CT-a opisan je defekt srednje trećine nosnog septuma koji uzdužno doseže oko 8 mm, bez mekotivne komponente, dok su svi paranasalni sinusi bili uredne prozračnosti (Slika 1, Slika 2).

Bolesnici je preporučeno kirurško liječenje kojem je pristupila početkom ožujka 2022. godine. U općoj anesteziji endoskopskim je putem učinjena termokoagulacija 5 mm oko suspektne sluznice te *en bloc* ekscizija tumora septuma nosa. Operacija i rano poslijeoperacijsko razdoblje protekli su uredno.

Konačni nalaz PH analize opisuje tkivo invertnog papiloma obloženo proliferirajućim epitelom bez znakova atipije. Prema nalazu PH analize resekcijski su rubovi slobodni od tumora, a opisana su i



Slika 1. Prijeoperacijski CT – sagitalni presjek



Slika 2. Prijeoperacijski CT – aksijalni presjek

brojna žarišta kronične upale. Bolesnica se uredno oporavila, redovito se javlja na kontrole te je u trenutku pisanja ovog rada bez tegoba i bez znakova recidiva bolesti.

#### DOSADAŠNJA ISKUSTVA

Retrospektivnom analizom utvrđeno je kako su u razdoblju od travnja 2014. do ožujka 2022. godine u Kliničkom bolničkom centru Rijeka liječena 22 bolesnika s dijagnozom sinonazalnog invertnog papiloma (Tablica 2). Za sve bolesnike procijenjen je stadij bolesti u trenutku postavljanja dijagnoze sukladno Krouseovoj klasifikaciji, dok

**Tablica 2.** Prikaz podataka za bolesnike s dijagnozom sinonazalnog invertnog papiloma uključene u retrospektivnu analizu

Spol	Dob (u godinama) u trenutku postavljanja dijagnoze	Stadij tumora u trenutku postavljanja dijagnoze (Krouseova klasifikacija)	Vrsta kirurškog zahvata	Razdoblje praćenja (u mjesecima) nakon prvog operacijskog zahvata	Recidiv/reoperacija	Razdoblje bez recidiva (u mjesecima) nakon reoperacije
Ž	31	T1	Endonazalni endoskopski kirurški zahvat	1	NE/NE	-
Ž	59	T1	Endonazalni endoskopski kirurški zahvat	23	NE/NE	-
Ž	75	T1	Endonazalni endoskopski kirurški zahvat	3	NE/NE	-
M	73	T1	Endonazalni endoskopski kirurški zahvat	2	NE/NE	-
M	42	T1	Endonazalni endoskopski kirurški zahvat	40	NE/NE	-
M	58	T2	Endonazalni endoskopski kirurški zahvat	15	NE/NE	-
M	28	T2	Endonazalni endoskopski kirurški zahvat	71	NE/NE	-
M	61	T2	Endonazalni endoskopski kirurški zahvat	49	NE/NE	-
M	49	T2	Endonazalni endoskopski kirurški zahvat	14	NE/NE	-
M	73	T2	Endonazalni endoskopski kirurški zahvat	25	NE/NE	-
M	33	T2	Endonazalni endoskopski kirurški zahvat	13	NE/NE	-
M	58	T3	Endonazalni endoskopski kirurški zahvat	32	NE/NE	-
M	67	T3	Endonazalni endoskopski kirurški zahvat	39	NE/NE	-
Ž	79	T3	Endonazalni endoskopski kirurški zahvat	16	NE/NE	-
M	51	T3	Endonazalni endoskopski kirurški zahvat	1	NE/NE	-
M	68	T3	Endonazalni endoskopski kirurški zahvat	1	NE/NE	-
M	78	T3	Endonazalni endoskopski kirurški zahvat	8	NE/NE	-
Ž	64	T3	Endonazalni endoskopski kirurški zahvat	28	NE/NE	-
M	58	T3	Endonazalni endoskopski kirurški zahvat	76	NE/NE	-
Ž	71	T3	Endonazalni endoskopski kirurški zahvat	45	NE/NE	-
M	45	T3	Endonazalni endoskopski kirurški zahvat	21	DA/DA	37
Ž	81	T3	Endonazalni endoskopski kirurški zahvat	2	DA/DA	16

su u analizu pojavnosti recidiva uključeni bolesnici čije je razdoblje poslijeoperacijskog praćenja bilo dulje od 12 mjeseci. Za prikaz podataka korištene su metode deskriptivne statistike.

Među uključenim bolesnicima bilo je 15 muškaraca (68,2 %) i 7 žena (31,8 %). Prosječna dob u trenutku postavljanja dijagnoze iznosila je 66 godina za žene i 56 godina za muškarce.

Od 22 dijagnosticirana bolesnika, 5 (22,7 %) ih je u trenutku postavljanja dijagnoze imalo stadij bolesti T1 sukladno Krouseovoj klasifikaciji, 6 (27,3 %) ih je imalo stadij bolesti T2, dok je 11 (50 %) bolesnika u trenutku postavljanja dijagnoze već imalo stadij bolesti T3. Septum je bio zahvaćen kod tri (13,6 %) od ukupno 22 bolesnika.

Poslijeoperacijsko razdoblje praćenja dulje od 12 mjeseci zabilježeno je kod 16 bolesnika, od čega je kod dva bolesnika (12,5 %) zabilježena rezidua odnosno recidiv bolesti. Svi bolesnici u ovoj skupini liječeni su endonazalnim endoskopskim kirurškim pristupom. Prosječno razdoblje praćenja u skupini bez recidiva iznosilo je 35 mjeseci (raspon 13-76), dok je rezidua, odnosno recidiv zabilježen dva mjeseca poslije operacije u jedne bolesnice te 21 mjesec poslije operacije u jednog bolesnika.

Oba bolesnika u kojih je došlo do zaostale rezidue, odnosno pojave recidiva, imala su u trenutku postavljanja dijagnoze stadij bolesti T3, a radilo se o tumorskoj masi koja je ispunjavala cijeli maksilarni sinus. Bolesnici u dobi od 81 godine dva mjeseca poslije operacije učinjena je kontrolna probna biopsija u sklopu liječenja periorbitalnog celulitisa lijevo, a nalazom PH analize dokazano je tkivo invertnog papiloma u lijevom maksilarnom sinusu. S obzirom na kratko vrijeme koje je proteklo od inicijalnog kirurškog zahvata do uzimanja probne biopsije, zaključujemo kako se u ovom slučaju najvjerojatnije radilo o rezidui osnovne bolesti. Pristupilo se reoperaciji, također endonazalnim endoskopskim kirurškim pristupom koji je uključivao medijalnu maksilektomiju s potpunim odstranjenjem sluznice maksilarnog sinusa te 16 mjeseci nakon reoperacije u ove bolesnice nema znakova recidiva bolesti. Bolesnik u dobi od 45 godina liječen je inicijalno pod dijagnozom nosne polipoze i operiran poštenim endoskopskim pristupom. Naknadni nalaz PH

analize dokazao je tkivo invertnog papiloma. Bolesnik je 21 mjesec poslije operacije razvio recidiv te je također učinjena endoskopska medijalna maksilektomija s potpunim odstranjenjem sluznice maksilarnog sinusa, a ovaj je bolesnik bez znakova recidiva 37 mjeseci nakon reoperacije. Budući da je ovaj bolesnik inicijalno operiran poštenim pristupom, moguće je da je recidiv posljedica zaostalog rezidualnog tkiva invertnog papiloma koje inicijalnim kirurškim zahvatom nije u potpunosti odstranjeno.

## RASPRAVA

Diferencijalno-dijagnostički perforacija nosnog septuma može nastati kao posljedica traume, bilateralne kauterizacije, zloupotrebe droga, kirurških postupaka u području nosa ili kao posljedica dugotrajne izloženosti kemijskim iritansima<sup>12</sup>.

Također, ona može biti uzrokovana i raznim sistemskim bolestima, kao što su Wegenerova granulomatoza, antifosfolipidni sindrom i sistemski eritematozni lupus<sup>13</sup>, zbog čega je u dijagnostički proces naše bolesnice osim anamnestičkih podataka te slikovne i patohistološke dijagnostike inicijalno bila uključena i imunološka obrada. Osim navedenog, perforacija nosnog septuma može nastati i uslijed nekih zaraznih ili neoplastičnih bolesti<sup>14</sup>.

Entitet sinonazalnog invertnog papiloma prvi je opisao Ward 1854. godine<sup>15</sup>. Invertni papilomi često koegzistiraju s kroničnim upalnim stanjima u nosu<sup>1</sup>, što je i u našem slučaju potvrđeno u konačnom nalazu PH analize. Iz navedenog lako je previdjeti dijagnozu invertnog papiloma, osobito ako se ne uzme dovoljno uzoraka za PH analizu jer se tumorsko tkivo može nalaziti u manjem dijelu kronično promijenjene sluznice, a lažno negativnih nalaza je i do 17 %<sup>1</sup>. Detaljna PH analiza ključna je za postavljanje pravilne dijagnoze, a morfološka karakteristika histološkog preparata jest inverzija epitela u polipoidnu i edematoznu stromu<sup>12</sup>. Invertni papilomi građeni su najčešće od pločastog epitela, ali katkad se radi i o epitelu cilindričnog ili prijelaznog tipa<sup>1,16</sup>.

Slikovna je obrada također važan segment dijagnostičkog postupka. Premda nalaz CT-a nije specifičan za dijagnozu sinonazalnog invertnog papiloma, može pružiti podatke o lokalizaciji i proširenosti

bolesti, a pojačana destrukcija koštanih struktura može upućivati na sinkroni malignitet<sup>17, 18</sup>. Vidljivi mikrokalcifikati na nalazu CT-a upućuju na dijagnozu invertnog papiloma, a prisutni su u oko 20 % slučajeva<sup>17</sup>. Nalaz magnetske rezonancije (MR) može s većom sigurnošću ukazivati na to da se radi o dijagnozi invertnog papiloma, a pozitivna prediktivna vrijednost MR-a u postavljanju dijagnoze invertnog papiloma iznosi 70-90 %<sup>19</sup>. Invertni se papilomi MR-om prikazuju kao karakteristične

**Uvođenje rutinskog HPV testiranja bolesnika sa sinonazalnim invertnim papilomom u kliničku praksu moglo bi pridonijeti lakšoj detekciji bolesnika s povećanim rizikom za razvoj recidiva i/ili maligne alteracije tumora.**

tvorbe zavijenog cerebriformnog uzorka koji je vidljiv na sekvencijama T2 ili pojačanim sekvencijama T1<sup>20</sup>. Unatoč navedenom, u bolesnika obuhvaćenih ovim radom kao standardna metoda slikovne dijagnostike korišten je CT.

U literaturi se i dalje propituje jesu li invertni papilomi septuma pravi invertni papilomi ili bi ih bilo pravilnije svrstavati u neke druge benigne novotvorine nosne šupljine<sup>4</sup>. Unatoč kontroverzijama, invertni papilom septuma spominje se kao entitet u brojnim literaturnim navodima<sup>1, 4, 6, 20, 22</sup>, ali s obzirom na znatno rjeđu pojavnost i ranije navedena pitanja nedostaju jasni podatci o njegovoj učestalosti. Jedna studija koja je obuhvatila 83 bolesnika s dijagnozom sinonazalnog invertnog papiloma, pokazala je kako je njih 28 (34 %) imalo invertni papilom s medijalnim ishodištem, od čega je u samo pet bolesnika postavljena dijagnoza invertnog papiloma septuma<sup>6</sup>. Usporedbe radi, dijagnoza invertnog papiloma septuma postavljena je kod tri od ukupno 22 bolesnika s dijagnozom sinonazalnog invertnog papiloma liječena u našoj Klinici u razdoblju od travnja 2014. do ožujka 2022. U dostupnim literaturnim navodima nije specificirano može li se i ako može, u kojem postotku, invertni papilom septuma prezentirati u obliku perforacije septuma<sup>1, 3, 4, 6, 21</sup>, zbog čega ovaj prikaz slučaja smatramo vrijednim doprinosom znanstvenim spoznajama.

Simptomi kojima se prezentirala bolesnica u ranije opisanom prikazu slučaja, ubrajaju se u česte

simptome bolesti, jednako kao i rinoreja, frontalne glavobolje, hiposmija i nazalna polipoza. Iako česti, ovi simptomi nisu specifični, zbog čega od njihove pojave do postavljanja konačne dijagnoze može proći i do 120 mjeseci<sup>4</sup>. S obzirom na nespecifičnost navedenih simptoma ne iznenađuje činjenica da se ovi bolesnici na prvi pregled uglavnom javljaju u podmaklom stadiju bolesti te je od 22 bolesnika uključena u retrospektivnu analizu, njih čak 50 % u trenutku postavljanja dijagnoze već imalo stadij bolesti T3. Neke od rijetkih kliničkih prezentacija ove bolesti uključuju otalgiju, meningitis, diplopije, tinitus koji može i ne mora biti praćen gubitkom sluha i druge<sup>4</sup>.

Kao što je navedeno, etiologija ove bolesti nije do kraja razjašnjena, a kao mogući rizični čimbenici spominju se i razni okolišni utjecaji<sup>3</sup>, stoga ostaje nejasno je li višegodišnja izloženost česticama sitne prašine u ranije prikazanom slučaju 30-godišnje bolesnice mogla pridonijeti nastanku invertnog papiloma septuma. Infekcija HPV-om godinama se u literaturi navodi kao mogući čimbenik u razvoju ove bolesti, no podatci su često bili kontradiktorni<sup>3</sup> pa bolesnici s dijagnozom sinonazalnog invertnog papiloma liječeni na našoj Klinici dosad nisu rutinski testirani na ovaj virus. Budući da je jedna recentno objavljena metaanaliza dokazala značajnu povezanost između HPV infekcije i učestalosti recidiviranja sinonazalnog invertnog papiloma<sup>23</sup>, a druge dvije recentno objavljene metaanalize dokazale su povećan rizik za malignu transformaciju ovog tumora u bolesnika koji su inficirani HPV-om visokog rizika<sup>24, 25</sup>, valja razmotriti uvođenje rutinskog HPV testiranja ovih bolesnika u kliničku praksu.

Kirurško liječenje obuhvaća mogućnost endoskopskog, otvorenog i kombiniranog pristupa, a noviji literaturni navodi ističu endoskopski pristup kao metodu izbora u većini slučajeva<sup>7, 26-28</sup>. Stopa recidiva u bolesnika liječenih endoskopskim pristupom iznosi 12-14,9 %<sup>26, 28</sup>, a isto potvrđuju i naša iskustva jer je stopa recidiva, odnosno rezidua u bolesnika liječenih endoskopskim pristupom u našem slučaju iznosila 12,5 %. Iako su u bolesnika liječenih otvorenim i kombiniranim kirurškim pristupom zabilježene veće stope recidiva<sup>28</sup>, ovi se pristupi i dalje ističu kao metoda izbora u slučajevima kada je zahvaćena lateralna

stijenka frontalnog sinusa, kada postoji ekstrasi-nalno širenje ili konkomitantni malignitet<sup>1</sup>. Neki autori smatraju kako je endoskopskom medijalnom maksilektomijom moguće liječiti sve inverne papilome u području maksilarnog sinusa, dok drugi smatraju kako se u slučaju zahvaćenosti lateralne, donje ili prednje stijenke maksilarnog sinusa potrebno odlučiti za kombinaciju endoskopskog i pristupa Caldwell-Luc<sup>1</sup>.

Osim kirurškog pristupa, istražuje se i utjecaj stadija tumora na pojavnost recidiva, a jedna recentno objavljena metaanaliza pokazala je kako bolesnici sa stadijem tumora T3 sukladno Krouse-ovoj klasifikaciji imaju značajno veći rizik za pojavu recidiva u odnosu na bolesnike sa stadijem tumora T2. Između bolesnika sa stadijem bolesti T1 i T2 te bolesnika sa stadijem T3 i T4 nije utvrđena statistički značajna razlika u pojavnosti recidiva<sup>8</sup>.

Pojava recidiva zabilježena je najčešće unutar prve tri godine od kirurškog zahvata, premda su u nekim slučajevima oni zabilježeni i nakon 10 godina<sup>27</sup>. Unatoč literaturnim navodima kako se metakroni malignitet javlja u 2,3-11 % bolesnika sa sinonazalnim invertnim papilomom<sup>1</sup>, ni u jednog od naših bolesnika zasad nije došlo do njegove pojave.

## ZAKLJUČAK

Dijagnozu sinonazalnog invertnog papiloma potrebno je razmotriti u mlađih bolesnika i bolesnica s naizgled atipičnom prezentacijom bolesti, kao i u svih bolesnika s unilateralnom polipoidnom masom nosne šupljine i/ili paranazalnih sinusa. Uvođenje rutinskog HPV testiranja bolesnika sa sinonazalnim invertnim papilomom u kliničku praksu moglo bi pridonijeti lakšoj detekciji bolesnika s povećanim rizikom za razvoj recidiva i/ili maligne alteracije tumora. Ograničenja ove retrospektivne analize prvenstveno su mali broj bolesnika te razdoblje poslijeoperacijskog praćenja koje može utjecati na postotak pojavnosti recidiva. S obzirom na literaturne navode o mogućnosti pojave recidiva i do 10 godina nakon inicijalnog kirurškog zahvata, sve bolesnike obuhvaćene retrospektivnom studijom potrebno je dalje pratiti te prema potrebi u budućnosti revidirati podatke iznesene u ovom radu.

**Izjava o sukobu interesa:** Autori izjavljuju kako ne postoji sukob interesa.

## LITERATURA

1. Lisan Q, Laccourreye O, Bonfils P. Sinonasal inverted papilloma: From diagnosis to treatment. *Eur Ann Otorhinolaryngol Head Neck Dis* 2016;133:337–341.
2. Eide JG, Welch KC, Adappa ND, Palmer JN, Tong CCL. Sinonasal Inverted Papilloma and Squamous Cell Carcinoma: Contemporary Management and Patient Outcomes. *Cancers (Basel)* 2022;14:2195.
3. Wang MJ, Noel JE. Etiology of sinonasal inverted papilloma: A narrative review. *World J Otorhinolaryngol Head Neck Surg* 2016;21;3:54–58.
4. Anari S, Carrie S. Sinonasal inverted papilloma: narrative review. *J Laryngol Otol* 2010;124:705–15.
5. Andrade GC, Fujise LH, Fernandes AM, Azoubel R. Rhinosinusitis Polyposis and Inverted Papilloma: A Morphometric Comparative Study. *Int Arch Otorhinolaryngol* 2015;19:196–9.
6. Lee TJ, Huang CC, Chen YW, Chang KP, Fu CH, Chang PH. Medially originated inverted papilloma. *Otolaryngol Head Neck Surg* 2009;140:324–9.
7. Krouse JH. Development of a staging system for inverted papilloma. *Laryngoscope* 2000;110:965–968.
8. Lisan Q, Moya-Plana A, Bonfils P. Association of Krouse Classification for Sinonasal Inverted Papilloma With Recurrence: A Systematic Review and Meta-analysis. *JAMA Otolaryngol Head Neck Surg* 2017;143:1104–1110.
9. Coutinho G, Marques J, Leal M, Spratley J, Fernandes MS, Santos M. Surgical outcomes of sinonasal inverted papilloma: a 17 year review. *Braz J Otorhinolaryngol* 2020;86:315–320.
10. Cleary JO, Sivarasan N, Burd C, Connor SEJ. Head and neck manifestations of granulomatosis with polyangiitis. *Br J Radiol* 2021;94:20200914.
11. Badhey AK, Kadakia S, Carrau RL, Iacob C, Khorsandi A. Sarcoidosis of the head and neck. *Head Neck Pathol* 2015;9:260–8.
12. Lanier B, Kai G, Marple B, Wall GM. Pathophysiology and progression of nasal septal perforation. *Ann Allergy Asthma Immunol* 2007;99:473–9.
13. Vignes S, Chaillet M, Cabane J, Piette JC. Perforation de la cloison nasale et maladies systémiques [Nasal septal perforation and systemic disease]. *Rev Med Interne* 2002;23:919–26.
14. Kridel RW. Considerations in the etiology, treatment, and repair of septal perforations. *Facial Plast Surg Clin North Am* 2004;12:435–50.
15. Wang MJ, Noel JE. Etiology of sinonasal inverted papilloma: A narrative review. *World J Otorhinolaryngol Head Neck Surg* 2016;21;3:54–58.
16. Batsakis JG, Suarez P. Schneiderian papillomas and carcinomas: a review. *Adv Anat Pathol* 2001;8:53–64.
17. Momeni AK, Roberts CC, Chew FS. Imaging of chronic and exotic sinonasal disease: review. *AJR Am J Roentgenol* 2007;189:35–45.
18. Myers EN, Fernau JL, Johnson JT, Tabet JC, Barnes EL. Management of inverted papilloma. *Laryngoscope* 1990;100:481–90.



19. Oikawa K, Furuta Y, Oridate N, Nagahashi T, Homma A, Ryu T et al. Preoperative staging of sinonasal inverted papilloma by magnetic resonance imaging. *Laryngoscope* 2003;113:1983–7.
20. Jeon TY, Kim H-J, Chung S-K, Dhong H-J, Kim HY, Yim YJ et al. Sinonasal inverted papilloma: value of convoluted cerebriform pattern on MR imaging. *AJNR Am J Neuroradiol* 2008;29:1556–60.
21. Kelly JH, Joseph M, Carroll E, Goodman ML, Pilch BZ, Levinson RM et al. Inverted papilloma of the nasal septum. *Arch Otolaryngol* 1980;106:767–71.
22. Bacon CK, Hendrix RA. Inverted papillomas of the nasal septum. *Trans Pa Acad Ophthalmol Otolaryngol* 1990;42: 1008–13.
23. Rha MS, Kim CH, Yoon JH, Cho HJ. Association of the human papillomavirus infection with the recurrence of sinonasal inverted papilloma: a systematic review and meta-analysis. *Rhinology* 2022;60:2–10.
24. McCormick JP, Suh JD, Lee JT, Wells C, Wang MB. Role of High-Risk HPV Detected by PCR in Malignant Sinonasal Inverted Papilloma: A Meta-Analysis. *Laryngoscope* 2022;132:926–932.
25. Ding R, Sun Q, Wang Y. Association Between Human Papilloma Virus Infection and Malignant Sinonasal Inverted Papilloma. *Laryngoscope* 2021;131:1200–1205.
26. Goudakos JK, Blioskas S, Nikolaou A, Vlachtsis K, Karkos P, Markou KD. Endoscopic Resection of Sinonasal Inverted Papilloma: Systematic Review and Meta-Analysis. *Am J Rhinol Allergy* 2018;32:167–174.
27. Klimek T, Atai E, Schubert M, Glanz H. Inverted papilloma of the nasal cavity and paranasal sinuses: clinical data, surgical strategy and recurrence rates. *Acta Otolaryngol* 2000;120:267–72.
28. Busquets JM, Hwang PH. Endoscopic resection of sinonasal inverted papilloma: a meta-analysis. *Otolaryngol Head Neck Surg* 2006;134:476–82.