

Ophthalmomyiasis externa uzrokovana larvama Oestrus ovis: prvi slučaj u Primorsko-goranskoj županiji - prikaz slučaja

Franjić, Kristina; Šimić, Tin; Škrobonja, Ivana; Markušić, Vedran; Abram, Maja

Source / Izvornik: **Medicina Fluminensis : Medicina Fluminensis, 2024, 60, 209 - 213**

Journal article, Published version

Rad u časopisu, Objavljena verzija rada (izdavačev PDF)

https://doi.org/10.21860/medflum2024_316229

Permanent link / Trajna poveznica: <https://um.nsk.hr/um:nbn:hr:184:063668>

Rights / Prava: [Attribution 4.0 International](#)/[Imenovanje 4.0 međunarodna](#)

Download date / Datum preuzimanja: **2025-01-03**



Repository / Repozitorij:

[Repository of the University of Rijeka, Faculty of
Medicine - FMRI Repository](#)



Ophthalmomyiasis externa uzrokovana larvama *Oestrus ovis*: prvi slučaj u Primorsko-goranskoj županiji – prikaz slučaja

External Ophthalmomyiasis Caused by *Oestrus Ovis* Larvae: The First Case in the Primorje Goranska County, Croatia – a Case Report

Kristina Franjić^{1*}, Tin Šimić², Ivana Škrobonja¹, Vedran Markušić², Maja Abram^{1, 3}

Sažetak. Cilj: Cilj rada je prikazati prvi slučaj oftalmomijaze uzrokovane larvama *Oestrus ovis* u Primorsko-goranskoj županiji te osvijestiti zdravstvene djelatnike o infestaciji larvama kao mogućem uzročniku konjunktivitisa. **Prikaz slučaja:** U hitnu oftalmološku ambulantu upućena je pacijentica zbog osjećaja stranog tijela u oku. Oftalmološkim pregledom lijevo je utvrđena kemoza bulbarne spojnice uz prisutnost triju larvi. Nakon aplikacije lokalnog anestetika larve su uklonjene i poslane na mikrobiološku analizu. Mikroskopskim pregledom uočene su larve koje su prema morfologiji odgovarale larvama ovčjeg štrka stadija L1. Pacijentici su preporučene kortikosteroidne i antibiotske kapi i mast za oko te je na kontrolnom pregledu za tri dana došlo do potpune regresije simptoma. **Zaključci:** U Hrvatskoj su do sada u literaturi zabilježena samo dva slučaja humane estroze. Rana dijagnoza i liječenje važni su zbog sprječavanja mogućih komplikacija. Za ovo stanje ne postoji sistemska terapija, nego se provodi mehaničko odstranjivanje uzročnika uz lokalni antibiotik za sprječavanje bakterijske infekcije.

Ključne riječi: *Diptera*; larve; mijaza

Abstract. Aim: The objective of this case report is to present the first case of ophthalmomyiasis caused by *Oestrus ovis* larvae in the Primorje Goranska County, Croatia, and to raise awareness of healthcare professionals about larval infestation as a possible cause of conjunctivitis. **Case report:** A female patient was examined at the emergency ophthalmology clinic because of a foreign body sensation in her eye. Ophthalmological examination revealed chemosis of the left bulbar junction with the presence of three larvae. After the application of a local anesthetic, the larvae were removed and sent for microbiological analysis. In light microscopy, the morphology corresponded to the L1 stage larvae of sheep botfly. Corticosteroid, antibiotic drops and eye ointment were recommended to the patient, and at the follow-up examination three days later there was a complete regression of the symptoms. **Conclusions:** So far, only two cases of ophthalmomyiasis from Croatia have been reported. Early diagnosis and treatment are important to prevent complications. There is no systemic therapy for this condition, but mechanical removal of the causative agent is carried out with a local antibiotic to prevent bacterial infection.

Keywords: *Diptera*; Larva; Myiasis

¹ Klinički bolnički centar Rijeka, Klinički zavod za kliničku mikrobiologiju, Rijeka, Hrvatska

² Klinički bolnički centar Rijeka, Klinika za oftalmologiju, Rijeka, Hrvatska

³ Sveučilište u Rijeci, Medicinski fakultet, Zavod za mikrobiologiju i parazitologiju, Rijeka, Hrvatska

***Dopisni autor:**

Kristina Franjić, dr. med.
Klinički bolnički centar Rijeka, Klinički zavod
za kliničku mikrobiologiju
Krešimirova ulica 42, 51000 Rijeka, Hrvatska
E-mail: kristina.franjic4@gmail.com

<http://hrcak.srce.hr/medicina>

UVOD

Nosni štrkovi obligatni su uzročnici mijaza, tj. invazija živog tkiva kralješnjaka ličinkama muha iz roda *Diptera*, kojem pripadaju raznolike vrste, a u Europi je najčešći *Oestrus ovis* (ovčji štrk). Infestacija u ljudi može zahvatiti oštećenu kožu, nosnice, usnu šupljinu, ždrijelo, oči, gastrointestinalni ili genitourinarni sustav. U stručnoj su literaturi najčešće opisivane kožne infestacije. U slučaju infestacije očiju, javlja se *ophthalmomyiasis*

Oestrus ovis striktni je parazit nosnih šupljina ovaca i koza. Ljudi koji rade sa zaraženim životinjama ili se nalaze u njihovoj blizini, mogu se zaraziti kontaminiranim rukama ili direktnim kontaktom s odraslom ženkom muhe. Osim okularne, ljudska mijaza može biti kutana, nazolaringealna, intestinalna ili urogenitalna.

externa ograničena na vanjske strukture oka – spojnicu i rožnicu, a znatno rjeđe zahvaćene su unutarnje strukture oka, kada govorimo o *ophthalmomyiasis interna*¹.

Oestrus ovis je striktni parazit nosnih šupljina ovaca i koza. Oplođene ženke polažu larve prvog stadija (L1) direktno u nosne otvore ovih životinja gdje se razvijaju u larve drugog stadija (L2) koje putuju prema paranazalnim sinusima i dozrijevaju u treći stadij (L3). Nakon dozrijevanja, iz nosne šupljine izbacuju se kihanjem i izbacivanjem sekreta, padaju na tlo i u 12 do 24 sata prelaze u kukuljice iz kojih se oslobađaju odrasli leteći stadiji – ovčji štrkovi². Ljudi koji rade sa zaraženim životinjama ili se nalaze u njihovoj blizini, mogu se zaraziti kontaminiranim rukama ili direktnim kontaktom s odraslom ženkom muhe³. Humana se mijaza smatra profesionalnom bolešću ovčara⁴.

Pojedinačni ili grupirani slučajevi humane oftalmomijaze opisani su u raznim dijelovima svijeta, većinom u ruralnim krajevima s toplijom klimom i tijekom ljetnih ili ranojesenskih mjeseci. Pregledom literature, mogu se pronaći slučajevi iz sjeverne Afrike, s Bliskog istoka i iz južne Azije, a u Hrvatskoj su, u dostupnoj literaturi, opisana samo dva slučaja iz 2019. godine s područja otoka Paga i okolice Benkovca¹.

Mi prikazujemo prvi slučaj vanjske oftalmomijaze stečene u Primorsko-goranskoj županiji u pacijentici s otoka Cresa.

PRIKAZ SLUČAJA

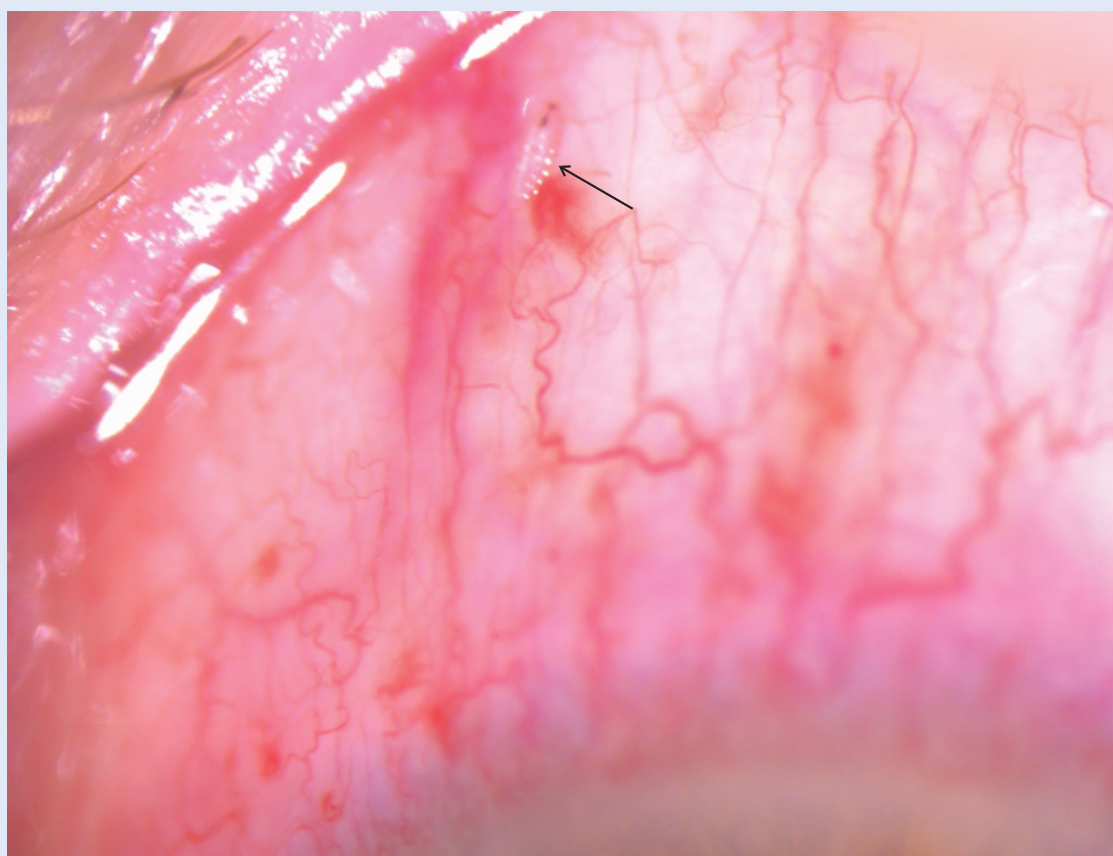
U lipnju 2021. godine pacijentica u dobi od 64 godine s otoka Cresa upućena je u hitnu oftalmološku ambulantu od liječnika obiteljske medicine zbog prisutnosti „crva u oku“. Pacijentica se žalila na osjećaj stranog tijela u lijevom oku od dana ranije. Oftalmološkim pregledom lijevo je utvrđena kemoza bulbarne spojnice uz prisutnost triju larvi (Slika 1). Preostali oftalmološki nalaz bio je uredan. Nakon aplikacije lokalnog anestetika, uklonjene su sve tri larve iz spojnice oka i poslane na mikrobiološku analizu.

Mikroskopskim pregledom uzorka dostavljenog u mikrobiološki laboratorij, na povećanju od 10 puta, uočene su larve veličine oko 1 mm s hitinskim bodljama i usnim kukama na prednjem dijelu tijela koje prema morfologiji odgovaraju larvama ovčjeg štrka stadija L1 (*Oestrus ovis*) (Slika 2).

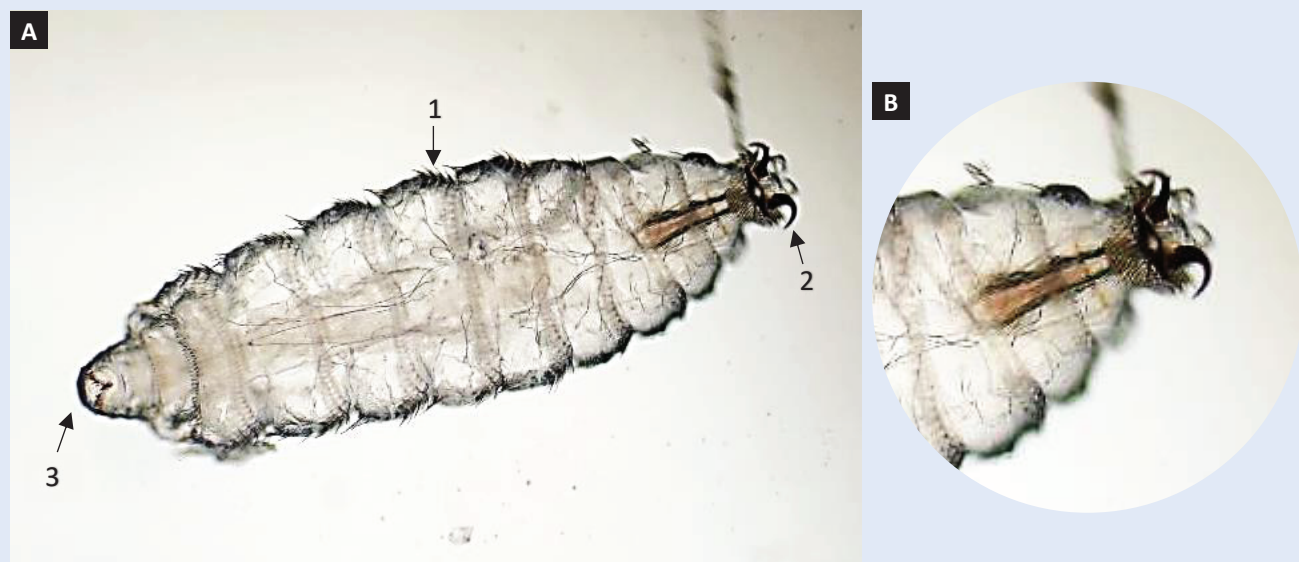
Pacijentici su preporučene kortikosteroidne i antibiotske kapi i mast za oko te je na kontrolnom pregledu za tri dana došlo do potpune regresije simptoma.

RASPRAVA

Ženke ovčjeg štrka polažu žive larve prvog stupnja (L1) u okolinu, na nosnice ovaca i koza ili u njih. Polažu od 10 do 20 larvi, odnosno do 500 larvi u dva tjedna života. U prvom stadiju (L1) larve su duge oko 1 mm i vretenastog oblika s hitinskim bodljama, usnim kukama na prednjem kraju i stigmalnim otvorom na stražnjem kraju tijela. Pomoću hitinskih bodlji kreću se i ulaze u nosne vestibulume nositelja te se usnim kukama pričvršćuju za sluznicu. Aktivno migriraju kroz nosnice nositelja, razvijaju se u larve drugog stupnja (L2), bijele boje i dužine između 3-5 i 12 mm. U nosnim se šupljinama dalje kreću te kukama i bodljama kontinuirano ozljeđuju i iritiraju sluznicu stimulirajući sekreciju sluzi. U paranazalnim sinusima završava razvoj larvi dozrijevanjem u treći stadij (L3) kada mogu narasti do 30 mm. Sazrijevanjem, larve L3 postaju tamnije i poprečno isprugane. Iz sinusa migriraju natrag u nosne šupljine iz kojih nakon 35-40



Slika 1. Biomikroskopski prikaz larve *O. ovis* na gornjem dijelu spojnice oka pacijentice (larva označena strelicom)



Slika 2. *Oestrus ovis*, larva prvog stadija (L1) s tipičnim hitinskim bodljama (1), usnim kukama na prednjem (2) i stigmalnom otvoru (3) na stražnjem kraju tijela. Svjetlosni mikroskop – A. 100 x povećanje; B. 200 x povećanje prednjeg kraja tijela

dana ispadaju na tlo ili budu ispuhane kao zrele ličinke trećeg stupnja. Na tlu se učahure, odnosno slijedi stadij kukuljice koja je 15-16 mm duga, crne boje i slabo naborana. Iz kukuljica se

za 25-30 dana oslobađaju ženski i muški odrasli, leteći stadiji – ovčji štrkovi. Odrasli stadiji nisu paraziti, nemaju razvijen usni aparat, ne hrane se i žive veoma kratko².

Estroza koza i ovaca široko je rasprostranjena u svijetu i Hrvatskoj, uglavnom se pojavljuje od proljeća do jeseni i smatra se izrazito sezonskom mijazom. Vanjska temperatura značajno utječe na razvojni ciklus ovčjeg štrka. Za toplog vremena njegov razvoj traje 25-35 dana, a u nepovoljnim se uvjetima produži i do 10 ili 11 mjeseci jer larve prelaze u dormantno ili hipobiotsko stanje².

Za razliku od specifičnih nositelja, ovaca i koza, kod kojih ličinke uzrokuju obilnatu, internu mijazu, ljudi su atipični (nespecifični) nositelji za larve

Rana dijagnoza i liječenje važno je zbog sprječavanja nastanka komplikacija. Za ovo stanje ne postoji sistematska terapija, nego se provodi mehaničko odstranjivanje uzročnika uz lokalni antibiotik za sprječavanje bakterijske infekcije.

ovčjeg štrka. Invazije ljudi samo su povremene, tzv. prigodne (akcidentalne) mijaze. U tipičnim slučajevima oftalmomijaze pacijent opisuje udarac insekta ili stranog tijela u oko. Nekoliko sati kasnije razvija se više ili manje bolan upalni proces, a sindrom se uglavnom dijagnosticira kao akutni kataralni konjunktivitis. Larve se u oku ne mogu razviti dalje od stadija L1 i nikad ne završavaju životni ciklus. Ponekad dospijevaju u nosnu šupljinu, gdje uzrokuju oticanje i bol, kao i bol u području frontalnog sinusa (glavobolju). U zdrijetlu mogu uzrokovati upalu i otežano gutanje, ali navedeni simptomi postupno nestaju i rijetko traju duže od 10 dana. Larve se zbog male veličine i prozirnosti teško mogu vidjeti te se uzrok konjunktivitisa lako može previdjeti. Diferencijalno-dijagnostički, larve dvokrilaca (*Diptera*) moguće je razlikovati od larvi većine drugih kukaca po nedostatku nogu. Pažljivim uklanjanjem larvi s mjesta invazije eliminiraju se simptomi mijaze i daljnje liječenje uglavnom nije potrebno⁴.

Osim okularne, ljudska mijaza može biti kutana, nazolaringealna, intestinalna ili urogenitalna. Kliničke su manifestacije mijaze nespecifične i posljedica su progresivne iritacije i upale infestirane tjelesne šupljine⁵. Okularni oblici, unutarnji i vanjski, zabilježeni su u manje od 5 % slučajeva svih mijaza, a *Oestrus ovis* najčešći je uzročnik humanih oftalmomijaza⁶. Oftalmomijaza se najčešće doga-

đa u područjima s toplom klimom, većinom u ljetnim mjesecima. Simptomi *ophthalmomyiasis externa* su nespecifični. Prisutnost larvi u oku izaziva konjunktivitis zbog aktivnih pokreta kuka i bodljivi prisutnih na tijelu larvi. Vizualnim pregledom može se uočiti kretanje larvi kroz rožnicu i konjunktivu. Ako se ovo stanje ne liječi, larve najčešće ugibaju za 10-20 dana bez posljedica, no također mogu prodrijeti u skleru i migrirati u oko uzrokujući tako *ophthalmomyiasis interna*. Komplikacije vanjske oftalmomijaze mogu biti erozije epitelnog tkiva, kornealni ulkusi, sekundarne bakterijske infekcije, alergijske reakcije i potencijalne rezidue u slučaju infestacije višestrukim larvama. Velik broj pacijenata zanemaruje svoje simptome i liječi se empirijski te kućnim lijekovima, što otežava procjenu incidencije ovog stanja¹.

Pampiglione je objavio epidemiološku studiju o perzistenciji ljudske mijaze na sicilijanskom području gdje je intervjuirao 112 pastira, od kojih je 80,3 % prijavilo da je doživjelo barem jednu infestaciju koju su uglavnom samostalno izliječili⁷. Slična studija provedena je 50-ih godina prošlog stoljeća također u Italiji, gdje je ispitano 5175 liječnika od kojih je svega 8 % izjavilo da se susrelo s barem jednim slučajem mijaze larvama *O. ovis*, a kao najčešće naveli su oftalmomijaze⁸. S druge strane, ispitano je i 118 pastira od kojih je 85,6 % reklo da je infestirano barem jednom u životu, a najčešće se radilo o oralnoj, nazalnoj, tonzilarnoj i faringealnoj lokaciji⁷. Infestacije su se događale najčešće između ožujka i rujna⁷⁻⁹.

Ophthalmomyiasis externa rijetko je stanje s tek oko 300 slučajeva opisanih u stručnoj literaturi. Većina slučajeva oftalmomijaze larvama *O. ovis* potječe iz vrućih i suhih predjela sjeverne Afrike, Bliskog istoka i južne Azije, ali i iz mediteranskih zemalja, kao i iz Nepala i Indije¹⁰⁻¹².

ZAKLJUČCI

Oftalmomijaza je rijetko i nedovoljno prijavljeno stanje čija stvarna incidencija nije poznata. Prikazani slučaj ima za svrhu podići svijest oftalmologa i liječnika primarne zdravstvene zaštite o larvalnom konjunktivitisu u proljetnim i ljetnim mjesecima kako bi se adekvatno liječila ova rijetka infestacija. U Hrvatskoj su zabilježena svega dva slučaja, u stočarskim predjelima Zadarske županije

je u ljetnim mjesecima, što odgovara i podacima o svjetskoj rasprostranjenosti. Rana dijagnoza i liječenje važno je zbog sprječavanja nastanka komplikacija. Za ovo stanje ne postoji sistemska terapija, nego se provodi samo mehaničko odstranjivanje uzročnika uz lokalni antibiotik za sprječavanje bakterijske infekcije¹³.

Izjava o sukobu interesa: Autori izjavljuju kako ne postoji sukob interesa.

LITERATURA

1. Pupiće-Bakrač A, Pupiće-Bakrač J, Škara Kolega M, Beck R. Human ophthalmomyiasis caused by *Oestrus ovis*—first report from Croatia and review on cases from Mediterranean countries. *Parasitol Res* 2020;119:783–93.
2. Ljubičić I, Kegalj A, Vrdoljak M, Ljubičić M. *Oestrus ovis* (ovčji štrk) u ovaca i koza – Estroza ovaca i koza. *Vet stanica* 2012;43:327–39.
3. Schrecker J, Ahnert R. Ophthalmomyiasis Externa due to *Oestrus ovis* Larvae: A Case Report. *Case Rep Ophthalmol* 2022;13:1010–4.
4. Nikolić N. Ophthalmomyiasis externa (Conjunctivitis parasitaria) profesionalna bolest ovčara. *Arh Hig Rada Toksikol* 1952;3:315–8.
5. Pavlović I, Ivanović S, Bojkovski J, Petrović MP, Hadžić I, Jovičević S et al. Oestrosis of small ruminants. *In: Saulić A, Simić D, Popović V, Dolijanović Ž, Rajčić V, Filipović V, Đurić N* (eds). *Proceedings of Research Papers* 2018: Proceedings of XXXII Conference of Agronomists, Veterinarians, Technologists and Agricultural Economists; 2018 Feb 21-22; Beograd, Serbia. Beograd: Institut PKB Agroekonomik, 2018;81–5.
6. Glasgow BJ. Ophthalmomyiasis. *In: Pepose JS, Holland GN, Wilhelmus KR* (eds) *Ocular infection and immunity*. 1st Edition. St. Louis: Mosby Publishers, 1996;1505–15.
7. Pampiglione S. Epidemiologic study of human conjunctival myiasis by *Oestrus ovis* in Italy. I. Survey among Italian doctors. *Nuovi Ann Ig Microbiol* 1958;9:242–63.
8. Pampiglione S. Epidemiological findings on human myiasis caused by *Oestrus ovis* in Italy. II. Survey on shepherds. *Nuovi Ann Ig Microbiol* 1958;9:494–517.
9. Zammarchi L, Giorni A, Gabrielli S, Strohmeyer M, Cancrini G, Bartoloni A. Human oestriasis acquired in Florence and review on human myiasis in Italy. *Parasitol Res* 2014;113:2379–85.
10. Basmacıyan L, Gabrielle PH, Valot S, Sautour M, Buisson JC, Creuzot-Garcher C et al. *Oestrus ovis* external ophthalmomyiasis: A case report in Burgundy France. *BMC Ophthalmol* 2018;18:335–9.
11. Maharjan N, Jamarkattel A, Nepal BP. External Ophthalmomyiasis by *Oestrus Ovis*: Two Case Reports from Nepal. *J Lumbini Med Coll* 2021;9:4.
12. Sucilathangam G, Meenakshisundaram A, Hariramasubramanian S, Anandhi D, Palaniappan N, Anna T. External Ophthalmomyiasis which was Caused by Sheep Botfly (*Oestrus Ovis*) Larva. *J Clin Diagn Res* 2013;7:539–42.
13. D'Assumpcao C, Bugas A, Heidari A, Sofinski S, McPheeters RA. A case and review of ophthalmomyiasis caused by *Oestrus ovis* in the central valley of California, United States. *J Investig Med High Impact Case Rep* 2019;7:1–5.