

SPOLNI ODNOS PRIKAZAN MAGNETSKOM REZONANCIJOM - PRIKAZ RADOVA

Kristofić, Ines; Malnar, Danijela

Source / Izvornik: **Medicina Fluminensis : Medicina Fluminensis, 2007, 43., 307 - 310**

Journal article, Published version

Rad u časopisu, Objavljena verzija rada (izdavačev PDF)

Permanent link / Trajna poveznica: <https://um.nsk.hr/um:nbn:hr:184:397891>

Rights / Prava: [In copyright](#)/[Zaštićeno autorskim pravom.](#)

Download date / Datum preuzimanja: **2024-08-06**



Repository / Repozitorij:

[Repository of the University of Rijeka, Faculty of
Medicine - FMRI Repository](#)



SPOLNI ODNOS PRIKAZAN MAGNETSKOM REZONACIJOM – PRIKAZ RADOVA

SEXUAL INTERCOURSE BY MAGNETIC RESONANCE IMAGING – ARTICLES REVIEW

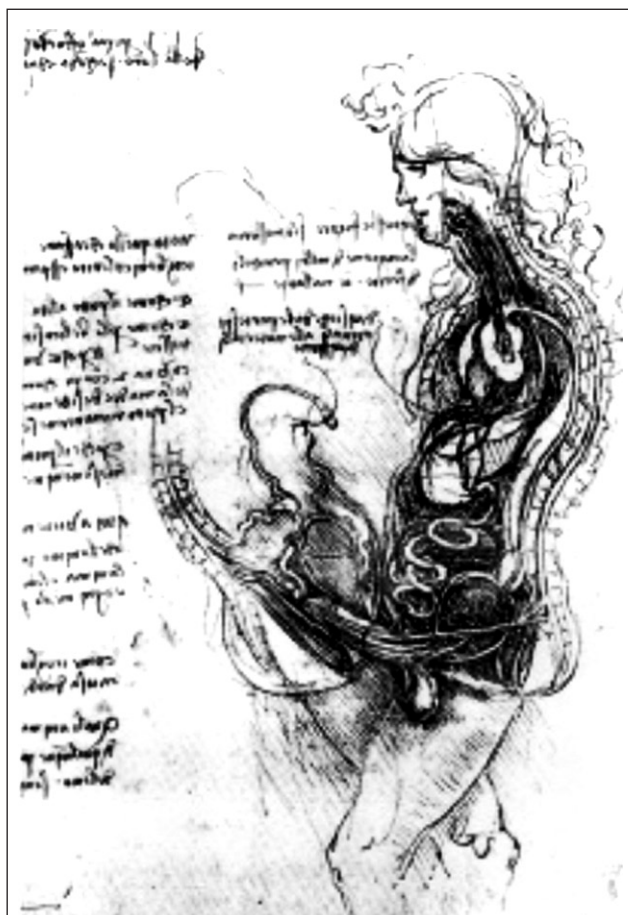Ines Krištofić¹, Danijela Malnar-Dragojević²

Skupina autora Klinike za urologiju iz francuskog grada Montpelliera odlučila je 2001. i 2003. godine detaljnije analizirati anatomske odnose muškog i ženskog genitala tijekom spolnog odnosa. Odlučili smo stoga iznijeti sažet prikaz njihovih rezultata, iznijetih u dva stručna članka; *Magnetic resonance imaging of sexual intercourse: initial experience*, Journal of Sex & Marital Therapy, 27:475-482, 2001 i *Magnetic resonance imaging (MRI) of sexual intercourse: second experience in missionary position and initial experience in posterior position*, Journal of Sex & Marital Therapy, 28(s):63-76, 2002.

Ovim su radovima po prvi put jasno prikazani anatomske odnose muških i ženskih genitala prije spolnog odnosa, kao i tijekom spolnog odnosa. U ginekološkoj praksi poznavanje ovih odnosa važno je pri procjeni ozljeda vagine i unutrašnjeg genitala žene, što u kliničkoj praksi nije rijetkost.

Nevjerojatno zvuči činjenica da do 1999. godine, kada su Schultz i skupina autora iz Groningena (Nizozemska) učinili pionirske korake, anatomija spolnih organa pri spolnom odnosu nije bila istraživana korištenjem sofisticiranih radiografskih (imaging) tehnika kao što je MRI. Iznenađenje je tim veće ako znamo da je u petnaestom stoljeću

Leonardo da Vinci pokušao shematizirati odnos muškog i ženskog spolovila prilikom spolnog odnosa (uz izraženu hipotezu o pravocrtnoj penilnoj osi).



Slika 1. Leonardo da Vinci: The Copulation

1 Klinika za ginekologiju i porodništvo, KBC Rijeka
2 Zavod za anatomiju, Medicinski fakultet Sveučilišta u Rijeci

Primljeno: 25. 10. 2007.

Prihvaćeno: 29. 11. 2007.

Adresa za dopisivanje: Ines Krištofić, dr. med., Klinika za ginekologiju i porodništvo, KBC Rijeka, Cambierrijeva 17/5, 51000 Rijeka.
E-mail: ines.kristofic@ri.t-com.hr

Anatomske studije na kadaverima 1990. godine proveo je Zwang i one su pokazale laganu zakrivljenost vagine koja zatvara kut prema straga od 140° , ali je isti autor također prikazao i teoretske pretpostavke o položaju penisa pri penetraciji. Pretpostavke Zwanga opovrgnula je skupina francuskih istraživača. Oni su 2001. i 2003. godine proveli istraživanje koitusa korištenjem najnovijih sofisticiranih radiografskih tehnika. Ovdje iznosimo kratak prikaz njihovog istraživanja.

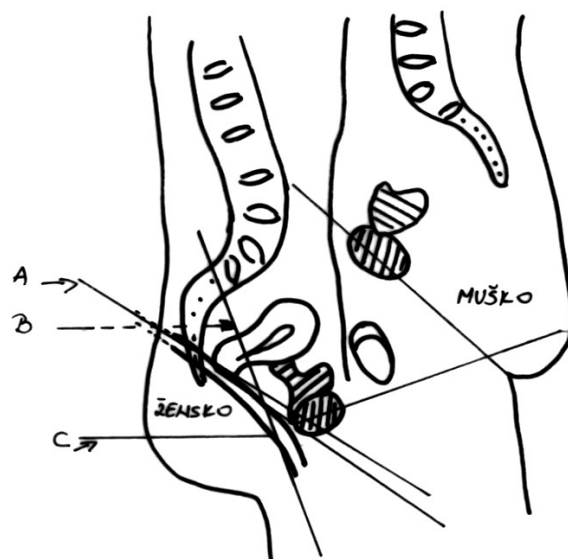
Subjekt istraživanja bio je par volontera: muškarac star 30 godina, visok 180 cm, težine 80 kg i erektilne duljine penisa od 16 cm, te 27 godina stara žena, visoka 167 cm i teška 52 kg. Par ima jedno dijete rođeno vaginalnim putem, te po vlastitom iskazu uredan seksualni život. Za provedbu istraživanja korišten je General Electric MRI 1 Tesla, promjera cijevi od 60 cm. Treba naglasiti da je, nakon što bi ispitanici zauzeli položaj u MRI-u, udaljenost između glave ispitanika i stijenke tunela bila samo 3-5 cm, što je bitno ograničavalo njihovu mobilnost.

Tijekom inicijalnog istraživanja provedenog tijekom 2001. godine analiziran je odnos spolnih organa prije penetracije, te tijekom spolnog odnosa u obrnutom misionarskom položaju, tj. s muškim partnerom koji je ležao na leđima. Istraživanje je podijeljeno u tri cjeline, svaka u trajanju od 15 minuta, sa 30-minutnim intervalima između cjelina. U prvoj cjelini analiziran je odnos genitalnih organa prije penetracije, a u sljedeća dva tijekom penetracije. Rezultati skenova prije penetracije pokazuju da je vaginalna os više-manje paralelna s pubokokcigealnom linijom, te pokazuje umjeren konveksitet prema naprijed, koji je paralelan s mišićem elevatorom ani (Shema 1).

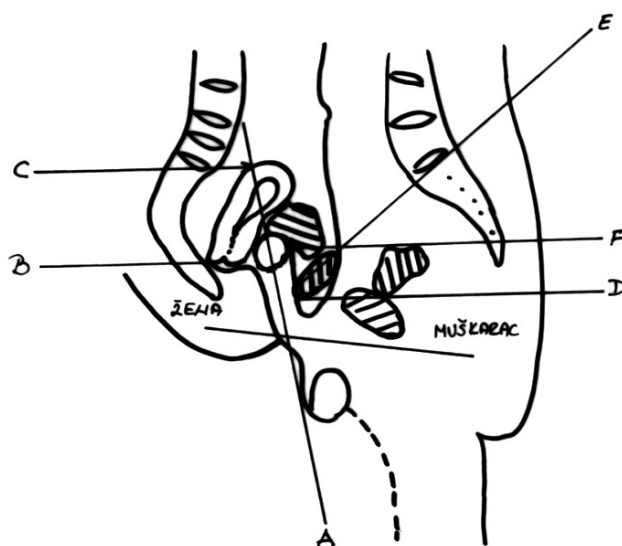
Tijekom analiziranja prve nepotpune penetracije u obrnutom misionarskom položaju uočeno je da tijekom penetracije dolazi do pomicanja uterusa prema straga i gore, te da je penis preferencijalno u kontaktu s prednjim vaginalnim zidom, podliježućom uretrom te prednjim fornixsom vagine, Halbanovom fascijom te stražnjom stijenkom mokraćnog mjehura (Shema 2).

Za vrijeme druge penetracije također je uočeno povećanje konveksiteta prednje vaginalne stijenke sa 140° na 90° , uz pomak prema stijenci mokraćnog mjehura koji se i sam pomiče prema naprijed i gore, uz posljedično podizanje vrata mokraćnog mjehura te uretre naspram prednje vaginalne stijenke (Shema 3).

Ista je skupina autora 2003. godine provela dodatno istraživanje uz suradnju istog para ispita-



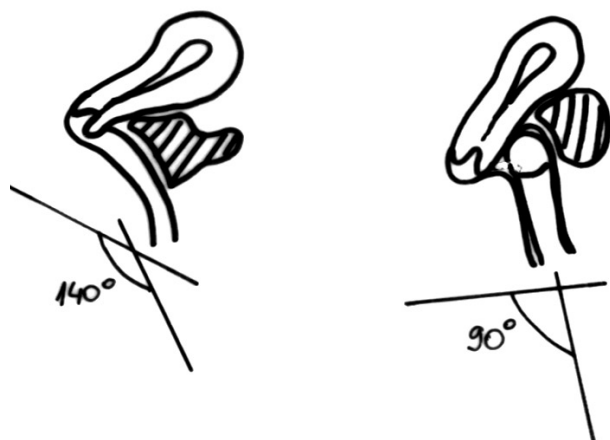
Shema 1. Shema prikazuje pubokokcigealnu liniju (A), os vagine (B) i m. elevator ani (C) prije penetracije.



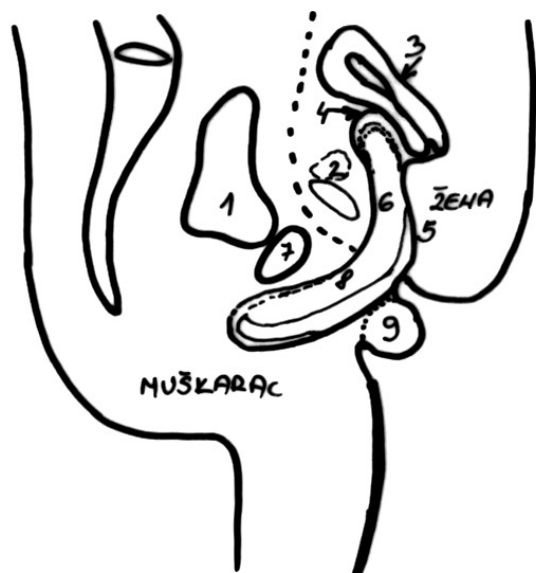
Shema 2. Shema pokazuje odnos osi penis – vagina (A), fornix (B), uterus (C), pubokokcigealnu os (D), pubični kut (E) i vrat mokraćnog mjehura (F).

nika kao u inicijalnom istraživanju. Cilj je bio potvrditi rezultate prethodnog istraživanja provedenog 2001. godine, te utvrditi anatomske razlike pri različitim seksualnim pozama tijekom spolnog odnosa. U drugom istraživanju provedena su mjerenja u četiri navrata.

U prvom navratu cilj je bio kalibrirati instrumentarij te odrediti inicijalne parametre. Potvrđeni su rezultati prvog istraživanja koji su pokazali da je



Shema 3. Modifikacija vaginalne osi, geometrijska i usporedna analiza.

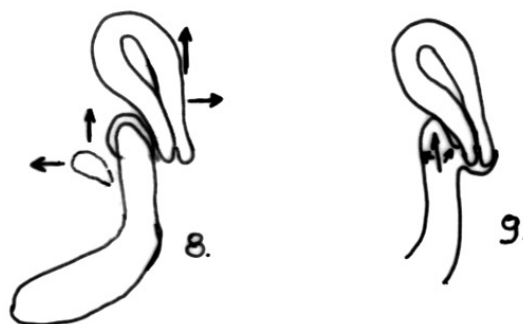
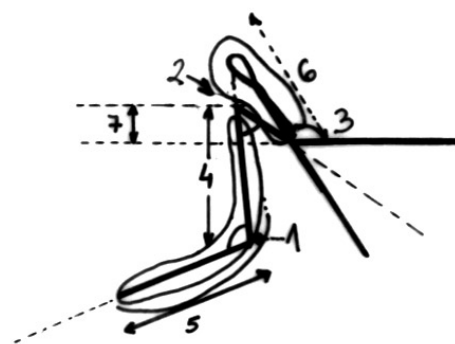


Shema 4. Odnosi unutar male zdjelice: muški mokraćni mjehur (1), ženski mokraćni mjehur (2), uteruš (3), prednji forniks (4), stražnji zid rodnice (5), erektilni dio penisa unutar rodnice (6), muška pubična kost (7), korijen penisa (8), testis (9) i ženska pubična kost (10).

vaginalna os relativno paralelna s pubokokcigealnom linijom, te pokazuje umjereni konveksitet prema sprijeda koji je paralelan s osi mišića elevatora ani. Os vagine zatvara kut od oko 140° između gornjeg i donjeg dijela vagine. Duljina prednjeg vaginalnog zida ispitanice (do prednjeg forniksa vagine) je 7,5 cm, a duljina stražnje vaginalne stijenke (do stražnjeg forniksa) je 11 cm. Uteruš je u anteverziji-fleksiji (AVF) duljine 8 cm i širine 4,5 cm. (Shema 4).

U drugom navratu, u kojem je spolni odnos bio u misionarskom položaju, zamjećuje se pomak uterusa prema straga, a penis je u kontaktu s prednjim vaginalnim zidom, prednjim fornksom vagine, stražnjom stijenkom mokraćnog mjehura, te uretrom preko Halbanove fascije. Penis nakon penetracije oblikom podsjeća na bumerang, te je naznačen kut između korijena penisa i glansa od oko 110°. Duljina penisa unutar vagine nakon penetracije je 13 cm, te se zamjećuje produljenje vaginalne stijenke od 75%, tj. s prvobitnih 7,5 cm na kalibrirajućim mjerjenjima (duljina prednje vaginalne stijenke do forniksa vagine) na 13 cm tijekom spolnog odnosa. Pritom je glans penisa u bliskom kontaktu s korpusom uterusa i seže oko 4 cm iznad razine cerviksa, a sam uteruš je "podignut" oko 2,5 cm od prvobitnog kalibrirajućeg položaja naspram pubokokcigealne linije. Vaginalna os mijenja se sa 140° na 50° zbog "istezanja" prednje vaginalne stijenke. Veličina uterusa je nepromijenjena (Shema 5).

U trećem navratu spolni odnos bio je u položaju stražnje penetracije, te se pokazalo da je pri takvom položaju penis preferencijalno u kontaktu sa stražnjim vaginalnim zidom i vjerojatno stražnjim fornksom te rektumom preko stražnjeg vaginalnog zida. Nakon penetracije penis podsjeća oblikom na

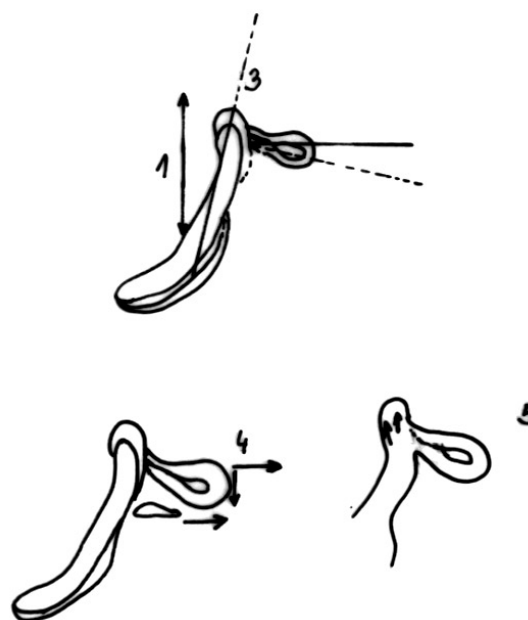


Shema 5. Prikaz kutova i duljine penisa i vagine.

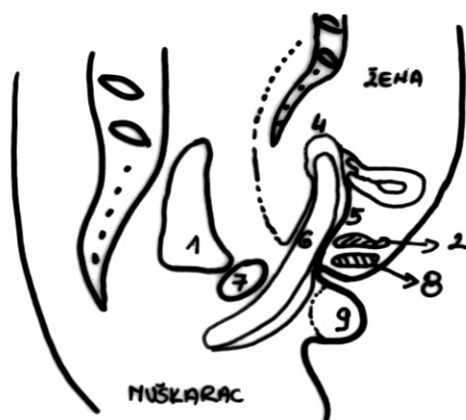
bumerang, kao i u misionarskom položaju, a penetrirana duljina je i nadalje 13 cm. Istezanje stražnje vaginalne stijenke je manje značajno (sa 11 na 13 cm), što iznosi 20%. Zamjećuje se također nestajanje prednjeg vaginalnog konveksiteta koji postaje konkavan zbog smještaja glansa penisa u stražnji forniks. Uterus je pritom oko 4 cm ispod svoje uobičajene osi i leži gotovo horizontalno.

Pri penetraciji glans penisa, penis gura cerviks uvis, a uterus u cijelosti prema dolje, tako da su pri ovom načinu penetracije os uterusa i njegov položaj u potpunosti promijenjeni u odnosu na inicijalni (Sheme 6 i 7).

Dvogodišnje istraživanje francuskog tima urologa testiralo je modernom imaging tehnologijom (MRI) anatomske hipoteze vezane uz koitus, od kojih neke sežu i nekoliko stoljeća unazad. Iz ovih istraživanja proizlazi zaključak da je pri penetraciji u misionarskom položaju penis u kontaktu s



Shema 7.



Shema 6.

prednjim fornixsom, a pri položaju stražnje penetracije sa stražnjim fornixsom. Skenovi su pokazali da, bez obzira na položaj, penis nikad nije ravan, već oblikom podsjeća na bumerang. Skupni rezultati prikazani su u Tablici 1.

Pitanje koje bi se mogle postaviti jest je li ovakva analiza koitusa u prostorno limitiranim, skućenim i gotovo "laboratorijskim" uvjetima reprezentativna. I sami autori istraživanja navode to kao ograničavajući čimbenik, te im je težnja u budućnosti proširiti istraživanje uz korištenje otvorenog MRI-ja koji bi pružio veći komoditet ispitanicima.

Sve sheme korištene u tekstu temeljile su se na izvornom prikazu autora.

Tablica 1. Komparativni rezultati s obzirom na položaj i način penetracije

	Prije penetracije	Misionarski položaj	Stražnja penetracija
Vagina			
Os vagine	140°	50°	180°
Duljina prednje vag. stijenke	7.5 cm	13 cm	
Duljina stražnje vag. stijenke	11 cm	13 cm	
Uterus			
Os/ horizontalna linija	30°	60°	10°
Duljina	8 cm	8 cm	?
Širina	4,5 cm	4,5 cm uterus se pomiče gore i straga	4,5 cm
Translacija			uterus se pomiče dolje i naprijed
Mokraćni mjehur	prazan	pomaknut gore i naprijed	pomaknut naprijed
Penis			
Eretilni dio	13 cm	13 cm	
Dodirno područje s vaginom		Prednji forniks	Cerviks i stražnji forniks
Oblik penisa		bumerang	bumerang