

Indikacije za intervencijske zahvate na dojkaama i pazušnim jamama

Valković Zujić, Petra; Rnjak, Jelena; Tkalčić, Lovro; Miletić, Damir; Lovasić, Franjo; Avirović, Manuela; Car Peterko, Ana

Source / Izvornik: **Medicina Fluminensis : Medicina Fluminensis, 2024, 60, 78 - 93**

Journal article, Published version

Rad u časopisu, Objavljena verzija rada (izdavačev PDF)

https://doi.org/10.21860/medflum2024_313695

Permanent link / Trajna poveznica: <https://urn.nsk.hr/urn:nbn:hr:184:611290>

Rights / Prava: [Attribution 4.0 International](#)/[Imenovanje 4.0 međunarodna](#)

Download date / Datum preuzimanja: **2024-08-17**



Repository / Repozitorij:

[Repository of the University of Rijeka, Faculty of Medicine - FMRI Repository](#)



Indikacije za intervencijske zahvate na dojka i pazušnim jamama

Indications for Interventional Procedures of the Breasts and Axillae

Petra Valković Zujčić^{1*}, Jelena Rnjak¹, Lovro Tkalčić¹, Damir Miletić¹, Franjo Lovasić²,
Manuela Avirović³, Ana Car Peterko²

¹ Klinički bolnički centar Rijeka, Klinički zavod za dijagnostičku i intervencijsku radiologiju, Rijeka, Hrvatska

² Klinički bolnički centar Rijeka, Klinika za kirurgiju, Zavod za opću i onkološku kirurgiju, Rijeka, Hrvatska

³ Sveučilište u Rijeci, Medicinski fakultet, Katedra za opću patologiju i patološku anatomiju, Rijeka, Hrvatska

Sažetak. Ranom dijagnozom raka dojke postiže se bolje preživljavanje i manje agresivno liječenje. Slikovne metode poput ultrazvuka, mamografije i magnetske rezonancije osnovne su metode oslikavanja dojki kojima se mogu detektirati lezije u vrlo ranoj, neinvazivnoj fazi. Kao zlatni standard u postavljanju dijagnoze koristi se patohistološka analiza tkiva, stoga su biopsije sumnjivih lezija u dojci neizostavni dio obrade. Općenito, slikovno navođena biopsija dojke potrebna je za nepalpabilne lezije, ali se preporučuje i za palpabilne lezije jer poboljšava točnost dijagnoze. Intervencije u dojci navođene ultrazvukom, mamografijom ili magnetskom rezonancijom pouzdane su metode, a postavljanje tkivnog markera nakon biopsija znak je dobre prakse. Poglavitno je važno markirati lezije nakon mamografski navođene biopsije, kao i lezije manje od 5 mm jer se lezije mogu potpuno ukloniti te je tada prijeoperacijska markacija znatno otežana. Isti je princip kod neoadjuvantog liječenja kada tumorski proces može u potpunosti regresirati, stoga tkivni marker omogućuje precizno izvođenje kirurškog zahvata. Za markaciju patoloških limfnih čvorova uputno je korištenje specijalno izrađenih markera, dobre vidljivosti pod svim modalitetima oslikavanja, koji omogućuju preciznu markaciju limfnog čvora nakon provedenog neoadjuvantnog liječenja. Prijeoperacijska lokalizacija nepalpabilnih lezija koristi se za optimizaciju kirurške ekscizije radi očuvanja negativnih rubova bez žrtvovanja normalnog tkiva. Ovaj pregledni rad opisuje i minimalno invazivne tehnike, kao što su termalne ablacije, krioablacija i visokofrekventni fokusirani ultrazvuk kao alternativa kirurškoj eksciziji, s ciljem smanjenja broja komplikacija, boljeg kozmetičkog rezultata i skraćenog boravka u bolnici. Ovaj pregledni rad opisuje spektar slikovno navođenih intervencija koje se izvode u Kliničkom bolničkom centru u Rijeci.

Ključne riječi: magnetska rezonancija; mamografija; rana dijagnoza karcinoma; slikovno navođene biopsije; tumori dojke; ultrazvuk

Abstract. Early diagnosis of breast cancer leads to better survival and less aggressive treatment. Imaging techniques such as ultrasound, mammography and magnetic resonance imaging are the basic breast imaging techniques that can be used to detect lesions at a very early, noninvasive stage. Pathohistologic tissue analysis is considered the gold standard in diagnosis, so biopsy of suspicious lesions in the breast is an indispensable part of treatment. In general, image-guided breast biopsy is required for nonpalpable lesions, but it is also recommended for palpable lesions as it improves the accuracy of diagnosis. Ultrasound-, mammographic-, or magnetic resonance-guided breast procedures are reliable methods, and placement of a tissue marker after biopsy is a sign of good practice. Marking lesions after mammography-guided biopsy and lesions smaller than 5 mm is particularly important, as these lesions can be completely removed and preoperative marking is then much more difficult. The same principle applies to neoadjuvant treatment, where the tumor may have already completely regressed, so that marking the tissue enables precise surgical intervention. For marking of pathological lymph nodes, it is advisable to use specially markers that are clearly visible under all imaging modalities and allow precise marking of the lymph node during neoadjuvant treatment. Preoperative localization of nonpalpable lesions is used to optimize surgical excision to obtain negative margins without sacrificing normal tissue. This review also describes minimally invasive techniques such as thermal ablation, cryoablation,

***Dopisni autor:**

Izv. prof. dr. sc. Petra Valković Zujčić, dr. med.
Klinički bolnički centar Rijeka, Klinički zavod
za dijagnostičku i intervencijsku radiologiju
Krešimirova 42, 51000 Rijeka, Hrvatska
E-mail: petra.valkovic.zujcic@uniri.hr

<http://hrcak.srce.hr/medicina>

and high-frequency focused ultrasound as alternatives to surgical excision to reduce complications, achieve better cosmetic results, and shorten hospital stay. This review describes the spectrum of image-guided procedures performed at the Clinical Hospital Center in Rijeka.

Keywords: Breast Neoplasms; Early Detection of Cancer; Image-Guided Biopsy; Magnetic Resonance Imaging; Mammography; Ultrasonography

UVOD

Karcinom dojke najčešći je maligni tumor i vodeći uzrok smrti od malignih oboljenja kod žena u svijetu. Prema podatcima Hrvatskog zavoda za javno zdravstvo od karcinoma dojke u Republici Hrvatskoj obolijeva četvrtina žena novooboljelih od raka. Prema posljednjim objavljenim podatcima Državnog registra za rak iz 2019. godine zabilježeno je 2999 slučajeva raka dojke (stopa 143,2/100 000), a u 2020. umrle su 722 žene (stopa 34,7/100 000)¹.

Unatoč porastu stope incidencije, prema podatcima Svjetske zdravstvene organizacije zabilježen je pad dobno standardizirane smrtnosti u zemljama višeg standarda za oko 40 % u periodu od 1980. do 2020. godine, a važnu ulogu u tome, osim razvoja terapijskih mogućnosti, svakako ima i uvođenje mamografskog probira ranog otkrivanja raka dojke te unaprjeđivanje dijagnostičkih metoda, među kojima su vodeću ulogu zauzele upravo slikovne metode².

Zahvaljujući razvoju i modernizaciji radioloških metoda poput mamografije (MMG), ultrazvuka (UZV) i magnetske rezonancije (MR), omogućena je rana detekcija tumora dojke koji su u ovoj fazi često klinički okultni i manjih dimenzija. Stoga je tkivno uzorkovanje pod kontrolom mamografskog, ultrazvučnog ili MR uređaja te precizna prijeoperacijska radiološka lokalizacija postalo standardiziran i neizostavan postupak kirurškog navođenja i uspješnog operativnog ishoda. Cilj našeg rada je prikaz indikacija i suvremenih mogućnosti u tkivnoj dijagnostici dojke i pazušne jame koje se primjenjuju u Kliničkom bolničkom centru Rijeka.

TIPOVI BIOPSIJA

Kirurška biopsija je tradicionalna metoda i predstavlja zlatni standard s kojim se uspoređuju sve

ostale metode. Podrazumijeva uzorkovanje od 3,8 do 5,1 cm tkiva, s krajnjim ciljem postavljanja patohistološke dijagnoze. Može biti incizijska, kojom se odstranjuje dio lezije kod opsežnih tumora ili ekscizijska, kojom se u potpunosti odstrani tumor ili regija od interesa, ponekad uz rub okolnog zdravog tkiva³. Optimalan volumen dijagnostičke ekscizijske kirurške biopsije u slučaju benigne lezije dojke iznosi 20-30 g tkiva. Brojne su prednosti perkutane biopsije navođene slikovnim metodama pred kirurškom biopsijom, a neke od

Biopsije navođene slikovnim metodama siguran su postupak tkivnog uzorkovanja s minimalnim komplikacijama, a markacije lezija u dojci znak su dobre prakse koji omogućuje planiranje operativnog zahvata uz maksimalnu poštedu zdravog tkiva i minimalnu stopu negativnih kirurških rubova.

njih su brzina i jednostavnost izvođenja, manja invazivnost, manji broj komplikacija, minimalno stvaranje ožiljnog tkiva, manji materijalni troškovi zahvata te minimalan utjecaj ili bez utjecaja procedure na estetiku dojke.

Perkutane biopsije smanjile su potrebu za kirurškom biopsijom benignih lezija za 80 %, baš kao što su i rezultirale manjim brojem nepotrebnih zahvata u žena s malignim lezijama⁴.

RAZVOJ PERKUTANIH BIOPSIJA KROZ POVIJEST I U SUVREMENOJ MEDICINI

Već su osamdesetih godina prošlog stoljeća minimalno invazivne procedure uz pomoć ultrazvuka bile široko rasprostranjene u praksi, no igle za biopsiju koje su tada bile u upotrebi zahtijevale su "tri ruke", odnosno sinkroniziranu suradnju dvaju liječnika, što se pokazalo nepraktično te je često rezultiralo neuspjehom. Razvoj suvremenog uređaja za biopsiju koji omogućuje samostalan rad izvođača, započeo je švedski radiolog Per G. Lindgren osmislivši uređaj koji radi na principu okidača i automatski izbacuje iglu, poznatiji kao pištolj *biopty*. Primjenom automatskog biopsijskog pištolja prilikom izvođenja mamografije 1988. godine otvoren je put stereotaksijskim biopsijama⁵. Godine 1995. Retchard i Burbank razvili su metodu vakuum-biopsije kako bi izbjegli

nedostatke core biopsija i pospješili učinkovitost biopsija mikrokalcifikata⁶. Burbank i Forcier su 1997. godine prvi opisali postavljanje metalnog markera koji je adherirao s tkivom prilikom izvođenja biopsije pomoću igle širine 11 G⁷. Otkrićima je slijedila upotreba magnetske rezonancije, kao i izum uređaja za biopsiju kompatibilnih s MR-om.

U suvremenoj medicini biopsija i markacija sastavni su dio obrade lezija u dojci i pokazatelj su dobre prakse sa sve širim indikacijama.

PERKUTANE BIOPSIJE DOJKI

Danas postoje dvije osnovne metode perkutanih biopsija: biopsija širokom iglom (engl. *core needle biopsy*; CNB) i vakuum-asistirana biopsija dojke (engl. *vacuum assisted breast biopsy*; VAAB). Brojne su rasprave o prednostima CNB-a i VABB-a. Obje su metode pouzdane i sigurne, no CNB-om se uzimaju uzorci iglom debljine 14 G koji su manjeg volumena u odnosu na one dobivene VABB-om. Za razliku od njega, VABB koristi sustav sukcije koji omogućava uzimanje većeg volumena tkiva dojke i samim time osigurava patologu višu razinu sigurnosti prilikom postavljanja dijagnoze⁸. Prilikom donošenja odluke o biopsiji lezije u dojci radiolozi se oslanjaju na morfološke kriterije temeljem leksikona BI-RADS (engl. *Breast Imaging Reporting and Data System*), utemeljenom na Američkom koledžu za radiologiju (engl. *American College of Radiology*)⁹. Sustav se temelji na značajkama slikovnog prikaza po kojima se dodjeljuju numeričke vrijednosti od 0 do 6 i koje koreliraju s rizikom za histološkom potvrdom karcinoma. Biopsija se preporučuje za sve lezije karakteristika kompleksne ciste, solidne mase, neodređene ili suspektne mase, detekcijom neodređenih ili suspektnih kalcifikata te suspektne arhitektonske distorzije parenhima¹⁰.

Biopsija i markacija provode se uz primjenu lokalnog anestetika na prethodno steriliziranu kožu. Najčešće primjenjivan anestetik je 1 % lidokain u omjeru 1 : 10. Ako se primjenjuje u dublja tkiva, lidokain se može davati u kombinaciji s epinefrinom kako bi se pojačao anestetski učinak i hemostaza. Ipak, najčešća primjena je aplikacija u potkožje, pri čemu se izbjegava kombinacija s epinefrinom i time smanjuje rizik potencijalne nekroze tkiva¹¹.

Pošto su igle za biopsiju većeg promjera od igala koje se koriste za citološku punkciju (debljine 22 G), kao i od žica za prijeoperacijsku lokalizaciju nepalpabilnih lezija, prije samog postupka potrebno je napraviti kratku inciziju kože sterilnim skalpelom¹⁰.

Danas je poznato sedam tipova sustava za VABB i CNB. Debljina igle nije se pokazala kao odlučujući faktor prilikom izvođenja CNB-a te je igla od 14 G i duljine cilindra 22 mm prihvaćena kao standard, uz uzimanje najmanje četiriju reprezentativnih uzoraka. S druge strane, VABB sustav razlikuje se u načinima korištenja debljine i oblika igle, kao i uzorkovanja tkiva. Prilikom izvođenja VABB-a koriste se igle debljine od 9 do 14 G, duljine između 9 i 12 cm, s duljinom krajnjeg otvora između 12 i 20 mm⁸.

Postoje osnovni kriteriji kojih se radiolozi trebaju pridržavati prilikom pristupanja provođenju biopsije. Temeljni kriterij svakako je pacijentov pisani informirani pristanak koji bi svaka ustanova trebala unaprijed imati pripremljen u skladu s aktualnim medicinskim saznanjima. Informirani pristanak mora sadržavati informacije u vezi izvođenja samog postupka, njegove prednosti, indikacije i moguće komplikacije, kao i zamjenske postupke. Nadalje, lezija mora biti stvarna, potvrđena ortogonalnim presjecima na mamografiji, ultrazvuku ili MR-u.

Siguran i adekvatan pristup leziji mora biti omogućen, pacijent treba biti suradljiv i u mogućnosti održavati miran položaj prilikom izvođenja procedure te valja isključiti eventualne alergije na anestetik koji se primjenjuje prilikom izvođenja biopsije.

Također je nužno da je bolesnik u mogućnosti pridržavati se uputstva kojim se sprječavaju postbiopsijske komplikacije te da je suglasan s postbiopsijskim slikovnim odnosno kirurškim kontrolnim pregledima.

Iako se tradicionalno preporučuje poseban oprez kod bolesnika koji uzimaju antikoagulantnu terapiju, sve više je studija koje potvrđuju da rizik za postbiopsijske komplikacije nije značajno viši prilikom uzimanja ove terapije¹².

Na dan biopsije preporučuje se mirovanje i izbjegavanje težih napora. Budući da nije potrebno previjanje, nije potreban odlazak liječniku obitelji

ske medicine. Neposredno nakon zahvata preporučuju se analgetske mjere i mjere sprječavanja stvaranja hematoma u vidu hladnih obloga, a po potrebi i primjena analgetske peroralne terapije. Važno je naglasiti da se mjesto biopsije ne bi smjelo močiti sljedeća dva dana kako bi se izbjegao razvoj infekcije.

MAMOGRAFIJOM NAVOĐENE BIOPSIJE I MARKACIJE LEZIJA U DOJCI

Iako su VABB procedure predvođene mamografijom u širokoj upotrebi i čine gotovo polovinu svih biopsija predvođenih slikovnim metodama, glavni su ograničavajući faktori ove metode veći troškovi procedure, dulje vrijeme trajanja zahvata nego prilikom UZV biopsija, izlaganje ionizirajućem zračenju i nedostupnost metode u pojedinim ustanovama.

Prednosti mamografijom vođenih biopsija jesu mogućnosti detekcije i markacije ultrazvukom okultnih promjena, kao što su patološki kalcifikati ili distorzije parenhima¹³.

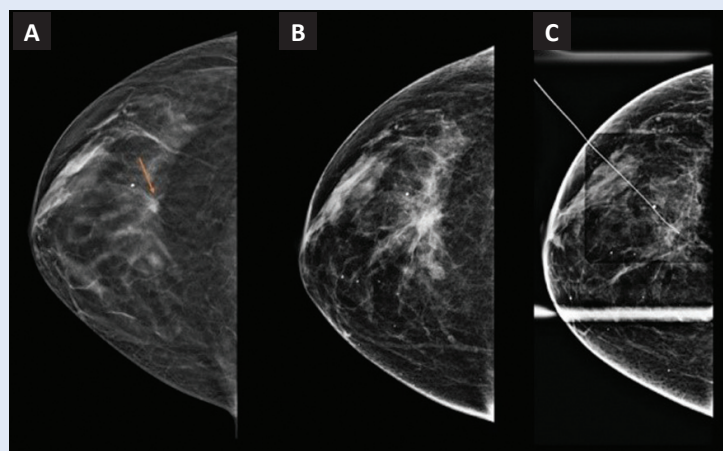
Standardne 2D mamografijom navođene stereotaksijske biopsije sve su češće zamijenjene tomosintezom vođenim biopsijama, a obje su metode pogodne za biopsiju asimetrija, fokalnih asimetrija, sjena, arhitektonske distorzije i kalcifikata. Izvođenje tomosinteze ugodnije je za bolesnice, pogotovo za one koje imaju problema s križoboljom, respiratorne smetnje i poteškoće s položajem u pronaciji, iz razloga što omogućava pacijentima pozicioniranje u skladu s potrebama i fizičkim ograničenjima¹⁴.

Markiranje lezija u dojci

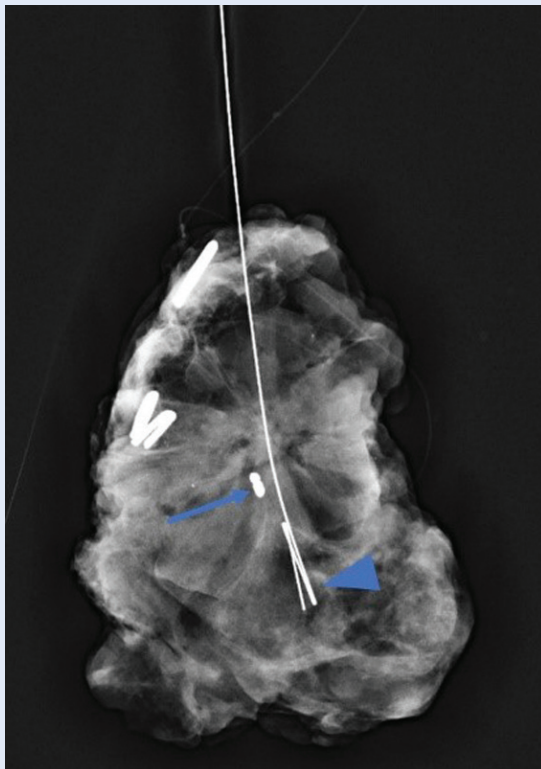
Nakon svake stereotaksijske ili tomosintezom navođene biopsije nužno je postaviti tkivni marker u području uzorkovanja. Vrlo često, u slučaju manjih nakupina kalcifikata, nakon biopsije dolazi do potpunog odstranjenja te ih se naknadno teško uočava, stoga je potrebno markirati mjesto biopsije. Također je neophodno markirati svaku leziju koja se mamografski prikazuje samo na jednoj projekciji, a najčešće su to distorzije parenhima ili asimetrična zasjenjenja¹⁵.

Osim u slučaju prijeoperacijske obrade, biopsija uz postavljanje tkivnog markera u leziju od interesa preporučuje se u pacijenata u kojih je indici-

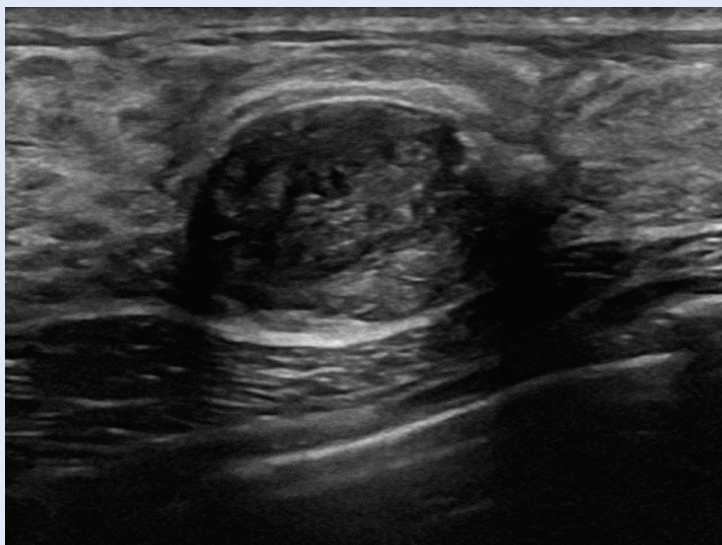
rana neoadjuvantna kemoterapija, kod praćenja benignih lezija te u slučaju iglene biopsije lezija manjih od 5 mm jer se one nakon biopsije mogu znatno smanjiti ili čak u potpunosti odstraniti. Iako u tom slučaju iglena biopsija predstavlja ujedno i terapijski postupak, u slučaju pozitivnog patohistološkog nalaza, tumorsku je ložu neophodno kirurški odstraniti. Ako u vrijeme uzorkovanja nije postavljen tkivni marker, precizna prijeoperacijska lokalizacija tumorske lože nije moguća, što često ima za posljedicu odstranjenje većeg volumena zdravog tkiva dojke (suboptimalni volumen ekscizije), čime se povećava rizik za suboptimalni estetski ishod kirurškog zahvata i nezadovoljstvo pacijenta. Ako izostaje markacija, a lezija više nije jasno uočljiva slikovnim metodama, može se prijeoperacijski markirati područje hematoma ili distorzije ukoliko ono zaostaje nakon biopsije (Slika 1). Međutim, negativni kirurški rubovi prisutni su u svega 31-62 % slučajeva, za razliku od slučajeva kod kojih je postavljen marker, gdje postotak negativnih kirurških rubova raste na 90 %^{13,16-18}. Idealnu kiruršku resekciju predstavlja preparat tkiva u čijem je središtu smještena lezija oko koje je rub od maksimalno 1 cm makroskopski zdravog tkiva i čiji su rubovi mikroskopski slobodni od tumorskih stanica (Slika 2). Veći volumen resekcije smanjit će rizik pozitivnih rubova, međutim povećat će rizik od poslijeoperacijskog deformiteta dojke i neadekvatnog



Slika 1. Slaj tomosinteze kraniokaudalne projekcije desne dojke sa suspektom sjenom spikuliranih rubova (strelica) (A); hematoma nakon ultrazvučno vođene biopsije (B); predoperacijska markacija područja hematoma dok se spikulirana sjena više ne vidi jer je u potpunosti odstranjena kod uzorkovanja (C)



Slika 2. Radiogram preparata tkiva dojke. U središtu preparata je radioopakna sjena tkivnog markera (strelica) i vrh markirne igle oblika *duble hook* (vrh strelice) koji su na zadovoljavajućoj udaljenosti od svih rubova. Markirana lezija je u središtu preparata. Prikazana arhitektonska distorzija odgovara luminalom B; HER2 negativnom tumoru dojke (ER 100 %, PR 100 %, Ki67 25 %, HER2/neu negativan).



Slika 3. Ultrazvučni prikaz heterogene, pretežno hipoehogene, ovalne, oštro ograničene formacije s pozadinskim pojačanjem ultrazvučnog snopa, benignih morfoloških karakteristika, koja odgovara fibroadenom. Budući da je u dojci evidentirano više lezija istih karakteristika, radi jednostavnijeg praćenja indicirana je markacija tkivnim markerom.

estetskog ishoda, ili će povećati potrebu za kompleksnijim kirurškim zahvatom kako bi se očuvala estetika dojke. Stoga je precizna prijeoperacijska lokalizacija lezije od neprocjenjive važnosti za optimalne ishode kirurškog zahvata u dojci. U Kliničkom bolničkom centru Rijeka stopa reoperacija dojki zbog neadekvatnih rubova u 2022 g. iznosila je 7,7 %.

Kod pacijentica s višebrojnim benignim lezijama korisno je markirati leziju nakon biopsije jer je na taj način omogućeno lakše praćenje lezije i izbjegava se ponavljanje biopsije ako se pacijentica kontrolira u različitim ustanovama (Slika 3). Razlikovanje različitih mjesta biopsije u slučaju uzorkovanja više od jedne lezije omogućava lakšu orijentaciju radiolozima te jasniju komunikaciju s članovima multidisciplinarnog tima za dojku. Patohistološki nalaz kod uzorkovanja više lezija može rezultirati različitim pristupom za svaku pojedinu leziju. U takvim situacijama tkivni markeri omogućuju preciznu lokalizaciju lezije od interesa i precizan kirurški zahvat, a olakšavaju i daljnje ultrazvučno ili mamografsko praćenje benignih lezija. Preporučuje se korištenje tkivnih markera različitog oblika kod markacija više od jedne lezije u istoj dojci jer dodatno olakšava radiološko praćenje i razlikovanje procesa (Slika 4).

Kod inoperabilnih i lokalno uznapredovanih tumora dojke indicirana je neoadjuvantna kemoterapija (NAKT) bez obzira na status pazušnih limfnih čvorova. Svjedoci smo sve širih indikacija za neoadjuvantnu sistemsku terapiju koja se primjenjuje i peroralno (neoadjuvantna endokrina terapija; NET) u slučajevima hormonski ovisnog karcinoma dojke u postmenopauzalnih žena. Najbolja reakcija na NAKT očekuje se kod najagresivnijih podtipova karcinoma dojke, tj. kod trostruko negativnih i kod invazivnih karcinoma s povišenom ekspresijom receptora HER2/neu. Kod ovih dvaju podtipova karcinoma u 30-70 % slučajeva dolazi do potpunog odgovora na NAKT, što podrazumijeva kompletnu regresiju invazivnog tumora u konačnom patohistološkom nalazu u kirurški odstranjenom tkivu dojke, kao i odstranjenim regionalnim limfnim čvorovima¹⁹. Kod potpunog odgovora na NAKT tumorska tvorba se na ultrazvuku ne vidi, na MR-u nema areala patološke postkontrastne imbibicije, a mamografski

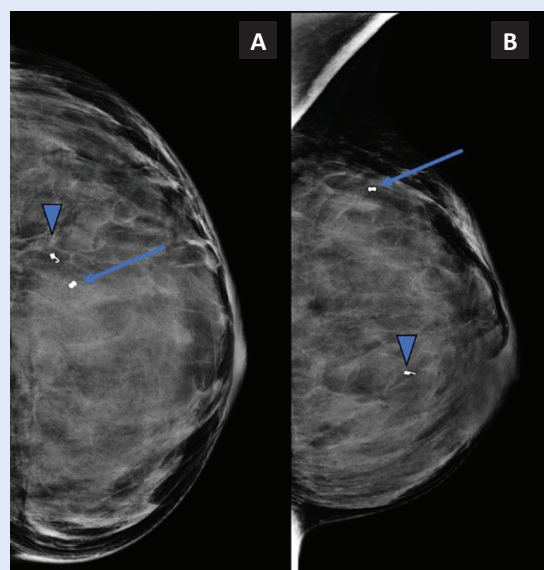
se također ne razaznaje mjesto tumorskog procesa. Ako se na početku liječenja ne postavi tkivni marker, nakon završetka terapije nije moguća prijeoperacijska lokalizacija tumorske lože, što onda može značajno kompromitirati kvalitetu kirurškog liječenja.

Kada je detekcija lezije različitim modalitetima nejasna, tada je vrlo važno postaviti tkivni marker u području uzorkovanja kako bi se omogućila detekcija lezije na sva tri modaliteta (mamografski, ultrazvučno i na MR-u)¹⁵. To se poglavito odnosi na lezije koje se detektiraju tzv. *second look* ultrazvukom nakon MR-a dojki, bez obzira jesu li mamografski vidljive ili okultne. U tim slučajevima neophodno je učiniti kontrolni MR dojki kako bi se potvrdilo je li MR-om opisana lezija ona koja je ultrazvučno bioptirana¹⁶. Kod MR dojki koji se izvodi radi procjene položaja tkivnog markera, aplikacija paramagnetnog kontrastnog sredstva nije potrebna kao niti difuzijske sekvencije. Dovoljno je učiniti nativne T1 i T2 mjerene slike na temelju kojih se može detektirati tkivni marker te pouzdano korelirati s inicijalnim, prebiopsijskim postkontrastnim MR pregledom (Slika 5). U ustanovama gdje je dostupna MR-om vođena biopsija, lezije detektibilne na MR pregledu koje nemaju jasan korelat na UZV-u ili MMG-u, uzorkuju se pod kontrolom MR uređaja.

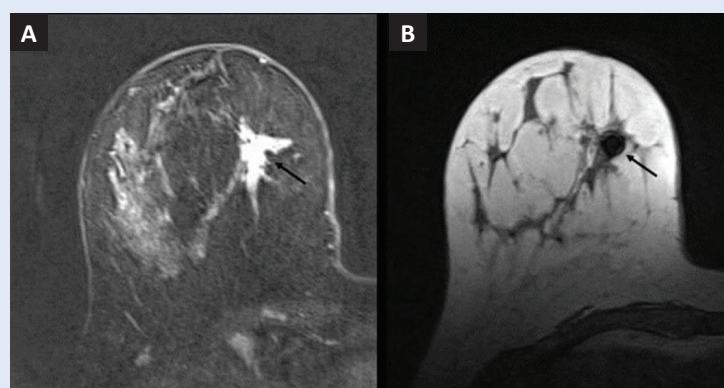
TKIVNI MARKERI

Postoje različite vrste markera koji mogu biti građeni od nehrđajućeg čelika, titanija ili drugih metala, zasebno ili u kombinaciji sa životinjskim nosačem (najčešće je riječ o goveđem ili svinjskom kolagenu), a ako je riječ o kombinacijama, nužno je provjeriti ima li pacijent alergiju na namirnice životinjskog podrijetla¹¹.

Veličina markera može varirati. Pretežno je riječ o markerima veličine 3 mm te dolaze u različitim oblicima, što se pokazalo korisnim kod označavanja multiplih lezija ili lezija koje se vizualiziraju različitim slikovnim metodama. Kod lezija koje sadrže kalcifikacije, preporučuje se markacija markerima specifičnog oblika kako bi se lakše razlikovali u odnosu na patološke kalcifikacije na mamografiji (Slika 6). Indikacije za postavljenje tkivnih markera nakon perkutanih biopsija dojke navedene su u Tablici 1.

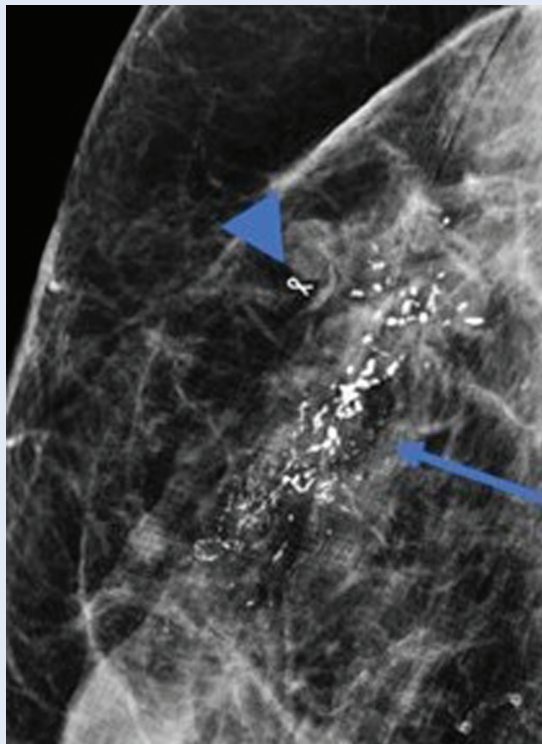


Slika 4. Mamografija lijeve dojke u kraniokaudalnoj (A) i kosoj mediolateralnoj projekciji (B). Na granici gornjih kvadranta markirana je lezija tkivnim markerom oblika metka – *bullet* (strelica). Lezija na granici medijalnih kvadranta markirana je markerom drugog oblika – *coil* (vrh strelice).



Slika 5. Magnetska rezonancija desne dojke, postkontrastna suptracija (A) pokazuje areal imbibicije za kojeg je indiciran ciljani ultrazvuk (strelica). Nakon učinjene biopsije postavljen je tkivni marker. T2 mjerene slike desne dojke potvrđuju adekvatno mjesto uzorkovanja jer artefakt markera korelira s područjem imbibicije (strelica) (B). Konačan patohistološki nalaz benigne promjene (B2, umjerena epitelnja duktalna hiperplazija, bez atipije epitela).

Danas se u većini ustanova koriste markeri napravljeni od titanija koji su vidljivi pod kontrolom ultrazvuka i mamografije te kompatibilni s magnetskom rezonancijom. Titanij pripada skupini neferomagnetičnih metala, koji za razliku od feromagnetičnih (željezo, nikal i kobalt) ne stvaraju značajnije artefakte na MR-u. Ako marker proizvodi prevelik artefakt, može onemogućiti adekvatnu interpretaciju nalaza, a primjer toga je



Slika 6. Ciljani prikaz kose projekcije desne dojke nakon ultrazvučne biopsije i markacije prikazuje segmentalnu distribuciju patoloških kalcifikacija (strelica). Tkivni marker u obliku vrpce „ribbon“ se jasno razlikuje od kalcifikacija (vrh strelice). Biopsijom je verificiran trostruko negativni tumor (ER 0 %, PR 0 %, Ki67 90 %, HER/neu negativan).

Tablica 1. Minimalne indikacije za postavljanje tkivnih markera nakon perkutanih biopsija dojke

Vrsta intervencije	Ishod
Biopsija navođena stereotaksijski ili tomosintezom	Nakon svake vakuum-asistirane biopsije
	Prikaz lezije samo u jednoj projekciji
	Razlikovanje različitih mjesta biopsije u slučaju uzorkovanja više od jedne lezije
Ultrazvučno navođena biopsija	Lezija < 5 mm
	Kompleksna lezija (solidno cistična)
	Prije neoadjuvantne kemoterapije
	Nesigurna korelacija između mamografije i ultrazvuka
	Razlikovanje različitih mjesta biopsije u slučaju uzorkovanja više od jedne lezije
	Kada je biopsija učinjena nakon ultrazvučne biopsije indicirane temeljem MR-a dojki (tzv. <i>second look</i> UZV)
Potpuno odstranjenje lezije perkutanom biopsijom	
Biopsija navođena MR-om	Nakon svake biopsije navođene MR-om

procjena odgovora na neoadjuvantnu kemoterapiju gdje artefakt markera može onemogućiti određivanje ostatnog tumorskog procesa jer sam artefakt može biti većih dimenzija od rezidualnog tumora i time zasjeniti područje imbibicije u tumorskoj loži (Slika 7).

U studiji Seow i sur. komparirane su različite vrste markera prema obliku, veličini i sastavu¹⁷. Vidljivost markera ovisi o njihovom sastavu te se razlikuju ako su djelomično ili u potpunosti sastavljeni od titanija. Usprkos tome što se radilo o studiji na fantomima, vidljivost markera pod kontrolom ultrazvuka superiornija je ako su u potpunosti građeni od titanija.

Markeri koji se koriste za markiranje mjesta uzorkovanja nakon vakuum-asistirane biopsije (Slika 8), apliciraju se kroz već postavljenu vodilicu i imaju tupi vrh, što se razlikuje od igala za perkutanu markaciju lezija koje su uglavnom debljine 17 – 18 G i oštrog vrha.

Sistem za automatsko postavljanje markera može se nalaziti na vrhu ili sa strane igle. Radiologu je najjednostavnija manipulacija korištenjem sistema koji se nalazi na vrhu igle.

Tkivni markeri u dojci u pravilu nisu migrirajući i ne uzrokuju bol. Ako se pojavi alergijska reakcija na materijal ili ako pacijentica iskaže želju da se odstrani, moguće je odstranjivanje korištenjem sustava za vakuum-asistiranu biopsiju u lokalnoj anesteziji koji zamjenjuje kiruršku biopsiju, tj. nije potreban operativni zahvat.

KONTROLA POLOŽAJA MARKERA

Nakon postavljanja tkivnih markera obavezno je učiniti kontrolu položaja. Najčešće se radi o mamografiji u dvjema projekcijama, no postoje i studije koje ukazuju na to da se kontrola položaja ultrazvučno vidljivih markera može vršiti i samim ultrazvukom nakon postavljanja. Na ovaj se način izbjegava izlaganje ionizirajućem zračenju i nelagodna prilikom izvođenja mamografije, a u isto je vrijeme praktičnija i vremenski štedljivija²⁰. Ako se planira prijeoperacijska markacija pod kontrolom mamografskog uređaja, poželjno je imati uvid u položaj markera na mamografiji.

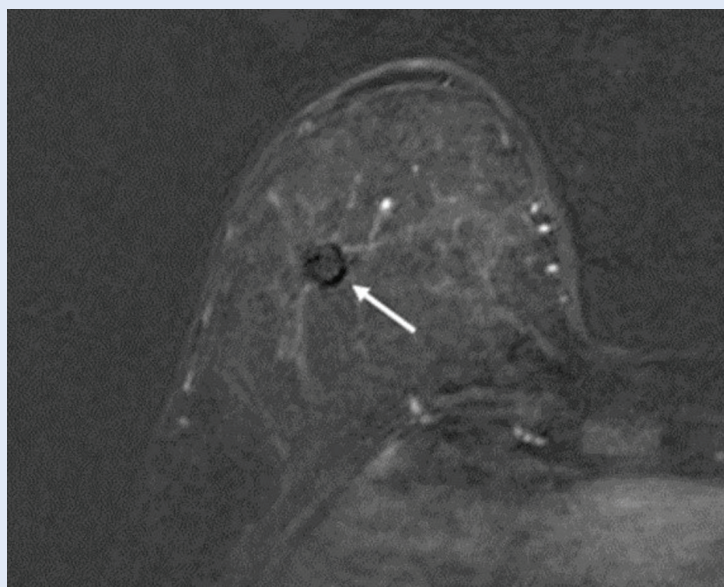Ako se položaj provjerava mamografijom, kontrolni pregled može se učiniti nakon same intervencije ili s odmakom od trenutka kako ne bi

došlo do kasne migracije markera. Studije su podijeljene u vezi stava kada se preporučuje kontrola te sam postupak ovisi o praksi ustanove u kojoj se markacija vrši²¹⁻²³.

Postoje studije koje ukazuju da na migraciju markera utječe više fizičkih, patoloških i bioloških faktora, a samo su neki od njih gustoća dojke, oblik markera i način pristupa iglom²⁴. U našoj ustanovi markacija se vrši neposredno nakon zahvata, bez zabilježenih neželjenih migracija. Također, u nalazima kontrolnih mamografija valja napomenuti položaj markera te nalazi li se u području uzorkovanja ili je u kontrolnom intervalu došlo do njegove migracije.

KOMPLIKACIJE I NEŽELJENI UČINCI BIOPSIJA I MARKACIJA

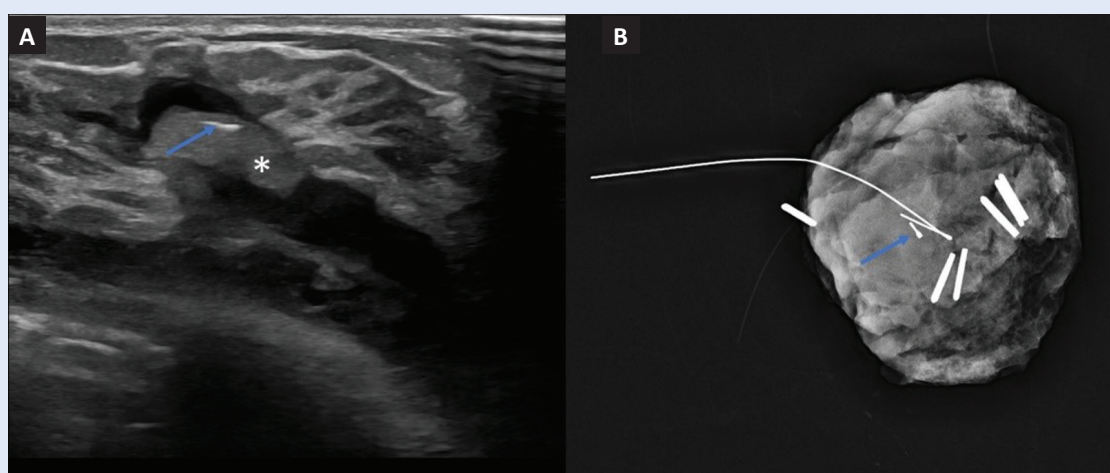
Arterijsko krvarenje jedna je od češćih komplikacija zbog koje se zaustavlja i odgađa biopsija. U većini slučajeva primjena pritiska na zahvaćeno područje kroz petnaest minuta dovodi do hemostaze. U nekim slučajevima dolazi do nastajanja hematoma koji može otežati vizualizaciju lezije te time biopsija gubi na reprezentativnosti. Preporučuje se ponoviti biopsiju za dva tjedna, nakon resorpcije hematoma. Rijetke komplikacije uključuju infekcije, formiranje apscesa, pneumotoraks, formiranje mliječne fistule, kozmetičke deformitete i diseminaciju tumora duž biopsijskog traga.



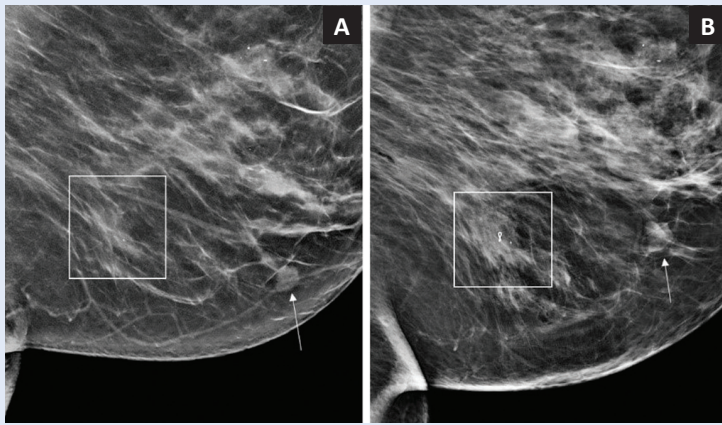
Slika 7. Magnetska rezonancija, aksijalni presjek desne dojke, suptraksija. Artefakt markera promjera 7 mm može otežavati procjenu odgovora na neoadjuvantnu kemoterapiju u slučaju potpunog odgovora (strelica), no optimalan je u slučaju potrebe potvrde mjesta biopsije nakon *second look* ultrazvuka.

Neke od komplikacija uključuju i nemogućnost izvođenja biopsije zbog tehničkih razloga, nemogućnost uzorkovanja lezije čak i nakon što je biopsija učinjena, tkivni marker postavljen u suboptimalnoj poziciji ili marker koji nije optimalnog položaja (Slika 9).

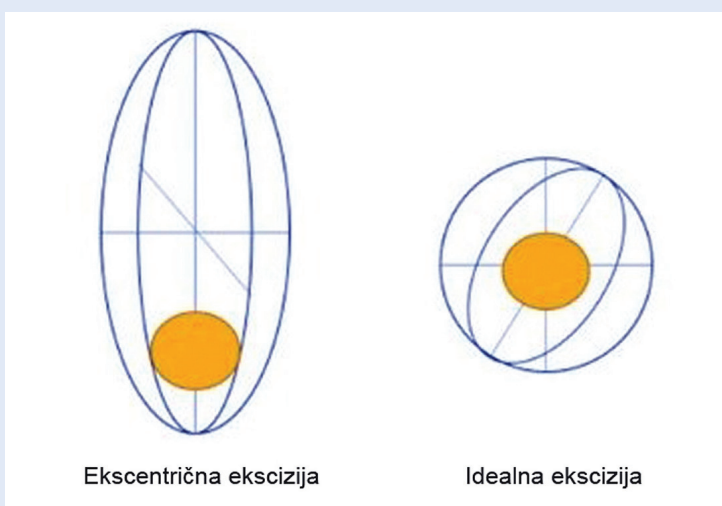
Poseban oprez također se preporučuje kod žena s umetcima jer postoji manji rizik da prilikom



Slika 8. Ultrazvučni prikaz tkivnog markera postavljen nakon vakuum-asistirane biopsije (VABB) desne dojke. Marker je specifičnog ultrazvučnog prikaza: hiperehogeni manji dio (strelica) unutar hipoehogenog nosača od vodenog gela (asteriks) (A) te radiografski prikaz unutar preparata tkiva dojke (strelica) (B). Uz marker su vidljive patološke kalcifikacije (luminalni A; ER 95 %, PR 50 %, Ki67 4 %, HER/neu negativan) i vrh markirne igle (*single hook*).



Slika 9. Mamografija lijeve dojke u kosoj mediolateralnoj projekciji prikazuje nodoznu sjenu (strelica) za koju je indicirana biopsija (A). Nakon ultrazvučno navođene biopsije postavljen je tkivni marker u obliku vrpce (okvir). Kontrolna projekcija dojke nakon intervencije (B) pokazuje da bioptrirana tvorba ne korelira s indeks-lezijom stoga je uzorkovanje neadekvatno.



Slika 10. Shematski su prikazane ekscentrična i idealna kirurška ekscizija. Kod ekscentrične, tumor se nalazi blizu ruba preparata unatoč tome što je veći volumen tkiva dojke reseciran. To povećava rizik da će u histopatološkom preparatu resekcijski rub biti zahvaćen tumorom, odnosno da će pacijentica biti podvrgnuta dodatnom (ili još jednom) kirurškom zahvatu. Istovremeno, veći volumen resekcije povećava i rizik estetski neprihvatljivog ishoda poštredne operacije (poslijeoperacijske deformacije dojke). Idealna kirurška ekscizija, s tumorom u središtu preparata i jednakomjernim rubom zdravog tkiva koncentrično oko lezije, minimalizira rizik ponovnog kirurškog zahvata zbog onkološki neadekvatne resekcije ili pak nezadovoljavajućeg estetskog ishoda operacije.

kompresije, rukovanja iglom ili zbog postavljenog markera dođe do oštećenja umetka¹¹.

Postoji manji broj dokumentiranih slučajeva koji uključuju senzitivnost na marker koja se različito klinički prezentira. Najčešće se radi o odgođenim reakcijama koje se manifestiraju kao bol i nelago-

da, a neki od slučajeva uključuju i kontaktni dermatitis, svrbež, osip, upalnu granulomatoznu reakciju te čak i zatajenje ortopedskih implantata^{25,26}.

PRIJEOPERACIJSKA MARKACIJA DOJKI

Preventivni mamografski probir i neoadjuvantno sistemsko onkološko liječenje dva su osnovna razloga što je većina lezija dojke u vrijeme operativnog zahvata klinički okultna. Za resekciju 70 % svih novodijagnosticiranih karcinoma dojke i kiruršku biopsiju većine dobroćudnih promjena s neodređenim malignim potencijalom (B3 kategorija) u 2022. g. u KBC-u Rijeka zatražena je prijeoperacijska radiološka lokalizacija lezije. Osnovni je cilj ovog postupka omogućiti kirurgu postizanje *idealne ekscizije*, odnosno resekcije lezije smještene u centru preparata, s nezahvaćenim rubovima, ali pri čemu istovremeno ne postoji višak volumena resekcije (Slika 10).

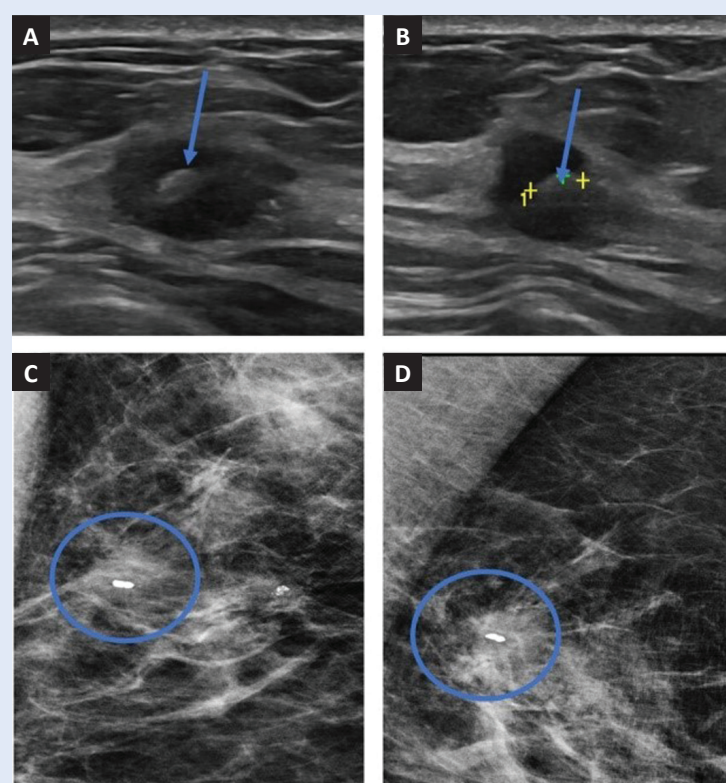
Iako je žica najstariji i najčešće korišten marker za prijeoperacijsku lokalizaciju lezije u dojci, na tržištu je dostupan cijeli niz različitih markirnih uređaja, odobrenih za ovaj postupak.

Žice koje se koriste u prijeoperacijskoj markaciji, jesu tanke igle debljine 22 G, duljine 10 cm i nalaze se u krutoj metalnoj vodilici. Vrh vodilice je vrlo oštar, stoga nije potrebna incizija kože prije markacije. Markacija se vrši pod kontrolom mamografskog ili ultrazvučnog uređaja, uz prethodno dezinficirano polje na koži, bez potrebe za aplikacijom lokalne anestezije. Prije polaganja markirne igle u leziju, radiolog pod kontrolom UZV-a ili mamografskom kontrolnom projekcijom mora biti siguran da je položaj igle unutar lezije, optimalno u njezinom središtu. Kada se utvrdi dobar položaj, ultrazvukom je to potvrda vrha igle unutar lezije na dva ortogonalna položaja (Slika 11). Markacija, kao i biopsija, tehnički su jednostavnije pod kontrolom ultrazvuka s obzirom na to da se igla prati cijelo vrijeme, u realnom vremenu. Kod MMG-a se prije i nakon markacije vrše kontrolne projekcije.

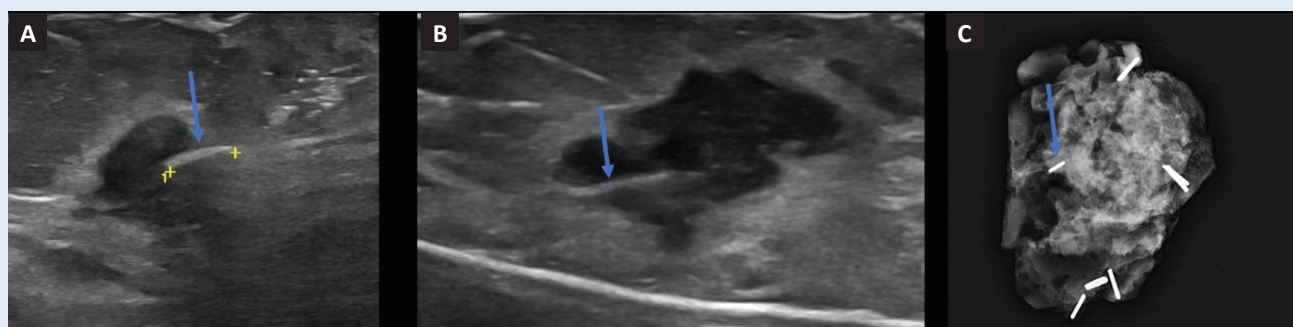
Markeri novije generacije (*Infrared radar/Savi Scout*, *Magnetic Seeds/Magseed* i radiofrekvencijski identifikacijski markeri) koriste se u posljednjih deset godina, a njihova je osnovna prednost mogućnost lokalizacije i detekcije lezije bez korištenja žice. Magseed® je marker izrađen od biokompati-

bilnog materijala i sadrži magnetsku jezgru koja emitira magnetsko polje (Slika 12). Budući da nema žice, za intraoperativnu lokalizaciju lezije u dojci označene markerom Magseed® potreban je i specifičan detektor. Sonda Sentimag® detektira magnetsko polje koje odašilje marker i zvučnim signalom sigurno vodi kirurga do točne lokacije lezije. To omogućava kirurgu da ukloni cijelu leziju, a istovremeno očuva što više zdravog tkiva dojke. Osnovne prednosti markera ovog tipa jesu mogućnosti markacije neovisno o terminu operativnog zahvata (i do nekoliko tjedana uoči operativnog zahvata), čime se radiologu olakšava radni proces, a kirurgu je omogućena veća fleksibilnost u zakazivanju termina kirurškog zahvata i mogućnost preciznog planiranja detalja kirurškog postupka. Jedna od najvećih prednosti bežičnih markacija u dojci upravo je neovisnost položaja kirurške incizije u odnosu na ulazno mjesto na koži pri postavljanju markera. Mogućnosti dobrog prijeoperacijskog planiranja kirurškog zahvata u dojci i odabira optimalne kirurške incizije temelji su za postizanje najboljeg onkološkog, ali i estetskog ishoda kirurškog liječenja. Nedostatak je ove metode cijena neophodne opreme – potrebna je sonda za detekciju feromagneta i markeri koji imaju višu cijenu u odnosu na standardne prijeoperacijske markirne žice. U KBC-u Rijeka se u 20 ispitanica tumor prijeoperacijski obilježio markerom Magseed®. U usporedbi s tradicionalnom lokalizacijom žicom, ova je vrsta lokalizacije manje invazivna i ugodnija za pacijenta. Dosadašnja randomizirana klinička istraživanja nisu pokazala statistički značajnu prednost markera nove generacije u komparaciji sa žicom kao “zlatnim standardom” u ishodima kao što su

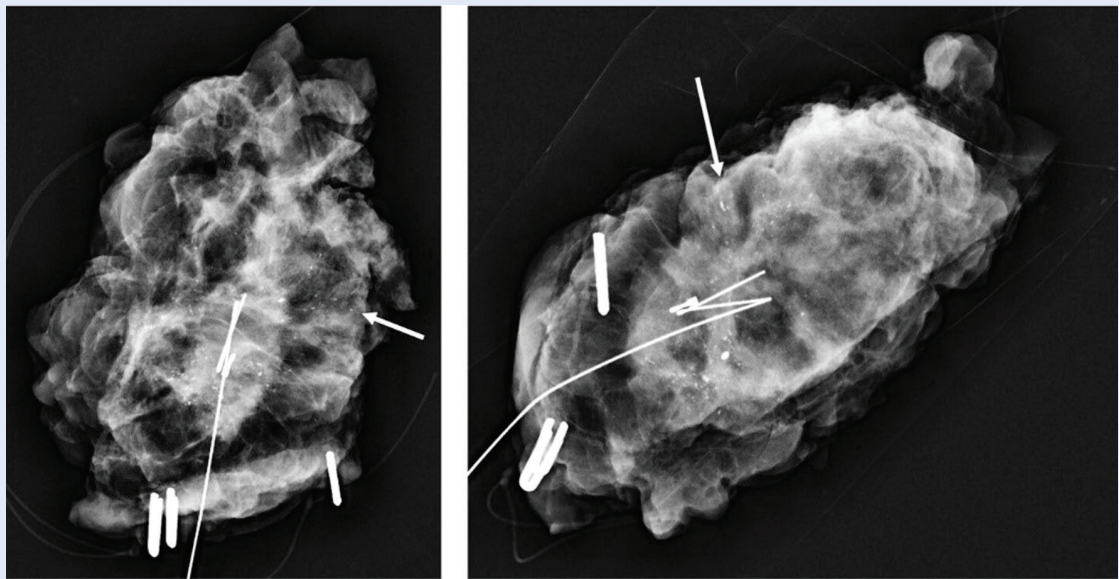
uspješna lokalizacija, komplikacije lokalizacije, uspješna ekscizija, stopa negativnih rubova i stopa reoperacija. Međutim, ishodi kao što su zadovoljstvo bolesnika te zadovoljstvo kirurga i radiologa metodom, koji bi mogli ukazati na superiornost bežičnih markera, nisu još testirani u randomiziranim kontroliranim studijama.



Slika 11. Gornji red – ultrazvuk lijeve dojke s prikazom lezije u dvjema projekcijama koje se razlikuju u položaju sonde za 90°. U središtu hipoehogene lezije je tkivni marker (strelice) (A). Kontrolna mamografija u dvjema projekcijama (B) potvrđuje markaciju sjene od interesa s tkivnim markerom u središtu. Patohistološki je verificiran trostruko negativan tumor, ER 0 %, PR 0 %, Ki67 45 %, HER/neu negativan.



Slika 12. Prikaz specifičnog markera za predoperacijsku bežičnu markaciju lezija u dojci (Magseed) ultrazvučno prije operacije (strelica) (A), marker na ultrazvučno preparatu tkiva dojke (B) i radiografskom preparatu tkiva dojke (C). Patohistološki je verificiran trostruko negativan tumor, ER 0 %, PR 0 %, Ki67 42 %, HER/neu negativan).



Slika 13. Radiogram preparata tkiva dojke u dvjema projekcijama. Patološke kalcifikacije duktalnog karcinoma *in situ* (ER 100 %, PR 85 %, Ki67 15 %) na rubu su preparata (strelice). Preparat reekvizata potvrđuje reziduu tumora uz uredne rubove, koja je učinjena u istom operativnom aktu.

Nakon kirurškog odstranjenja nepalpabilne lezije u dojci potrebna je intraoperativna radiološka potvrda njezina prisustva unutar preparata tkiva dojke. Navedeno predstavlja znak dobre prakse. U nalazu preparata valja potvrditi ne samo prisutnost lezije već i njezinu lokalizaciju unutar tkiva dojke te udaljenost od najbližeg ruba preparata. Ako je lezija prijeoperacijski markirana, prisustvo markera unutar preparata također je potrebno opisati u radiološkom nalazu. U slučaju kalcifikacija u dojci, nalaz mora sadržavati potvrdu o odstranjenju svih suspektnih kalcifikacija, kao i njihovu udaljenost od rubova. Ako se markirana lezija ili kalcifikacije nalaze blizu ruba ili na samom rubu preparata, resekcija se smatra neadekvatnom, te je operatera u operacijskoj sali potrebno promptno obavijestiti o tome kako bi se proširila ekscizija zahvaćenog ruba u istom aktu, čime se rizik reoperacije za bolesnicu bitno smanjuje (Slika 13). Pritom je potrebno precizirati o kojem je točno rubu riječ kako dodatna ekscizija ne bi nepotrebno uključila nezahvaćene rubove. U tu svrhu kirurg obilježava rubove preparata metalnim (kirurškim) klipsama, sukladno prethodnom dogovoru s radiologom.

BIOPSIJA I MARKACIJA PATOLOŠKIH ČVOROVA PAZUŠNE JAME

Limfni čvor čuvar (sentinel), prvi drenažni limfni čvor pokazatelj je statusa regionalnih limfnih čvorova. Biopsija limfnog čvora čuvara suvremena je kirurška alternativa aksilarnoj limfadenektomiji koja je značajno reducirala poslijeoperacijske komplikacije i morbiditet^{27, 28}.

Istraživanja su pokazala da su onkološki ishodi – stopa preživljavanja pacijenata, preživljavanje bez povrata bolesti, lokalna i regionalna kontrola bolesti, statistički ekvivalentni u pacijenata kod kojih je rađena biopsija limfnog čvora čuvara, kao i u onih kod kojih je rađena aksilarna limfadenektomija, pod uvjetom da klinički status pazušnih limfnih čvorova (cN) nije sumnjiv^{27, 28}. Odnosno, u pacijenata kod kojih biopsija čvora sentinela potvrdi negativan nalaz, tj. odsutnost metastaza u regionalnim limfnim čvorovima, nikakav dodatni postupak u pazušnoj jami nije potreban. Čak i u slučajevima kada je u čvoru sentinelu detektirana metastatska bolest (do dvije makrometastaze), aksilarnu limfadenektomiju moguće je izostaviti bez posljedica na onkološke ishode, pod uvjetom da metastaza ne probija kapsulu limfnog čvora i da se adjuvantno provede radioterapija na preostalim limfnim čvorovima²⁹⁻³¹.

Tablica 2. Kriterij ultrazvučne procjene limfnih čvorova u pazušnoj jami

Veličina	Normalni limfni čvorovi u pazušnoj jami obično su manji od 1 cm u promjeru, međutim sama veličina nije pouzdan pokazatelj zloćudnosti i potrebna je daljnja procjena	Patološki limfni čvorovi obično su veći od 1 cm
Oblik	Normalni limfni čvorovi obično su okrugli ili ovalni	Patološki limfni čvorovi mogu imati nepravilan oblik, izdužen ili deformiran
Granice	Normalni limfni čvorovi imaju glatke, dobro definirane granice	Patološki limfni čvorovi mogu imati nepravilne, nejasne ili ivičaste granice
Kortikalna debljina	Manje je ehogena od okolnog tkiva – korteks normalnih limfnih čvorova obično je tanak i hipoehogen	Ehogenija je od okolnog tkiva – u patološkim limfnim čvorovima korteks može biti zadebljan i hipoehogen; smatra se da je patološka debljina korteksa > 3 mm
Unutarnja ehogenost	Normalni limfni čvorovi imaju homogen, hipoehogen izgled	Patološki limfni čvorovi mogu imati heterogenu ehogenost, s područjima hiperehogenosti i hipoehogenim područjima
Vaskularnost	Normalni limfni čvorovi obično ne pokazuju nikakvu značajnu vaskularizaciju	Patološki limfni čvorovi mogu pokazivati povećanu vaskularnost na kolor-dopler ultrazvuku

Stoga je radiološka procjena statusa regionalnih limfnih čvorova (cN) izuzetno važna jer direktno utječe na odluke o daljnjim postupcima. Ultrazvuk je metoda izbora u radiološkoj procjeni statusa limfnih čvorova, a morfološke značajke čvorova navedene su u Tablici 2.

Osjetljivost ultrazvuka u otkrivanju patoloških pazušnih limfnih čvorova u bolesnika s rakom dojke varira ovisno o nekoliko čimbenika kao što su: veličina i položaj limfnih čvorova, vrsta i stadij raka dojke te vještina i iskustvo liječnika koji izvodi ultrazvuk. Metaanaliza 27 studija izvjestila je o skupnoj osjetljivosti ultrazvuka u otkrivanju metastaza u pazušnim limfnim čvorovima u pacijenata s rakom dojke od 79,2 %, sa specifičnošću od 88,8 %. Druga metaanaliza 22 studije izvjestila je o skupnoj osjetljivosti od 63,4 % i specifičnosti od 93,1 %.

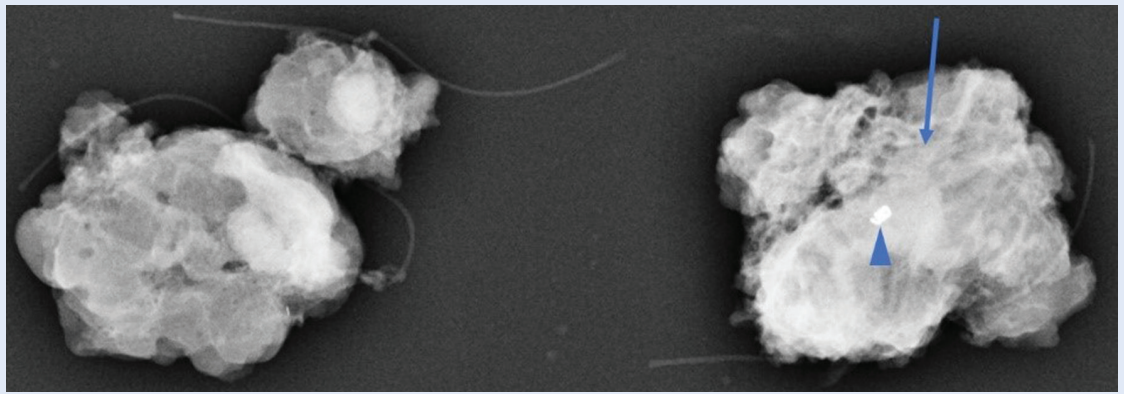
Osjetljivost ultrazvuka može se poboljšati korištenjem dodatnih tehnika oslikavanja kao što su elastografija ili ultrazvuk s kontrastom, koji mogu poboljšati otkrivanje malih ili mikrometastatskih pazušnih limfnih čvorova³².

Općenito, ultrazvuk se pokazao korisnim alatom u početnoj procjeni pazušnih limfnih čvorova u pacijenata s rakom dojke, posebno za identifikaciju velikih ili sumnjivih limfnih čvorova. Međutim, ultrazvuk ima ograničenja u otkrivanju mikrometastaza ili malih metastatskih žarišta, stoga ga treba koristiti zajedno s drugim dijagnostičkim alatima i kliničkom procjenom kako bi se postigla točna di-

jagnoza i donijele odluke o liječenju. Citološka punkcija ili biopsija sumnjivih limfnih čvorova neophodna je za potvrdu regionalnih metastaza i donošenje odluka o daljnjim dijagnostičkim i terapijskim postupcima.

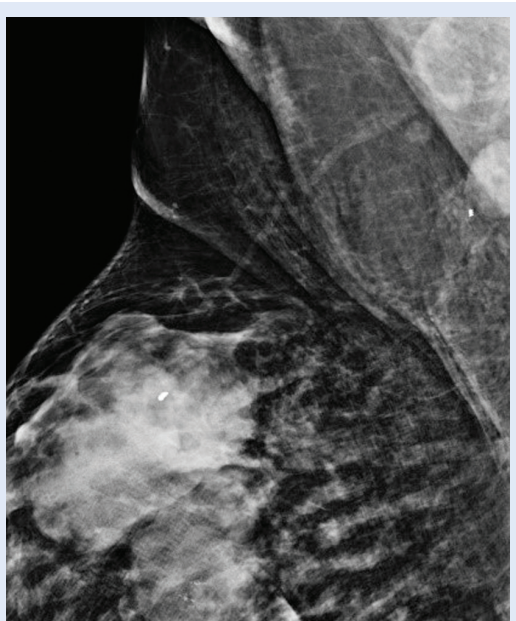Sama debljina korteksa limfnog čvora nije konačan pokazatelj zloćudnosti, a druge značajke – poput neuobičajenog oblika, povećane prokrvljenosti i gubitka masnog hilusa, također treba uzeti u obzir pri procjeni malignog potencijala pazušnog limfnog čvora. Važno je napomenuti da svaki sumnjivi limfni čvor valja punktirati tankom iglom (22 G) ili učiniti biopsiju širokom iglom od 14 G.

U suvremenom multimodalnom liječenju, cN(+) status indicira prijeoperacijsko sistemsko onkološko liječenje, najčešće kemoterapijom, s ciljem konverzije regionalnog statusa u ycNO, što bi omogućilo manji opseg kirurškog zahvata u pazušnoj jami i manji poslijeoperacijski morbiditet. Međutim, nakon NAK-a, postupak biopsije limfnog čvora sentinela ima višu stopu lažno negativnih rezultata (engl. *false negative results*; FNR) od arbitrarno dogovorenog limita od 10 %, zbog čega se u slučaju inicijalnog cN(+) statusa smatra nedovoljno pouzdanom metodom. Nadalje, inicijalno pozitivan limfni čvor u čak 20 % slučajeva nije prvi drenažni limfni čvor (sentinel) te neće biti odstranjen ovom metodom. Biopsijom triju limfnih čvorova sentinela povećava se vjerojatnost da će i inicijalno zahvaćen limfni čvor biti odstranjen i FNR pada ispod dozvoljenih 10 %. Ipak,



Slika 14. Radiogram preparata limfnih čvorova. Stanje nakon provedene neoadjuvantne kemoterapije zbog luminalnog B; HER2 negativnog tumora desne dojke (ER 100%, PR 100%, Ki67 46%) s metastazom u limfnom čvoru (ER 100%, PR 90%, Ki67 43%). Unutar većeg preparata vidljiva je (strelica) mekotkivna sjena limfnog čvora unutar kojeg je specifičan tkivni marker primjenjiv za markaciju limfnih čvorova (vrh strelice). Time je potvrđeno da je odstranjen limfni čvor koji je inicijalno bioptiran i markiran.

najpouzdaniji pristup nakon provedenog sistemskog liječenja predstavlja kombinacija biopsije limfnog čvora sentinela i biopsije limfnog čvora u kojem je već dokazana metastatska bolest prije početka liječenja. U tu svrhu radiolog nakon uzor-



Slika 15. Nestandardna mediolateralna profilna projekcija desne dojke učinjena u svrhu procjene položaja markera nakon ultrazvučno navođene markacije. Specifičan tkivni marker u limfnom čvoru desne pazušne jame (strelica) suboptimalnog položaja s obzirom na to da je na rubu denzne sjene patološkog limfnog čvora (asteriks) (ER 40%, PR 0%, HER2/neu neg., Ki67 90%). Čvor je metastaza trostruko negativnog tumora dojke (ER 0%, PR 0%, Ki67 90%, HER2/neu neg.)

kovanja postavlja u čvor tkivni marker, posebno dizajniran kako bi bio bolje vidljiv tijekom UZV pregleda nakon provedenog sistemskog liječenja. Hydromark je vrsta markera koji se koristi u kirurgiji raka dojke. To je mali, neradioaktivan marker koji se sastoji se od cilindričnog markera koji je izrađen od biokompatibilnog polimernog materijala. Unutar markera nalazi se sterilna, prozirna tekućina koja omogućuje vizualizaciju markera na ultrazvučnoj ili mamografskoj slici (Slika 14). Tekućina je netoksična, neionska otopina jodiranog kontrastnog sredstva, koja se obično koristi u medicinskim slikama za poboljšanje vidljivosti tkiva i struktura. S obzirom na to da sastav hydromarka omogućuje njegovu bolju vizualizaciju pod kontrolom ultrazvuka, superiorniji je u odnosu na druge tkivne markere te optimalan za markaciju sumnjivih limfnih čvorova. Naime, marker emitira niskofrekventno elektromagnetsko polje, što pomaže kirurgu locirati abnormalno tkivo i precizno ga ukloniti.

Općenito, hydromark je sigurna i učinkovita tehnika lokalizacije koja je široko prihvaćena u kirurgiji pazušne jame. Nudi nekoliko prednosti u odnosu na tradicionalne tehnike lokalizacije žica, kao što je poboljšana točnost i manja nelagodnost za pacijente.

Na Kliničkom zavodu za dijagnostičku i intervencijsku radiologiju KBC-a Rijeka patološki potvrđeni limfni čvorovi i obilježeni hydromarkom prije početka NAK-a prijeoperacijski se markiraju medicinskim ugljenom, što predstavlja još jedan mo-

dalitet lokalizacije bez uporabe markirne igle. Koristi se tekući apsorber ugljičnog dioksida koji se ubrizgava u tkivo limfnog čvora. Crne je boje te djeluje kao tetovaža, što omogućuje kirurgu da precizno locira i ukloni abnormalno tkivo tijekom kirurškog zahvata.

Markacija medicinskim ugljenom također pruža nekoliko prednosti, kao što je veća fleksibilnost u zakazivanju operacije, smanjena nelagoda za pacijenta i poboljšana točnost u lokalizaciji abnormalnog tkiva. Ukratko, Carborep® se može koristiti kao tekući marker za prijeoperacijsku lokalizaciju dojke. To je sigurna i učinkovita alternativa drugim vrstama markera ili lokalizacijskih uređaja koji se koriste u postupcima lokalizacije lezija dojke.

U svrhu verifikacije odstranjenja limfnog čvora u kojem je tkivni marker, svi se kirurški odstranjeni limfni čvorovi intraoperativno moraju potvrditi na radiogramu preparata pazušne jame (Slika 15).

INTERVENCIJSKA RADIOLOGIJA DOJKE

Minimalno invazivne tehnike, kao što su metode termalne ablacije (radiofrekventna; RFA, mikrovalna ablacija; MWA i laserska ablacija) te krioablacija i visokofrekventni fokusirani ultrazvuk (engl. *high frequency focused ultrasound*; HIFU), koriste se u liječenju fibroadenoma i karcinomom dojke kao alternativna metoda kirurškoj eksciziji, s ciljem smanjenja broja komplikacija, boljeg kozmetičkog rezultata i skraćenog boravka u bolnici³³⁻³⁵.

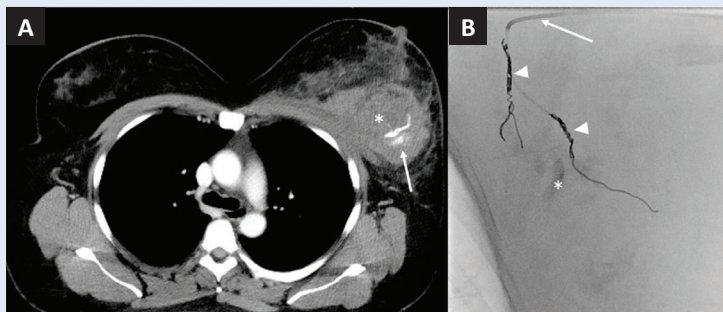
HIFU je jedina potpuno neinvazivna ablativna tehnika koja koristi fokusirani visokofrekventni UZV za zagrijavanje tumora, što vodi denaturaciji proteina i koagulativnoj nekrozi, bez oštećenja okolnog tkiva³³. HIFU je metoda koja se unazad dva desetljeća koristi za ablaciju benignih i malignih lezija jetre, bubrega, maternice, prostate, pankreasa, ali i dojki³⁶. Posljednja metaanaliza autora Zulkifili i sur. pokazala je da postoje dokazi da HIFU može inducirati koagulacijsku nekrozu lokaliziranog tumora, no histopatološki dokazi potpune nekroze znatno variraju među studijama u rasponu 17 – 100%. Autori zaključuju da je metoda sigurna te da može biti opcija liječenja solitarnog tumora, naglašavajući potrebu za daljnjim randomiziranim studija-

ma³⁷. Radiofrekventna ablacija je uz krioablaciju najstarija ablativna metoda, a nalazi kurativno i palijativno mjesto u liječenju karcinoma dojke. Uspješno se koristi za liječenje tumora jetre, pluća, bubrega, kostiju i dojke³³. RFA se izvodi plasiranjem igle (elektrode) u tumor pod kontrolom ultrazvuka ili kompjutorizirane tomografije, a potom se koriste niskofrekventni radiovalovi koji agitiraju ione, zagrijavaju tkivo te uzrokuju koagulativnu nekrozu³⁸. U literaturi nalazimo studije s relativno malim brojem pacijenata. Studija autora Maneti i sur. na 40 žena podvrgnutih RFA tumora veličine do 2 cm pokazala je patohistološki dokazanu potpunu ablaciju u 92,5 % bolesnika³⁹, dok je studija autora Kinoshita i sur. pokazala potpunu ablaciju u tumora manjih od 2 cm u 85 % ispitanika⁴⁰.

Mikrovalna ablacija koristi elektromagnetske valove za induciranje tumorske nekroze, frekvencije do 900 MHz, što uzorkuje zagrijavanje tkiva kao posljedicu trenja molekula vode, a samo je zagrijavanje konzistentnije u odnosu na stariji RFA^{33,41}. Kao i kod ostalih ablativnih tehnika, nalazimo visok stupanj potpune ablacije u malih tumora (iznad 90 %) ⁴¹, kao i superiornu redukciju velikih tumora kada se ablacija kombinira s NAKT-om⁴². Krioablacija je jedina ablativna metoda koja koristi smrzavanje kao tehniku uništavanja tkiva, što dovodi do direktne ozljede stanice formiranjem intracelularnih kristala leda, osmotske dehidracije te indirektno, ishemijom i upalnim odgovorom^{33,43}. Novije studije pokazuju da krioablacija može poboljšati odgovor tumora na imunoterapiju⁴⁴. Studija ICE3 autora Fine i sur. pokazala je 2-postotno recidiviranje ablatiranih tumora u prosječno 35 mjeseci od ablacije tumora veličine do 15 mm⁴⁵.

Osim ablativnih tehnika, intervencijska radiologija može ponuditi i endovaskularne tehnike za liječenje bolesti dojke. Endovaskularna embolizacija krvarenja može biti korisna kod traumatskih (Slika 16) ili jatrogenih ozljeda nastalih prilikom biopsije dojke, kao što su fistule A-V^{46,47}, kao i palijativne kontrole krvarenja kod uznapredovanog karcinoma dojke⁴⁸.

Ablativne tehnike pokazuju različite rezultate potpune ablacije, što bi u kurativnom smislu bilo jedino prihvatljivo. Nedostatak je i nemogućnost



Slika 16. Kompjutorizirana tomografija (CT), postkontrastni aksijalni presjek (A) prikazuje uvećanu lijevu dojku na račun hipodenzne mase (asteriks) koja odgovara posttraumatskom hematomu s aktivnim krvarenjem (strelica). Dijaskopija prilikom embolizacije traumatskog krvarenja u dojku (B). Strelica pokazuje kateter, glava strelice pokazuje endovaskularne zavojnice u ograncima *a. mammarie*, a asteriks kontrast nakon ranije ekstrasvazacije.

Optimalni ishodi bolesnica ostvaruju se multidisciplinarnim pristupom i bliskom suradnjom stručnjaka različitih djelatnosti.

jasne radiološke karakterizacije potpunog odgovora neposredno nakon terapije. Ohrabrujuće su studije koje pokazuju ablativne metode kao komplementarne metode neoadjuvantnoj kemoterapiji i imunoterapiji, no potrebne su daljnje komparativne studije koje bi razjasnile položaj lokoregionalnih terapija u liječenju karcinoma dojke.

ZAKLJUČAK

Zadaća je svake ustanove da postavi vlastite indikacije za markaciju u skladu sa suvremenim smjernicama te da ih primjenjuje u cilju osiguravanja adekvatne i standardizirane medicinske skrbi svih bolesnika, dok je dužnost radiologa biti upoznat s oblicima i karakteristikama markera, pravilima postavljanja i kontrole položaja, kao i mogućim komplikacijama zahvata. U sve su široj primjeni minimalno invazivne radiološke tehnike koje mogu zamijeniti otvorenu kiruršku biopsiju u izabranoj skupini bolesnika.

Izjava o sukobu interesa: Autori izjavljuju kako ne postoji sukob interesa.

LITERATURA

1. Hrvatski zavod za javno zdravstvo [Internet]. Zagreb: Program probira raka dojke, c2001-2023 [cited 2022 Mar 9]. Available from: <https://www.hzjz.hr/sluzba-epidemiologija-prevenција-nezaraznih-bolesti/odjel-za-programe-probira-raka-dojke/>.
2. World health organization [Internet]. Geneva: Breast cancer, c2023 [cited 2023 Jul 11]. Available from: <https://www.who.int/news-room/fact-sheets/detail/breast-cancer>.
3. American Cancer Society [Internet]. New York: Surgical Breast Biopsy, c2023 [cited 2022 Jul 8]. Available from: <https://www.cancer.org/cancer/types/breast-cancer/screening-tests-and-early-detection/breast-biopsy/surgical-breast-biopsy.html>.
4. Liberman L, Goodstine SL, Dershaw DD, Morris EA, La-Trenta LR, Abramson AF et al. One operation after percutaneous diagnosis of nonpalpable breast cancer: frequency and associated factors. *AJR* 2002;178:673-9.
5. Burbank F. Stereotactic breast biopsy: its history, its present, and its future. *Am Surg* 1996;62:128-50.
6. Monib S, Mukerji S, Narula S. Vacuum-Assisted Breast Biopsy System: No Innovation Without Evaluation. *Cureus* 2021;12;13:12649.
7. Burbank F, Forcier N. Tissue marking clip for stereotactic breast biopsy: initial placement accuracy, long-term stability, and usefulness as a guide for wire localization. *Radiology* 1997;205:407-15.
8. Nakano S, Imawari Y, Mibu A, Otsuka M, Oinuma T. Differentiating vacuum-assisted breast biopsy from core needle biopsy: Is it necessary? *Br J Radiol* 2018;91:20180250.
9. Mercado CL. BI-RADS update. *Radiol Clin North Am* 2014;52:481-487.
10. Versaggi SL, De Leucio A. Breast Biopsy. In: StatPearls [Internet]. Treasure Island (FL): StatPearls Publishing; 2022. [cited 2022 Jan 23]. Available from: <https://www.ncbi.nlm.nih.gov/books/NBK559147/>.
11. Ikeda DM. Mammographic and Ultrasound-Guided Breast Biopsy Procedures. In: Shah BA, Mandava SR (eds). *Breast Imaging: The Requisites*. 2nd Edition. Philadelphia: Wolter Kluwer, 2011;194-236.
12. Wegner U, Rainford S. Adverse reaction regarding titanium-based marker clip: case report of a potential complication. *Int Med Case Rep J* 2019;12:291-295.
13. Guo R, Lu G, Qin B, Fei B. Ultrasound Imaging Technologies for Breast Cancer Detection and Management: A Review. *Ultrasound Med Biol* 2018;44:37-70.
14. Zuley M, Thomas E, Sumkin JH, Butler R. Interventional Procedures. In: Philpotts LE, Hooley RJ (eds). *Breast Tomosynthesis*. Amsterdam: Elsevier, 2018;167-180.
15. Guenin MA. Clip placement during sonographically guided large-core breast biopsy for mammographic-sonographic correlation. *AJR* 2000;175:1053-5.
16. Meissnitzer M, Dershaw DD, Lee CH, Morris EA. Targeted ultrasound of the breast in women with abnormal MRI findings for whom biopsy has been recommended. *AJR* 2009;193:1025-29.
17. Seow JH, Phillips M, Taylor D. Sonographic visibility of breast tissue markers: a tissue phantom comparison study. *Australas J Ultrasound Med* 2012;15:149-157.
18. Iwata H. Neoadjuvant endocrine therapy for postmenopausal patients with hormone receptor-positive early breast cancer: a new concept. *Breast Cancer* 2011;18:92-7.
19. Iwata H. Neoadjuvant endocrine therapy for postmenopausal patients with hormone receptor-positive early breast cancer: a new concept. *Breast Cancer* 2011;18:92-7.

20. Clinical Trials [Internet]. Veeva: Clip Marker Placement in Primary Lesions of Breast Cancer Patients Receiving Neoadjuvant Therapy (Ultra3Detect), c2023 [cited 2022 Mar 9]. Available from: <https://ctv.veeva.com/study/clip-marker-placement-in-primary-lesions-of-breast-cancer-patients-receiving-neoadjuvant-therapy>.
21. Esserman LE, Cura MA, DaCosta D. Recognizing pitfalls in early and late migration of clip markers after imaging-guided directional vacuum-assisted biopsy. *Radiographics* 2004;24:147–56.
22. Uematsu T, Kasami M, Takahashi K, Watanabe J, Yamasaki S, Tanaka K et al. Clip placement after an 11-gauge vacuum-assisted stereotactic breast biopsy: correlation between breast thickness and clip movement. *Breast Cancer* 2012;19:30–6.
23. Burnside ES, Sohlich RE, Sickles EA. Movement of a biopsy-site marker clip after completion of stereotactic directional vacuum-assisted breast biopsy: case report. *Radiology* 2001;22:504–7.
24. Jain A, Khalid M, Qureshi MM, Georgian-Smith D, Kaplan JA, Buch K et al. Stereotactic core needle breast biopsy marker migration: An analysis of factors contributing to immediate marker migration. *Eur Radiol* 2017;27:4797–4803.
25. O'Connor A, Wylie E, Nuttall, L. Complications of breast core biopsy. *Breast Cancer Res* 2002;4:54.
26. Wegner U, Rainford S. Adverse reaction regarding titanium-based marker clip: case report of a potential complication. *Int Med Case Rep J* 2019;12:291–295.
27. Fisher B, Montague E, Redmond C, Deutsch M, Brown GR, Zauber A et al. Findings from NSABP Protocol No. B-04-comparison of radical mastectomy with alternative treatments for primary breast cancer. I. Radiation compliance and its relation to treatment outcome. *Cancer* 1980;46:1–13.
28. Veronesi U, Paganelli G, Viale G, Luini A, Zurrada S, Galimberti V et al. A randomized comparison of sentinel-node biopsy with routine axillary dissection in breast cancer. *N Engl J Med* 2003;349:546–553.
29. Galimberti V, Cole BF, Viale G, Veronesi P, Vicini E, Intra M et al. Axillary dissection vs. no axillary dissection in patients with cT1-T2 cN0 M0 breast cancer and micrometastases only in the sentinel node: ten-year results of the IBCSG 23-01 trial. *Lancet Oncol* 2018;19:1385–93.
30. Giuliano AE, Ballaman KV, Mc Call L, Beitsch PD, Brennan MB, Kelemen PR et al. Effect of Axillary Dissection vs No Axillary Dissection on 10-Year Overall Survival Among Women With Invasive Breast Cancer and Sentinel Node Metastasis The ACOSOG Z0011 (Alliance) Randomized Clinical Trial. *JAMA* 2017;318:918–926.
31. Donker M, van Tienhoven G, Straver ME, Meijnen P, van de Velde CJ, Mansel RE et al. Radiotherapy or surgery of the axilla after a positive sentinel node in breast cancer (EORTC 10981-22023 AMAROS): a randomised, multicentre, open-label, phase 3 non-inferiority trial. *Lancet Oncol* 2014;15:1303–10.
32. Xu Y, Bai X, Chen Y, Jiang L, Hu B, Yu L. Application of Real-time Elastography Ultrasound in the Diagnosis of Axillary Lymph Node Metastasis in Breast Cancer Patients. *Sci Rep* 2018;6:10234.
33. Peek MCL, Douek M. Ablative techniques for the treatment of benign and malignant breast tumours. *J Ther Ultrasound* 2017;5:18.
34. Cochrane RA, Valasiadou P, Wilson ARM, Al-Ghazal SK, Macmillan RD. Cosmesis and satisfaction after breast-conserving surgery correlates with the percentage of breast volume excised. *Br J Surg* 2003;90:1505–9.
35. Peek MCL, Ahmed M, Napoli A, Usiskin S, Baker R, Douek M. Minimally invasive ablative techniques in the treatment of breast cancer: a systematic review and meta-analysis. *Int J Hyperthermia* 2017;33:191–202.
36. ter Haar Gail, Coussios C. High intensity focused ultrasound: Physical principles and devices. *Int J Hyperthermia* 2007;23:89–104.
37. Zulkifli D, Manan HA, Yahya N, Hamid HA. The Applications of High-Intensity Focused Ultrasound (HIFU) Ablative Therapy in the Treatment of Primary Breast Cancer: A Systematic Review. *Diagnostics* 2023;13:2595.
38. Shah DR. Current oncologic applications of radiofrequency ablation therapies. *World J Gastrointest Oncol* 2012;5:71.
39. Manenti G, Scarano AL, Pistolese CA, Perretta T, Bonanno E, Orlandi A et al. Subclinical Breast Cancer: Minimally Invasive Approaches. Our Experience with Percutaneous Radiofrequency Ablation vs. Cryotherapy. *Breast Care* 2013;8:356–60.
40. Kinoshita T, Iwamoto E, Tsuda H, Seki K. Radiofrequency ablation as local therapy for early breast carcinomas. *Breast Cancer* 2011;18:10–7.
41. Simon CJ, Dupuy DE, Mayo-Smith WW. Microwave Ablation: Principles and Applications. *RadioGraphics* 2005;25:69–83.
42. Dooley WC, Vargas HI, Fenn AJ, Tomaselli MB, Harness JK. Focused Microwave Thermotherapy for Preoperative Treatment of Invasive Breast Cancer: A Review of Clinical Studies. *Ann Surg Oncol* 2010;17:1076–93.
43. Fleming MM, Holbrook AI, Newell MS. Update on Image-Guided Percutaneous Ablation of Breast Cancer. *Am J Roentgenol* 2017;208:267–74.
44. Olagunju A, Forsman T, Ward RC. An update on the use of cryoablation and immunotherapy for breast cancer. *Front Immunol* 2022;13:1026475.
45. Fine RE, Gilmore RC, Dietz JR, Boolbol SK, Berry MP, Han LK et al. Cryoablation Without Excision for Low-Risk Early-Stage Breast Cancer: 3-Year Interim Analysis of Ipsilateral Breast Tumor Recurrence in the ICE3 Trial. *Ann Surg Oncol* 2021;28:5525–34.
46. Yanagisawa W, Sedaghat N, Gordon-Thomson D. Endovascular management of iatrogenic arteriovenous fistula of the breast. *Breast J* 2021;27:52–5.
47. Pansa E, Guzzardi G, Santocono S, Carriero A. Vascular Complications following Vacuum-Assisted Breast Biopsy (VABB): A Case Report and Review of the Literature. *Tomography* 2023;9:1246–53.
48. Rankin EM, Rubens RD, Reidy JF. Transcatheter embolisation to control severe bleeding in fungating breast cancer. *Eur J Surg Oncol* 1988;14:27–32.