

# Mikcijska ultrazvučna cistografija uz softver osjetljiv na kontrast u dijagnostici vezikoureteralnog refluksa

---

**Roić, Goran; Cvitković-Roić, Andrea; Palčić, Iva; Miletić, Damir**

*Source / Izvornik:* **Medicina Fluminensis, 2014, 50, 188 - 196**

**Journal article, Published version**

**Rad u časopisu, Objavljena verzija rada (izdavačev PDF)**

*Permanent link / Trajna poveznica:* <https://um.nsk.hr/um:nbn:hr:184:003389>

*Rights / Prava:* [In copyright](#)/[Zaštićeno autorskim pravom.](#)

*Download date / Datum preuzimanja:* **2024-12-27**



*Repository / Repozitorij:*

[Repository of the University of Rijeka, Faculty of Medicine - FMRI Repository](#)



# Mikcijska ultrazvučna cistografija uz softver osjetljiv na kontrast u dijagnostici vezikoureteralnog refluksa

## Ultrasound contrast cystography with contrast enhanced software in the diagnosis of vesicoureteral reflux

Goran Roić<sup>1\*</sup>, Andrea Cvitković Roić<sup>2</sup>, Iva Palčić<sup>2</sup>, Damir Miletić<sup>3</sup>

<sup>1</sup>Klinička jedinica za dječju radiologiju, Klinika za dječje bolesti Zagreb, Zagreb

<sup>2</sup>Poliklinika za dječje bolesti „Helena“, Zagreb

<sup>3</sup>Klinički zavod za radiologiju, KBC Rijeka, Rijeka

Primljeno: 25. 11. 2013.

Prihvaćeno: 4. 3. 2014.

**Sažetak.** Razvojem tehnologije specifičnog softvera osjetljivog na kontrast i uvođenjem ultrazvučnog kontrastnog sredstva mikcijska ultrazvučna cistografija postala je rutinska metoda u dijagnostici vezikoureteralnog refluksa u dječjoj dobi. Mnoge studije pokazuju da je osjetljivost ove metode veća u usporedbi s mikcijskom cistouretrografijom, a vrlo bitna prednost je izostanak korištenja ionizirajućeg zračenja. Posljednjih je godina sve viša svijest o potencijalnim štetnim učincima izloženosti ionizirajućem zračenju kod nekih dijagnostičkih slikovnih postupaka u dječjoj dobi. U članku prikazujemo način izvođenja i karakteristike mikcijske ultrazvučne cistografije uz upotrebu softvera osjetljivog na kontrast te analiziramo prednosti i nedostatke u odnosu na druge dijagnostičke metode koje se koriste u dijagnostici vezikoureteralnog refluksa.

**Ključne riječi:** kontrastno sredstvo; ultrazvučna kontrastna cistografija; ultrazvuk; vezikoureteralni refluks

**Abstract.** Ultrasound contrast cystography has become a routine method in the diagnosis of vesicoureteral reflux in children due to the development of contrast-specific software technology and the introduction of second generation ultrasound contrast. Many studies have shown that this method is more sensitive than voiding cystourethrography but the most important advantage is the lack of use of ionizing radiation. In recent years there is higher awareness of the potential harmful effects of exposure to ionizing radiation in certain diagnostic imaging procedures in children. This article explains characteristics of ultrasound contrast cystography and analyzes the advantages and disadvantages compared to other diagnostic methods used in the diagnosis of vesicoureteral reflux.

**Key words:** contrast media; ultrasonography; ultrasound contrast cystography; vesico-ureteral reflux

**\*Dopisni autor:**

Prof. dr. sc. Goran Roić, dr. med.  
Klinička jedinica za dječju radiologiju,  
Klinika za dječje bolesti Zagreb  
Klaićeva 16, 10 000 Zagreb  
e-mail: goran.roic@kdb.hr

<http://hrcak.srce.hr/medicina>

## UVOD

Vezikoureteralni refluks (VUR) ili retrogradni tijek urina iz mokraćnog mjehura u uretere i kanalni sustav bubrega anatomske je i funkcionalne poremećaje s mogućim ozbiljnim posljedicama. Vezikoureteralni refluks često se dijagnosticira u djece i može biti povezan s refluksnom nefropatijom (RN). Neki pacijenti s RN-om razviju kroničnu bolest bubrega, hipertenziju, a u malom broju pacijenata bolest progredira do kronične bubrežne insuficijencije. Identifikacija te skupine pacijenata cilj je kliničke, biokemijske i radiološke procjene djece s prenatalno dijagnosticiranom hidronefrozom ili febrilnom infekcijom mokraćnog sustava. Refluks je najznačajniji uzrok ožiljenja bubrega u dječjoj dobi s posljedičnim oštećenjem bubrežne funkcije i hipertenzijom<sup>1-5</sup>. Primarni refluks je vezikoureteralni refluks u donjem mokraćnom sustavu uredne funkcije, dok je sekundarni refluks povezan s opstrukcijom ili poremećenom funkcijom donjeg mokraćnog sustava kao, primjerice, kod valvule stražnje uretre ili kod neurogenog mokraćnog mjehura. Kod obje vrste refluksa ureterovezikalni spoj (UVJ) ne funkcionira fiziološki kao jednosmjerna valvula, već omogućuje retrogradni tok urina s posljedičnim širenjem bakterija iz donjeg mokraćnog sustava u sterilni gornji mokraćni sustav<sup>6</sup>.

Pacijenti s VUR-om pokazuju širok raspon težine bolesti, a u većine se neće razviti ožiljenje parenhima bubrega, te vjerojatno neće biti potrebna kirurška intervencija. Zbog povezanosti s refluksom, ožiljenje parenhima bubrega nazvano je refluksna nefropatija, što podrazumijeva i morfološko i funkcijsko oštećenje refluksnog bubrega. Glavni cilj liječenja pacijenata s VUR-om očuvanje je bubrežne funkcije i smanjenje rizika od pijelonefritisa. Definiranjem i analizom faktora rizika za svakog pacijenta (dob, spol, stupanj refluksa, disfunkcija donjeg mokraćnog sustava, anatomske abnormalnosti, status bubrega), moguće je probati one pacijente s potencijalnim rizikom infekcije gornjeg mokraćnog sustava i posljedičnim ožiljenjem bubrega. Danas postoje različiti stavovi, odnosno kontroverzije o načinu optimalnog pristupa pacijentima s VUR-om, i to posebice oko značaja VUR-a, izbora dijagnostičkog postupka, kao i najprikladnijoj metodi liječenja (medikamentozna, endoskopska, kirurška)<sup>7</sup>.

## SLIKOVNE METODE U DIJAGNOSTICI VUR-A

Dijagnostika, stupnjevanje kao i praćenje VUR-a temelji se na slikovnim dijagnostičkim metodama. Danas se u dijagnostici VUR-a rutinski koriste tri metode: mikcijska cistouretrografija (MCUG), radionuklidna cistografija (RNC), te od kraja 1990-ih mikcijska ultrazvučna cistografija uz upotrebu specifičnog softvera osjetljivog na kontrast (*mikcijska urosonografija*, VUS, ceVUS)<sup>8</sup>. Želeći opisati koje bi kvalitete trebala imati idealna me-

Mikcijska ultrazvučna cistografija uz upotrebu softvera osjetljivog na kontrast postala je važna metoda dijagnostike VUR-a u djece koja ne koristi zračenje. Njena osjetljivost u detekciji VUR-a značajno je poboljšana razvojem ultrazvučnog kontrasta druge generacije te ultrazvučnog softvera osjetljivog na kontrast. Uvođenjem stabilnog ultrazvučnog kontrasta i softvera osjetljivog na kontrast ceVUS je postao sigurna, praktična i relativno jednostavna slikovna metoda. Dijagnostička pouzdanost ceVUS-a pokazala se boljom u usporedbi s radiološkim i nuklearno-medicinskim metodama dijagnostike refluksa.

toda za dijagnostiku VUR-a, O'Hara navodi sljedeće karakteristike: bez zračenja, bez kateterizacije mokraćnog mjehura, bez sedacije, niska cijena pretrage, visoka osjetljivost, odličan uvid u anatomske detalje<sup>9</sup>. Nažalost, do danas niti jedna dijagnostička metoda ne zadovoljava u potpunosti navedene kriterije, ali je dijagnostika VUR-a, zahvaljujući uvođenju mikcijske ultrazvučne cistografije uz upotrebu specifičnog softvera osjetljivog na kontrast, doživjela velik napredak.

Mikcijska cistouretrografija (MCUG) danas je najčešće primjenjivana dijagnostička procedura u dijagnostici VUR-a, te ujedno i najčešći dijaskopski dijagnostički postupak koji se primjenjuje u dječjoj radiologiji<sup>10</sup>. Nakon kateterizacije mokraćnog mjehura slijedi instilacija rendgenskog kontrastnog sredstva. Tok kontrasta prati se tijekom dijaskopije te se rade ciljani rendgenogrami. Danas se koristi isključivo dijaskopski postupak MCUG-a, koristeći pulsnu dijaskopiju zbog reducirane doze zračenja u usporedbi s kontinuiranom dijaskopi-

jom, odnosno postkontrastnom konvencionalnom radiografijom ili cistografijom<sup>11</sup>. Metoda uz dijagnostiku refluksa omogućava i analizu radiomorfologije muške uretre tijekom mikcije<sup>11</sup>. Najveća mana i ograničenje ove metode je što uz somatsku dozu ionizirajućeg zračenja nosi i relativno visoku dozu zračenja za gonade, koju nažalost nije moguće izbjeći s obzirom na blizinu gonada efektivnom polju snimanja. Za određivanje stupnja VUR-a koristi se međunarodna podjela temeljena na radiomorfološkim kriterijima<sup>12,13</sup>. Uz stupnjevanje refluksa, metoda omogućuje i dijagnostiku intrarenalnog refluksa (IRR).

Radionuklidna cistouretrografija (RNC) u usporedbi s MCUG-om nije toliko proširena, unatoč činjenici što je kod ove metode manja doza zračenja za pacijenta<sup>14</sup>. Postoje dvije metode RNC-a: direktna i indirektna. Način izvođenja direktne radionuklidne cistografije sličan je kao i kod MCUG-a, te se kod ove metode nakon kateterizacije mokraćnog mjehura u mokraćni mjehur instilira radionuklid (*Tehnecijum TC 99m pertehnetat*). Snimanje se izvodi s gama-kamerom povezanom s kompjutorom<sup>15</sup>. Kod indirektno radionuklidne cistografije nije potrebna kateterizacija mjehura, već se intravenski aplicira Tc-99m MAG3/DTPA, a nakon toga se gama-kamerom snima područje mokraćnog sustava. Ova se pretraga može napraviti samo kod djece koja kontroliraju sfinktere. Dok je osjetljivost direktnog RNC-a podjednaka ili viša u usporedbi s MCUG-om, glavni nedostatak indirektnog RNC-a je niža osjetljivost za otkrivanje VUR-a u usporedbi s MCUG-om, te niska razlučivost anatomske detalja<sup>16-22</sup>. Relativni nedostatak direktnog i indirektnog RNC-a u tome što za razliku od mikcijske cistouretrografije omogućuje podjelu VUR-a u tri stupnja: mali, srednji i veliki<sup>15,23,24</sup>. Prednost direktnog RNC-a u odnosu na MCUG je što omogućuje kontinuirano snimanje VUR-a uz značajno niže doze ionizirajućeg zračenja<sup>15</sup>. Također, za razliku od drugih cistografskih metoda, DRNC omogućuje precizno kvantificiranje funkcionalnog kapaciteta mokraćnog mjehura, volumen mjehura pri kojem se VUR javlja i nestaje, te izračun najvećeg i ostatnog refluksirajućeg volumena<sup>25,26</sup>.

Nekoliko je autora istraživalo mogućnosti magnetske rezonancije (MR) kao alternativne meto-

de za dijagnostiku VUR-a<sup>27-30</sup>. Na današnjem stupnju razvoja MR mikcijska cistografija nema kvalitete koje bi je svrstale u red rutinskih metoda dijagnostike VUR-a, ali bi daljnji razvoj ove metode u budućnosti mogao donijeti napredak u dijagnostici VUR-a kod određenih indikacijskih područja.

Godine 2003. objavljen je rad koji opisuje tehniku dijagnostike okultnog VUR-a, nazvanu „PIC cystogram” (engl. *Positioning the Instillation of Contrast at the ureteral orifice*)<sup>31,32</sup>. Metoda se izvodi instilacijom rendgenskog kontrasta tijekom cistoskopije neposredno uz ušće uretera, a pod kontrolom dijaskopije. Metoda je razvijena nakon opservacije da se tijekom cistoskopije refluksna ureteralna ušća distendiraju pod direktnim tokom mlaza vode („hidrodistenzija”). Za eventualno uvođenje ove kao rutinske metode u određenom indikacijskom području, potrebne su prospektivne randomizirane studije koje bi objektivizirale njenu stvarnu kliničku vrijednost.

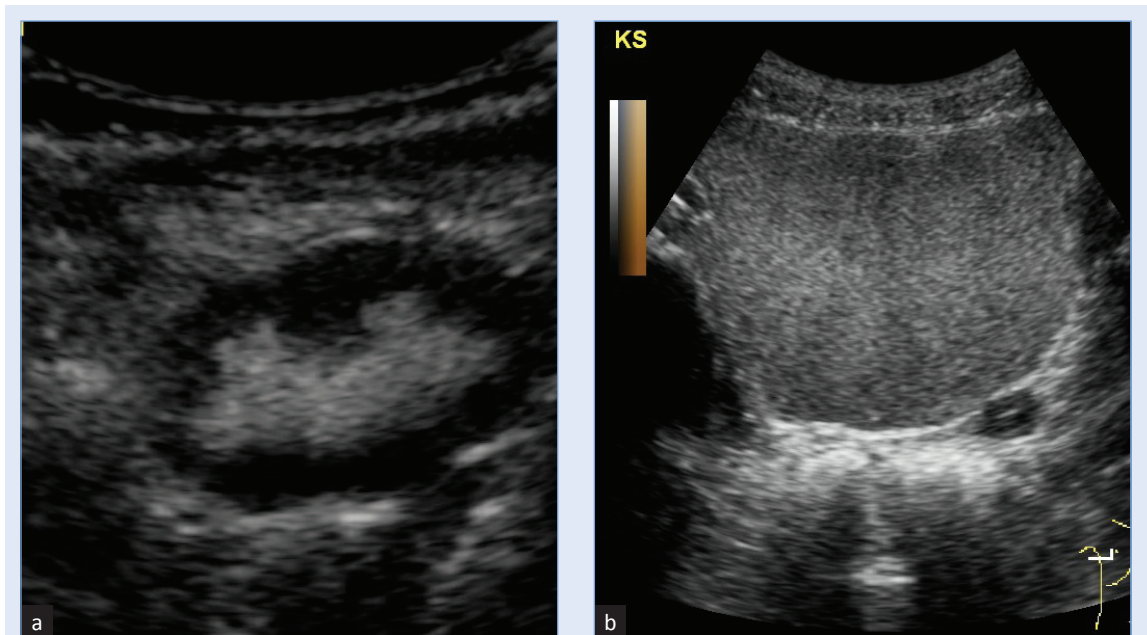
#### MIKCIJSKA ULTRAZVUČNA CISTOGRAFIJA

Prvo izvješće o dijagnostici VUR-a pomoću ultrazvučne (US) tehnologije objavljeno je 1976. godine, a nakon toga slijede brojni pokušaji implementacije ultrazvuka kao rutinske metode u dijagnostici VUR-a<sup>32</sup>. U početku su korištene direktne i indirektno ultrazvučne metode, ali se kasnije pokazalo da indirektno ultrazvučne tehnike nisu dovoljno pouzdane u dijagnostici VUR-a. Naime, indirektno ultrazvučne metode temeljile su se na ultrazvučnoj dijagnostici mokraćnog sustava bez kateterizacije mokraćnog mjehura, odnosno bez korištenja kontrastnog sredstva, te se ovim metodama pokušalo identificirati specifične ultrazvučne (B-mod) značajke mokraćnog sustava koje bi bile povezane s vezikoureteralnim refluksom (dilatacija kanalnog sustava bubrega i uretera, zadebljanje stijenke pijelona i uretera, odsutnost kortikomedularne diferencijacije, znaci renalne displazije)<sup>9,33</sup>. Ipak, sve ove ultrazvučne značajke nisu se pokazale dovoljno specifične za dijagnostiku VUR-a, dok s druge strane normalni ultrazvučni prikaz ne isključuje mogućnost postojanja VUR-a, čak i višeg stupnja<sup>9,31,34</sup>.

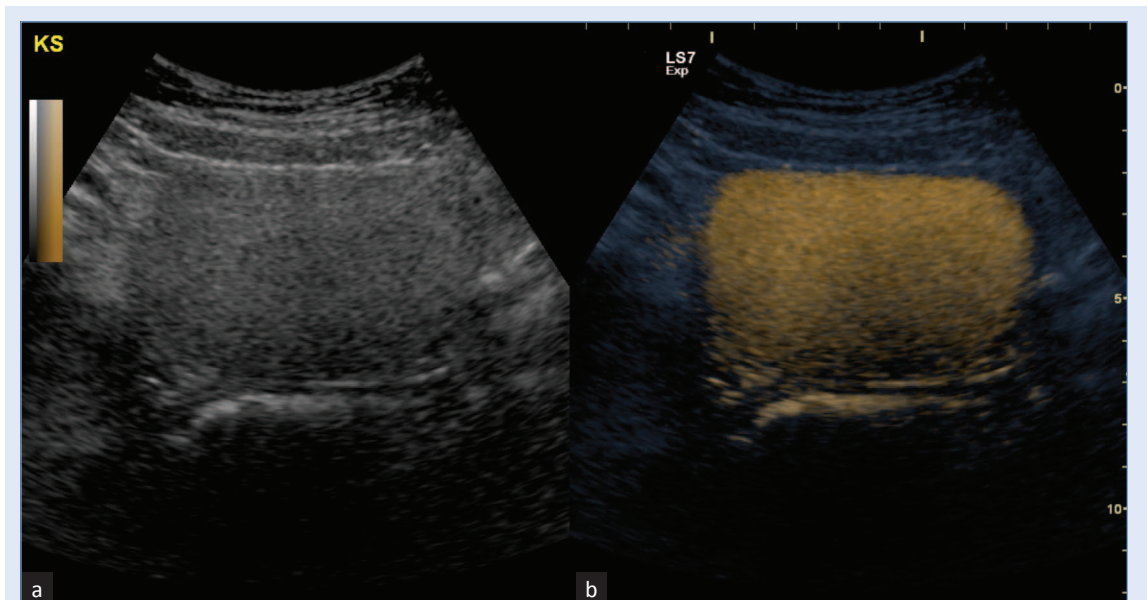
Direktna ultrazvučna kontrastna cistografija podrazumijeva kateterizaciju ili suprapubičnu punk-

ciju mjehura te intravezikalnu aplikaciju ultrazvučnog kontrastnog sredstva. Kao prvo kontrastno sredstvo korištena je fiziološka otopina, a dilatacija pijelona bubrega tijekom punjenja mokraćnog mjehura smatrala se dijagnostičkim kriterijem za postojanje refluksa<sup>35-37</sup>. Najveći nedostatak ove metode bila je nemogućnost određivanja graničnih vrijednosti normalnog i dilatiranog pijelona, te je metoda bila pogodna samo za dijagnostiku vezikoureteralnog refluksa visokog stupnja. Aplikacijom mjehurića zraka nastalih trešnjom fiziološke otopine ili dodatkom ugljičnog dioksida pokušalo se povećati osjetljivost ultrazvučne metode, te se pojava odjeka mjehurića fiziološke otopine u ureterima, odnosno kanalnom sustavu bubrega, smatrala pouzdanim dijagnostičkim kriterijem za refluks. Ubrzo se počelo s upotrebom brojnih ultrazvučnih kontrastnih sredstava koja su prvenstveno bila namijenjena za intravensku primjenu. Prvi pokušaj upotrebe ultrazvučnog kontrastnog sredstva je iz 1994., kada je upotrijebljen reflektirajući albumin<sup>38</sup>. Kasnije su razvijena kontrastna sredstva koja sadrže mikromjehuriće vezane na galaktozu<sup>39</sup>. Kratko vrijeme trajanje kontrasta nakon aplikacije (do 5 minuta) bio je glavni nedostatak, odnosno ograničenje prvih ultrazvučnih kontrastnih sredstava. Prekretnica u ultrazvučnoj dijagnostici VUR-a dogodila se proizvodnjom ultrazvučnog kontrasta sa stabiliziranim mikromjehurićima. Ovo je kontrastno sredstvo bazirano na galaktozi s mikromjehurićima stabiliziranim slojem palmitinske kiseline<sup>39,40</sup>. Ovakav kemijski sastav kontrastnog sredstva rezultirao je duljim trajanjem kontrasta nakon aplikacije, više od 30 minuta, te homogenom kontrastnošću, što je znatno olakšavalo detekciju refluksa<sup>9</sup>. Pri pravilnoj primjeni kontrastnog sredstva mikromjehurići ne uzrokuju dorzalnu akustičku muklinu, već je moguća analiza retrogradnog tijeka mikromjehurića u prevezikalne (distalne) odsječke uretera. Kontinuirani tijek mikromjehurića omogućuje detekciju refluksa i u kanalnom sustavu bubrega koji nije dilatiran. Slijedio je i razvoj druge generacija ultrazvučnih kontrastnih sredstava, također primarno namijenjenih intravenskoj primjeni u odrasloj dobi<sup>41</sup>. Ultrazvučna kontrastna sredstva ove generacije po sastavu su mikromjehurići plina sumpornog hek-

saklorida stabilizirani fosfolipidnom ovojnicom. Kontrast druge generacije stabilniji je i homogeniji od kontrasta prve generacije, te je potrebna značajno manja doza u odnosu na ultrazvučne kontraste prve generacije. To je pridonijelo višoj osjetljivosti i sigurnosti metode, ali i nižoj cijeni. Ultrazvučna kontrastna cistografija u početku se radila koristeći samo B-mod („siva ljestvica“) ultrazvučni prikaz te se ta metoda zove mikcijska urosonografija (engl. *voiding urosonography*; VUS) ili mikcijska kontrastna cistografija (slika 1). Posljednjih godina došlo je do daljnjeg revolucionarnog napretka ultrazvučne dijagnostike VUR-a zahvaljujući razvoju takozvane ultrazvučne tehnologije osjetljive na kontrast, kao što je na kontrast osjetljivi harmonični *imaging*. Ova je tehnologija omogućila visoku kontrastnu rezoluciju uz redukciju artefakata, te vrlo visoku osjetljivost procedure. Spomenuta se ultrazvučna tehnologija temelji na destrukciji mikromjehurića koji se prikazuju u boji, a na podlozi ultrazvučnog B-mod prikaza. Ultrazvučni softver osjetljiv na kontrast različito se naziva kod različitih proizvođača ultrazvučnih uređaja (engl. ADI, *agent detection imaging*; CTDI, *contrast tissue enhancement imaging*; TAD, *true agent detection*)<sup>42</sup>. Osjetljivost ove metode na prikaz mjehurića vrlo je visoka, što izrazito olakšava izvođenje pretrage te povećava sigurnost. Nakon što se mokraćni mjehur ispuni fiziološkom otopinom, instilira se ultrazvučno kontrastno sredstvo u količini od 1% instiliranog volumena fiziološke otopine (*USCA druge generacije, Sonovue*), te se lumen mjehura uz pomoć softvera osjetljivog na kontrast homogeno kontrastno opacificira (slika 2). Nakon što je mokraćni mjehur primjereno ispunjen fiziološkom otopinom i ultrazvučnim kontrastnim sredstvom, potrebno je ultrazvučno prikazati retrovezikalno područje kako bi se uočilo širenje kontrasta iz mokraćnog mjehura u uretere (slika 3). Pojava kontrastnog sredstva unutar kanalnog sustava bubrega siguran je i pouzdan kriterij za vezikoureteralni refluks (slika 4). Pri tome je potrebno procijeniti i stupanj dilatacije kanalnog sustava bubrega, kao i uretera, da bi se odredio stupanj refluksa. Prema potrebi moguće je napraviti softversku suptrakciju B-mod ultrazvučne slike te prikazati samo kontrast unutar kanalnog sustava bubrega, odnosno uretera i mokraćnog mjehura.



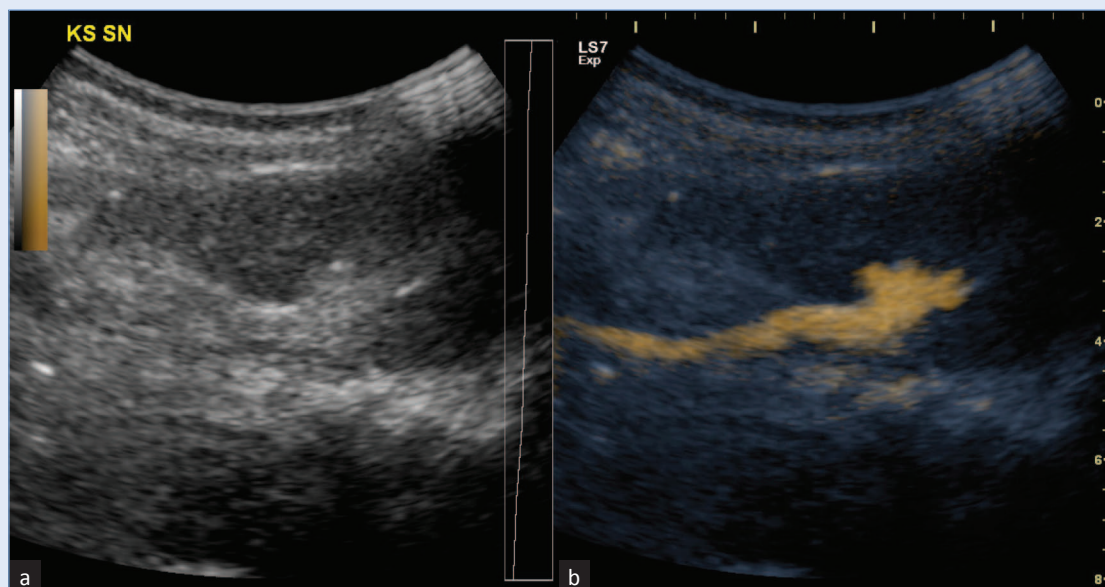
**Slika 1.** VUS. Prikaz ultrazvučnog kontrastnog sredstva pri mikcijskoj kontrastnoj cistografiji u B-modu („siva ljestvica“)  
a) kontrast u kanalnom sustavu bubrega; b) kontrast u mokraćnom mjehuru



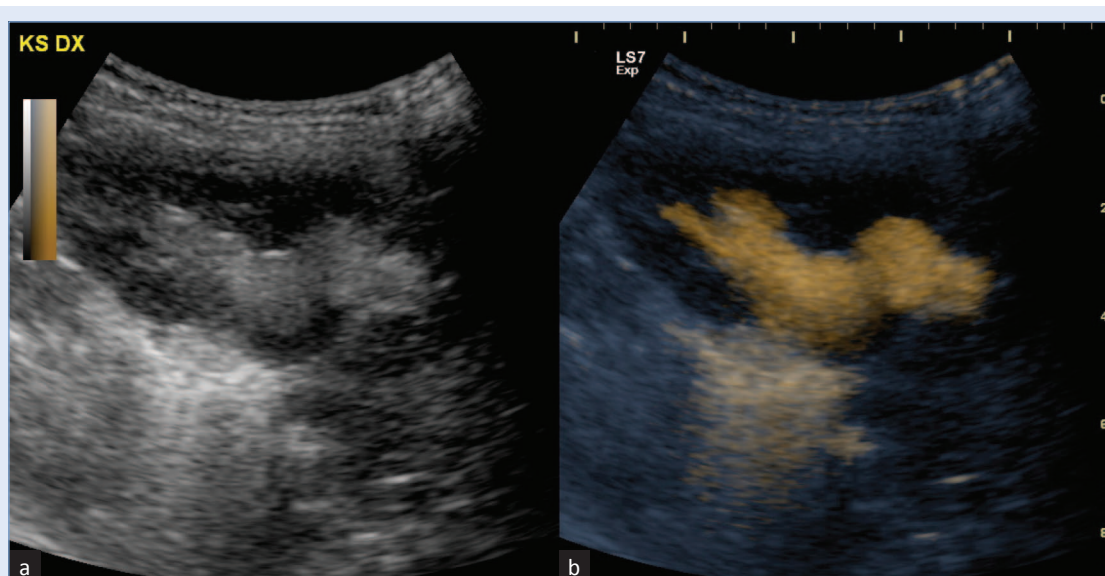
**Slika 2.** ceVUS. Mokraćni mjehur ispunjen ultrazvučnim kontrastnim sredstvom.  
a) prikaz u B-modu („siva ljestvica“); b) B-mod + kontrast kodiran bojom (softver osjetljiv na kontrast)

Uz dosad navedeno, korištenje softvera osjetljivog na kontrast također i vrlo značajno reducira količinu potrebnog kontrasta te skraćuje trajanje pretrage. Ultrazvučni softver osjetljiv na kontrast omogućuje kodiranje ultrazvučnog kontrastnog sredstva bojom, kako bi njegova uočljivost na podlozi B-mod ultrazvučnog prikaza „sive ljestvi-

ce” bila još bolja. Ova se ultrazvučna metoda naziva kontrast osjetljiva mikcijska ultrazvučna cistografija (engl. *contrast enhanced voiding urosonography*; ceVUS), a s obzirom na svoje prednosti, sve šire se koristi u dijagnostici, kao i praćenju vezikoureteralnog reflaksa. Osjetljivost ove metode viša je u usporedbi s mikcijskom ci-



**Slika 3.** ceVUS. Refluks kontrastnog sredstva u ureter i kanalni sustav bubrega; softver osjetljiv na kontrast olakšava vizualizaciju kontrasta kodiranog bojom unutar uretera i kanalnog sustava bubrega a) „siva ljestvica”; b) „siva ljestvica”+ softver osjetljiv na kontrast

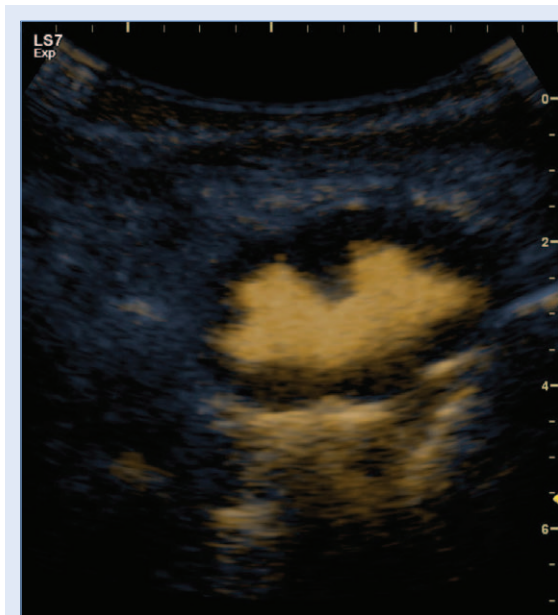

**Slika 4.** ceVUS. Refluks kontrastnog sredstva u kanalni sustav bubrega; softver osjetljiv na kontrast omogućuje kodiranje ultrazvučnog kontrastnog sredstva bojom te izrazito povećava uočljivost kontrasta u kanalnom sustavu bubrega: a) B-mod („siva ljestvica”); b) B-mod + softver osjetljiv na kontrast

stouretrografijom<sup>43</sup>. Relativni je nedostatak što je i nadalje neophodna kateterizacija mokraćnog mjehura. Razvoj fokusiranog ultrazvuka visokog intenziteta s egzogeno generiranim mikromjehurićima unutar mokraćnog sustava pokušaj je da se nadvlada problem kateterizacije<sup>44</sup>. Metoda je još uvijek u fazi razvoja na eksperimentalnim ži-

votinjskim modelima<sup>44</sup>. Analiza muške uretre tijekom mikcije moguća je i kod mikcijske urosonografije perinealnim pristupom, ali nije toliko pouzdana i precizna kao kod mikcijske ultrazvučne cistografije.

Mikcijska ultrazvučna cistografija izvodi se na sljedeći način:



**Slika 5.** ceVUS. Prikaz ultrazvučnog kontrasta u kanalnom sustavu bubrega softverom osjetljivim na kontrast (engl. *only contrast*)

1. Prethodni standardni (B-mod) ultrazvučni pregled mokraćnog sustava u položaju na leđima i trbuhu;
2. Kateterizacija mokraćnog mjehura;
3. Instilacija fiziološke otopine kroz uvedeni kateter (0,9 % NaCl);
4. Instilacija ultrazvučnog kontrastnog sredstva (kontrastno sredstvo druge generacije u količini od 1 % instilirano volumena fiziološke otopine);
5. Ultrazvučni pregled urotakta u tijeku i nakon instilacije kontrastnog sredstva uz upotrebu softvera osjetljivog na kontrast;
6. Ultrazvučni pregled urotakta tijekom i nakon mikcije.

Određivanje stupnja vezikoureteralnog refluksa tijekom VUS-a i procedure ceVUS podudarna je sa stupnjevanjem tijekom mikcijske cistouretrografije prema Internacionalnom sustavu radiografskog stupnjevanja VUR-a iz 1985. godine i dijeli se u pet stupnjeva. Kod mikcijske ultrazvučne cistografije stupnjevanje se temelji na pojavi mikromjehurića ultrazvučnog kontrastnog sredstva u ureterima i kanalnom sustavu bubrega te stupnju dilatacije<sup>45</sup>. U nekim se ustanovama kod mikcijske ultrazvučne cistografije koristi stupnjevanje refluksa u tri stupnja i to:

- stupanj 1 – refluks samo u ureter;

- stupanj 2 – refluks u blago do umjereno dilatirani pijelon, AP promjer pijelona 5 – 10 mm s ili bez dilatacije čašica ili 10 – 15 mm bez dilatacije čašica, normalni ili blago dilatirani ureter promjera do 5 mm;
- stupanj 3 – refluks u značajno dilatirani pijelon, AP promjer pijelona preko 10 mm s dilatiranim čašicama, dilatirani ureter promjera većeg od 5 mm.

Prema našem mišljenju, ovakav reducirani način stupnjevanja VUR-a umanjuje potencijal mikcijske ultrazvučne cistografije za finu gradaciju refluksa, a time i umanjuje terapijski i prognostički potencijal ove metode.

### ZAKLJUČAK

Danas se u dijagnostici vezikoureteralnog refluksa koriste tri rutinske cistografske metode: mikcijska cistografija (MCUG), radionuklidna cistografija (RNC), te mikcijska kontrastna cistografija uz upotrebu softvera osjetljivog na kontrast (VUS, ceVUS). Kod sve tri metode potrebno je kateterizirati mokraćni mjehur, a jedino ultrazvučna pretraga isključuje upotrebu ionizirajućeg zračenja. Naime, da bi se naglasila važnost smanjenja doze zračenja kojoj je dijete izloženo tijekom radioloških dijagnostičkih postupaka na najmanju moguću mjeru, na inicijativu Alijanse za sigurnu primjenu zračenja pri primjeni slikovnih dijagnostičkih metoda u dječjoj dobi (engl. *The Alliance for Radiation Safety in Pediatric Imaging*) pokrenuta je kampanja *Image Gently*, stoga je i u ovom dijagnostičkom području imperativ uvesti dijagnostičke metode koje se ne temelje na ionizirajućem zračenju ili zračenje svesti na najmanju moguću mjeru prema principu „ALARA” (engl. *as low as reasonably achievable*)<sup>8,46</sup>.

Razvoj ultrazvučnih metoda detekcije refluksa značajno je povisio osjetljivost i unaprijedio dijagnostiku VUR-a, te je ova metoda s obzirom na svoje karakteristike superiorna u dijagnostici refluksa. Ultrazvučna dijagnostika vezikoureteralnog refluksa doživjela je prekretnicu nakon uvođenja ultrazvučnih kontrastnih sredstava druge generacije, kao i softvera osjetljivog na kontrast, što je pridonijelo vrlo visokoj osjetljivosti i specifičnosti ove metode u dijagnostici vezikoureteralnog refluksa<sup>9,47</sup>. Ova metoda danas je prepo-



znata i priznata kao sigurna i pouzdana slikovna dijagnostička metoda u dijagnostici VUR-a, te su Europska federacija za ultrazvuk u medicini i biologiji (ESUMB), Europsko udruženje pedijatrijske radiologije (ESPR) i Europsko udruženje urogenitalne radiologije (ESUR) ovu metodu uvrstili u preporuke i protokole kao rutinsku metodu slikovne dijagnostike vezikoureteralnog refluksa<sup>48,49</sup>.

**Izjava o sukobu interesa:** autori izjavljuju da ne postoji sukob interesa.

## LITERATURA

- Novak TE, Mathews R, Martz K, Neu A. Progression of chronic kidney disease in children with vesicoureteral reflux: the North American Pediatric Renal Trials Collaborative Studies Database. *J Urol* 2009;182(4 Suppl):1678–81.
- Mingin G. Vesicoureteral reflux, urinary tract infection and renal scarring: sorting it all out. *J Urol* 2008;180:1884–5.
- Zaffanello M, Franchini M, Brugnara M, Fanos V. Evaluating kidney damage from vesico-ureteral reflux in children. *Saudi J Kidney Dis Transpl* 2009;20:57–68.
- Menezes M, Puri P. Familial vesicoureteral reflux—is screening beneficial? *J Urol* 2009;182(4 Suppl):1673–7.
- Sjöström S, Jodal U, Sixt R, Bachelard M, Sillén U. Longitudinal Development of Renal Damage and Renal Function in Infants With High Grade Vesicoureteral Reflux. *J Urol* 2009;181:2277–83.
- Medscape [Internet]. Rooks V, Lin EC. Vesicoureteral Reflux Imaging. c1994-2014. [cited 2014 Mar 11]. Available from: <http://emedicine.medscape.com/article/414836-overview>.
- Farhat WA, Nguyen HT. The Changing Concepts of Vesicoureteral Reflux in Children. *Adv Urol* 2008;2008:767138.
- Darge K, Riedmiller H. Current status of vesicoureteral reflux diagnosis. *World J Urol* 2004;22:88–95.
- O'Hara SM. Vesicoureteral reflux: Latest Option for Evaluation in Children. *Radiology* 2001;221:283–4.
- Schneider K, Kruger-Stollfuss I, Ernst G, Kohn MM. Paediatric fluoroscopy—a survey of children's hospitals in Europe. I. Staffing, frequency of fluoroscopic procedures and investigation technique. *Pediatr Radiol* 2001;31:238–46.
- Cleveland RH, Constantinou C, Blickman JG, Jaramillo D, Webster E. Voiding cystourethrography in children: value of digital fluoroscopy in reducing radiation dose. *AJR Am J Roentgenol* 1992;158:137–42.
- Lebowitz RL, Olbing H, Parkkulainen KV, Smellie JM, Tamminen-Moebius TE. International system of radiographic grading of vesicoureteric reflux. *Pediatr Radiol* 1985;15:105–9.
- Dacher JN. Voiding cystourethrography. In: Fotter R (ed.) *Pediatric urology*. Heidelberg Berlin: Springer, 2001:4–8.
- Gordon I. Nuclear medicine. In: Fotter R (ed.) *Pediatric urology*. Heidelberg Berlin: Springer, 2001:27–40.
- Venhola M. Vesicoureteral reflux in children. Tampere: Juvenes print Universitatis Oulensis, 2011;23–4.
- Grunberg J, Bonelli S, Velasco M, Rebori A, Estevan M. Recurrent febrile urinary tract infections with normal voiding cystography. Absent or elusive vesico-ureteric reflux? *Pediatr Nephrol* 1991;5:761–2.
- Dikshit MP, Acharya VN, Shikare S, Merchant S, Pardani DS. Comparison of direct radionuclide cystography with micturating cystourethrography for the diagnosis of vesicoureteric reflux, and its correlation with cystoscopic appearances of the ureteric orifices. *Nephrol Dial Transplant* 1993;8:600–2.
- Poli-Merol ML, Francois S, Pfliger F, Lefebvre F, Roussel B, Liehn JC et al. Interest of direct radionuclide cystography in repeated urinary tract infection exploration in childhood. *Eur J Pediatr Surg* 1998;8:339–42.
- Polito C, Rambaldi PF, La Manna A, Mansi PL, Di Toro R. Enhanced detection of vesicoureteric reflux with isotopic cystography. *Pediatr Nephrol* 2000;14:827–30.
- Conway JJ, Kruglik GD. Effectiveness of direct and indirect radionuclide cystography in detecting vesicoureteral reflux. *J Nucl Med* 1976;17:81–3.
- Bower G, Lovegrove FT, Geijsel H, Van der Schaff A, Guelfi G. Comparison of "direct" and "indirect" radionuclide cystography. *J Nucl Med* 1985;26:465–8.
- Majd M, Kass EJ, Belman AB. Radionuclide cystography in children: comparison of direct (retrograde) and indirect (intravenous) techniques. *Ann Radiol (Paris)* 1985;28:322–8.
- Willi UV, Treves ST. Radionuclide voiding cystography. In: Treves ST (ed.) *Pediatric nuclear medicine*. New York: Springer-Verlag, 1985:105–20.
- Treves ST, Gelfand M, Willi UV. Vesicoureteric reflux and radionuclide Cystography. In: Treves ST (ed.) *Pediatric Nuclear Medicine*. New York: Springer, 1995:411–29.
- Godley ML, Ransley PG, Parkhouse HF, Gordon I, Evans K, Peters AM. Quantitation of vesico-ureteral reflux by radionuclide cystography and urodynamics. *Pediatr Nephrol* 1990;4:485–90.
- Mozley PD, Heyman S, Duckett JW, Turek P, Synder H, Maislin G et al. Direct Vesicoureteral Scintigraphy: Quantifying Early Outcome Predictors in Children with Primary reflux. *J Nucl Med* 1994;35:1062–7.
- Lee SK, Chang Y, Park NH, Kim YH, Woo S. Magnetic resonance voiding cystography in the diagnosis of vesicoureteral reflux: comparative study with voiding cystourethrography. *J Magn Reson Imaging* 2005;21:406–14.
- Teh HS, Gan JS, Ng FC. Magnetic resonance cystography: novel imaging technique for evaluation of vesicoureteral reflux. *Urology* 2005;65:793–4.
- Takazakura R, Johnin K, Furukawa A, Nitta N, Takahashi M, Okada Y et al. Magnetic resonance voiding cystourethrography for vesicoureteral reflux. *J Magn Reson Imaging* 2007;25:170–4.
- Vasanawala SS, Kennedy WA, Ganguly A, Fahrigh R, Rieke V, Daniel B et al. MR voiding cystography for evaluation of vesicoureteral reflux. *AJR Am J Roentgenol* 2009;192:206–11.
- Rubenstein JN, Maizels M, Kim SC, Houston JT. The PIC cystogram: a novel approach to identify 'occult' vesico-

- ureteral reflux in children with febrile urinary tract infections. *J Urol* 2003;169:2339–43.
32. Hagerty JA, Maizels M, Cheng EY. The PIC Cystogram: Its Place in the Treatment Algorithm of Recurrent Febrile UTIs. *Adv Urol* 2008;763620.
  33. Tremewan RN, Bailey RR, Little PJ, Maling TM, Peters TM, Tait JJ. Diagnosis of gross vesico-ureteric reflux using ultrasonography. *Br J Urol* 1976;48:431–5.
  34. Blane CE, DiPietro MA, Zerlin JM, Sedman AB, Bloom DA. Renal sonography is not a reliable screening examination for vesicoureteral reflux. *J Urol* 1993;150:752–5.
  35. Beyer HJ, Hofmann V, Brettschneider. The micturition sonourogram: a new possibility of determining vesicoureteral reflux in childhood. *Ultraschall* 1985;6:182–8.
  36. Martin WG, Schneider K, Lauer O, Fendel H, Pabst HW. Investigations for vesicoureteric reflux in children: ultrasound vs. radionuclide voiding cystography. *Uremia Invs* 1986;9:253–8.
  37. Siampelis D, Vasiou K, Giarmenitis S, Frimas K, Zavras G, Fezoulidis I. Sonographic detection of vesicoureteral reflux with fluid and air cystography: comparison with VCUG. *Roentgenstr Neuen Bildgeb* 1996;165:166–9.
  38. Kaneko K, Kuwatsuru R, Fukuda Y, Yamataka A, Yabuta K, Katayama H et al. Contrast sonography for detection of vesicoureteral reflux. *Lancet* 1994;344:687.
  39. Schlieff R, Schuerman R, Niendorf HP. Basic properties and results of clinical trials of ultrasound contrast agents based on galactose. *Ann Acad Med* 1993;22:762–7.
  40. Nanda NC, Schlieff R, Goldberg B. *Advances in echo imaging using contrast enhancement*. 2nd edition. Kluwer: Dordrecht, 1997.
  41. Schneider M. SonoVue, a new ultrasound contrast agent. *Eur Radiol* 1999;(Suppl 3):347–8.
  42. Youk JH, Kim CS, Lee JM. Contrast enhanced agent detection imaging – value in the characterization of focal hepatic lesions. *J Ultrasound Med* 2003;22:897–910.
  43. Darge K. Voiding urosonography with ultrasound contrast agents for the diagnosis of vesicoureteric reflux in children. I. Procedure. *Pediatr Radiol* 2008;38:40–53.
  44. Riccabona M, Avni FE, Blickman JG, Dacher JN, Darge K, Lobo ML et al. *Pediatr Radiol* 2008;38:138–45.
  45. Fowlkes JB, Carson PL, Chiang EH, Rubin JM. Acoustic generation of bubbles in excised canine urinary bladder. *J Acoust Soc Am* 1991;89:2740–4.
  46. Darge K, Troeger J. Vesicoureteral reflux grading in contrast-enhanced voiding urosonography. *Eur J Radiol* 2002;43:122–8.
  47. Roić G, Grmoja T, Posarić V, Marjanović J, Odorčić-Krsnik M, Cvitković Roić A. „*Image Gently*”; Racionalni pristup imaging metodama u dječjoj dobi. *Paediatr Croat* 2012;56(Suppl):143–6.
  48. Darge K. Voiding Urosonography: An Additional Important Indication for Use of US Contrast Agents. *Radiology* 2011;259:614–5.
  49. Ključevšek D. Echo-enhanced voiding urosonography in children: state of the art. *Paediatr Croat* 2012;56(Supl 1): 147–50.