

# Liječenje prijeloma bedrene kosti u djece

---

**Kolaček, Filip**

**Master's thesis / Diplomski rad**

**2023**

*Degree Grantor / Ustanova koja je dodijelila akademski / stručni stupanj:* **University of Rijeka, Faculty of Medicine / Sveučilište u Rijeci, Medicinski fakultet**

*Permanent link / Trajna poveznica:* <https://um.nsk.hr/um:nbn:hr:184:976534>

*Rights / Prava:* [In copyright](#)/[Zaštićeno autorskim pravom.](#)

*Download date / Datum preuzimanja:* **2024-10-03**



*Repository / Repozitorij:*

[Repository of the University of Rijeka, Faculty of Medicine - FMRI Repository](#)



SVEUČILIŠTE U RIJECI  
MEDICINSKI FAKULTET  
SVEUČILIŠNI INTEGRIRANI PRIJEDIPLOMSKI I DIPLOMSKI  
STUDIJ MEDICINA

Filip Kolaček  
LIJEČENJE PRIJELOMA BEDRENE KOSTI U DJECE  
Diplomski rad

Rijeka, 2023.

SVEUČILIŠTE U RIJECI  
MEDICINSKI FAKULTET  
SVEUČILIŠNI INTEGRIRANI PRIJEDIPLOMSKI I DIPLOMSKI  
STUDIJ MEDICINA

Filip Kolaček  
LIJEČENJE PRIJELOMA BEDRENE KOSTI U DJECE  
Diplomski rad

Rijeka, 2023.

Mentorica rada: doc. dr. sc. Ana Bosak Veršić, dr. med.

Diplomski rad ocijenjen je dana 30.06.2023. na Katedri za dječju kirurgiju Medicinskog fakulteta Sveučilišta u Rijeci, pred povjerenstvom u sastavu:

1. izv. prof. prim. dr. sc. Nado Bukvić, dr. med.
2. izv. prof. prim. dr. sc. Harry Nikolić, dr. med.
3. nasl. doc. dr. sc. Suzana Sršen Medančić, dr. med.

Rad sadrži 35 stranica, 8 slika, 52 literaturnih navoda

## **Zahvala**

Veliko hvala mentorici doc. dr. sc. Ani Bosak Veršić, dr. med. na razumijevanju, strpljenju i stručnoj pomoći pri izradi ovog diplomskog rada.

Posebno se zahvaljujem mojoj obitelji na beskrajnoj podršci tijekom studiranja.

Zahvaljujem se i prijateljima na prekrasnim trenucima tokom svih ovih godina provedenih zajedno tokom studija, koji će mi ostati u lijepom sjećanju.

# SADRŽAJ

<b>1. Uvod</b> .....	1
<b>2. Svrha</b> .....	1
<b>3. Anatomija bedrene kosti</b> .....	2
<b>4. Prijelomi bedrene kosti</b> .....	5
4.1. Klasifikacija prijeloma femura .....	6
<b>5. Epidemiologija</b> .....	9
<b>6. Mehanizam ozljede</b> .....	10
<b>7. Klinička prezentacija i fizikalni nalaz</b> .....	13
<b>8. Dijagnostika</b> .....	14
<b>9. Liječenje</b> .....	16
9.1. Konzervativno liječenje.....	16
9.2. Kirurško liječenje .....	18
9.2.1. ESIN (Elastična stabilna intramedularna osteosinteza) .....	18
9.2.2. Fiksacija pločicama i vijcima .....	21
9.2.3. Vanjska fiksacija .....	22
<b>10. Postoperativni tijek</b> .....	24
<b>11. Rasprava</b> .....	24
<b>12. Zaključak</b> .....	26
<b>13. Sažetak</b> .....	27
<b>14. Summary</b> .....	27
<b>15. Literatura</b> .....	29

## **Popis skraćenica i akronima**

AO - njem. *Arbeitsgemeinschaft für Osteosynthesefragen* - Radna skupina za pitanja

osteosinteze

M- metafiza

E- epifiza

D- dijafiza

AP- anterioposteriorna rendgenska snimka

MRI- magnetska rezonanca

CT- kompjuterizirana tomografija

ESIN- elastična stabilna intramedularna osteosinteza

TEN- titanski elastični čavao

## **1. Uvod**

Liječenje prijeloma bedrene kosti u djece predstavlja značajan medicinski izazov. Ova ozljeda može imati ozbiljne posljedice na djetetovu funkcionalnost, rast i razvoj. Stoga je važno razumjeti i primijeniti najučinkovitije metode liječenja kako bi se postigao optimalan ishod. Kroz sustavan pregled literature, opisat ćemo vrste prijeloma bedrene kosti u djece te obraditi različite terapijske pristupe, njihove prednosti, nedostatke i primjenu u kliničkoj praksi. U ovom radu fokus će biti stavljen na tri glavne metode liječenja: elastičnu stabilnu intramedularnu osteosintezu (engl. Elastic Stable Intramedullary Nailing - ESIN), vanjsku fiksaciju i fiksaciju pločicom i vijcima. Svaka od ovih metoda ima svoje specifičnosti i indikacije te će se detaljno analizirati njihova primjena u različitim vrstama prijeloma bedrene kosti. Razumijevanje optimalnih metoda liječenja prijeloma bedrene kosti u djece ima iznimno važan utjecaj na njihovo zdravlje, oporavak i kvalitetu života.

## **2. Svrha**

Svrha rada na temu liječenja prijeloma bedrene kosti u djece je pružiti sveobuhvatan pregled ovih ozljeda i metoda zbrinjavanja istih te postizanja optimalnih rezultata liječenja. U ovom radu predstaviti će se različite terapijske pristupe, njihove prednosti i nedostatke te primjenu u kliničkoj praksi. Također, cilj je identificirati komplikacije koje se mogu javiti tijekom liječenja i istražiti mogućnosti prevencije i zbrinjavanja tih komplikacija.



### 3. Anatomija bedrene kosti

Bedrena kost ili *femur* je najveća kost u ljudskom tijelu. Kao i druge duge kosti, sastoji se od trupa (dijafize) i dva kraja - proksimalnog i distalnog. Duljina bedrene kosti iznosi otprilike četvrtinu ukupne visine osobe i može doseći dužinu do pola metra.

Na proksimalnom kraju se nalazi glava, *caput femoris* te jedna veća i jedna manja kvrga - *trochanter major* i *trochanter minor*. Glava bedrene kosti je konveksno zglobno tijelo koje pristaje u *acetabulum* na vanjskoj strani zdjelične kosti. Površina glave je glatka i zakrivljena posvuda i u svim smjerovima po jednakom radijusu. Prema tome, radi se o kuglastom zglobnom tijelu. S trupom je povezuje vrat femura, *collum femoris*, koji je nešto spljošten od sprijeda prema natrag.

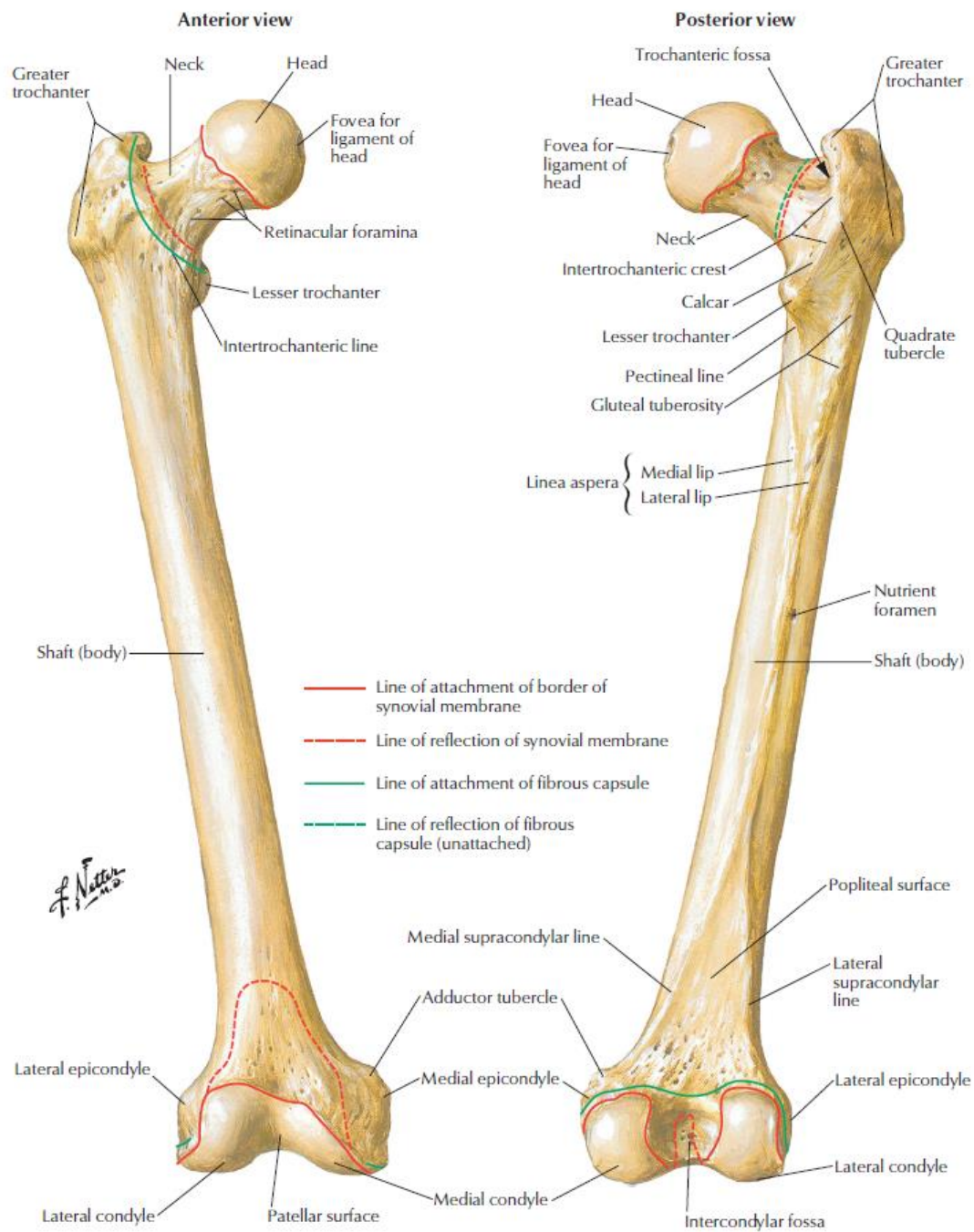
*Trochanter major* i *trochanter minor* izbočuju se na mjestu gdje vrat prelazi u trup kosti. Velika kvrga, *trochanter major*, snažna je izbočina koja izlazi prema gore u produženju trupa. Njezina lateralna površina je konveksna, a vrh je usmjeren prema gore i nazad. Ispod vrha na medijalnoj strani nalazi se udubina, *fossa trochanterica*. Mala kvrga, *trochanter minor*, ima oblik tupog stošca. Položen je niže nego veliki trohanter. Straga trohantere spaja dobro istaknuti greben, *crista intertrochanterica*. Pruža se koso od lateralno i gore prema medijalno i dolje, na granici vrata i trupa bedrene kosti. Približno u istom položaju na prednjoj se strani kosti spušta od velike kvрге prema medijalno hrapava crta, *linea intertrochanterica*. Ona međutim ne završava na malom trohanteru, nego ga mimoilazi odozdo i nastavlja se na stražnju površinu trupa. Uzduž ove linije hvata se *lig. iliofemorale*. Oba trohantera, kao i *fossa trochanterica* i *crista intertrochanterica*, služe mišićima za inserciju.

Srednji dio ili trup bedrene kosti, *corpus femoris*, u uzdužnom je smjeru neznatno savijen s konveksitetom okrenutim naprijed. Sprijeda i bočno površina mu je dosta jednoliko zaobljena. Na stražnjoj strani se ističe uzdužni greben. Na njemu se hvata veći broj mišića te je

hrapav i stoga nazvan *linea aspera*. Sastoji se od dvije usne, *labium mediale* i *labium laterale*, koje se na srednjoj trećini kosti pružaju paralelno jedna uz drugu, a prema krajevima divergiraju. Proksimalno medijalna usna zavija ispod male kvrge u spirali prelazeći na prednju površinu kosti, gdje se izravno nastavlja u intertrohanteričnu liniju. Lateralna usna penje se ravno naviše i proširuje u eliptičnu hrapavost, *tuberositas glutea*. U distalnom smjeru obje usne napuštaju prvobitni pravac i usmjeruju se koso prema bočnim stranama donjeg okrajka kosti.

Između njih se javlja trokutasta ravna ploha, *facies poplitea*, koja postaje sve šira i seže do samog zglobnog tijela. Proksimalno se pak među medijalnu i lateralnu usnu od malog trohantera spušta hrapava *linea pectinea*.

Na donjem kraju bedrene kosti opažaju se dva masivna čvora, *condylus medialis* i *condylus lateralis*. Na njima su konveksne zglobne plohe za artikulaciju s goljenicom. Kondile razdvaja *fossa intercondylaris*. Ispred se nalazi zglobna ploština za patelu, *facies patellaris*. Postrance distalni okrajak femura nosi hrapava izbočenja, *epicondylus medialis* i *epicondylus lateralis*. Ona služe za hvatište mišićima i ligamentima (1).



Slika 1. Anatomija femura

Preuzeto iz Netter FH. Atlas of Human Anatomy. 6. izdanje. Philadelphia: Saunders Elsevier.

Str. 476.

## 4. Prijelomi bedrene kosti

Prijelom tijela bedrene kosti druga je najčešća dijafizarna fraktura u djece, odmah nakon prijeloma podlaktice. Ujedno, to su najčešći mišićno-koštani poremećaji koji zahtijevaju hospitalizaciju kod djece. Mehanički uzroci ovih ozljeda variraju s dobi, pa je tako kod djece predškolske dobi za ovu ozljedu najčešće odgovoran pad s visine manje od jednog metra. Nesreće povezane sa sportom glavni su uzrok ozljeda u dobi od 4 do 12 godina dok su prometne nesreće glavni uzrok morbiditeta, ali i mortaliteta kod starije djece i adolescenata.(2)

Prijelomi dijafize bedrene kosti mogu se podijeliti prema stupnju zahvaćenosti cirkumferencije kosti kao potpuni ili nepotpuni prijelomi, te prema tipu kao infrakcijski, impresijski i kompresijski. Također prema lokaciji na kosti mogu se podijeliti na proksimalne, srednje i distalne. Prema AO klasifikaciji (njem. *Arbeitsgemeinschaft für Osteosynthesefragen* - Radna skupina za pitanja osteosinteze), koja prijelome karakterizira ovisno o veličini i smjeru lomne pukotine razlikujemo jednostavne i složene prijelome. Jednostavni prijelomi su oni kod kojih se nakon repozicije ulomci izravno dodiruju, a mogu biti spiralni, kosi, etažni, nepravilni ili poprečni. Prijelomi sa središnjim trokutastim ulomkom svrstavaju se u posebnu skupinu. Složeni prijelomi uključuju više ulomaka različitih veličina, što uvelike otežava repoziciju. Takvi prijelomi često zahtijevaju operativno liječenje. Dječje kosti imaju epifiznu hrskavičnu ploču koja je važna za rast kostiju. Prijelomi epifizne hrskavične ploče se klasificiraju prema Salter-Harris klasifikaciji. (3)

AO klasifikacija koristi lokalizaciju i morfologiju prijeloma dugih kostiju te pruža informacije za daljnju terapiju te olakšava dokumentiranje istih.

#### 4.1. Klasifikacija prijeloma femura

U posljednjim desetljećima povećane su mogućnosti kirurškog liječenja prijeloma kod djece, što je dovelo do potrebe za jasnom klasifikacijom prijeloma. Postoji nekoliko klasifikacija prijeloma kostiju kod djece, od kojih su neke primjenjive na sve kosti dok su druge vezane isključivo za prijelome femura.

Svrha klasifikacije po Delbetu je predviđanje rizika od avaskularne nekroze glave bedrene kosti kod prijeloma vrata bedrene kosti te sugestija u odluci o načinu liječenja – kirurškom tj. nekirurškom. Podijeljena je na četiri tipa:

Tip I: Transepifizna separacija

IA: Bez dislokacije      IB: S dislokacijom

Tip II: Transcervikalni prijelom

Tip III: Cervikotrohanarni prijelom

Tip IV: Intertrohanarni prijelom (2)

Gustilova klasifikacija vezana je uz pridružene ozljede mekih tkiva. Postoje tri osnovna tipa ozljeda, pri čemu je treći tip dalje podijeljen na tri podtipa. Potpuna klasifikacija uključuje više parametara kako bi se odredio točan tip i podtip ozljede te odgovarajuće antibiotsko liječenje. Kratka verzija klasifikacije pruža sažeti opis svakog tipa i podtipa ozljede. (4)

Tip I: Otvoreni prijelom s čistom ranom duljine manje od jednog centimetra

Tip II: Otvoreni prijelom s lacerokontuznom ranom većom od jednog centimetra, ali bez veće lezije mekih tkiva

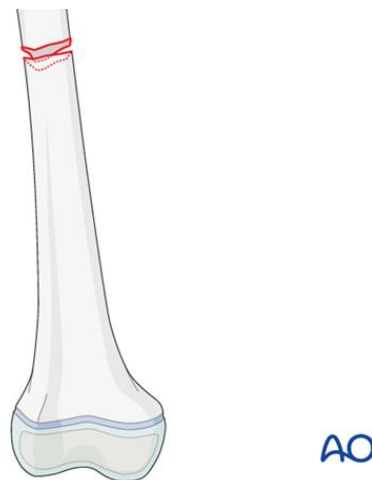
Tip IIIA: Otvoreni, multifragmentarni prijelomi s dovoljno preostalog mekog tkiva

Tip IIIB: Teška oštećenja mekih tkiva koja zahtijevaju rekonstrukciju reznjevima

### Tip IIIC: Vaskularno oštećenje koje zahtijeva vaskularnu rekonstrukciju

AO klasifikacija prijeloma u dječjoj traumatologiji je kompleksnija od prethodnih dviju kategorija i uključuje šifre koje omogućuju jasnu identifikaciju vrste prijeloma. Prijelomi se svrstavaju prema tri glavne karakteristike: lokaciji, morfologiji i specifičnim prijelomima na određenim kostima. Kategorizacija prema lokaciji obuhvaća identifikaciju kosti koja je pogođena i segmenta na kojem se nalazi prijelom. S obzirom na morfologiju, prijelomi se razvrstavaju prema uzorku prijeloma, ozbiljnosti ozljede te strani tijela. Posebna pažnja se posvećuje specifičnim prijelomima određenih kostiju, naročito femura. Prijelomi femura se dalje dijele na prijelome proksimalnog, srednjeg i distalnog dijela (5)

Broj "1" se dodjeljuje prijelomima proksimalnog segmenta, "2" prijelomima dijafize, "3" prijelomima distalnog segmenta, dok se slova koriste za prijelome podsegmenta. Unutar proksimalnih (1) i distalnih (3) segmenata postoje podsegmenti metafize (M) i epifize (E), a unutar središnjeg (2) segmenta nalazi se podsegment dijafize (D). Tako npr. prvi broj "3" označava femur, a zajedno s drugim brojem (1-3) i trećim simbolom, slovom (E, M, D), čini dio dijagnoze koji specificira lokalizaciju prijeloma. (slika 2)



Slika 2. Jednostavni poprečni prijelom dijafize femura - 32-D

Preuzeto s: <https://surgeryreference.aofoundation.org/orthopedic-trauma/pediatric-trauma/femoral-shaft/32-d-41/definition>

Salter-Harrisova klasifikacija ima značajnu ulogu u kategorizaciji prijeloma distalnog dijela femura kod djece, u području epifize. Ova klasifikacija se temelji na odnosu između linije prijeloma i ploče rasta te je podijeljena u pet tipova (6):

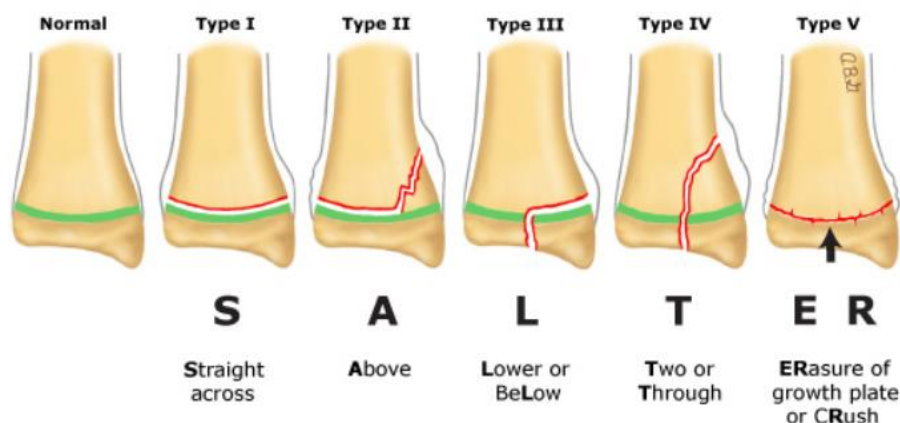
Tip I: Odvajanje epifize od metafize bez prijeloma

Tip II: Odvajanje epifize od metafize s linijom prijeloma koja prolazi kroz dio metafize i tvori trokutasti segment

Tip III: Zglobni prijelom koji se proteže od zglobne površine kroz epifiznu ploču do metafize

Tip IV: Zglobni prijelom koji se nastavlja od zglobne površine kroz epifiznu i epifiznu ploču do metafize

Tip V: Kompresija epifizne ploče



Slika 3. Salter Harrisova klasifikacija prijeloma u području epifize

Preuzeto s: UpToDate (9)

## 5. Epidemiologija

Incidencija fraktura dijafize femura varira od 10 do 20 fraktura na 100.000 djece godišnje, ovisno o regiji. Prema podacima iz Republike Hrvatske, prijelomi bedrene kosti čine 7,8% svih prijeloma kostiju u djece. Dijafiza je najčešće mjesto frakture femura kod djece i čini gotovo 75% svih fraktura femura. Nekoliko studija zamijetilo je bimodalnu dobnu distribuciju fraktura dijafize femura prvim vrhuncem u dobnoj skupini djece koja su tek prohodala, gdje su padovi dominantni uzrok ozljede, a drugim u adolescenata, gdje su najčešći uzroci fraktura nezgode u prometu. U svim dobnim skupinama ove frakture su češće u dječaka nego u djevojčica. Smrtnost uslijed frakture femura procijenjena je na 1 na 600 pacijenata, a najčešće je rezultat povezanih ozljeda koje su nastale kao posljedica traume visoke energije. (7)

U djece, za razliku od odraslih, prijelomi proksimalnog dijela bedrene kosti su vrlo rijetki, svega 1%. Ove frakture često prate komplikacije: otprilike dvije trećine djece s ovakvim prijelomom imaju neku od komplikacija (avaskularna nekroza glave bedrene kosti, coxa vara, nesrašćivanje prijeloma, prijevremeno zatvaranje epifizne pukotine, skraćenje ekstremiteta, artrotske promjene zgloba kuka, coxa valga, coxa magna te postoperativne infekcije). Proksimalni dio bedrene kosti u djece izrazito je snažan te je za nastanak prijeloma nužno djelovanje velikih sila. U 80 do 90% slučajeva takve sile nastaju uglavnom pri prometnim nesrećama i padovima s visine (8).

Frakture distalnog dijela femura su neobične, ali ne i rijetke ozljede, čineći 12 do 18% svih fraktura femura kod djece. Frakture epifize distalnog dijela femura čine 7% svih ozljeda ploča rasta na donjim ekstremitetima, no svega 1% svih fraktura epifiza. Kao i kod ostalih tipova fraktura femura, opaža se veća incidencija u dječaka u usporedbi s djevojčicama. Najveća učestalost javlja se u starije djece i mladih adolescenata. Ova ozljeda nastaje mehanizmima visoke sile, kao što su sudari motornih vozila, udarci pješaka automobilom, zlostavljanje djece,



padovi i sportske ozljede. Podležeci medicinski poremećaji povećavaju rizik pacijenata za dobivanje frakture distalnog dijela femura, bilo zbog prirodene koštane krhkosti (npr. osteogenesis imperfecta) ili niske koštane gustoće uslijed ograničene pokretljivosti (npr. cerebralna paraliza, spina bifida). (9)

## 6. Mehanizam ozljede

Dijafiza femura je prilično snažna i zna se da su potrebne jake sile za frakturu ove kosti. Iako je ova tvrdnja uglavnom točna za poprečne frakture, spiralne frakture dijafize femura mogu nastati kao rezultat prilično bezopasnih padova kod male djece, posebno kada se dogode u kombinaciji s rotacijskom silom. Specifični mehanizam ozljede najčešće je povezan s dobi pacijenta.

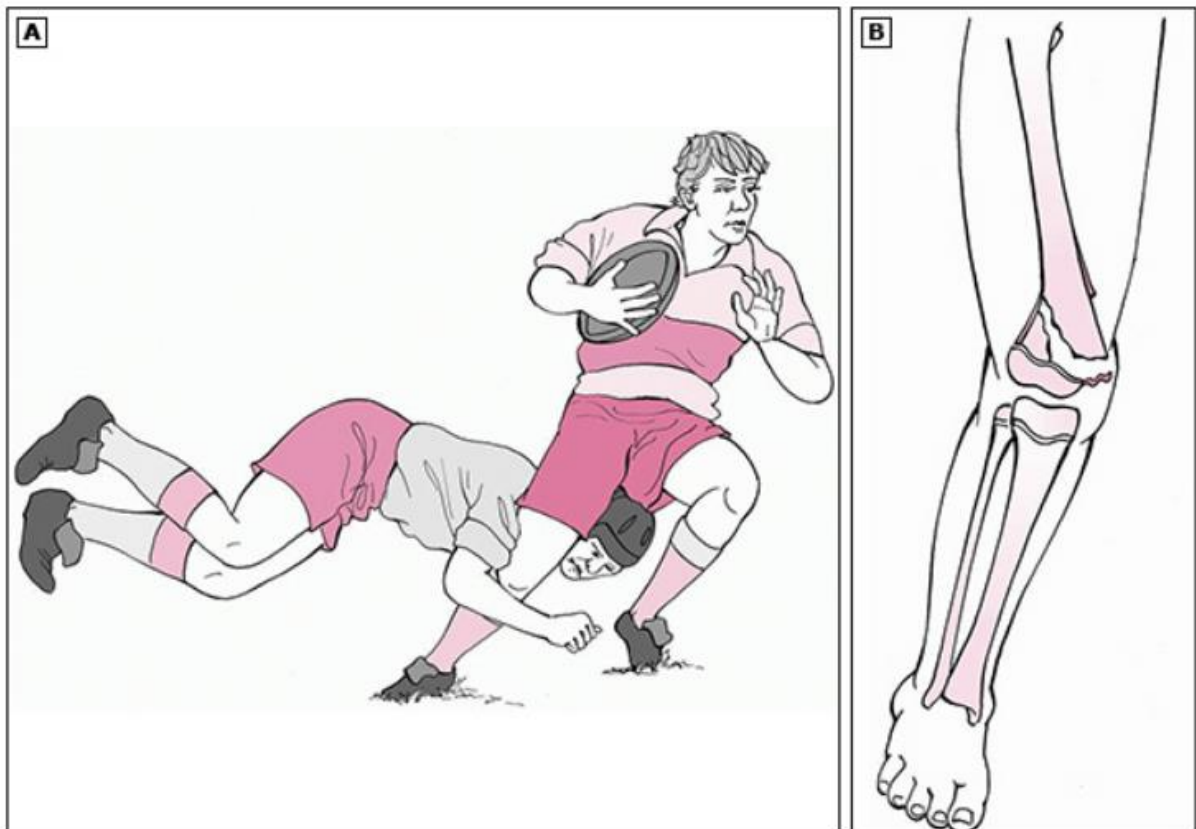
Kod dojenčadi i malodobne djece, padovi i zlostavljanje su među vodećim uzrocima frakture dijafize femura. Frakture femura tradicionalno su prepoznate kao upozoravajući znakovi za zlostavljanje kod male djece (dob <4 godine). Dokazi sugeriraju da određene podskupine, posebno dojenčad i djeca mlađa od 24 mjeseca, imaju najveći rizik. Međutim, namjerni traumatski događaji i dalje su važan uzrok frakture dijafize femura kod sve malodobne djece i zahtijevaju visoku razinu sumnje u onih koji nemaju uvjerljivo objašnjenje za svoju ozljedu. Kod djece predškolske i školske dobi, padovi ostaju vodeći uzrok frakture. U ovoj dobnoj skupini, čak i relativno niske energije ozljede, poput pada s niske visine ili pada prilikom trčanja, mogu rezultirati frakturom femura. Kod pubertetu i adolescenciji nezgode u prometu i sportske ozljede uzrokuju većinu frakture dijafize femura. Ovi rezultati su potvrđeni u više studija i u različitim zemljama. Kao i kod prijeloma distalnog femura, pacijenti s predisponirajućim čimbenicima, poput osteogeneze imperfecte, ili drugih uzroka za

generaliziranu osteopeniju, poput cerebralne paralize, spina bifide ili drugih neuromuskularnih stanja, imaju veći rizik od fraktura dijafize femura. (7, 9)

Većina prijeloma proksimalnog dijela femura nastaje sudarom motornih vozila, padom s visine ili s bicikla, udarcem pješaka od strane automobila ili sportskom ozljedom. Frakture kuka kod djece mlađe od dvije godine bez povijesti veće traume trebale bi izazvati sumnju na zlostavljanje, s obzirom na veliku silu koja je potrebna za uzrokovanje ove ozljede. Manja trauma može rezultirati frakturom kuka ako postoji prethodna patološka lezija. Neke od uobičajenijih patoloških stanja uključuju jednostavnu koštanu cistu, osteogenesis imperfecta, fibrozu displaziju i sekundarnu osteopeniju (npr. kod pacijenata s mijelomeningoelom ili cerebralnom paralizom). (7, 8, 9, 15)

Frakture distalnog dijela femura također su rezultat visokoenergetskih mehanizama ozljede. Mehanički uzrok ozljede varira ovisno o dobi pacijenta. U novorođenčadi ponekad se vide frakture distalnog dijela femura, najčešće Salter-Harris tipa I frakturu, kao izravan rezultat poroda u stojećem stavu. Oni mogu inicijalno biti neprepoznati sve do formiranja kalusa koji postaje vidljiv dva do tri tjedna nakon poroda. Kod dojenčadi i malodobne djece visokoenergetski padovi i zlostavljanje djece ostaju vodeći uzroci fraktura distalnog dijela femura. Frakture femura kod djece koja su premlada za samostalno hodanje trebaju pobuditi sumnju na mogućnost zlostavljanja, posebno "uglaste frakture" distalnog dijela femura. "Uglaste frakture" predstavljaju Salter-Harris tipa II frakture koju karakterizira prijelom s epifizeolizom. Kod djece školske dobi, frakture distalnog dijela okrajka femura najčešće su rezultat teške traume, poput pada s veće visine ili udara automobila, tijekom hodanja ili vožnje biciklom. Kod adolescenata osim visokoenergetskih mehanizama, poput sudara vozila ili udara automobila, sportske ozljede su važan uzrok fraktura distalnog dijela femura. Smjer izravne sile na koljeno određuje vrstu frakture i povezane ozljede. Primjerice, kada se valgus-tip sile izravno primjenjuje na lateralnu stranu distalnog dijela femura, kao kod ozljeda u nogometu, obično

rezultira Salter-Harris tipa II ili III frakturom (slika 4). Rupture prednjeg križnog ligamenta mogu se pojaviti zajedno s Salter-Harris tipom III frakturom. Alternativno, hiperfleksija distalnog dijela femura može rezultirati anteriornom dislokacijom epifize. U toj situaciji, proksimalni fragment frakturom može biti gurnut straga u potkoljenu jamu gdje može oštetiti poplitealne krvne žile i n. peroneus communis ili n. tibialis posterior. (9)



Slika 4. Valgusna ozljeda distalnog dijela femura kod adolescenata

(A) Valgusni i torzijski stres preko koljena može uzrokovati separaciju epifize.

(B) Kod skeletno nezrelog sportaša medijalni kolateralni ligament ostaje netaknut, dok se javlja Salter-Harris tipa II (kao na slici) ili tipa III frakturom.

Preuzeto s: UpToDate. (9)

## 7. Klinička prezentacija i fizikalni nalaz

U većini slučajeva dijagnoza frakture proksimalnog dijela femura lako se postavlja na temelju mehanizma ozljede i prisutnosti značajne boli u kuku. Ako se radi o frakturi s pomakom, zahvaćena noga često će biti rotirana prema van i skraćena (13). Osim toga, palpacija u području zdjelice i kuka obično uzrokuje značajnu bol, a raspon pokreta zgloba kuka je izrazito smanjen. Kod mlađe djece s frakturama bez pomaka (npr. stres frakture ili nepotpune frakture kuka), fizikalni nalaz često je suptilan i uključuje šepanje, bol u koljenu ili bol u kuku pri ekstremnim pokretima, posebno pri unutarnjoj rotaciji (14). Pažljiv pregled potreban je kako bi se izbjeglo previđanje ovih važnih nalaza. Potrebno je provesti potpuni neurovaskularni pregled distalno od mjesta frakture kako bi se isključile pridružene ozljede neurovaskularnih struktura. Frakture proksimalnog dijela bedrene kosti su pokazatelj traume jakom mehaničkom silom i često su povezane s drugim mišićno-koštanim ozljedama kao što su dislokacije kuka, frakture zdjelice i frakture distalnog dijela femura, kao i s ozbiljnom traumom abdomena, zdjelice i glave. Stoga, dijete s frakturom kuka zahtijeva procjenu prema načelima naprednog traumatskog zbrinjavanja.

Većina fraktura distalnog dijela femura kod djece može se dijagnosticirati na temelju kliničke prezentacije. Dijete će štediti zahvaćeni ekstremitet i imati lokaliziranu osjetljivost i oteklinu nad zahvaćenim dijelom femura. Prisutna je deformacija, skraćenje i/ili krepitacije pri palpaciji. Kliničar treba tražiti povezane znakove frakture proksimalnog dijela femura, poput boli u kuku i/ili karakterističnog položaja vanjske rotacije noge, jer frakture distalnog dijela femura mogu biti povezane s frakturom proksimalnog femura (10). Kožu treba pažljivo pregledati radi znakova otvorene frakture. Kao i kod svih drugih fraktura, prije i nakon imobilizacije potrebno je pažljivo neurovaskularno ispitivanje distalno od mjesta frakture kako bi se osiguralo da pomaknuta fraktura nije oštetila živce ili arterije. Sindrom kompartmenta bedra je rijedak kod frakture distalnog femura, ali značajno pridonosi morbiditetu (11).

Simptomi uključuju napetost i oteklinu bedra te visok intenzitet boli, posebno pri pasivnom pokretanju distalnih zglobova. Ostali klasični simptomi vaskularne okluzije, kao što su odsutstvo pulsa, blijedilo, trnci i paraliza također se mogu pojaviti kod sindroma kompartmenta, ali su manje učestali. Klinička procjena djeteta s frakturom distalnog dijela femura također mora identificirati druge istodobne i potencijalno opasne ozljede kada su povezane s visokoenergetskim traumama kao sudar vozila velike brzine. U takvim slučajevima procjenjuje se da se učestalost povezanih ozljeda kreće između 28 i 38%, a takve ozljede čine većinu morbiditeta, smrtnosti i troškova povezanih s liječenjem djece koje su doživjele frakture distalnog dijela femura (12).

## **8. Dijagnostika**

Nakon kliničkog pregleda početna procjena kod sumnje na prijelom femura trebala bi uključivati standardne radiografske snimke u anteroposteriornoj (AP) i lateralnoj (LL) projekciji kako bi se odredila linija prijeloma, stupanj pomaka te isključila eventualna pridružena dislokacija koljena (19,20). Dodatne projekcije koljena, mogu biti korisne kako bi se identificirali minimalno pomaknuti ili nepomaknuti prijelomi distalnog dijela bedrene kosti kod pacijenata kod kojih standardne rendgenske snimke nisu jasne ili ne pokazuju prijelom unatoč značajnom osjetljivosti kosti (19-22). Ako se prijelom smatra potencijalno nestabilnim, treba izbjegavati stresne projekcije jer mogu pogoršati nestabilnost. Također se može izvršiti snimanje kontralateralnog koljena radi usporedbe i otkrivanja suptilnih prijeloma distalnog dijela bedrene kosti.

Djeca mlađa od dvije godine kod kojih se sumnja na zlostavljanje trebaju proći kompletan skeletni pregled kako bi se procijenile druge koštane ozljede. AP rendgenska snimka zdjelice vrijedan je dodatak standardnim prikazima dijafize femura, jer dokazati pridružene

intertrohanterne frakture kuka, frakture vrata femura ili ozljede proksimalnog femura.(16, 17) Frakture distalnog dijela femura mogu biti povezane s ozljedama koljena, ozljedama ligamenata koljena, puknućem meniskusa i frakturama tibije. Obično su rendgenski snimci dovoljni za postavljanje dijagnoze. Upotreba Doppler ultrazvuka može biti korisna pri procjeni cirkulacije distalno od ozljede. Ako postoje klinički znaci kompartment sindroma treba izmjeriti tlak u istom. Ekstravazacija krvi u meka tkiva distalne bedrene regije i poplitealne jame rezultira pojavom modrica koja može postati izraženija unutar 72 sata nakon ozljede. U rijetkim slučajevima, scintigrafija kostiju i magnetska rezonanca (MRI) mogu biti korisni u dijagnostici malih impaktiranih fraktura kod djece (18).

U slučajevima kada standarne rendgenske snimke ne mogu jasno prikazati prijelom niti otekline mekih tkiva koriste se računalna tomografija (CT), magnetska rezonanca (MRI) ili ultrazvuk kako bi se postavila dijagnoza prijeloma ili bolje procijenio stupanj pomaka (19, 20, 22-24). Od ovih metoda obično se preferira CT. U jednoj maloj seriji djece s Salter-Harris tipom III prijeloma, obične rendgenske snimke su rutinski podcijenile stupanj pomaka prijeloma u usporedbi s računalnom tomografijom, s važnim implikacijama na izbor liječenja (23).

CT snimanje često je korisno u preoperativnom planiranju za kominutivne ili intraartikularne prijelome distalnog dijela bedrene kosti.

Ako postoji sumnja na vaskularnu ugroženost na temelju anamneze i kliničkog nalaza svakako pacijenta treba podvrgnuti CT angiografiji kako bi se procijenio vaskularni status. CT angiografija često se preferira kod pacijenata s višestrukim ozljedama (9).

## 9. Liječenje

Kada se razmatra način liječenja prijeloma, važno je uzeti u obzir vrstu prijeloma, povezane ozljede, mehanizam nastanka te dob djeteta. Cilj je odabrati najjednostavniju metodu koja će postići optimalne rezultate. Glavni ciljevi liječenja prijeloma su brza analgezija, što brži povratak funkcionalnosti, uz poštivanje procesa zarastanja i rasta kostiju. Najprikladnija početna kontrola boli kod djece s prijelomom bedrene kosti je parenteralna ili intranazalna opioidna analgezija (npr. intravenozni morfin ili intranazalni fentanil). Navedene treba što prije primijeniti kod hemodinamski stabilnog djeteta (7).

Postoje dvije osnovne metode liječenja: konzervativno liječenje sa ili bez primjene anestezije te operativno liječenje sa zatvorenom ili otvorenom repozicijom koštanih ulomaka te eventualnom osteosintezom. Većina prijeloma u djece se uspješno liječi konzervativno, dok se operativni zahvati primjenjuju samo u malom broju slučajeva.

### 9.1. Konzervativno liječenje

Princip liječenja prijeloma je osigurati odgovarajući položaj fragmenata (repozicija) i stabilizirati fragmente (imobilizacija) tijekom zarastanja kosti. Repozicija može biti zatvorena i otvorena (tzv. „krvava repozicija“). Stabilizacija fragmenata može se postići operativnim postupcima (intramedularna ili ekstramedularna osteosinteza), neoperativnim postupcima (imobilizacija sadrenim gipsom ili metodama trakcije). Najčešći neoperativni postupci podrazumijevaju zatvorenu repoziciju i stabilizaciju fragmenata imobilizacijom gipsom, Pavlikovim remenčićima ili kožnom ekstenzijom. (25)

Prijelomi femura česti su prijelomi u djece. Većinom je riječ o nestabilnim prijelomima srednje trećine uz skraćenje i rotaciju ulomaka. Za razliku od odraslih, u djece se prijelomi proksimalnog dijela femura događaju iznimno rijetko. Liječenje prijeloma prije svega ovisi o

životnoj dobi. Tako prijelomi femura u djece mlađe od 3 godine cijele brzo i spontano korigiraju zaostale deformacije. Stoga se najčešće liječe samo imobilizacijom. (42)

Prijelomi dijafize bedrene kosti kod dojenčadi obično se odmah tretiraju jednostavnim gipsom radi stabilizacije i smanjenja boli (27), nakon čega se primjenjuju Pavlikovi remenčići kako bi se imobilizirala ozlijeđena bedrena kost i održala optimalna pozicija za repoziciju kosti (28). Imobilizacija Pavlikovim remenčićima služi kao izvrsna metoda za liječenje prijeloma bedrene kosti kod novorođenčadi (28,29) jer omogućuje brzo formiranje koštanog kalusa s minimalnim komplikacijama (30). Istovremeno, pruža prednosti jednostavne primjene i prilagodljivosti, skraćenog zadržavanja u bolnici, minimalnih troškova te olakšanog pružanja njege i mijenjanja pelena (31, 29). Djeca u ovoj dobnoj skupini također imaju izvrstan potencijal remodelacije u pogledu kutnog odstupanja i nejednakosti duljine ekstremiteta (toleriraju skraćenje do 15 mm i kutno odstupanje do 30°) (32), što dodatno govori u prilog učinkovitosti remenčića. Također istraživanja pokazuju malu incidenciju lošeg srastanja, nepravilanog položaja i skraćanja ekstremiteta prilikom primjene kod dojenčadi (29). U slučaju rijetkih nestabilnih prijeloma u kojima Pavlikovi remenčići ne pružaju dovoljnu stabilnost, moguća alternativa je liječenje gipsanim zavojem za kuk (koksofemoralni gips), iako potencijalne komplikacije uključuju nepravilan položaj i ulkuse.

U djece starije od 6 mjeseci Pavlikovi remenčići ne pružaju dovoljnu stabilizaciju. Istraživanja su u ove djece pokazala visoku sposobnost ispravljanja angulacija te kompenzaciju skraćivanja (tolerira se do 20 mm skraćivanja i 15-20° kuta) (32), ali relativno nižu toleranciju rotacijskih deformiteta u ovoj dobnoj skupini (33). Stoga je tradicionalno u djece ove dobne skupine metoda liječenja bila ekstenzija kroz par tjedana te potom imobilizacija (34). Mnoga istraživanja su uspoređivala ranu imobilizaciju gipsom s ekstenzijom i odgođenom imobilizacijom. Pokazalo se da je u oba načina liječena vrijeme zarastanja slično, uz približno istu stopu skraćanja ekstremiteta, kutnog odstupanja i rotacijske deformacije, no rana



imobilizacija gipsanim zavojem za kuk povezana je sa značajno smanjenim stopama infekcija (35), kraćim trajanjem hospitalizacije i smanjenim troškovima liječenja (36, 37). Stoga rana imobilizacija gipsanim zavojem za kuk postaje češći odabir liječenja (34). Produljena imobilizacija sadrenim zavojem može biti komplicirana prekomjernim skraćanjem udova, paralizom n. peroneusa, maceracijom kože, kompartment sindromom i neprihvatljivom angulacijom. (38, 39). Stoga su potrebne pravilne tehnike imobilizacije gipsanim zavojem, a pacijente treba pažljivo i redovno pratiti tijekom nošenja imobilizacije (40). Promjena ili korekcija gipsa također su potrebni kako bi se smanjio rizik od prekomjernog skraćanja i kutnog odstupanja. Sveukupno, rana imobilizacija gipsanim zavojem za kuk je dobar način liječenja prijeloma dijafize bedrene kosti u ovoj dobnoj skupini. Ekstenzija s odgođenom imobilizacijom više nije prva metoda izbora prijeloma dijafize femura.

Unutar dobne skupine od 6 do 12 godina, neoperativne mjere poput ekstenzije, imobilizacije longetom i rane imobilizacije gipsanim zavojem za kuk i dalje mogu biti metoda izbora za mlađu djecu te mogu postići zadovoljavajuće stope zacjeljivanja s niskim stopama infekcija ili komplikacija. Međutim, neoperativne mjere se čine učinkovitima samo kod prijeloma s minimalnim pomakom koji su relativno rijetki (41). S porastom dobi djeteta, povećava se trajanje imobilizacije. Stoga su operativne alternative sve češće metoda izbora jer omogućuju raniju mobilizaciju i opterećenje. Osim toga, operativne tehnike povezane su i s nižim troškovima hospitalizacije (26).

## **9.2. Kirurško liječenje**

### **9.2.1. ESIN (Elastična stabilna intramedularna osteosinteza)**

ESIN (elastična stabilna intramedularna osteosinteza) je metoda pri kojoj se koriste čavli od nehrđajućeg čelika ili titana i zlatni je standard za liječenje prijeloma bedrene kosti kod djece starije od 5 godina (43). ESIN se široko primjenjuje za mnoge vrste prijeloma, ali je

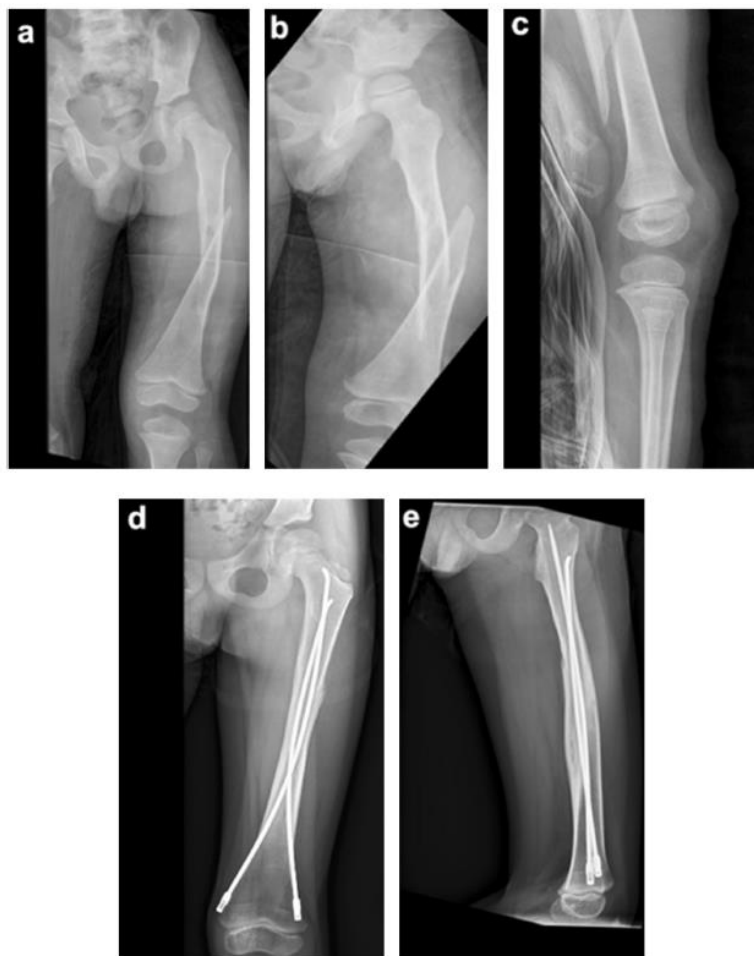posebno prikladan za stabilne poprečne ili kratke kose prijelome (41). ESIN ima mnoge prednosti u odnosu na druge kirurške metode, prije svega jer je metoda minimalno kirurški invazivna, ima niski rizik od infekcija i omogućuje kraće bolničko liječenje s brzim oporavkom (44). Također povezana je s bržim oporavkom s ostalim konzervativnim i operativnim metodama (45). ESIN pruža relativnu stabilnost uz dovoljno prostora za mikropomicanje na mjestu prijeloma, potičući prirodno zacjeljivanje s obilnom tvorbom kalusa bez ometanja razvoja epifize (46).

Postoje dvije vrste fleksibilnih elastičnih čavala - čavli od titana (TEN) i čavli od nehrđajućeg čelika, s manjim razlikama u načinu primjene. TEN čavli su elastičniji i mogu diferencirati opterećenje mjesta prijeloma od sila potrebnih za brzo formiranje kalusa (47). Međutim, biomehanički dokazi su pokazali da pacijenti koji teže više od 49 kg ili su stariji od 11 godina imaju veću tendenciju za sagitalnu i koronarnu deformaciju čavli u prijelomima bedrene kosti tretiranih s fleksibilnijim TEN čavlina. To rezultira gubitkom optimalnog položaja frakturnih ulomaka u sagitalnoj i koronarnoj ravnini, što uzrokuje loše radiografske i kliničke rezultate (40). Čavli od nehrđajućeg čelika su čvršći pa se više preporučuju za liječenje ovih prijeloma u teže djece (47, 48). Također je potrebna pravilna kirurška tehnika i iskustvo za postizanje optimalne rotacijske, aksijalne i translacijske stabilnosti kod ovih pacijenata.

Elastične žice se mogu plasirati anterogradno ili retrogradno. Tijekom anterogradnog plasiranja dvije fleksibilne žice plasiraju se kroz proksimalne lateralne ulazne točke ispod velikog trohantera, dok se retrogradno vrši kroz medijalnu i lateralnu ulaznu točku 2-3 cm iznad distalnog kraja dijafize bedrene kosti. Retrogradno uvođenje se preporučuje za većinu prijeloma iznad odgovarajućih ulaznih točaka, čak i za prijelome distalne trećine bedrene kosti, jer pruža veću stabilnost prijeloma. S druge strane, anterogradno uvođenje se koristi za prijelome distalno od prijelaza distalne dijafize u metafizu. Istovremeno, anterogradnom tehnikom teže se postiže maksimizacija širenja žica na mjestu prijeloma, što je ključno za postizanje stabilnosti

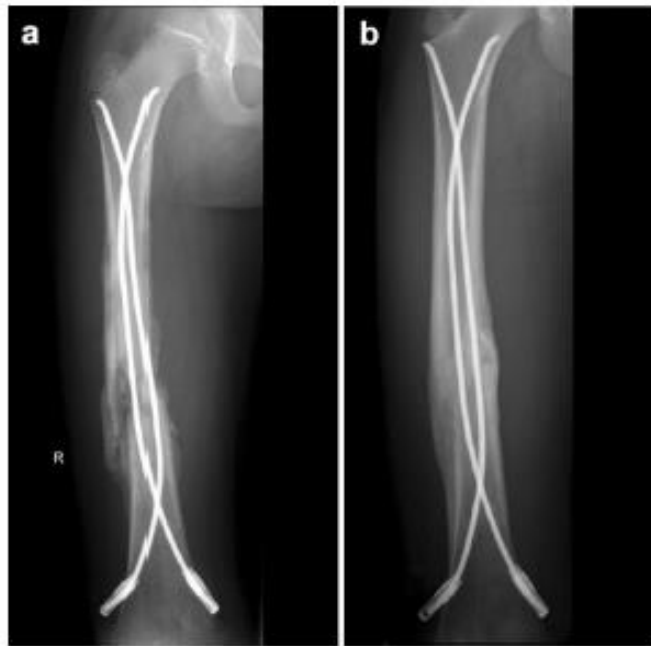prijeloma. Stoga je primjena ploče poželjnija kod prijeloma koji uključuju proksimalnije i distalnije dijelove bedrene kosti, jer mogućnost premošćivanja metafizno-dijafiznih spojnica stabilizira prijelom izbjegavajući prolaz kroz epifize (26).

Elastično postavljanje osteosinteze ima neke nedostatke kao što su ispadanje žica, nepravilno zarastanje kosti i neprihvatljivo skraćivanje kod nestabilnih prijeloma ili kominutivnih prijeloma (26).



Slika 5. (A–C) Preoperativni rendgenski snimak 6-godišnjeg dječaka (18 kg) s lijevim zatvorenim spiralnim prijelomom dijafize bedrene kosti, nastalim padom. (D), (E) Postoperativni rendgenski snimak snimljen nakon 9 mjeseci, prikazuje dobru stabilizaciju prijeloma pomoću TEN-a i obilnom formacijom kalusa.

Preuzeto s PubMed: (26)



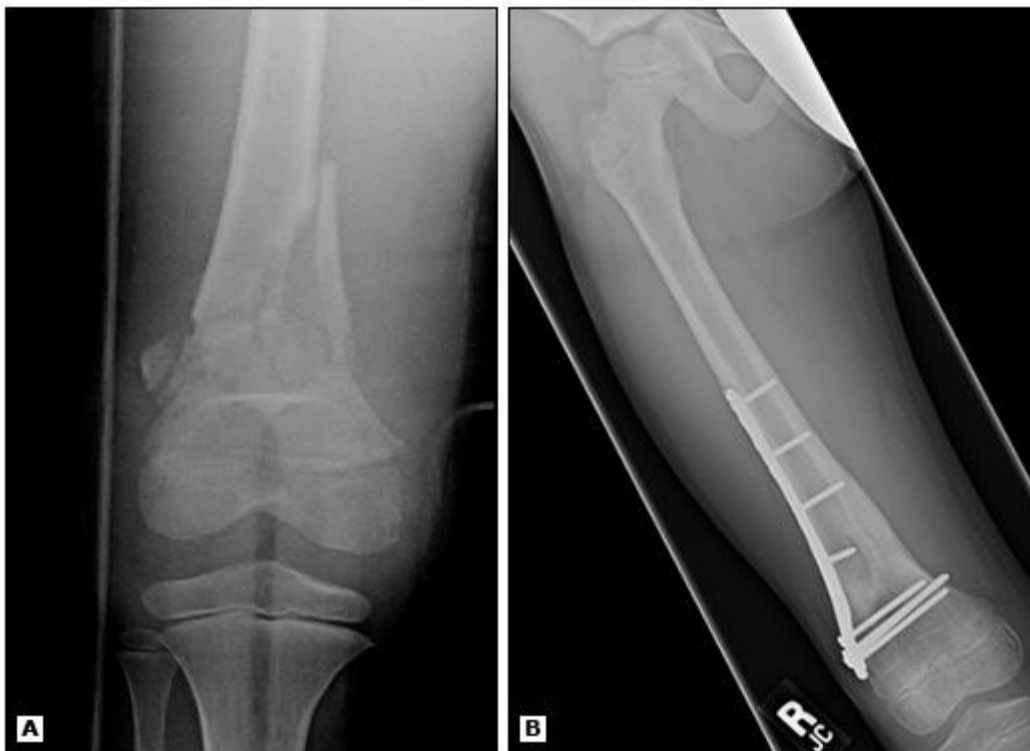Slika 6. (A) Neposredni postoperativni rendgenski snimak 11-godišnjeg dječaka (35 kg) s desnim srednjim 1/3 zatvorenim kominutivnim prijelomom dijafize bedrene kosti, koji je liječen s TEN-om i stabiliziran čepovima na krajevima. (B) Postoperativni rendgenski snimak snimljen nakon 6 mjeseci, prikazuje zadovoljavajući oporavak u smislu duljine, kuteva i rotacije.

Preuzeto s PubMed: (26)

### 9.2.2. Fiksacija pločicama i vijcima

Kod fiksacije submuskularnom pločicom (Slika 6.) pacijent je položen u ležeći položaj, a postupak se izvodi pod fluoroskopijom (49). Ploča se prethodno oblikuje prema kosti kako bi se postiglo dobro prilijezanje. Lateralni uzdužni rez dužine u duljini od 2-3 cm izvodi se na bedru iznad frakture. Zatim se ploča kroz rez postavlja na kost i pričvršćuje se proksimalno i distalno od mjesta prijeloma radi stabilne repozicije. Iako se pločice mogu primijeniti kod različitih prijeloma, studije pokazuju da su najučinkovitije u pružanju čvrste stabilizacije za nestabilne prijelome, bilo proksimalne ili distalne i kominutivne prijelome. Također se koriste

kod pretila djece (> 49 kg) kod kojih ESIN više nije odgovarajuća metoda izbora (26). Interes za metode submuskularne fiksacije pločicom povećao se jer tradicionalna metoda postavljanja kompresijskih ploča produžuje vrijeme zahvata i uzrokuje značajnu štetu na mekim tkivima te je povezana s visokom stopom infekcija. Glavne prednosti fiksacije submuskularnom pločicom uključuju kraće trajanje zahvata i očuvanje opskrbe periosta krvlju, što značajno smanjuje oštećenje mekih tkiva, stope komplikacija i ožiljke (50).



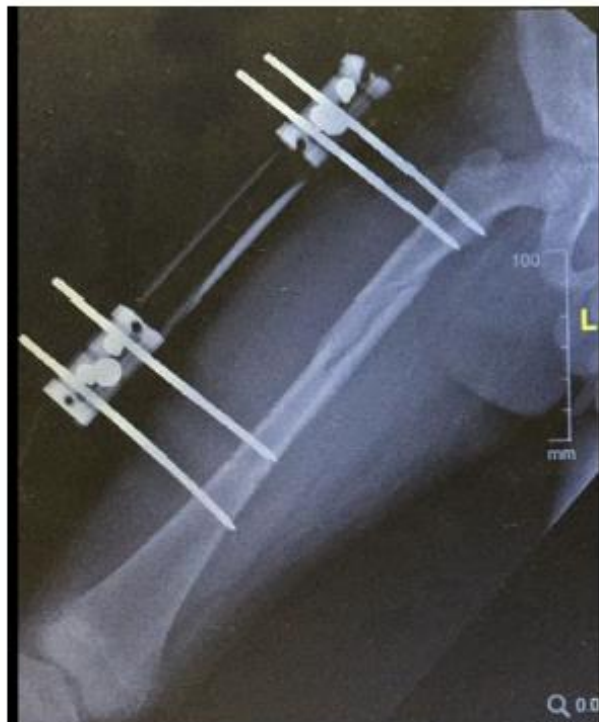Slika 7. Kominutivni prijelomi distalnog dijela bedrene kosti koji ne uključuju zonu rasta (A) često se najbolje fiksiraju pločicom i vijcima (B).

Preuzeto s UpToDate: (9)

### 9.2.3. Vanjska fiksacija

Vanjska fiksacija (Slika 7.) stabilizira prijelome perkutano. Nakon repozicije prijeloma, pinovi se postavljaju okomito na proksimalne i distalne odsječke bedrene kosti te se zatim stabiliziraju

pomoću šina, prstenova ili lukova. Vanjska fiksacija se često preporučuje za teške prijelome koji uzrokuju ozbiljno oštećenje neurovaskularnog tkiva, te u slučaju opsežnim mekotkivnim ozljedama kod otvorenih prijeloma i prijeloma koji su povezani s višestrukim ozljedama (26). Vanjska fiksacija služi kao početna stabilizacija za takve prijelome. Također se koristi za prijelome metafize i dijafize koji se javljaju kod djece kao posljedica patoloških stanja poput koštanih cista i neosificirajućih fibroma (26). Vanjska fiksacija je tehnički jednostavnija za izvođenje uz mali rizik komplikacija i niski rizik oštećenja zone rasta kosti. Njezini nedostaci su što ponekad može dovesti do sporog zacjeljivanja, infekcije mjesta uboda, prekomjernog rasta kosti, lošeg poravnanja i refraktura, što ukazuje na nedostatke u primjeni vanjskih fiksatora.



Slika 8. Rendgenski snimak 9-godišnjeg dječaka (40 kg) s lijevim proksimalnim 1/3 zatvorenim komunikativnim prijelomom dijafize bedrene kosti uzduž s dugim spiralnim prijelomima i intraabdominalnom ozljedom, koji je liječen vanjskom fiksacijom.

Preuzeto s PubMed: (26)

## 10. Postoperativni tijek

Formiranje dovoljno čvrstog kalusa kod prijeloma bedrene kosti obično se događa unutar šest tjedana nakon tretmana. Stoga, duljina liječenja konzervativnim ili kirurškim tehnikama rijetko prelazi taj vremenski okvir. Praćenje traje nešto duže. Jednostavni slučajevi obično ne zahtijevaju praćenje dulje od godine dana. Oni s komplikacijama mogu zahtijevati produljeno praćenje sve do postizanja koštane zrelosti. Liječenje vanjskim fiksatorom omogućava ranu mobilizaciju, međutim, opisane su komplikacije poput refrakture ili sekundarne frakture nakon uklanjanja osteosintetskog materijala. (7) Stoga, vanjski fiksatori ostaju na mjestu sve dok radiografski ne bude dokazano čvrsto zacjeljenje prijeloma kako bi se smanjio rizik od refrakture. To može biti i do četiri mjeseca nakon postavljanja fiksatora (10 do 16 tjedana). Djeca koja su podvrgnuta unutarnjoj osteosintezi, bilo pomoću pločica ili intramedularne stabilizacije, također se brzo mobiliziraju. Uklanjanje tih implantata obično se obavlja šest mjeseci ili više nakon definitivnog tretmana, ako je ekstrakcija uopće potrebna. Kontraktura koljena je rijetka, ali se može javiti kod titanskih čavala uvedenih distalno ili kod liječenja vanjskim fiksatorom. U tim slučajevima, fizikalna terapija može biti korisna. (7)

## 11. Rasprava

Liječenje prijeloma bedrene kosti u djece je kompleksan proces koji zahtijeva pažljivu procjenu i odabir optimalne terapije.

Konzervativno liječenje prijeloma bedrene kosti u djece često se primjenjuje u slučajevima stabilnih i nepomičnih prijeloma. Gips ili udlaga pružaju stabilizaciju kosti i omogućuju

prirodan proces zacjeljivanja. Prednosti konzervativnog pristupa uključuju manju invazivnost, smanjen rizik od infekcija i kraće vrijeme boravka u bolnici. Međutim, konzervativno liječenje može ograničiti mobilnost pacijenta i dovesti do produženog perioda imobilizacije, što može rezultirati mišićnom atrofijom, gubitkom funkcionalnosti i duljim razdobljem rehabilitacije.

S druge strane, kirurški pristupi kao što su vanjska i unutarnja fiksacija sve je češće metoda izbora u liječenju prijeloma bedrene kosti u djece. Vanjski fiksator omogućuje ranu mobilizaciju pacijenta, dok unutarnja fiksacija, poput upotrebe ploča ili čavala, uz ranu mobilizaciju pruža stabilnost kosti i omogućuje bolju repoziciju prijeloma. ESIN je kirurška tehnika koja se sve češće primjenjuje u liječenju prijeloma bedrene kosti u djece. Ova metoda uključuje umetanje elastičnih intramedularnih čavala u kost kako bi se postigla stabilnost i potpora za pravilan rast i zacjeljivanje kosti. Glavni cilj ESIN-a je omogućiti rani oporavak, brže zacjeljivanje prijeloma i smanjiti rizik od komplikacija. Jedna od glavnih prednosti ESIN-a je minimalna invazivnost postupka. Umetanje elastičnih čavala zahtijeva manji rez u usporedbi s drugim kirurškim tehnikama, što rezultira manjim oštećenjem okolnog tkiva i mišića. Ova minimalno invazivna priroda postupka doprinosi bržem oporavku pacijenta, smanjenom krvarenju i manjoj postoperativnoj boli. Također, vjerojatnost infekcija se smanjuje zbog manjeg reza na koži. Prednosti kirurških pristupa uključuju veću kontrolu nad anatomskom repozicijom, brže vrijeme zacjeljivanja i ranu mobilizaciju pacijenta. Međutim, kirurški pristup može biti invazivan, može rezultirati komplikacijama kao što su infekcije, refrakture ili problemi s uklanjanjem implantata.

Rezultati istraživanja pokazuju da postoji kontinuirana debata i nedostatak konsenzusa o najboljem pristupu liječenju prijeloma bedrene kosti u djece. Neke studije sugeriraju da konzervativno liječenje može biti jednako učinkovito kao kirurško liječenje, posebno u stabilnim prijelomima. Druga istraživanja daju prednost kirurškom pristupu s obzirom na brže zacjeljivanje kosti i ranije mobilizacije.



Važno je uzeti u obzir individualne karakteristike pacijenta, prirodu prijeloma i dob prilikom odabira metode liječenja. Također je važno pratiti pacijente tijekom rehabilitacije i procijeniti dugoročne ishode liječenja. Liječenje prijeloma bedrene kosti u djece predstavlja izazov za ortopedске stručnjake s obzirom da konzervativni pristupi i kirurške metode imaju svoje prednosti i nedostatke.

## **12. Zaključak**

Prijelomi bedrene kosti u djece predstavljaju ozbiljnu ozljedu koja zahtijeva brzo i adekvatno liječenje kako bi se postigla što bolja funkcionalna i anatomske ispravna rehabilitacija. Klinička slika i dijagnoza prijeloma bedrene kosti kod djece zahtijevaju dobru procjenu uz uporabu dijagnostičkih alata poput rendgenskih snimki, magnetske rezonance ili kompjutorske tomografije, kako bi se odredila priroda prijeloma i moguće pridružene ozljede. Izbor terapijskog pristupa ovisi o dobi djeteta, vrsti i lokalizaciji prijeloma, kao i drugim faktorima poput prisutnosti komplikacija i stabilnosti prijeloma. Konzervativno liječenje, uključujući imobilizaciju ili primjenu gipsa, može biti prikladno za neke prijelome, dok za druge prijelome može biti potrebna kirurška intervencija. Kirurško liječenje prijeloma bedrene kosti u djece može uključivati različite tehnike poput intramedularnih žica, pločica i vijaka. Odabir odgovarajuće metode je individualan, uzimajući u obzir faktore poput dobi djeteta, stabilnosti prijeloma i mogućnosti postizanja anatomske korektne repozicije. Važan aspekt u liječenju prijeloma bedrene kosti u djece je rehabilitacija. Rani početak fizioterapije, pod nadzorom stručnjaka, može pomoći u smanjenju komplikacija, vraćanju funkcionalnosti i postizanju optimalnih rezultata oporavka.

### **13. Sažetak**

Prijelomi bedrene kosti kod djece zahtijevaju pravovremeno i adekvatno liječenje radi postizanja optimalnih rezultata. Konzervativno liječenje, poput imobilizacije gipsom primjenjuje se za stabilne prijelome. Nestabilni prijelomi ili prijelomi s pomakom mogu zahtijevati kirurški pristup za postizanje anatomske korektne repozicije i fiksacije. Kirurške metode uključuju elastičnu stabilnu intramedularnu osteosintezu (ESIN) i vanjsku fiksaciju. Odabir odgovarajuće metode ovisi o vrsti prijeloma, dobi djeteta i stručnosti kirurga. Važno je pratiti pacijente nakon liječenja zbog mogućih komplikacija poput avaskularne nekroze glave bedrene kosti. Praćenje pacijenata i prepoznavanje komplikacija su ključni. Liječenje prijeloma bedrene kosti u djece zahtijeva individualni pristup, pravovremenu terapiju i praćenje. Cilj je postići uspješne rezultate i povrat djeteta u normalne aktivnosti.

Ključne riječi: bedrena kost, dječja kirurgija, ESIN, fraktura, liječenje

### **14. Summary**

Fractures of the femur in children require timely and adequate treatment to achieve optimal results. Conservative treatment, such as immobilization with a cast, is applied in stable fractures. Unstable fractures or fractures with dislocation may require surgical treatment to achieve anatomically correct reduction and fixation. Surgical methods include elastic stable intramedullary nailing (ESIN) and external fixation. The choice of the appropriate method depends on the type of fracture, the age of the child, and the expertise of the surgeon. It is important to follow up the patients post treatment in order to recognize possible complications such as avascular necrosis of the femoral head. Patient monitoring and identification of

complications are crucial. The treatment of femur fractures in children requires an individualized approach, timely therapy, and follow-up. The goal is to achieve successful outcomes and return the child to normal activity.

Key words: ESIN, femur, fracture, pediatric surgery, treatment

## 15. Literatura

1. Križan Z. Kompendij anatomije čovjeka. 3. izd. 3. dio, Pregled građe grudi, trbuha, zdjelice, noge i ruke: za studente opće medicine i stomatologije. Zagreb: Školska knjiga; 1997. str. 203-4.
2. Pathania D, Knipe H, El-Feky M, Delbet classification. Reference article, Radiopaedia.org (pristupljeno 21.06.2023) Dostupno na <https://doi.org/10.53347/rID-70694>
3. Antabak A. Prijelomi i iščašenja u dječjoj dobi. U: Šoša T, Sutlić Ž, Stanec Z, Tonković i urednici. Kirurgija. Zagreb: Naklada ljevak; 2007. str. 1063-7
4. Gustilo RB, Anderson JT. Prevention of infection in the treatment of one thousand and twenty-five open fractures of long bones: retrospective and prospective analyses. J Bone Joint Surg Am. 1976;58(4):453-8.
5. Slongo T, Audigé L, AO Pediatric Classification Group (2007) AO Pediatric Comprehensive Classification of Long-Bone Fractures (PCCF). Switzerland 2007. str. 24-6.
6. Brown JH, DeLuca SA. Growth plate injuries: Salter-Harris classification. Am Fam Physician. 1992;46(4):1180-4
7. Kimberly P Stone, MD, MS, MA, Klane White, MD. Femoral shaft fractures in children [Internet]. UpToDate. 2021 [pristupljeno 24.05.2023.]. Dostupno: <https://www.uptodate.com>
8. Kimberly P Stone, MD, MS, MA, Klane White, MD. Hip fractures in children [Internet]. UpToDate. 2021 [pristupljeno 24.05.2023.]. Dostupno: <https://www.uptodate.com>
9. Kimberly P Stone, MD, MS, MA, Klane White, MD. Distal femoral fractures in children [Internet]. UpToDate. 2022 [pristupljeno 24.05.2023.]. Dostupno: <https://www.uptodate.com>

10. Bellamy JT, Ward LA, Fletcher ND. Evaluation of pediatric distal femoral physeal fractures and the factors impacting poor outcome requiring further corrective surgery. *J Pediatr Orthop B* 2021; 30:6.
11. Arkader A, Friedman JE, Warner WC Jr, Wells L. Complete distal femoral metaphyseal fractures: a harbinger of child abuse before walking age. *J Pediatr Orthop* 2007; 27:751.
12. Arkader A, Warner WC Jr, Horn BD, et al. Predicting the outcome of physeal fractures of the distal femur. *J Pediatr Orthop* 2007; 27:703.
13. Davila S., Antoljak T. Ozljede kuka i natkoljenice U: Šoša T, Sutlić Ž, Stanec Z, Tonković i urednici. *Kirurgija*. Zagreb: Naklada Ljevak; 2007. str. 965.
14. Smith NC, Parker D, McNicol D. Supracondylar fractures of the femur in children. *J Pediatr Orthop* 2001; 21:600.
15. Antabak A, Čagalj M, Borščak N, Ivelj R, Papeš D, Halužan D i sur. PRIJELOMI BEDRENE KOSTI U DJECE – OKOLNOSTI I UZROCI NASTANKA. *Liječnički vjesnik* [Internet]. 2017 [pristupljeno 26.05.2023.];139(1-2). Dostupno na: <https://hrcak.srce.hr/178442>
16. Bennett FS, Zinar DM, Kilgus DJ. Ipsilateral hip and femoral shaft fractures. *Clin Orthop Relat Res*. 1993;296:168–177.
17. Cannon SR, Pool CJ. Traumatic separation of the proximal femoral epiphysis and fracture of the mid-shaft of the ipsilateral femur in a child. A case report and review of the literature. *Injury*. 1983;15(3):156–158
18. Waters PM, Skaggs DL, Flynn JM. *Rockwood and Wilkins' fractures in children*. Philadelphia: Wolters Kluwer; 2020.
19. Herring JA. *Tachdjian's Pediatric Orthopadeics*, 4th, Saunders, Philadelphia 2007
20. Beaty JH, Kumar A. Fractures about the knee in children. *J Bone Joint Surg Am* 1994; 76:1870.

21. Eid AM, Hafez MA. Traumatic injuries of the distal femoral physis. Retrospective study on 151 cases. *Injury* 2002; 33:251.
22. Brone LA, Wroble RR. Salter-Harris type III fracture of the medial femoral condyle associated with an anterior cruciate ligament tear. Report of three cases and review of the literature. *Am J Sports Med* 1998; 26:581.
23. Lippert WC, Owens RF, Wall EJ. Salter-Harris type III fractures of the distal femur: plain radiographs can be deceptive. *J Pediatr Orthop* 2010; 30:598.
24. Pennock AT, Ellis HB, Willimon SC, et al. Intra-articular Physeal Fractures of the Distal Femur: A Frequently Missed Diagnosis in Adolescent Athletes. *Orthop J Sports Med* 2017; 5:2325967117731567
25. Antabak A, Borščak N, Čagalj M, Ivelj R, Bumči I, Papeš D i sur. Treatment of Pediatric Femoral Fractures in the City of Zagreb. *Acta clinica Croatica* [Internet]. 2020 [pristupljeno 16.06.2023.];59.(4.):686-694. <https://doi.org/10.20471/acc.2020.59.04.15>
26. Liau GZQ, Lin HY, Wang Y, Nistala KRY, Cheong CK, Hui JHP. Pediatric Femoral Shaft Fracture: An Age-Based Treatment Algorithm. *Indian Journal of Orthopaedics*. 2020 Oct 10;55(1):55–67.
27. Schenk, R. (1980). *Treatment of fractures in children and adolescents* (p. 408). New York: Springer
28. Stannard, J. P., Christensen, K. P., & Wilkins, K. E. (1995). Femur fractures in infants: A new therapeutic approach. *Journal of Pediatric Orthopedics*, 15(4), 461–466.
29. Rush, J. K., Kelly, D. M., Sawyer, J. R., Beaty, J. H., & Warner, W. C., Jr. (2013). Treatment of pediatric femur fractures with the Pavlik harness: Multiyear clinical and radiographic outcomes. *Journal of Pediatric Orthopedics*, 33(6), 614–617.

30. Podeszwa, D. A., Mooney, J. F., 3rd, Cramer, K. E., & Mendelow, M. J. (2004). Comparison of Pavlik harness application and immediate spica casting for femur fractures in infants. *Journal of Pediatric Orthopedics*, 24(5), 460–462.
31. Morris, S., Cassidy, N., Stephens, M., McCormack, D., & McManus, F. (2002). Birth-associated femoral fractures: incidence and outcome. *Journal of Pediatric Orthopedics*, 22(1), 27-30
32. Say, F., Gurler, D., Inkaya, E., Yener, K., & Bulbul, M. (2014). Which treatment option for paediatric femoral fractures in schoolaged children: elastic nail or spica casting? *European Journal of Orthopaedic Surgery and Traumatology*, 24(4), 593–598.
33. Davids, J. R. (1994). Rotational deformity and remodeling after fracture of the femur in children. *Clinical Orthopaedics and Related Research*, 302, 27–35.
34. Younis, M. H., Mahmoud, K., Kawas, A., & Ibrahim, T. (2019). Early versus late hip spica casting for paediatric femoral shaft fractures. *Journal of Pediatric Orthopedics Part B*, 28(2),122-126.
35. Rasool, M. N., Govender, S., & Naidoo, K. S. (1989). Treatment of femoral shaft fractures in children by early spica casting. *South African Medical Journal*, 76(3), 96–99.
36. Wright, J. G. (2000). The treatment of femoral shaft fractures in children: A systematic overview and critical appraisal of the literature. *Canadian Journal of Surgery*, 43(3), 180–189.
37. Yandow, S. M., Archibeck, M. J., Stevens, P. M., & Shultz, R. (1999). Femoral-shaft fractures in children: A comparison of immediate casting and traction. *Journal of Pediatric Orthopedics*, 19(1), 55–59.
38. Lee, Y. H., Lim, K. B., Gao, G. X., Mahadev, A., Lam, K. S., Tan, S. B., et al. (2007). Traction and spica casting for closed femoral shaft fractures in children. *Journal of Orthopaedics and Surgery (Hong Kong)*, 15(1), 37–40.

39. Esenyel, C. Z., Ozturk, K., Adanir, O., Aksoy, B., Esenyel, M., & Kara, A. N. (2007). Skin traction in hip spica casting for femora fractures in children. *Journal of Orthopaedic Science*, 12(4), 327–333.
40. Hunter, J. B. (2005). Femoral shaft fractures in children. *Injury*, 36(Suppl 1), A86–93.
41. Nascimento, F. P., Santili, C., Akkari, M., Waisberg, G., Reis Braga, S. D., & de Barros Fucs, P. M. (2010). Short hospitalization period with elastic stable intramedullary nails in the treatment of femoral shaft fractures in school children. *Journal of Children's Orthopaedics*, 4(1), 53–60.
42. Sutlić Ž, Mijatović D, Augustin G, Dobrić I. Kirurgija. Školska knjiga; 2022.
43. Ligier, J. N., Metaizeau, J. P., Prevot, J., & Lascombes, P. (1988). Elastic stable intramedullary nailing of femoral shaft fractures in children. *Journal of Bone and Joint Surgery British Volume*, 70(1), 74–77.
44. Furlan, D., Pogorelic, Z., Biocic, M., Juric, I., Budimir, D., Todoric, J., et al. (2011). Elastic stable intramedullary nailing for pediatric long bone fractures: Experience with 175 fractures. *Scandinavian Journal of Surgery*, 100(3), 208–215.
45. Park, K. C., Oh, C. W., Byun, Y. S., Oh, J. K., Lee, H. J., Park, K. H., et al. (2012). Intramedullary nailing versus submuscular plating in adolescent femoral fracture. *Injury*, 43(6), 870–875.
46. Lohiya, R., Bachhal, V., Khan, U., Kumar, D., Vijayvargiya, V., Sankhala, S. S., et al. (2011). Flexible intramedullary nailing in paediatric femoral fractures. A report of 73 cases. *Journal of Orthopaedic Surgery and Research*, 6, 64.
47. Flynn, J. M., Hresko, T., Reynolds, R. A., Blasier, R. D., Davidson, R., & Kasser, J. (2001). Titanium elastic nails for pediatric femur fractures: A multicenter study of early results with analysis of complications. *Journal of Pediatric Orthopedics*, 21(1), 4–8.



48. Shaha, J., Cage, J. M., Black, S., Wimberly, R. L., Shaha, S. H., & Riccio, A. I. (2018). Flexible intramedullary nails for femur fractures in pediatric patients heavier than 100 pounds. *Journal of Pediatric Orthopedics*, 38(2), 88–93.
49. Shaner, A., & Sponseller, P. (2017). Submuscular plate for pediatric femoral fractures. *JBJS Essential Surgical Techniques*, 7(1),el.
50. Abdelgawad, A. A., Sieg, R. N., Laughlin, M. D., Shunia, J., & Kanlic, E. M. (2013). Submuscular bridge plating for complex pediatric femur fractures is reliable. *Clinical Orthopaedics and Related Research*, 471(9), 2797–2807
51. McKeon, K. O. D. J., & Gordon, J. E. (2010). Pediatric femoral shaft fractures: Current and future treatment. *International Journal of Clinical Rheumatology*, 5(6), 687–697.
52. Harvey, A. R., Bowyer, G. W., & Clarke, N. M. P. (2002). The management of paediatric femoral shaft fractures. *Current Orthopaedics.*, 16, 293–299.

## **Životopis**

Filip Kolaček rođen je 16.10.1995. godine u Zagrebu. Osnovnu školu Matka Laginje završio je u Zagrebu, kao i opću I. gimnaziju. 2016. godine započinje studij medicine na Sveučilištu u Rijeci. Za vrijeme studiranja sudjeluje na kongresima te je autor i koautori određenog broja prikaza slučajeva. Prisustvuje 11. međunarodnom kongresu Croatian Esthetic Medicine Symposium (CEMS) i aktivno sudjeluje na 7. Studentskom kongresu hitne medicine u Rijeci. Aktivno se služi engleskim i njemačkim jezikom.