

Slikovne metode u dijagnostici karcinoma prostate

Rožmarić, Adam

Master's thesis / Diplomski rad

2023

Degree Grantor / Ustanova koja je dodijelila akademski / stručni stupanj: **University of Rijeka, Faculty of Medicine / Sveučilište u Rijeci, Medicinski fakultet**

Permanent link / Trajna poveznica: <https://um.nsk.hr/um:nbn:hr:184:068892>

Rights / Prava: [Attribution 4.0 International](#)/[Imenovanje 4.0 međunarodna](#)

Download date / Datum preuzimanja: **2025-03-17**



Repository / Repozitorij:

[Repository of the University of Rijeka, Faculty of Medicine - FMRI Repository](#)



SVEUČILIŠTE U RIJECI

MEDICINSKI FAKULTET

INTEGRIRANI PREDDIPLOMSKI I DIPLOMSKI

SVEUČILIŠNI STUDIJ MEDICINE

Adam Rožmarić

SLIKOVNE METODE U DIJAGNOSTICI KARCINOMA PROSTATE

Diplomski rad

Rijeka, 2023.

SVEUČILIŠTE U RIJECI

MEDICINSKI FAKULTET

INTEGRIRANI PREDDIPLOMSKI I DIPLOMSKI

SVEUČILIŠNI STUDIJ MEDICINE

Adam Rožmarić

SLIKOVNE METODE U DIJAGNOSTICI KARCINOMA PROSTATE

Diplomski rad

Rijeka, 2023.

Mentor rada: izv. prof. dr. sc. Dean Markić, dr. med.

Diplomski rad ocjenjen je dana _____ u/na _____, pred
povjerenstvom u sastavu:

1. izv. prof. dr. sc. Romano Oguić, dr. med.
2. doc. dr. sc. Stanislav Sotošek, dr. med.
3. izv. prof. dr. sc. Josip Španjol, dr. med.

Rad sadrži 24 stranice, 6 slika, 0 tablica, 22 literaturna navoda.

Najveće zahvale idu mojoj majci Iris koja me naučila ustrajnosti i uvijek vjerovala u mene, ocu Miljenku na bezuvjetnoj podršci, bratu Davidu na čijem laptopu je ovaj rad napisan i baki Ivanki koja je uvijek brinula da ne idem u Rijeku gladan. Posebno hvala Teni na pruženoj podršci i razumijevanju.

Izrazito sam zahvalan mom mentoru izv. prof. dr. sc. Deanu Markiću, dr. med. što je uvijek bio na raspolaganju i bez čije pomoći ne bi bilo ovog rada.

Sadržaj

1.UVOD	2
1.1.Anatomija prostate	2
1.2.Funkcija prostate	3
2.SVRHA RADA.....	4
3.PREGLED LITERATURE NA ZADANU TEMU	5
3.1.Transrektalna ultrazvučna sonografija	8
3.1.1.Tehnika izvođenja transrektalne sonografije	5
3.2. Biopsija prostate vođena transrektalnimultrazvukom	7
3.3.Multiparametrijska magnetska rezonanca prostate	9
3.3.1.Interpretacija mpMR-a	10
3.4.Metode MR-om vođene biopsije prostate	12
3.4.1.Metoda kognitivne fuzije.....	12
3.4.2.In-bore MR-om vođena biopsija.....	12
3.4.3.Fuzijska MR/TRUS biopsija	13
3.5.Kompjutorizirana tomografija.....	14
3.6.Scintigrafija kosti	14
3.7.Pozitronska emisijska tomografija i kompjutorizirana tomografija	15
4.RASPRAVA.....	16
5.ZAKLJUČAK.....	18
6.SAŽETAK.....	19
7.SUMMARY	20
8.LITERATURA	21
9.ŽIVOTOPIS.....	24

POPIS SKRAĆENICA I AKRONIMA

SZO-Svjetska zdravstvena organizacija

HDI- indeks ljudskog razvoja

LUTS – simptomi donjeg urinarnog trakta

BHP – benigna hiperplazija prostate

PSA-prostata specifični antigen

DRP – digitorektalni pregled

TRUS – transrektalna ultrazvučna sonografija

mpMR – multiparametrijska magnetska rezonanca

DCE-MR – dinamička kontrastom pojačana magnetska rezonanca

DWI-MR – difuzijski mjereno oslikavanje magnetskom rezonancom

PI-RADS – Prostate Imaging – Reporting and Data System

ADC – prividan koeficijent difuzije

CT – kompjutorizirana tomografija

PET-CT – pozitronska emisijska tomografija i kompjutorizirana tomografija

PET – pozitronska emisijska tomografija

PSMA – prostata specifični membranski antigen

⁶⁸Ga-PSMA-11 – 68-galdonijum – prostata specifični membranski antigen 11

⁶⁸Ga-PSMA – 68-galdonijum – prostata specifični membranski antigen

1. UVOD

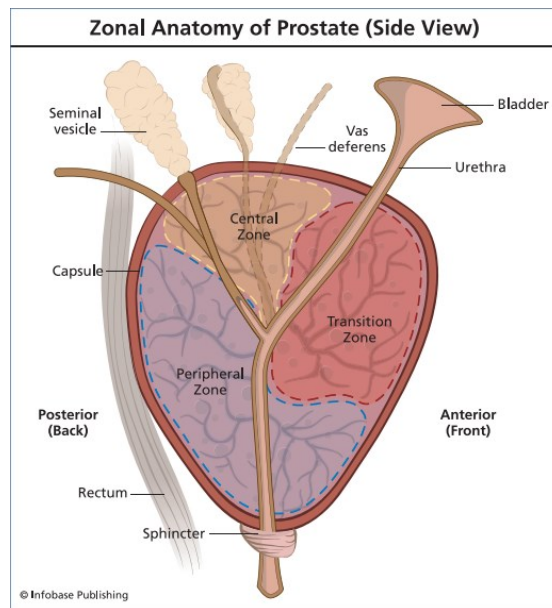
Karcinom prostate je bio treća najčešća dijagnosticirana maligna bolest prema Svjetskoj zdravstvenoj organizaciji (SZO) u 2020. godini. U više od 50% zemalja je to bila najčešće dijagnosticirana maligna bolest (112 od 185 zemalja). Incidencija se značajno razlikuje između zemalja koje imaju visok indeks ljudskog razvoja (HDI) u odnosu na one koje imaju niži HDI, 37,5 naspram 11,3 bolesnika s karcinomom prostate na 100 000 stanovnika. (1)

Razlog radi kojeg se veći broj karcinoma prostate otkrije u razvijenim zemljama je taj što je tamo dostupna pretraga prostata specifičnog antigena (PSA) koja je dobar pokazatelj zbivanja u prostati koji može usmjeriti daljnje pretrage, ali je problem što PSA može biti lažno pozitivan i lažno negativan. Starost i pozitivna obiteljska anamneza na karcinom prostate su 2 vodeća faktora rizika za karcinom prostate. Većina karcinoma prostate dijagnosticira se u simptomatskih pacijenata, a sumnju pobuđuje kada pacijent ima više od 50 godina, ima simptome donjeg urinarnog trakta (LUTS), makrohaturiju i/ili erektilnu disfunkciju. LUTS se može pojaviti i kod benignih stanja poput benigne hiperplazije prostate (BHP). Nije utvrđena korelacija između izraženosti LUTS-a i karcinoma prostate. Prije daljnjih pretraga preporuča se uz PSA učiniti i digitorektalni pregled (DRP) koji može značajno pridonijeti dijagnozi, pogotovo u simptomatskih pacijenata. (2)

1.1. Anatomija prostate

Prostata (predstojna žlijezda) je neparna žlijezda muškog spolnog sustava. Oblikom i veličinom slična je pitomom kestenu. Baza prostate okrenuta je gore i u odnosu s fundusom mokraćnog mjehura. Na suprotnu stranu upravljen je njen vrh koji je u kontaktu s urogenitalnom dijafragmom. Prednja površina prostate gleda prema simfizi i s njome je spojena vezivnim tračcima. Stražnja površina okrenuta je prema zadnjem crijevu, a između njih nalazi se sloj vezivnog tkiva (*septum retroprostaticum*). Parne površine *facies inferolaterales* odgovaraju m.levatoru ani s jedne i druge strane hijatusa levatorijusa. Kroz prostatu u uzdužnom smjeru prolazi prostatični dio uretre i nalazi se bliže njenoj frontalnoj površini. Na dorzalnoj strani baze u predstojnu žlijezdu ulaze ductus ejaculatorii koji prolaskom kroz parenhim dolaze do prostatičnog dijela uretre i tamo se otvaraju. Vertikalna brazda na stražnjoj površini prostate dijeli je na desni i lijevi režanj odnosno lobus. Dio prostate između uretre i oba duktusa ejakulatorijusa naziva se *isthmus prostatae* ili *lobus medius*, on je u starijih muškaraca često uvećan i može uzrokovati smetnje pri mokrenju. (3)

Važna podjela prostate je podjela po zonama egzokrinog žljezdanog tkiva (slika 1). Središnja zona na slici 1. je žute boje, to je zona kojom prolaze ductus ejaculatorii i kroz nju dolaze do uretre. Ta zona je otporna na promjene kao što su benigna hiperplazija prostate i karcinom prostate. Prijelazna zona na slici 1. je roze boje i okružuje dio uretre koji je najbliži mokraćnom mjehuru. Prijelazna zona je mjesto na kojem se mogu razviti BHP i ponekad karcinom prostate. Periferna zona na slici 1. je plave boje i ona se nalazi na stražnjoj strani prostate. Anatomski je najbliže smještena rektumu, a najčešće je sjelo karcinoma prostate. (4)



Slika 1. Prikaz podjele prostate po zonama. (4)

1.2. Funkcija prostate

Prostata pridonosi volumenu sperme, ona luči rijetku mliječnu tekućinu koja je blago lužnata, a sadrži koagulacijski enzim i profibrinolizin, ione poput kalcija, citrata, fosfata. Njen pH izrazito je važan za uspješnu oplodnju jajne stanice. Vaginalni sekreti žene su kiseli, tako da lužnata pH tekućine koju luči prostata neutralizira tu kiselu sredinu i na taj način stvara optimalnu sredinu u kojoj su spermiji najpokretniji i tako povećava fertilitet spermija. (5)

2. SVRHA RADA

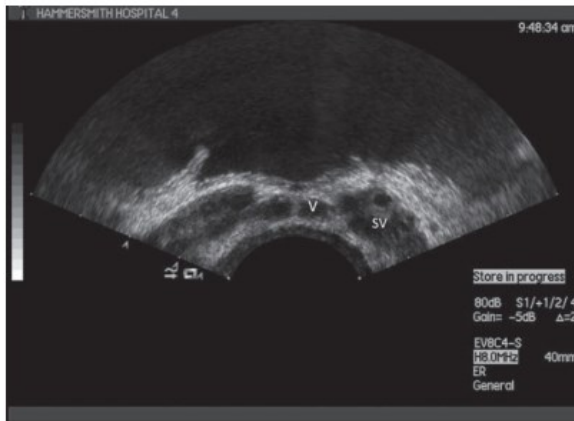
Karcinom prostate veliki je javnozdravstveni problem. Prema podacima Zajedničkog istraživačkog centra Europske komisije on je treći najučestaliji karcinom u 27 zemalja Europske unije, a u muškaraca drugi najčešći karcinom. (6)

Nakon što liječnika anamneza, nalaz DRP-a i PSA navedu da posumnja na mogućnost karcinoma prostate, u daljnjem tijeku dijagnosticiranja nužne su nam slikovne metode. One se koriste prije, tijekom i nakon postavljanja dijagnoze karcinoma. Prije kako bi se lokaliziralo područje na kojem se razvija karcinom, zatim prilikom uzimanja bioptata pomoću kojeg patolog postavlja patohistološku dijagnozu, ali slikovne metode koriste se i nakon dijagnoze karcinoma prostate kako bi se utvrdilo postoje li metastaze i kako bi se pratio sam tijek bolesti. Obzirom da su slikovne metode neizostavan korak u dijagnostici i praćenju te bolesti, ovaj rad pružit će pregled u slikovne metode koje se koriste u dijagnostici, liječenju i praćenju bolesnika s karcinomom prostate.

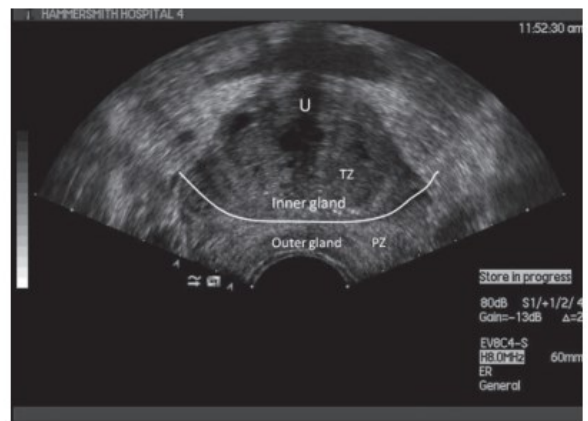
3. PREGLED LITERATURE NA ZADANU TEMU

3.1. Transrektalna ultrazvučna sonografija (TRUS)

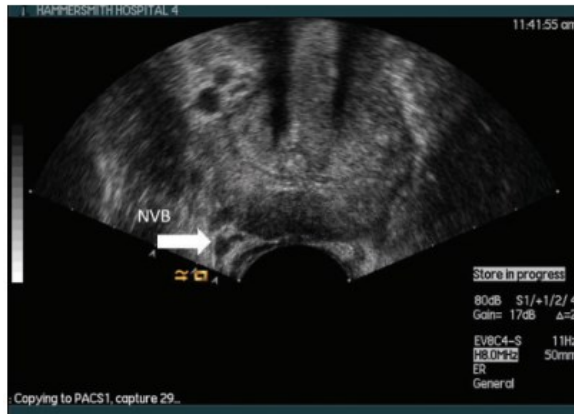Normalna prostata je homogena i uniformne ehogenosti (slika 2). Seminalne vezikule prikazuju se na bazi mokraćnog mjehura i hipoehogenije su u odnosu na ostatak prostate. Za razliku od zdravog tkiva prostate, maligno promijenjena područja prostate na ultrazvuku najčešće se opisuju kao hipoehogena područja s nepravilnim granicama, ali to nije pravilo i maligna područja prostate mogu uvelike varirati na sonografskom nalazu (slika 3 i 4). Razlikovanje središnje od periferne zone na ultrazvuku u pravilu je nemoguće. U većine muškaraca te dvije zone vide se kao homogeno, izoehogeno područje u stražnjem dijelu prostate, a ehogenost tog područja koristi se za usporedbu s drugim dijelovima prostate koji se prema tome definiraju kao hiperehogena ili hipoehogena. Najveću prediktivnu vrijednost u prilog karcinoma prostate ima hipoehogena lezija koja je veća od 1 cm jasnih granica. Vjeruje se da uzrok takve ehogenosti leži u zamjeni normalne strome prostate s infiltrirajućim žljezdanim tkivom. Sama hipoehogenost nije nužno vezana uz karcinom jer ona može biti uzrokovana i prostatitisom, infarktom prostatnog tkiva, ožiljnim tkivom, nakupinom glatkog mišićnog tkiva i intraepitelnom neoplazijom prostate. Kao nedostatak ove metode, autori navode da je velik dio karcinoma prostate bez kliničkih simptoma nemoguće detektirati samim TRUS-om, a tu spada i velik dio nepalpabilnih karcinoma. U jednom od istraživanja je do 40% karcinoma prostate bilo izoehogeno na TRUS-u što ih čini nedetektabilnima ovom metodom. (7)



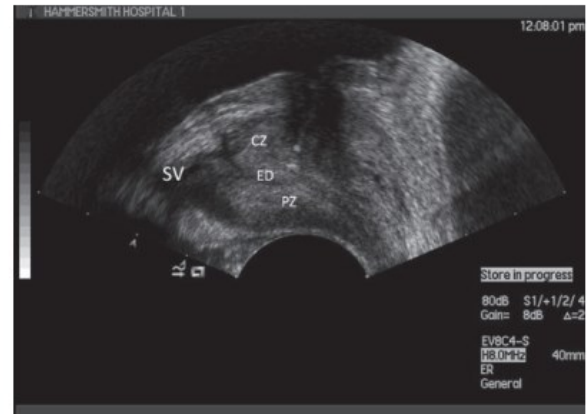(a)



(b)



(c)

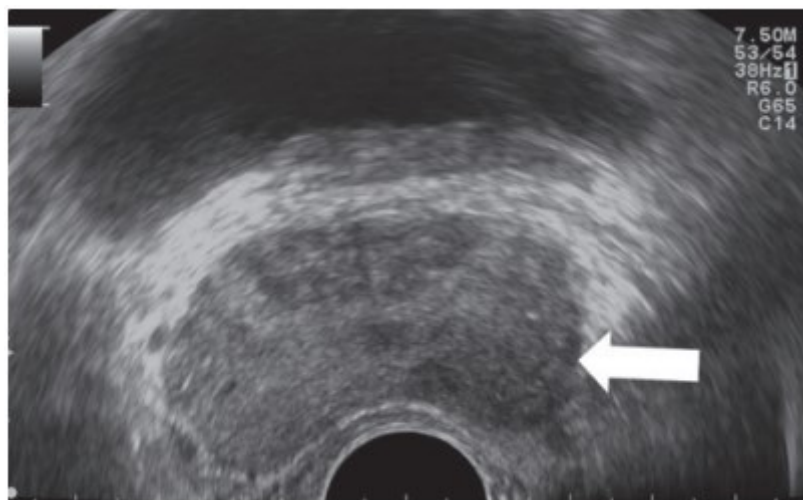


(d)

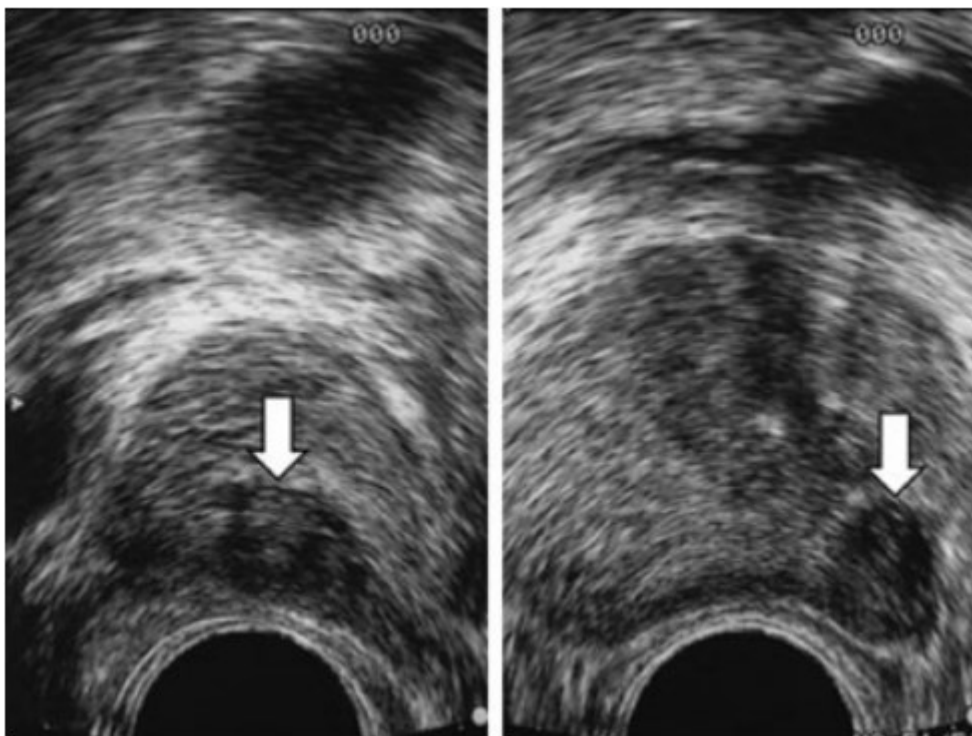
Slika 2. Aksijalni transrektalni ultrazvučni prikazi (a-c) i longitudinalni prikaz zdrave prostate.

CZ-centralna zona; ED-ductus ejaculatorius; NVB-neurovaskularni snop; PZ-periferna zona;

SV-seminalni vezikul; TZ-prijelazna zona; U-uretra; V-vas deferens (8)



Slika 3. Karcinom prostate vidi se kao fokalna hipoehogena lezija na aksijalnom prikazu TRUS-om (8)



Slika 4. Transverzalni prikaz (lijevo) i sagitalni prikaz (desno) prostate na TRUS-u. Hipoehogena lezija na koju pokazuje strelica u perifernoj zoni prostate posterolateralno predstavlja područje povećanog rizika za malignitet (9)

3.1.1. Tehnika izvođenja transrektalne ultrasonografije

Svakom izvođenju TRUS-a trebalo bi prethoditi određivanje PSA u serumu i izvođenje DRP-a. Ista osoba koja izvodi TRUS, morala bi napraviti i DRP. TRUS pretraga se izvodi tako da pacijent leži na lijevoj strani s nogama savijenim u koljenima i privučenim k prsima. Preko ultrazvučne sonde treba biti navučen kondom i na to treba staviti malo gela prije nego se započne s pregledom. Sondu treba nježno inserirati u rektum i pratiti sliku na ultrazvučnom monitoru. Kada se prikaže prostata na monitoru, prvo se uzimaju mjere prostate. Širina (W) prostate se mjeri na najduljem promjeru transverzalne ravnine. Nakon toga se mjeri visina (H) i duljina (L) koje se uzimaju u longitudinalnoj ravnini. Većina modernih ultrazvuka volumen

prostate automatski računa prema zadanoj formuli koja glasi: V (volumen prostate) = $0,5236 \times$ visina (H) \times širina (W) \times duljina (L)

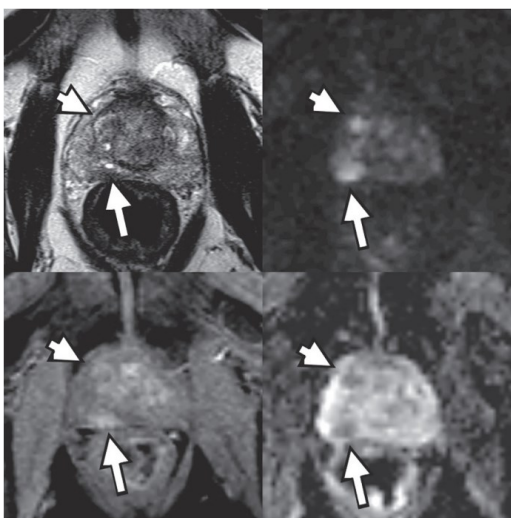
Nakon izmjerenog volumena prostate promatraju se oblik, simetrija, integritet kapsule, ehogenost svake pojedine zone prostate, a posebno valja obratiti pozornost na hipoehogena ili hiperehogena područja prostate koja mogu biti fokalna ili difuzna. Procjena se vrši i za periprostatske strukture: masno tkivo, seminalne vezikule, vaskularni pleksusi. Kod procjene seminalnih vezikula, uzimaju se njihove mjere i promatra se pod kojim su kutom u odnosu na prostatu. Vrijedne informacije možemo dobiti color dopplerom ili power dopplerom. Oni daju uvid u vaskularne promjene u prostati jer novotvorine su često praćene angioneogenezom. Korisno je ukoliko ultrazvuk pruža mogućnost elastografije koja pruža uvid u promjene u konzistenciji. Otvrdnuća tkiva česte su promjene kod karcinoma. (10)

3.2. Biopsija prostate vođena transrektalnim ultrazvukom

Astraldi je 1937. godine prvi opisao biopsiju prostate. TRUS su prvi počeli izvoditi 1964. godine Takahashi i Ouchi. Način izvođenja TRUS-a unaprijedili su Watanabe i kolege 1967. godine. Hodge i kolege 1987. godine prvi su opisali klinički značaj izvođenja biopsije prostate vođene TRUS-om. Tada je opisana je metoda sekstanta kojom se sistematski uzimaju uzorci za biopsiju. Bioptati se uzimaju iz oba lobusa na vrhu, sredini i bazi prostate. Metoda je tako postala standard u dijagnostici karcinoma prostate jer pruža dobar uvid u stupanj i stadij tumora, a kirurški značaj ima u tome što daje informaciju o tome gdje je lezija lokalizirana. S godinama otkako je metoda ušla u urološku primjenu, tehnike izvođenja su se usavršavale, a shodno tome porastao je postotak dijagnosticiranih karcinoma. Procjene proširenosti tumora su postale preciznije i to je uvelike pomoglo u planiranju kirurških zahvata. Osim samog napretka u izvođenju postupka, značajno se smanjio rizik od sepse koja je najčešća komplikacija biopsije. (11)

3.3. Multiparametrijska magnetska rezonanca prostate (mpMR)

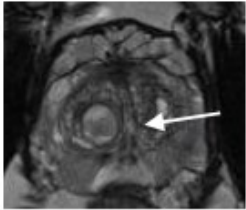

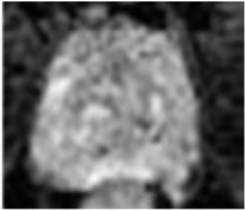
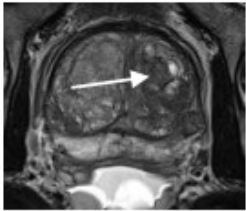

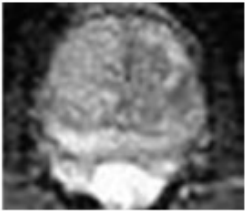

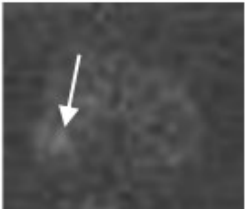
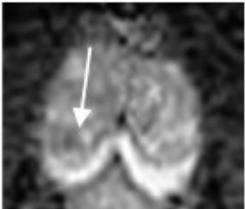
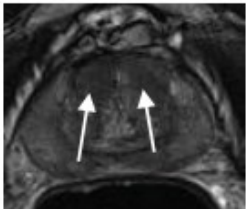
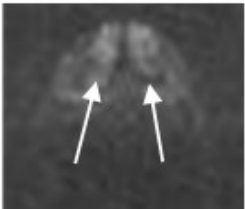
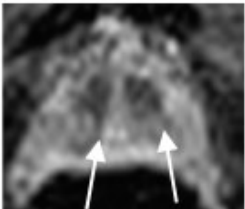
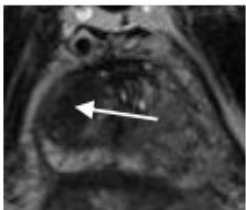
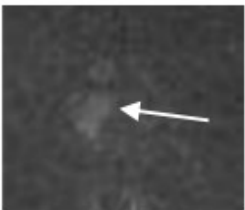
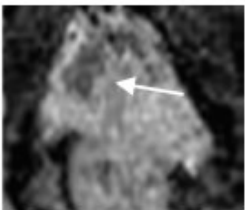
Trenutno najpreciznija slikovna metoda u otkrivanju karcinoma prostate je mpMR (slika 5). Posebno je značajna u klasificiranju primarnog tumora prostate, ali i njegovom daljnjem praćenju. Metoda daje slike visoke rezolucije u tri različita kontrasta. Kod karcinoma koji imaju visoku gustoću stanica, ograničeno je Brownovo molekularno gibanje molekula intersticijske stanične tekućine, za razliku od molekula u zdravom prostatičnom tkivu. Metoda mpMR tu razliku u gibanju može detektirati i kvantificirati korištenjem DWI-ja. Tkivo karcinoma prostate karakterizira povećana gustoća vaskularnog tkiva pošto dolazi do angioneogeneze. To detektira dinamička kontrastom pojačana magnetska rezonanca (DCE-MR) zbog povećanog nakupljanja kontrastnog sredstva. Zahvaljujući DCE-MR moguće je detektirati čak i mikrostrukturnalne promjene koje su ispod rezolucijskog maksimuma MR-a. U perifernoj zoni zdravog žlijezdanog tkiva, karcinom je lako detektirati mpMR-om jer se uočavaju promjene u gustoći tkiva i vaskularizaciji. Izazovnije je detektirati karcinom u prijelaznoj zoni zahvaćenoj promjenama BHP-a zbog toga što ti čvorovi obuhvaćaju heterogenu skupinu stromalnog i žlijezdanog tkiva, a stromalne komponente također ograničavaju kretanje intersticijske tekućine. Karakteristika BHP-a je i povećana vaskularnost.(12)



Slika 5. mpMR tomografija prostate 77-godišnjeg pacijenta (12)

3.3.1. Interpretacija mpMR-a

Kako bi interpretacija nalaza mpMR-a bila standardizirana, postoje dvije metode kojima se to nastoji postići. One su ključne kako između radiologa i urologa ne bi nastao nesporazum koji bi mogao negativno utjecati na daljnje postupanje s pacijentom. Prva je subjektivna metoda, ona se temelji na mogućnosti otkrivanja postojanja bolesti ili lezije detektirane mpMR-om, a za bodovanje se koristi Likertova skala. Tako radiolozi mogu vrednovati lezije po sveukupnom dojmu, a ne kvantiteti lezija. Ovaj način evaluacije nalaza ima mnoge nedostatke, unatoč tome što iskusni stručnjaci na taj način mogu dati jednako relevantne podatke o leziji kao i druga metoda koja je semiobjektivna. Prostate Imaging – Reporting and Data System (PI-RADS) se smatra superiornijim načinom interpretacije nalaza mpMR-a. PI-RADS se temelji na standardiziranom sustavu bodovanja. Uveden je od strane ESUR-a 2012. godine. Obuhvaća nekoliko tehnika snimanja poput DWI-MR-a, DCE-MR-a koje su funkcijske i T2-W1 koja je morfološka. Za svaku leziju postoji skala od 1-5 prema kojoj se ona ocjenjuje. Godine 2015. skala je unaprijeđena od strane American College of Radiologist. Prividan koeficijent difuzije (ADC) je mjera koja kvantitativno analizira intenzifikaciju signala DWI sekvence. (13)

	T2	DWI	ADC
PI-RADS 1			
PI-RADS 2			
PI-RADS 3			
PI-RADS 4			
PI-RADS 5			

Slika 6. Pokazuje tipične lezije prijelazne zone prostate klasificirane po PI-RADS sustavu. T2-W prikaz je dominantna sekvenca. PI-RADS 1 za lezije homogenog srednjeg signalnog intenziteta ili okrugle, potpuno kapsulirane čvorove – „tipične čvorove“. PI-RADS 2 klasificirani su većinom kapsulirani (strelica) ili homogeno omeđeni čvorovi bez kapsule ili homogeno blago hipointenzivno područje između čvorova. PI-RADS 3 su heterogene lezije,

hipointenzivnog signala nejasnih rubova. Na ADC prikazu prikazane su kao fokalne (diskretne i različite od pozadine) hipointenzivne i/ili fokalno hiperintenzivne na DWI prikazu visoke b-vrijednosti. PI-RADS 4 su homogene neomeđene umjereno hipointenzivne lezije na T2-W prikazu. Moraju biti izmjerene manje od 1,5cm na njihovu najvećem promjeru. Na ADC-u se vide kao izrazito hipointenzivne, a DWI-u kao izrazito hiperintenzivne lezije. PI-RADS 5 ima jednake karakteristike kao PI-RADS 4, ali lezije su na najvećem promjeru veće od 1,5cm ili se može vidjeti da su proširene izvan prostate, te pokazuju invazivni karakter. (14)

3.4. Metode MR-om vođene biopsije prostate

3.4.1. Metoda kognitivne fuzije

Prva je metoda kognitivne fuzije, najjednostavnija je od triju, a izvodi se na način da operator iglom za biopsiju cilja područje prostate na kojem je MR detektirao leziju. Njeno izvođenje ne zahtijeva dodatnu edukaciju operatera jer se ne razlikuje od normalne TRUS-om vođene biopsije. Autori navode da su podaci o uspješnosti ove metode naspram obične TRUS-om vođene biopsije oskudni, no navode da prema trenutnim saznanjima ova metoda daje rezultate veće preciznosti u odnosu na biopsiju bez MR-a. Mogućnost ljudske pogreške u ekstrapolaciji MR-a u TRUS je nedostatak ove metode. (15)

3.4.2. In-bore MR-om vođena biopsija

MR se koristi kako bi se odredio smjer igle za biopsiju. Izvođenje in-bore biopsije moguće je i uz asistiranje uređaja. Prednost robotske asistencije leži u činjenici da se na taj način postiže veća preciznost i kraće vrijeme trajanja same pretrage u usporedbi s manualnom provedbom biopsije. Praćenje igle za biopsiju u gotovo pa realnom vremenu istim sekvencama koje pruža i mpMR pregled što služi za lokaliziranje suspektne lezije prednost je ovog postupka iako valja naglasiti kako se pregled ne izvodi u istoj sesiji kao i sam mpMR. Preporuča se transrektalni pristup leziji iako se biopsija može učiniti i transperinealno ili transglutealno. Glavne osobitost ovog postupka su to što se ne uzimaju uzorci iz svih lezija kao i uvid u točnu lokalizaciju uzetog

uzorka za biopsiju. Nedostatak pretrage je što se za biopsiju uzimaju samo suspektne lezije, tj tkivo koje se na MR-u vidi kao promijenjeno. (15, 16)

3.4.3. Fuzijska MR/TRUS biopsija

Fuzija slike temeljena na programu koji integrira suspektne lezije s MR nalaza na ultrazvučni nalaz prilikom skeniranja u realnom vremenu ima mnogo koraka koji variraju od programskog sustava do programskog sustava. Nalaz MR-a se učitava na uređaj prije izvođenja fuzijske biopsije i program integrira MR nalaz na ultrazvučni prikaz u realnom vremenu. U rigidnijem pristupu fuziji MR nalaz se ne prilagođava promijeni oblika prostate prilikom izvođenja postupka, dok postoje tehnike koje omogućuju prilagođavanja oblika lezija detektiranih MR-om uzimajući u obzir promjene oblika prostate koja varira prilikom pretrage uslijed pritiska na rektum sondom. Mnoga istraživanja idu u prilog ovoj metodi kao superiornijoj naspram systemske biopsije, pogotovo kod muškaraca koji imaju Gleasonov zbroj 7 ili više. Fuzijska biopsija bolje detektira karcinom i u slučajevima kada je pacijent ranije imao negativan nalaz biopsije, a ima povišene vrijednosti PSA. Nedostaci metode su ti što zahtijevaju dodatne uređaje i dodatne edukacije operatera. Prednosti su što zahvat relativno kratko traje, izvodi se pod lokalnom anestezijom i tehnike izvođenja su slične tehnikama koje se koriste zadnjih desetljeća pri izvođenju biopsija prostate. (15, 17, 18)

Fuzijska MR/TRUS biopsija pokazala je bolje stope uspješnosti detekcije karcinoma prostate nad tradicionalnom TRUS vođenom biopsijom. Obzirom na navedene spoznaje ide se prema konsenzusu koji će nalagati da se prije biopsije napravi mpMR. Time bi ova metoda potencijalno zamijenila tradicionalnu TRUS vođenu biopsiju. (19)

3.5. KOMPJUTORIZIRANA TOMOGRAFIJA (CT)

CT nema značajnu ulogu u dijagnostici primarnog karcinoma prostate. Prvenstveno se koristi kod novootkrivenih karcinoma prostate, ali kao metoda kojom se dijagnosticira postojanje udaljenih metastaza u kostima ili limfnim čvorovima. Nedostaci ove metode su to što ih ograničava veličina anatomskih struktura. Kod procjene limfnih čvorova, CT može detektirati metastatske čvorove samo ako su veći od 1. Nešto više od 50% metastatskih čvorova je ispod granice detektabilnosti na CT-u. Uz to limfni čvorovi mogu biti uvećani i uslijed promjena nezvanih uz karcinome kao što su reaktivna hiperplazija. Koštane metastaze na CT-u se vide kao osteoplastična žarišta u koštanoj srži, a te promjene su dobro vidljive. Nedostatak je što ponekad CT nije u mogućnosti detektirati koštane metastaze u ranoj fazi, a nove vrste pozitronske emisijske tomografije (PET) to mogu. (20)

3.6. SCINTIGRAFIJA KOSTI

U detekciji koštanih metastaza u pacijenata s karcinomom prostate scintigrafija je nedovoljno specifična metoda i inferiornija je u odnosu na prostata specifični membranski antigen (PSMA) PET-CT. Autori navode brojne studije koje su pokazale kako su pacijenti kojima je određivanje stadija karcinoma bilo određivano scintigrafijom ili CT-om bili izloženi većoj količini zračenja od onih kojima je dijagnostika bila vršena ⁶⁸Ga-PSMA-11 PET/CT-om. (21)

3.7. POZITRONSKA EMISIJSKA TOMOGRAFIJA I KOMPJUTORIZIRANA TOMOGRAFIJA (PET-CT)

PET-CT je u kliničku praksu uveden na prijelazu 20.-tog u 21. stoljeće, a zamijenio je dotadašnje PET skenere. Kod karcinoma prostate, najčešće upotrebljavani radiofarmak je ^{68}Ga -PSMA. Vrijeme poluživota tog radiofarmaka je 68 minuta. To je pretraga koja istovremeno daje informacije o funkciji tkiva. PSMA je receptor izražen na površini tkiva prostate i krvnim žilama nastalima uslijed tumora. Klinička korist poznavanja ovog antigena leži u saznanju da je on 100-1000 puta jače izražen u gotovo svim karcinomima prostate. Pretraga se izvodi na način da se PET radiofarmak intravenski aplicira. Slikanje PET-CT-om vrši se nakon što prođe vrijeme apsorpcije radiofarmaka, a vrijeme određuje ustanova. Studije su pokazale kako karcinom prostate najčešće metastazira u kosti (84%), a zatim u udaljene limfne čvorove (10,6%), jetru (10,2%) i toraks (9,1%). PSMA PET-CT je preporučena metoda za praćenje metastaza karcinoma prostate. (22)

4. RASPRAVA

Karcinom prostate druga je najčešće dijagnosticirana maligna bolest u muškaraca. Nekoliko puta veća incidencija ove bolesti zabilježena je u razvijenijim zemljama među kojima se nalaze i zemlje Europske unije. (1)

S obzirom da je riječ o bolesti koja često zahvaća muškarce, jedan od vodećih izazova urologije i radiologije 21. stoljeća postao je kvalitetan način dijagnostike i liječenja. Revolucija u dijagnostici karcinoma prostate započela je 1987. godine kada su Hodge i suradnici prvi puta opisali klinički značaj izvođenje biopsije prostate vođene TRUS-om. (11)

Od tada do danas, najveći napredak je postignut na polju slikovne dijagnostike, dok se tehnike izvođenja biopsije nisu značajnije mijenjale. Kvalitetno izvršena biopsija najvažniji je korak pri utvrđivanju karcinoma prostate. Upravo u tom koraku, najveću vrijednost imaju slikovne metode jer one omogućuju operateru da biopat uzme iz područja prostate koje je najsuspektnije, tj na kojem je najveća šansa da postoji tkivo karcinoma. TRUS se pokazao kao kvalitetna slikovna metoda za pregled prostate, a koristi se i za navođenje biopsijske igle. Razlikovanje središnje od periferne zone u pravilu je nemoguće, one se na TRUS-u opisuju kao izoehogene, a koriste se kao mjerilo za usporedbu s ostalim zonama prostate. Sumnju na karcinom prostate pobuđuju lezije koje su veće od 1 cm i koje su hipoehogene i jasnih granica. Nedostatak je što hipoehogene mogu biti i nekarcinomske promjene u prostati. Također, TRUS-om je teško detektirati karcinome u nesimptomatskih pacijenata. Iz tog razloga svoju svrhu je pronašla i mpMR slikovna metoda. Njena je velika korist što daje slike visoke kvalitete u tri različita kontrasta. Radi lakoće sporazumijevanja radiologa i urologa, 2012. godine uvedena je PI-RADS ljestvica, a 2015. godine ista i unaprijeđena. Preko nje, radiolog stupnjeva promjene na prostati od 1-5. Uvedena je kako interpretacija nalaza radiologa ne bi bila potpuno subjektivna jer to otvara mjesto za pogrešku. Kako bi se povećala uspješnost biopsija, razvijene su 3 različite metode koje kombiniraju MR i TRUS. Najuspješnijom se pokazuje metoda

fuzijske MR/TRUS biopsija. Podrazumijeva učitavanje MR nalaza i njegovo integriranje na prikaz prostate TRUS-om u realnom vremenu. Operateru na taj način pruža uvid obje slikovne metode u suspektne područja prostate. Ovo je najkompleksnija metoda uzimanja bioptata, ali po sadašnjim saznanjima daje najbolje rezultate i budućnost dijagnostike karcinoma prostate vjerojatno leži u njoj.

Nakon postavljanja dijagnoze primarnog karcinoma prostate, često dolazi do potreba za određivanjem postojanja metastaza. Najčešće mjesto metastaza su kosti, a zatim limfni čvorovi. Za detekciju metastaza mogu se koristiti CT i scintigrafija kosti. Ove metode pružaju mogućnost otkrivanja metastaza, ali uvjerljivo najbolje rezultate daje PET-CT. Za tu svrhu koristi se radiofarmak ^{68}Ga -PSMA. PSMA je specifičan za prostatu i obilježenog galonijem, moguće je detektirati mjesto njegova nakupljanja. Vodeći se činjenicom da je izraženost PSMA 100-1000 puta veća nego u zdrave prostate. Takvo tkivo lako je detektirati PET-om. PET-CT preporučena je metoda u otkrivanju metastaza.

5. ZAKLJUČAK

Razvoj slikovnih metoda uvelike je doprinio dijagnostici karcinoma prostate. Od njihova uvođenja u praksu prije tridesetak godina do danas, značajan napredak je postignut vezano za njihovu uspješnost detekcije karcinoma prostate. Povećao se broj dostupnih slikovnih pretraga, uređaji su postali sofisticiraniji, a upravo su oni nužni za točno dijagnosticiranje. Slikovne metode koriste se u svim koracima dijagnostike karcinoma prostate. One su dio pretraga prije postavljene dijagnoze, tijekom uzimanja uzorka za patohistološku analizu i nakon potvrde bolesti. Kada postoje klinički simptomi i povišene razine PSA, slikovne metode pomažu razlučiti o kakvoj vrsti promjene je riječ. Najkvalitetnija slikovna metoda u otkrivanju karcinoma prostate trenutno je mpMR zato što daje slike visoke rezolucije u tri različita kontrasta. Ako se postavi sumnja na karcinom prostate, sljedeći korak je učiniti biopsiju. U radu je navedeno nekoliko načina za uzimanje uzoraka, ali najefikasnijim načinom pokazala se fuzijska metoda MR/TRUS jer integrira nalaz obje pretrage i daje operateru najjasniji uvid u zone prostate za koje se sumnja da su maligno promijenjene. Kako bi se potvrdilo postojanje metastaza, uvjerljivo najtočnije rezultate daje pretraga PET-CT-a.

6. SAŽETAK

Slikovne metode okosnica su pri procjeni, dijagnostici i praćenju karcinoma prostate. Uz anamnezu i povišenu razinu PSA u krvnom serumu daju prilično jasan uvid u zdravstveno stanje pacijenta. U zadnjih tridesetak godina postignut je značajan napredak u razvoju slikovnih metoda. Slikovne metode prikazivanja prostate od najvećeg kliničkog značaja su TRUS i mpMR, mpMR se pokazao kao preciznija metoda. Biopsija se također vrši uz pomoć slikovnih dijagnostika. Godinama je standard bila TRUS-om vođena biopsija pomoću koje su se sistematizirano uzimali uzorci za patohistološku analizu. Manualne tehnike izvođenja biopsije nisu se značajnije mijenjale, no slikovne metode su brojnije i profinjenije u usporedbi s onima s početka 21. stoljeća. Veću uspješnost u dijagnostici omogućilo je kombiniranje MR-a sa ultrazvukom. Razvijena su tri načina vršenja biopsija na taj način. To su metode kognitivne biopsije, in-bore MR-om vođena biopsija i fuzijska MR/TRUS biopsija. Najbolje rezultate polučila je potonja. MR/TRUS biopsija pokazala se kao metoda izbora naspram tradicionalne TRUS vođene biopsije i u budućnosti bi je mogla zamijeniti. U otkrivanju metastaza od navedenih metoda najpogodnijim se pokazala PET-CT jer ima veću točnost nego CT ili scintigrafija.

7. SUMMARY

Imaging methods are the backbone of prostate cancer assessment, diagnosis and monitoring. Alongside with the anamnesis and the elevated levels of PSA in the blood serum, they give a fairly vivid insight into the patient's health status. In the last thirty years, significant progress has been made in the development of imaging methods. Imaging methods of displaying the prostate that are of the greatest clinical significance are TRUS and mpMR, mpMR has proven to be a more accurate method. Biopsy is also performed with the help of imaging diagnostics. For years, the golden standard was TRUS-guided biopsy, which systematically took samples for pathohistological analysis. Manual biopsy techniques have not changed significantly, but imaging methods are more numerous and refined compared to those from the beginning of the 21st century. Greater success in diagnosis was made possible by combining MR with ultrasound. Three ways of performing biopsies in this way have been developed. These are cognitive biopsy method, in-bore MR-guided biopsy and fusion MR/TRUS biopsy. The latter got the best results. MR/TRUS biopsy has proven to be the method of choice over traditional TRUS-guided biopsy and may replace it in the future. In the detection of metastases, of the mentioned methods, PET-CT proved to be the most suitable because it has a higher accuracy than CT or scintigraphy.

8. LITERATURA:

1. Giona S. The Epidemiology of Prostate Cancer. In: Bott SRJ, Ng KL, editors. Prostate Cancer [Internet]. Brisbane (AU): Exon Publications; 2021[cited 2023 May 31] Chapter 1. Available from: <https://pubmed.ncbi.nlm.nih.gov/34181376/>
2. Merriel SWD, Funston G, Hamilton W. Prostate Cancer in Primary Care. Adv Ther. 2018 [cited 2023 May 31] 35(9):1285-1294. Available from: <https://www.ncbi.nlm.nih.gov/pmc/articles/PMC6133140/>
3. Križan Z. Kompendij anatomije čovjeka. 3. izd. 3. dio, Pregled građe grudi, trbuha, zdjelice, noge i ruke: za studente opće medicine i stomatologije. Zagreb: Školska knjiga; 1997. [cited 2023 May 31]
4. Cramer, S.D. Deadly diseases and epidemics - Prostate cancer 1st ed. New York: Infobase Publishing; 2007. [cited 2023 June 3]
5. Guyton AC, Hall JE. Medicinska fiziologija – udžbenik. 12. izd. Zagreb: Medicinska naklada; 2012. [cited 2023 May 31]
6. Incidencija i mortalitet od raka u EU-27 zemljama za 2020. godinu [Internet]. Hzzj.hr. [cited 2023 June 1]. Available from: <https://www.hzzj.hr/sluzba-epidemiologija-prevenција-nezaraznih-bolesti/incidencija-i-mortalitet-od-raka-u-eu-27-zemljama-za-2020-godinu/>
7. Applewhite JC, Matlaga BR, McCullough DL, Hall MC. Transrectal ultrasound and biopsy in the early diagnosis of prostate cancer. Cancer Control. [Internet] 2001. [cited 2023 June 4] ;8(2):141-50. Available from: <https://pubmed.ncbi.nlm.nih.gov/11326168/>
8. Harvey C, Pilcher J, Richenberg J, Patel U, Frauscher F. Applications of transrectal ultrasound in prostate cancer. The British journal of radiology. [Internet] 85 2012. [cited 2023 June 13] S3-S17 Available from:

https://www.researchgate.net/publication/230586363_Applications_of_transrectal_ultrasound_in_prostate_cancer

9. Porter CR, Frankel JK. Ultrasound for Prostate Biopsy. In: Fulgham, PF, Gilbert BR (eds) Practical Urological Ultrasound. Springer, Cham. [Internet] 2021. [cited 2023 June 13]; 199-212. Available from: https://link.springer.com/chapter/10.1007/978-3-030-52309-1_11#citeas
10. Tyloch JF, Wiczorek AP. The standards of an ultrasound examination of the prostate gland. Part 1. J Ultrason.[Internet] 2016. [cited 2023 June 4]; 16(67):378-390. Available from: <https://pubmed.ncbi.nlm.nih.gov/28138409/>
11. Moe A, Hayne D. Transrectal ultrasound biopsy of the prostate: does it still have a role in prostate cancer diagnosis? Transl Androl Urol. 2020[cited 2023 June 2];9(6):3018-3024. Available from: <https://pubmed.ncbi.nlm.nih.gov/33457275/>
12. Schlemmer HP, Krause BJ, Schütz V, Bonekamp D, Schwarzenböck SM, Hohenfellner M. Imaging of Prostate Cancer. Dtsch Arztebl Int. [Internet] 2021. [cited 2023 June 5]; 118(42):713-719. Available from: <https://pubmed.ncbi.nlm.nih.gov/34427180/>
13. Manfredi M, Mele F, Garrou D, Walz J, Fütterer JJ, Russo F, Vassallo L, Villers A, Emberton M, Valerio M. Multiparametric prostate MRI: technical conduct, standardized report and clinical use. Minerva Urol Nefrol. [Internet] 2018. [cited 2023 June 5];70(1):9-21. Available from: <https://pubmed.ncbi.nlm.nih.gov/28494579/>
14. Scott R, Misser SK, Cioni D, Neri E. PI-RADS v2.1: What has changed and how to report. SA J Radiol. [Internet] 2021. [cited 2023 June 14]; 25(1):2062. Available from: <https://pubmed.ncbi.nlm.nih.gov/34230862/>

15. Marks L, Young S, Natarajan S. MRI-ultrasound fusion for guidance of targeted prostate biopsy. *Curr Opin Urol*. [Internet] 2013. [cited 2023 June 5] ;23(1):43-50. Available from: <https://pubmed.ncbi.nlm.nih.gov/23138468/>
16. Jager A, Vilanova JC, Michi M, Wijkstra H, Oddens JR. The challenge of prostate biopsy guidance in the era of mpMRI detected lesion: ultrasound-guided versus in-bore biopsy. *Br J Radiol*. [Internet] 2022. [cited 2023 June 5] ;95(1131). Available from: <https://pubmed.ncbi.nlm.nih.gov/34324383/>
17. Hwang SI, Lee HJ. The future perspectives in transrectal prostate ultrasound guided biopsy. *Prostate Int*. [Internet] 2014. [cited 2023 June 5] ;2(4):153-60. Available from: <https://pubmed.ncbi.nlm.nih.gov/25599070/>
18. Marengo J, Kasivisvanathan V, Emberton M. New standards in prostate biopsy. *Arch Esp Urol*. [Internet] 2019. [cited 2023 June 5] ;72(2):142-149. Available from: <https://pubmed.ncbi.nlm.nih.gov/30855015/>
19. Streicher J, Meyerson BL, Karivedu V, Sidana A. A review of optimal prostate biopsy: indications and techniques. *Ther Adv Urol*. [Internet] 2019. [cited 2023 June 6] ;11:1756287219870074. Available from: <https://pubmed.ncbi.nlm.nih.gov/31489033/>
20. Daryanani A, Turkbey B. Recent Advancements in CT and MR Imaging of Prostate Cancer. *Semin Nucl Med*. [Internet] 2022. [cited 2023 June 6] ;52(3):365-373. Available from: <https://pubmed.ncbi.nlm.nih.gov/34930627/>
21. Tsehelidis I, Vrachimis A. PSMA PET in Imaging Prostate Cancer. *Front Oncol*. [Internet] 2022. [cited 2023 June 6] ;12:831429. Available from: <https://pubmed.ncbi.nlm.nih.gov/35155262/>

22. Combes AD, Palma CA, Calopedos R, Wen L, Woo H, Fulham M, Leslie S. PSMA PET-CT in the Diagnosis and Staging of Prostate Cancer. *Diagnostics* (Basel). [Internet] 2022. [cited 2023 June 6] ;12(11):2594. Available from: <https://pubmed.ncbi.nlm.nih.gov/36359439/>

9. ŽIVOTOPIS

Adam Rožmarić rođen je 4.1.1995. godine u Varaždinu. Živi u Varaždinu. Završio je I. osnovnu školu Varaždin (2001.-2009.). Srednjoškolsko obrazovanje nastavio je u Prvoj gimnaziji Varaždin, prirodoslovno-matematički smjer (2009.-2013.) Upisao je 2015. godine Integrirani preddiplomski i diplomski sveučilišni studij medicine na Medicinskom fakultetu u Rijeci kao redoviti student.

U slobodno vrijeme aktivan je u sportu. Dva puta bio je viceprvak države u olimpijskom boksu i dva puta brončani na državnom prvenstvu u triatlonu. Pri završetku je edukacije za licenciranog trenera boksa.