

Urolitijaza u bolesnika s transplantiranim bubregom

Peko, Ivana

Master's thesis / Diplomski rad

2023

Degree Grantor / Ustanova koja je dodijelila akademski / stručni stupanj: **University of Rijeka, Faculty of Medicine / Sveučilište u Rijeci, Medicinski fakultet**

Permanent link / Trajna poveznica: <https://um.nsk.hr/um:nbn:hr:184:899330>

Rights / Prava: [In copyright](#)/[Zaštićeno autorskim pravom.](#)

Download date / Datum preuzimanja: **2024-11-30**



Repository / Repozitorij:

[Repository of the University of Rijeka, Faculty of Medicine - FMRI Repository](#)



SVEUČILIŠTE U RIJECI
MEDICINSKI FAKULTET
INTEGRIRANI PREDDIPLOMSKI I DIPLOMSKI
SVEUČILIŠNI STUDIJ MEDICINE

Ivana Peko
UROLITIJAZA U BOLESNIKA S TRANSPLANTIRANIM BUBREGOM
Diplomski rad

Rijeka, 2023.

SVEUČILIŠTE U RIJECI
MEDICINSKI FAKULTET
INTEGRIRANI PREDDIPLOMSKI I DIPLOMSKI
SVEUČILIŠNI STUDIJ MEDICINE

Ivana Peko
UROLITIJAZA U BOLESNIKA S TRANSPLANTIRANIM BUBREGOM
Diplomski rad

Rijeka, 2023.

Mentor rada: izv. prof. dr. sc. Dean Markić, dr. med.

Diplomski rad ocjenjen je dana _____ u/na _____,
pred povjerenstvom u sastavu:

1. izv. prof. dr. sc. Romano Oguić, dr. med.
2. doc. dr. sc. Stanislav Sotošek, dr. med.
3. izv. prof. dr. sc. Josip Španjol, dr. med.

Rad sadrži 28 stranica, 6 slika, 4 tablice, 37 literaturnih navoda.

Zahvaljujem se svom mentoru, izv.prof.dr.sc. Deanu Markiću, na strpljenju, savjetima i stručnom vodstvu tijekom izrade ovog diplomskog rada.

Najveće hvala mojim roditeljima koji su uvijek bili uz mene. Hvala na neizmjerljivoj podršci, bezuvjetnoj ljubavi i motivaciji tijekom mog studija. Hvala mojoj sestri i braći na beskrajnoj podršci. Bez vas bi ovaj put bio puno teži.

Hvala mojim divnim prijateljicama, Aniti, Tini i Valentini, koje su bile uz mene u svim usponima i padovima, hvala vam na razumijevanju, strpljenju i velikoj podršci. Posebno hvala Eni na svim vikendima zajedničkog učenja i druženja. Učinile ste moje studentske dane nezaboravnim!

Hvala što vjerujete u mene!

POPIS SKRAĆENICA I AKRONIMA

VUR- vezikoureteralni refluks

LUTS- simptomi donjeg urinarnog trakta, prema eng. lower urinary tract symptoms

UTZ- ultrazvuk

RI- indeks otpora, prema eng. resistance index

CT- kompjutorizirana tomografija

MR- magnetna rezonanca

^{99m}Tc- tehnecij 99m

^{99m}Tc MAG3- tehnecij 99m merkaptoacetil triglicin

ESWL- vantjelesna litotripsija šoknim valom, prema eng. extracorporeal shock wave lithotripsy

URS- Ureterorenoskopija, prema eng. ureterorenoscopy

PCNL- perkutana nefrolitotomija, prema eng. percutaneous nephrolithotomy

SFR- uspješnosti eliminacije kamenca, prema eng. stone free rate

Ch- chain

Sadržaj

1. UVOD.....	1
1.1 Transplantacija bubrega.....	1
1.1.1 Živi darivatelj.....	4
1.1.2. Umrli darivatelj.....	6
1.1.3. Kirurški postupak transplantacije.....	6
1.2. Posttransplantacijske urološke komplikacije.....	7
1.2.1. Stenoza uretera.....	7
1.2.2. Urinarna fistula.....	7
1.2.3. Vezikoureteralni refluks.....	8
1.2.4. Urolitijaza.....	8
2. SVRHA RADA.....	8
3. PREGLED LITERATURE NA ZADANU TEMU.....	9
3.1. Rizični čimbenici.....	9
3.2. Klinička slika.....	9
3.3. Dijagnostičke metode.....	10
3.3.1. Ultrazvuk.....	10
3.3.2. Kompjutorizirana tomografija i magnetna rezonanca.....	12
3.3.3. Scintigrafija.....	13
3.3.4. Ureteropijelografija.....	14
3.4. Liječenje.....	15
3.4.1. Prijenos kamenca transplantatom.....	15
3.4.2. De novo urolitijaza.....	16
4. RASPRAVA.....	18
5. ZAKLJUČAK.....	19
6. SAŽETAK.....	20
7. SUMMARY.....	21
8. LITERATURA:.....	23
ŽIVOTOPIS.....	28

1. UVOD

Transplantacija bubrega predstavlja zlatni standard liječenja završnog stadija kronične bubrežne bolesti. (1) Pokazala se kao najučinkovitija metoda nadomještanja bubrežne funkcije s obzirom da značajno produljuje preživljenje i poboljšava kvalitetu života. Postoperativne komplikacije transplantacije bubrega se dijele na rane i kasne. Rane komplikacije se javljaju unutar 3 mjeseca od kirurškog zahvata, a uključuju apsces trbušne stijenke, urinarnu fistulu, arterijsku te vensku trombozu. Kasne komplikacije nastaju nakon 3 mjeseca i više od transplantacije i to su stenoza uretera, vezikoureteralni refluks i pijelonefritis, bubrežni kamenci, stenoza renalne arterije, arterijskovenska fistula nakon biopsije i limfocele. (2) Poboljšanjem kirurške tehnike kao i novi imunosupresivni protokoli doveli su do značajnog smanjenja broja kirurških kao i uroloških komplikacija. Unatoč tome, urološke komplikacije i dalje predstavljaju važan problem obzirom da se često javljaju te mogu imati značajan utjecaj na funkciju presatka, preživljenje i morbiditet bolesnika. (3)

1.1 Transplantacija bubrega

Zlatni standard nadomjesnog liječenja završnog stadija kronične bubrežne bolesti je transplantacija bubrega, a uspješna transplantacija značajno utječe na kvalitetu života pacijenta u odnosu na ostale modalitete liječenja. Prije odluke o načinu liječenja, važno je razmotriti i usporediti rizike transplantacije s rizicima dijalitičkih metoda liječenja. Također, važno je pripremiti pacijenta na zahvat, učiniti detaljnu obradu te isključiti moguće apsolutne i relativne kontraindikacije za transplantaciju. Ukoliko se utvrdi postojanje apsolutne kontraindikacije za transplantaciju bubrega, daljnja obrada i sam zahvat se ne preporučuju. U slučaju postojanja relativnih kontraindikacija, zahvat se

odgađa. (4) Apsolutne kontraindikacije su prikazane u tablici 1, a relativne kontraindikacije tablici 2.

Tablica 1. Apsolutne kontraindikacije u obradi primatelja bubrega (4)

Apsolutne kontraindikacije
-proširena maligna bolest s predviđenim kratkim trajanjem života
-aktivna infektivna bolest i svaka bolest s očekivanim trajanjem života manjim od dvije godine
-monoklonska gamapatija neodređenog značaja sa odlaganjem lakih lanaca i multipli mijelom (osim ako su u stabilnoj remisiji)
-AL amiloidoza uz značajna ekstrarenalna oštećenja
-dekompenzirana ciroza jetre
-teški oblici opstruktivnog i restriktivnog oštećenja pluća
-teška simptomatska bolest srca
-progresivna neurodegenerativna bolest

Tablica 2. Relativne kontraindikacije u obradi primatelja bubrega (4)

Relativne kontraindikacije
-nestabilna psihička bolest
-aktivno konzumiranje opojnih tvari
-aktivna infekcija koja se ne liječi primjereno
-aktivna maligna bolest
-aktivna simptomatska srčana bolest
-aktivna simptomatska periferna arterijska bolest
-nedavno preboljeli cerebrovaskularni inzult ili tranzitorna ishemijska ataka
-aktivna peptička ulkusna bolest ili divertikulitis
– akutni pankreatitis, kolelitijaza ili kolecistitis
– aktivna upalna bolest crijeva
– aktivni hepatitis
– teški hiperparatireoidizam.

Bubreg se može transplantirati od živog ili umrlog davatelja, a prije samog operativnog postupka, darivatelj, kao i primatelj, mora proći obradu i procjenu prema nacionalnim smjernicama. (5)

1.1.1 Živi darivatelj

Živi darivatelj je najčešće osoba u krvnom srodstvu s primateljem transplantata, koja je upoznata sa svim prednostima i rizicima darivanja organa te dobrovoljno pristaje na zahvat, a mora biti punoljetna i dobrog općeg stanja. Evaluacija kandidata za darivatelja podrazumijeva procjenu zdravstvenog i psihosocijalnog stanja te mogućih rizika za razvoj perioperativnih komplikacija. Također, važno je isključiti postojanje apsolutnih ili relativnih kontraindikacija prikazanih u tablici 3 i 4. (4) Prednost transplantacije organa od živog darivatelja je kraće vrijeme ishemije presatka, manja mogućnost prijenosa infekcije te bolja mogućnost procjene imunološkog rizika. (6)

Tablica 3. Apsolutne kontraindikacije za kandidata za živog darivatelja

Apsolutne kontraindikacije
-bubrežna bolest (eGFR < 80 ml/min ili proteinurija > 300 mg/24-satnom urinu ili u slučajnom uzorku urina omjer albumina/kreatinin > 300 mg/g ili > 30 mg/mmol
– značajne bubrežne ili urološke abnormalnosti
– sumnja na prisilu darivatelja
– aktivna maligna bolest
– akutna infekcija
– kronične bolesti koje nose povišen intraoperativni rizik
– duševne bolesti koje nisu pod kontrolom psihijatra
– zlouporaba aktivnih supstancija
– prijenosne infekcije (HIV, hepatitis B, hepatitis C)

-dob < 18 godina uz mentalnu nestabilnost u donošenju odluka
– anamneza poremećaja zgrušavanja
– rekurentna nefrolitijaza ili bilateralna litijaza
– šećerna bolest
– nekontrolirana arterijska hipertenzija (> 3 antihipertenziva ili znakovi oštećenja ciljnih organa)
– kognitivni deficit
– trudnoća

Tablica 4. Relativne kontraindikacije za kandidata za živog darivatelja (4)

Relativne kontraindikacije
-dob < 18 godina i > 70 godina
– umjerena ili blaga arterijska hipertenzija
– granične abnormalnosti mokraćnog sustava uz urednu bubrežnu funkciju
– jedna epizoda nefrolitijaze bez znakova sekundarnog rizika
– debljina
– metabolički sindrom

1.1.2. Umrli darivatelj

Preminule osobe također mogu biti darivatelji organa, a ukoliko za života nisu izrazile pristanak na eksplantaciju organa (ili protivljenje istoj), potrebno je od obitelji zatražiti pristanak. Umrli darivatelj je osoba kod koje je nastupila moždana smrt, što podrazumijeva ireverzibilni prekid funkcije velikog i malog mozga te moždanog debla. Nakon što se kliničkim pregledom utvrdi moždana smrt te isključe reverzibilni uzroci koji bi mogli oponašati moždanu smrt, utvrđuju se potencijalne kontraindikacije poput malignoma s velikim rizikom prijenosa bolesti i agresivnih tumora koji razvijaju kasne presadnice. (4)

1.1.3. Kirurški postupak transplantacije

Transplantacija bubrega podrazumijeva operaciju presađivanja bubrega primatelju. Eksplantacija bubrega se uglavnom izvodi minimalno invazivnim pristupom, dok se implantacija izvodi otvorenom operacijom. Bubrege se postavlja heterotopno u zdjelicu, najčešće u ilijačnu fosu, a idealno vrijeme implantacije je do 30 minuta, kako ne bi došlo do oštećenja bubrega zbog tople ishemije. Također, nakon eksplantacije je važno izbjeći oštećenje krvnih žila u hilusu koje opskrbljuju ureter kako bi se spriječila ishemija uretera i posljedično tome moguće komplikacije. Arterijske i venske anastomoze se provode ovisno o stanju arterija eksplantiranog bubrega i bubrega primatelja, dok se ureteroureteralna anastomoza rijetko koristi. Kako bi se izbjegle komplikacije poput razvoja stenoze na mjestu pripoja te stvaranja ureteralnih fistula, danas se najčešće koristi ureter presatka i radi se ekstravezikalna ureterocistoneostomija. (7)

1.2. Posttransplantacijske urološke komplikacije

1.2.1. Stenoza uretera

Stenoza uretera je jedna od najčešćih uroloških komplikacija nakon transplantacije, a može nastati u ranom ili kasnom postoperativnom razdoblju. U ranom razdoblju se manifestira kao opstrukcija uretera uzrokovana intraluminalnim čimbenicima poput tromba, ili pak ekstraluminalnim čimbenicima kao što su hematomi i limfokle koje pritišću na ureter. (8) Stenoza uretera koja se razvije nakon više od 3 mjeseca od transplantacije bubrega, manifestira se strikturom uretera, a uzrokovana je primarnim ožiljkom ili fibrozom uretera što dovodi do njegovog suženja ili potpune opstrukcije. Ureteralna striktura može nastati u bilo kojem dijelu uretera, no najčešća je u području ureterovezikalne anastomoze. (9)

1.2.2. Urinarna fistula

Osim ureteralne stenoze, također jedna od čestih uroloških posttransplantacijskih komplikacija je i urinarna fistula. Smatra se da nastaje kao posljedica kompromitirane opskrbe uretera krvlju, slabije cirkulacije malog skvrčenog mokraćnog mjehura (dugotrajna dijaliza bolesnika bez vlastite diureze) i posljedičnog razvoja ishemije. Područje na kojem se najčešće javlja istjecanje urina je distalni segmenti uretera i ureterovezikalna anastomoza, a uglavnom nastaje u ranom razdoblju nakon transplantacije (unutar 3 mjeseca). Klinički se očituje smanjenjem diureze, bolovima i otjecanjem u području rane, porastom serumskog kreatinina te znakovima sistemske infekcije. (10)

1.2.3. Vezikoureteralni refluks

Vezikoureteralni refluks (VUR) je urološka komplikacija koja nastaje u kasnom posttransplantacijskom razdoblju (više od 3 mjeseca). To je najčešća postoperativna komplikacija u populaciji pedijatrijskih primatelja transplantata, kada se očituje simptomima donjeg urinarnog trakta (LUTS) (11), dok je kod odraslih primatelja presatka VUR vrlo često asimptomatski. Ono što je ključno za prevenciju VUR-a je stvaranje odgovarajućeg submukoznog tunela tijekom ureteroneocistostomije prilikom transplantacijskog postupka. Stoga je stvaranje relativno dugačke anastomoze radi izbjegavanja stenoze uretera osnovni čimbenik koji smanjuje učestalost VUR-a. (9)

1.2.4. Urolitijaza

Urolitijaza, odnosno pojava kamenca u mokraćnom sustavu je jedna od rijetkih postoperativnih komplikacija. Urolitijaza grafta može biti posljedica de novo formiranja kamenca ili prijenosa kamenca transplantatom. (9) U svijetu, incidencija urolitijaze u transplantiranih pacijenata je manja od 1% (4), dok je retrospektivnom studijom utvrđeno da je u Kliničkom bolničkom centru Rijeka, u vremenskom razdoblju od 47 godina, kod 0,7% transplantiranih pacijenata došlo do razvoja urolitijaze. (12) Urolitijaza će biti obrađena u narednim poglavljima.

2. SVRHA RADA

Obzirom na nedostatak specifičnih simptoma kao posljedica izostanka inervacije transplantiranog bubrega i uretera, pravovremeno postavljanje dijagnoze urolitijaze kod transplantiranih pacijenata, kao i uspješno liječenje predstavlja izazov za liječnike. Štoviše, uzimajući u obzir da se radi o imunosuprimiranim pacijentima, pravovremena dijagnoza i promptno liječenje od vitalnog su značaja za sprječavanje gubitka

transplantata. Stoga će u ovom radu biti prikazani rizični čimbenici na koje treba obratiti pozornost, a koji mogu dovesti do razvoja urolitijaze u transplantiranih bolesnika kao i načini dijagnosticiranja i liječenja.

3. PREGLED LITERATURE NA ZADANU TEMU

3.1. Rizični čimbenici

Primatelji presatka imaju niz urodinamskih i metaboličkih čimbenika koji ih predisponiraju za razvoj urolitijaze. Sekundarni vezikoureteralni refluks (VUR), striktura ili opstrukcija uretera te zaostala strana tijela (neresorptivni šav) pospješuju razvoj kamenca. (9) Također, pokazalo se da su bubrežni kamenci povezani s recidivirajućim infekcijama urogenitalnog trakta, posebice ako su uzrokovani ureaza pozitivnim patogenima kao što je *Proteus mirabilis*. (13) Bubrežna tubularna acidoza i tercijarni hiperparatireoidizam su čest nalaz među primateljima transplantiranog bubrega, a dovode do razvoja hiperkalciurije i hipocitaturije, dok se primjena inhibitora kalcineurina (ciklosporin i takrolimus) povezuje s razvojem hiperurikozurije. (14) Osim toga utjecaj ima i povećani unos proteina, kalcija i vitamina D. (9)

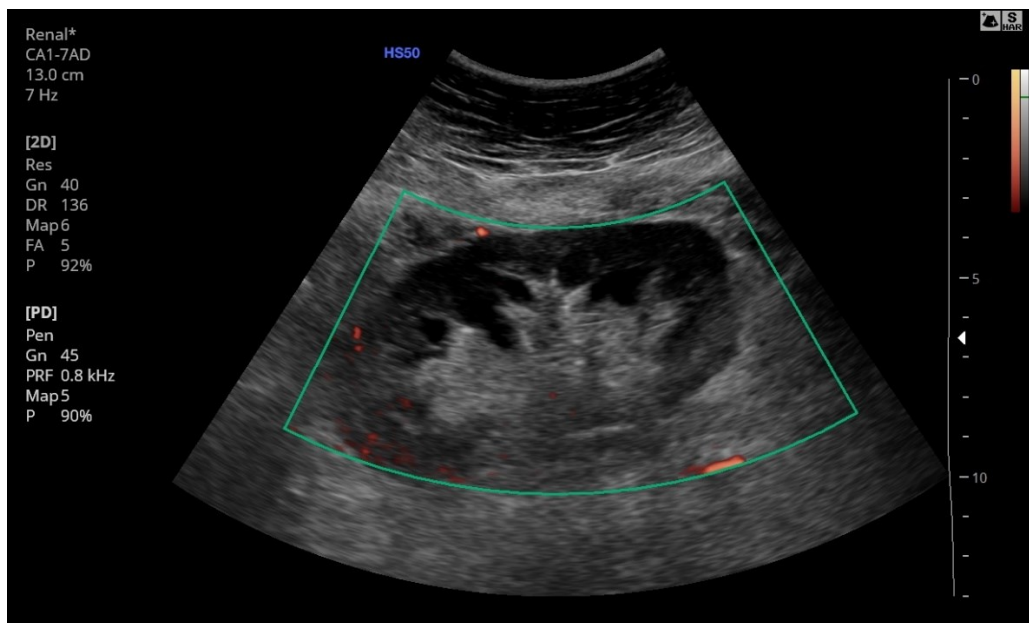
3.2. Klinička slika

S obzirom na izostanak inervacije transplantiranog bubrega i uretera, urolitijaza se kod transplantiranih pacijenata ne manifestira renalnom kolikom već uglavnom ostaje asimptomatska. Hidronefroza, kao posljedica nastale urolitijaze se najčešće uočava na rutinskim ultrazvučnim (UTZ) pregledima nakon transplantacije. Osim toga, kontinuirani porast razine kreatinina i pad bubrežne funkcije bi svakako trebali pobuditi sumnju na urolitijazu. Ostali klinički znakovi koji karakteriziraju urolitijazu u transplantiranih pacijenata su bezbolna makrohaturija te neobjašnjiva vrućica. (9)

3.3. Dijagnostičke metode

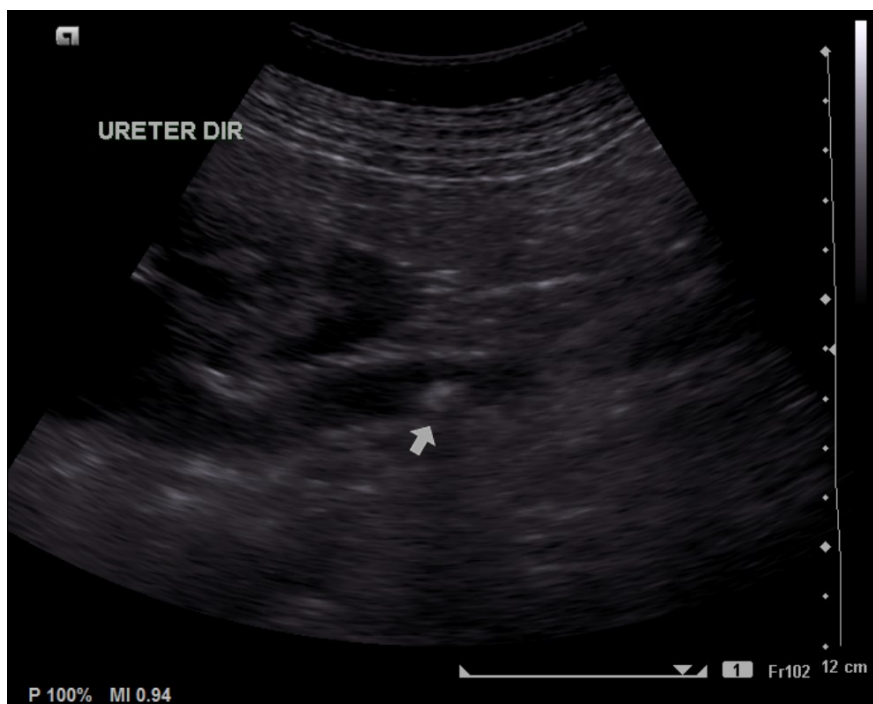3.3.1. Ultrazvuk

Ultrazvuk je neinvazivna slikovna metoda koja se koristi u ranom posttransplantacijskom razdoblju kako bi se evaluirala funkcija presatka. Osim što prikazuje anatomiju presađenog bubrega, Color-Doppler ultrazvukom se može procijeniti i vaskularna opskrba, pa je osobito koristan kod sumnje na vaskularne posttransplantacijske komplikacije poput arterijske stenoze i venske tromboze. (Slika 1) (15)



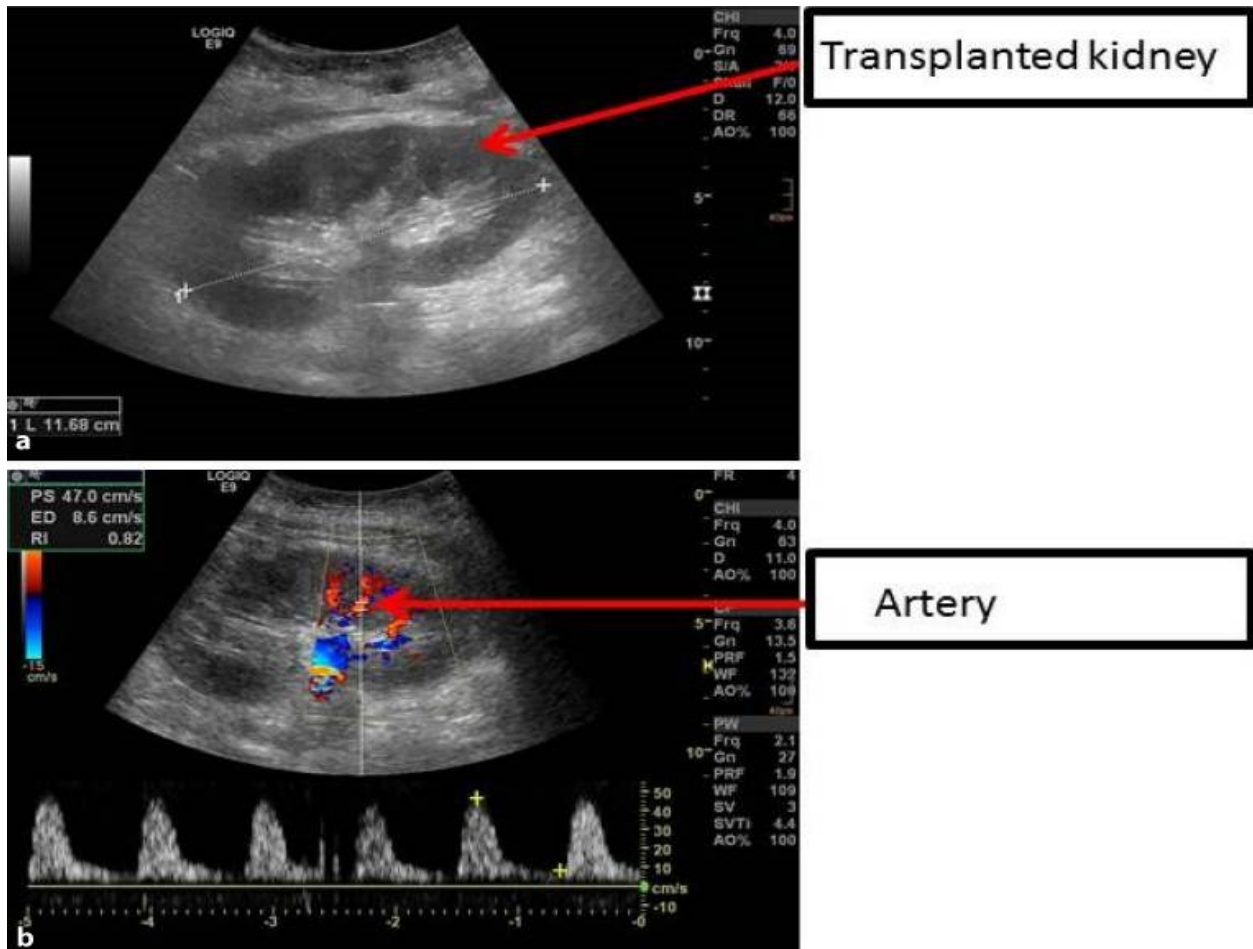
Slika 1. Devaskularizirani transplantirani bubreg, Color-Doppler ultrazvuk (16)

Također, ultrazvukom se jasno mogu prikazati konkrementi i posljedična hidronefroza, što omogućava pravovremeno postavljanje sumnje na urolitijazu grafta. (Slika 2)



Slika 2. Dilatacija uretera uslijed urolitijaze (strelica) i posljedična hidronefroza. (17)

Činjenica da se bubrežni presadak nalazi površinski u ilijačnoj jami, za razliku od nativnih bubrega koji se nalaze dublje u retroperitoneumu, dodatna je prednost ove dijagnostičke metode za vizualizaciju bubrega. (18) Također, UTZ prikazuje i perirenalne kolekcije što može biti indirektni znak krvarenja ili opstrukcije, a osim toga UTZ pregled doplerom u boji omogućava izračun indeksa otpora (engl. resistance index, RI). (Slika 3)

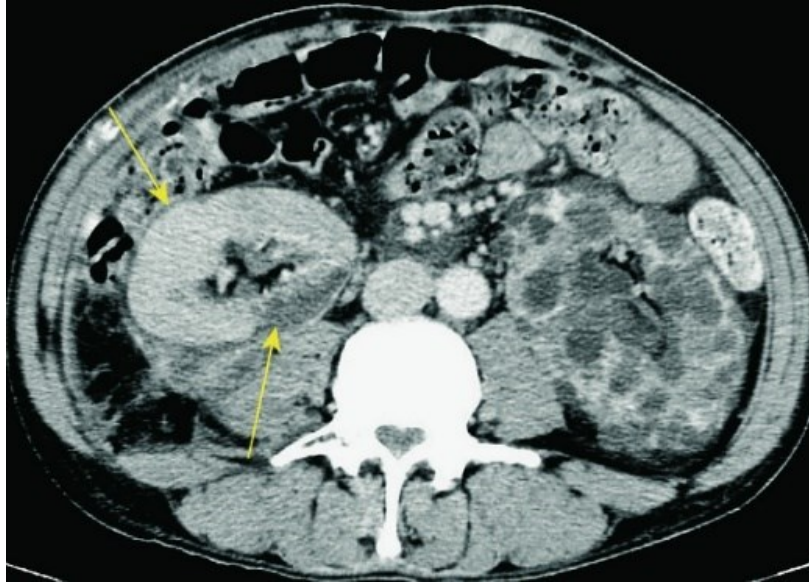


Slika 3. a. Ultrazvučna slika presađenog bubrega
 b. Izmjeren normalni indeks otpora (19)

Povišeni intrarenalni indeksi otpora ukazuju na stanja koja bi mogla dovesti do odbacivanja transplantata, razvoja urinarne opstrukcije ili akutne tubularne nekroze. (19)

3.3.2. Kompjutorizirana tomografija i magnetna rezonanca

Kompjutorizirana tomografija (CT) se koristi kada se ultrazvučnom pretragom postavi sumnja na određeno stanje, no konačna dijagnoza se ne može postaviti. CT je često bolja metoda za vizualizaciju kolekcija tekućine smještenih dublje u abdomenu i zdjelici, a osim toga daje bolju analizu volumena u odnosu na ultrazvuk. (Slika 4) (18)



Slika 4. CT aksijalni presjek. Nakupina perirenalne tekućine oko presađenog bubrega desno. Policistični bubreg lijevo. (18)

Ukoliko druge slikovne metode nisu dale jasne rezultate, moguće je koristiti i magnetnu rezonancu (MR). Ipak, preporučuje se izbjegavati primjenu intravenskog jodnog kontrastnog sredstva zbog njegove nefrotoksičnosti. (18)

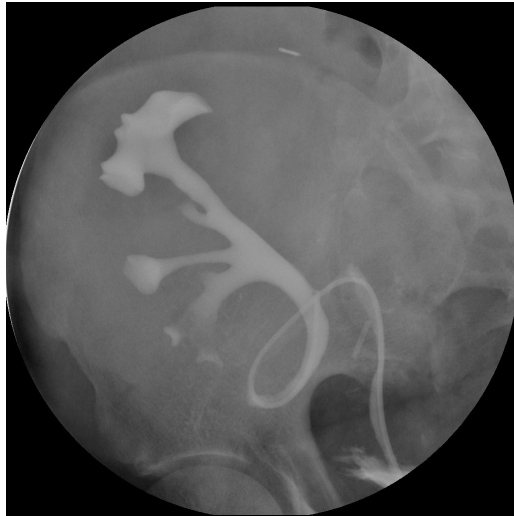3.3.3. Scintigrafija

Nuklearno medicinske dijagnostičke metode koje se koriste pri ispitivanju prokrvljenosti, morfologije i funkcije transplantiranog bubrega su perfuzijska i dinamička scintigrafija. Temelj ove dijagnostičke pretrage čini primjena radioaktivnih nuklida koji emitiraju gama zrake, a koriste se kako bi se pomoću gama kamere vizualizirao fiziološki put od bubrežne arterije do urinarnog trakta. (20) Perfuzijska scintigrafija je neizvazivna metoda kojom se prikazuje prolaz apliciranog radiofarmaka kroz krvne žile bubrega, a uglavnom se koristi

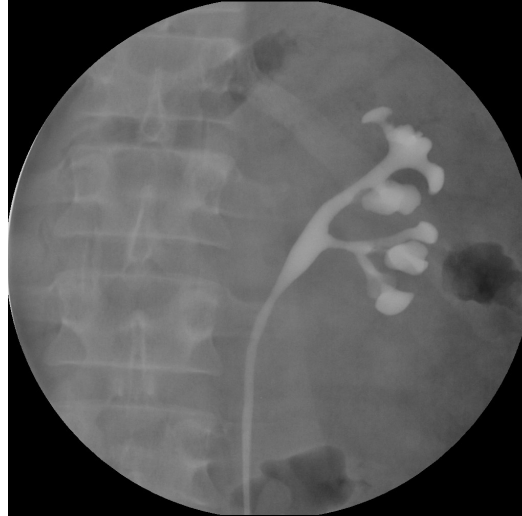tehnećij-99m pertehnetat. Pretraga je indicirana ukoliko postoji sumnja na stenozu ili potpunu opstrukciju bubrežne arterije ili vene. Dinamičkom scintigrafijom se analizira perfuzijska, parenhimska i ekskretorna faza, a radiofarmak koji se primjenjuje je ^{99m}Tc MAG3 (merkaptacetil-triglicin). Ukoliko se nađu područja bubrega koja slabije nakupljaju radiofarmak, postavlja se sumnja na potencijalne parenhimske lezije ili ožiljke. Praćenjem aktivnosti u odvodnom sustavu, ureteru i mokraćnom mjehuru objektivno se procjenjuje drenaža. (20)

3.3.4. Ureteropijelografija

Ureteropijelografija je radiološka metoda kojom se prikazuju ureter, pijelon i kanalni sustav bubrega nakon apliciranja kontrasta. Ukoliko se kontrast primjenjuje kroz kateter postavljen u ušće uretera, riječ je o retrogradnoj ureteropijelografiji, dok anterogradna ureteropijelografija podrazumijeva primjenu kontrasta kroz prethodno postavljenu perkutanu nefrostomu. Ova dijagnostička metoda se koristi u dijagnostici maligniteta ili oštećenja uretera, a važnu ulogu ima pri procjeni opstrukcije mokraćovoda, deformacija uretera i sabirnog sustava bubrega. (Slika 5 i 6) (21)



Slika 5. Retrogradna pijelografija presađenog bubrega (22)



Slika 6. Retrogradna pijelografija nativnog bubrega (22)

3.4. Liječenje

3.4.1. Prijenos kamenca transplantatom

Ponekad se kamenac može uočiti u donora prije transplantacije, prilikom evaluacije organa. Ranije se takvi kandidati nisu smatrali pogodnima za transplantaciju zbog potencijalnih komplikacija povezanih sa samim kamencem ili s postupkom uklanjanja kamenca. (23) Kroz povijest, razvojem različitih tehnika liječenja te proširivanjem predtransplantacijske obrade donora, došlo je do promjene smjernica po tom pitanju. (24) Ex vivo liječenje ureterskopijom ili pijelolitotomijom se u većini slučajeva odvija neposredno nakon nefrektomije, a prije prijensa grafta donoru. Machen i suradnici 2017.godine opisuju seriju od četiri bolesnika, primatelja kadaveričnog transplantata bubrega u kojih je uspješno učinjena ex-vivo ureterskopija uz odstranjenje kamenca. (24) Prema sustavnoj analizi koju su proveli Longo i suradnici, uspješnost ex vivo kirurgije je 95,8% (25). Obzirom na nizak rizik od morbiditeta te visoku uspješnost, ex vivo

ureteroskopija se preporuča kao prvi izbor liječenja kamenaca kod donora s urolitijazom.

(9)

3.4.2. De novo urolitijaza

Načini liječenja urolitijaze nativnog bubrega i transplantata se ne razlikuju. Ipak, endoskopski pristup pri liječenju kamenca u ureteru grafta je tehnički zahtjevna metoda zbog ekstraanatomskog položaja presađenog bubrega te ektopije ureterovezikalnog spoja. (14) Prema smjernicama Europske urološkog udruženja, vantjelesna litotripsija šoknim valom (engl. extracorporeal shock wave lithotripsy, ESWL) se smatra prvim izborom za liječenje kamenaca veličine do 15 mm. Ureterorenoskopija (engl. Ureterorenoscopy, URS) uključujući antegradni i retrogradni pristup, može se razmotriti za kamence veličine do 20 mm, dok je za kamence veće od 20 mm najpogodnija perkutana nefrolitotripsija (engl. percutaneous nephrolithotripsy, PCNL). (26)

PCNL se koristi u liječenju kamenaca u bubregu i proksimalnom dijelu uretera, a prednost u odnosu na otvorenu kirurgiju je manji morbiditet i mortalitet uz visoku učinkovitost. (27) Metoda je relativno jednostavna obično na lokalizaciju grafta ispod mišića prednje trbušne stijenke te malu udaljenost od površine kože do bubrega. (28) Prema istraživanju kojeg su proveli Duty i suradnici, postotak uspješnosti eliminacije kamenca ovom metodom (engl. stone free rate, SFR) je 88,5% uz samo tri prijavljene komplikacije (postoperativna sepsa, gastrointestinalno krvarenje i herpes ezofagitis). (14) Važno pitanje za transplantirane pacijente je opseg oštećenja bubrega povezan s većim instrumentima (standardni promjer 26-32 Ch). Stoga je tehnika standardnog PCNL-a modificirana te se izvodi malim endoskopom (11-20 Ch) kroz mali perkutani trakt. (28)

ESWL je efikasna metoda liječenja simptomatskih bubrežnih kamenaca kao i kamenaca u proksimalnom dijelu mokraćovoda. Osnovni preduvjeti za provođenje ESWL-a su utvrđivanje morfologije i funkcije urosustava te vizualizacija kamenca dijaskopijom ili ultrazvučno. (29) Budući da se graft postavlja neposredno ispod trbušne stijenke, ultrazvučna lokalizacija bubrežnih kamenaca je jednostavnija nego kod kamenaca smještenih u ureteru. Lokalizacija mokraćovodnih kamenaca u primatelja bubrežnog transplantata može biti teška, osobito za kamence u distalnom dijelu uretera. Ipak, za ureteralne kamence blizu transplantata, bubreg predstavlja dobar akustički prozor, a prošireni ureter olakšava pronalaženje kamenca. (30) SFR iznosi između 87% do 100%, no ipak često je potrebno ponavljati postupak do potpune eliminacije kamenca. Također, pomno praćenje je obavezno u bolesnika bez stentova zbog rizika od opstrukcije uretera tijekom prolaza fragmenta. (14)

URS je minimalno invazivna metoda koja služi za dijagnostiku i liječenje bolesti uretera te dostupnih dijelova bubrežnog kanalnog sustava. Najčešću primjenu ima upravo pri liječenju ureterolitijaze. (31) Uklanjanje kamenca male veličine može se učiniti pomoću hvataljke kojom se on obuhvati i izvede van tijela. Veći kamenci se dezintegriraju unutartjelesnom litotripsijom pomoću lasera, a nastali manji fragmenti se potom lakše ekstrahiraju. (32) Razlikuju se dva endoskopska pristupa u ureter, anterogradni i retrogradni. Anterogradno se nefroskopom ulazi perkutano transrenalno do uretera, a vizualizirani kamenac se uklanja litotripsijom. Anterogradni pristup ima prednost u tome što omogućuje i ispiranje fragmenata prema mokraćnom mjehuru umjesto da se ureteroskopski uklanjaju ili se spontano izmokravaju. (33) Kada se razmatra anterogradni endoskopski pristup, izazov predstavlja blizina crijeva smještenog iznad transplantiranog

bubrega, raspored hilarnih struktura te položaj samog uretera. Osim opasnosti perforacije crijeva ili krvarenja iz susjednih ilijačnih žila, sama tehnika izvedbe može biti zahtjevna. Fibrozno perirenalno reaktivno tkivo, nastalo nakon transplantacije, znatno otežava dilataciju trakta i manevriranje nefroskopom. (34) Retrogradni pristup podrazumijeva ulazak ureterskopom kroz uretru i mokraćni mjehur preko ureterovezikalnog ušća u ureter. Korištenje prirodnih otvora za ulazak u ureter minimalizira rizik od glavnih komplikacija pa je često retrogradni pristup prva metoda izbora. Glavne poteškoće ovog endoskopskog pristupa su pronalaženje ušća uretera te prolazak ureterskopa kroz intramuralni dio uretera. (35) Mjesto anastomoze mokraćovoda i mjehura može biti na kupoli mjehura, prednjoj stijenci ili visoko na stražnjoj stijenci mjehura, te stoga pristup može biti vrlo težak i često neuspješan. (36) Nadalje, odsutnost prirodnog vezivnog tkiva predstavlja opasnost za ozljedu uretera prilikom izvođenja ureterskopije. Taj rizik se može smanjiti uvođenjem ureterskopa preko žice vodilice što daje potporu za mokraćovod alografta. (37) Učinkovitost URS-a, prema Dutyu i suradnicima SFR iznosi 78%. (14)

4. RASPRAVA

Iako transplantirani pacijenti imaju niz rizičnih čimbenika za razvoj urolitijaze, ta urološka komplikacija se javlja u manje od 1% bolesnika. (4) Klasična klinička prezentacija izostaje, pa je upotreba ultrazvuka, kao jednostavne, neinvazivne i jeftine dijagnostičke metode pokazala važnost u praćenju pacijenata nakon transplantacije. Ultrazvučnim pregledom se najčešće uočava hidronefroza bez vidljivog konkrementa koji bi mogao biti uzrok tom stanju, no važno je postaviti sumnju na urolitijazu te daljnjom obradom doći do točne dijagnoze. Temeljita obrada i pravovremeno liječenje sprječavaju gubitak transplantata.

Uobičajene metode liječenja endoskopskim pristupom su tehnički zahtjevnije kod transplantiranih, no daju dobre rezultate. Ovisno o veličini kamenca i metodi liječenja koja se koristi, kamenci se uspješno eliminiraju u 78% do čak 100% bolesnika. Ureterorenoskopija se pokazala najmanje uspješnom, pogotovo ako je pristup antegradni, dok je najuspješnija metoda vantjelesna litotripsija šoknim valom. Ipak, svakom pacijentu treba pristupati individualno te prilagoditi dijagnostičku obradu kao i liječenje jer transplantirani pacijenti nerijetko u anamnezi povijesti bolesti imaju razvijene i druge komorbiditete vezane za urogenitalni sustav. Cilj je svakom pacijentu omogućiti prospektivniji i kvalitetniji život.

5. ZAKLJUČAK

Zbog asimptomatske kliničke slike, urolitijaza se teže dijagnosticira u transplantiranih pacijenata. Ipak, redovitom kontrolom laboratorijskih nalaza te slikovnim dijagnostičkim pretragama nakon transplantacije, moguće je uočiti pad bubrežne funkcije koji bi trebao pobuditi sumnju na potencijalnu patologiju. Metode liječenja urolitijaze nativnog bubrega i transplantata se ne razlikuju, no ipak, ekstraanatomski položaj presatka, ektopija ureterovezikalnog spoja, blizina drugih anatomskih struktura te perirenalno fibrozno tkivo predstavljaju moguće otežavajuće okolnosti u liječenju ove skupine bolesnika. Kako bi liječenje bilo uspješno, treba biti prilagođeno svakom pacijentu ovisno o veličini samog konkrementa i mjestu opstrukcije te ostalim komorbiditetima.

6. SAŽETAK

Transplantacija bubrega je najučinkovitija metoda nadomještanja bubrežne funkcije, a znatno poboljšava kvalitetu života u odnosu na dijalitičke metode liječenja završnog stadija kronične bubrežne bolesti. Transplantirati se može bubreg živog i umrlog darivatelja, a prije odluke o kirurškom zahvatu, darivatelj i primatelj moraju proći opsežnu obradu kako bi se isključile apsolutne i relativne kontraindikacije. Eksplantacija se izvodi minimalno invazivnim pristupom, dok se bubreg implantira otvorenom operacijom, a postavlja se heterotopno u zdjelicu, najčešće u ilijačnu fosu. Posttransplantacijske urološke komplikacije su stenoza uretera, urinarna fistula, vezikoureteralni refluks te urolitijaza. Incidencija urolitijaze u svijetu je manja od 1%, što je čini rijetkom komplikacijom, no prepoznavanje kao i liječenje iste predstavlja izazov za liječnike. Urolitijaza u transplantiranih se najčešće prezentira hidronefrozom, bezbolnom makrohaturijom i neobjašnjivom vrućicom. Dijagnostičke metode koje se koriste za postavljanje dijagnoze su ultrazvuk, kompjutorizirana tomografija, magnetna rezonanca, scintigrafija i ureteropijelografija. Ukoliko je kamenac prenesen transplantatom, najčešće se liječi ex vivo ureteroskopijom ili pijelolitotomijom neposredno nakon nefrektomije. De novo urolitijaza se liječi kao i urolitijaza nativnog bubrega, no ekstraanatomski položaj presatka, ektopija ureterovezikalnog spoja, blizina drugih anatomskih struktura te perirenalno fibrozno tkivo predstavljaju moguće otežavajuće okolnosti u liječenju ove skupine bolesnika. Ovisno o veličini kamenca i metodi liječenja koja se koristi, kamenci se uspješno eliminiraju u 78% do čak 100% bolesnika. Ureterorenoskopija se pokazala najmanje uspješnom, pogotovo antegradnim pristupom, dok je najuspješnija metoda vantjelesna litotripsija šoknim valom. Uzimajući u obzir da se radi o imunosuprimiranim

pacijentima, pravovremeno postavljena dijagnoza i liječenje od vitalnog su značaja za sprječavanje gubitka transplantata.

Ključne riječi: transplantacija bubrega, urolitijaza, laserska litotripsija, ureteroskopija

7. SUMMARY

Kidney transplantation is the most effective method of replacing kidney function, and it significantly improves the quality of life compared to other methods of treating end-stage chronic kidney disease. The kidney of a living or a deceased donor can be transplanted, and before a decision on the surgical procedure is made, the donor and the recipient must undergo extensive processing to determine absolute and relative contraindications. Explantation is performed using a minimally invasive approach, while the kidney is implanted through open surgery, and is placed heterotopically in the pelvis, most often in the iliac fossa. Post-transplant urological complications are ureteral stenosis, urine leakage, vesicoureteral reflux and urolithiasis. The frequency of urolithiasis in the world is less than 1%, making it a rare complication, but recognition and treatment are challenging for doctors. Urolithiasis in transplant recipients is most often presented with hydronephrosis, painless macrohematuria and unexplained fever. The diagnostic methods used to establish the diagnosis are ultrasound, computed tomography, magnetic resonance, scintigraphy and ureteropyelography. If the stone was transferred with the transplant, it is most often treated with ex vivo ureteroscopy or pyelolithotomy immediately after nephrectomy. De novo urolithiasis is treated in the same way as native kidney urolithiasis, but the extraanatomical position of the graft, the ectopia of the ureterovesical junction, the proximity of other anatomical structures and perirenal fibrous tissue represent possible complications in the technical performance. Depending on the size of

the stone and the treatment method used, stones are successfully eliminated in 78% to even 100% of cases. Ureterorenoscopy proved to be the least successful, especially with the antegrade approach, while the most successful method is extracorporeal shock wave lithotripsy. Considering that these are immunosuppressed patients, timely diagnosis and treatment are vital to prevent graft loss.

Key words: Kidney transplantation, Ureterolithiasis, Laser lithotripsy, Ureteroscopy

8. LITERATURA:

1. Orlić L, Jelić Pranjić I. Transplantacija bubrega u starijih. *Med Flum.* 2020;56(4):504-512.
2. Danovitch G.M. Handbook of kidney transplantation. 5th edition. Los Angeles: Lippincott Williams & Wilkins;2012.
3. Choate HR, Mihalko LA, Choate BT. Urologic complications in renal transplants. *Transl Androl Urol.* 2019 Apr;8(2):141-147. doi: 10.21037/tau.2018.11.13. PMID: 31080774; PMCID: PMC6503228.
4. Jelić Pranjić I, Vrdoljak Margeta T, Orlić L, Sladoje Martinović B, Župan Ž, Rački S. Priprema primatelja i darivatelja za presađivanje bubrega. *Med Flum.* 2020;56(4): 381-396.
5. Nacionalne smjernice za obradu i procjenu primatelja i davatelja bubrega usklađene sa smjernicama 2013. European Renal Best Practice (ERBP) guideline on the management and evaluation of the kidney donor and recipient. 2. izd. Ministarstvo Republike Hrvatske; 2016.
6. Moore DR, Serur D, Rudow DL, Rodrigue JR, Hays R, Cooper M; American Society of Transplantation. Living Donor Kidney Transplantation: Improving Efficiencies in Live Kidney Donor Evaluation--Recommendations from a Consensus Conference. *Clin J Am Soc Nephrol.* 2015 Sep 4;10(9):1678-86. doi: 10.2215/CJN.01040115. Epub 2015 Aug 12. PMID: 26268509; PMCID: PMC4559505.

7. Abramyan S, Hanlon M. Kidney Transplantation. [Updated 2023 Jan 2]. In: StatPearls [Internet]. Treasure Island (FL): StatPearls Publishing; 2023 Jan-. Dostupno: <https://www.ncbi.nlm.nih.gov/books/NBK567755/>
8. Gil-Sousa D, Oliveira-Reis D, Teves F, Príncipe P, Castro-Henriques A, Soares J, Fraga A, Silva-Ramos M. Ureteral Stenosis After Renal Transplantation-A Single-Center 10-Year Experience. *Transplant Proc.* 2017 May;49(4):777-782. doi: 10.1016/j.transproceed.2017.01.050. PMID: 28457393.
9. Sarier M, Yayar O, Yavuz A, Turgut H, Kukul E. Update on the Management of Urological Problems Following Kidney Transplantation. *Urol Int.* 2021;105(7-8):541-547. doi: 10.1159/000512885. Epub 2021 Jan 28. PMID: 33508852.
10. Buttigieg J, Agius-Anastasi A, Sharma A, Halawa A. Early urological complications after kidney transplantation: An overview. *World J Transplant.* 2018 Sep 10;8(5):142-149. doi: 10.5500/wjt.v8.i5.142. PMID: 30211022; PMCID: PMC6134271.
11. Torricelli FCM, Watanabe A, Piovesan AC, David-Neto E, Nahas WC. Urologic issues in pediatric transplant recipients. *Transl Androl Urol.* 2019 Apr;8(2):134-140. doi: 10.21037/tau.2018.06.17. PMID: 31080773; PMCID: PMC6503233.
12. Markić D i sur. Urološke komplikacije nakon transplantacije bubrega – iskustvo Referentnog centra u Hrvatskoj. *Med Flum.* 2020; 56 (4): 543-553
13. Harraz AM, Kamal AI, Shokeir AA. Urolithiasis in renal transplant donors and recipients: An update. *Int J Surg.* 2016 Dec;36(Pt D):693-697. DOI: 10.1016/j.ijssu.2016.11.032.

14. Duty BD, Conlin MJ, Fuchs EF, Barry JM. The current role of endourologic management of renal transplantation complications. *Adv Urol.* 2013;2013:246520. DOI: 10.1155/2013/246520
15. Buttigieg J, Agius-Anastasi A, Sharma A, Halawa A. Early urological complications after kidney transplantation: An overview. *World J Transplant.* 2018 Sep 10;8(5):142-149. doi: 10.5500/wjt.v8.i5.142. PMID: 30211022; PMCID: PMC6134271.
16. Botz B, Complete devascularisation of transplant kidney. Case study, Radiopaedia.org (Accessed on 26 May 2023) <https://doi.org/10.53347/rID-68454>
17. Di Muzio B, Hydronephrosis due to ureteral stones. Case study, Radiopaedia.org (Accessed on 26 May 2023) <https://doi.org/10.53347/rID-21885>
18. Sjekavica I, Novosel L, Rupčić M, Smiljanić R, Muršić M, Duspara V, Lušić M, Perković D, Hrabak-Paar M, Zidanić M, Skender M. Radiological imaging in renal transplantation. *Acta Clin Croat.* 2018 Dec;57(4):694-712. doi: 10.20471/acc.2018.57.04.12. PMID: 31168207; PMCID: PMC6544089.
19. Schwarz C, Mühlbacher J, Böhmig GA, Purtic M, Pablik E, Unger L, Kristo I, Soliman T, Berlakovich GA. Impact of ultrasound examination shortly after kidney transplantation. *Eur Surg.* 2017;49(3):140-144. doi: 10.1007/s10353-017-0467-z. Epub 2017 Feb 16. PMID: 28596786; PMCID: PMC5438417.
20. Benjamens S, Berger SP, Glaudemans AWJM, Sanders JSF, Pol RA, Slart RHJA. Renal scintigraphy for post-transplant monitoring after kidney

- transplantation. *Transplant Rev (Orlando)*. 2018 Apr;32(2):102-109. doi: 10.1016/j.trre.2017.12.002. Epub 2017 Dec 29. PMID: 29395726
21. Jay T. Bishoff, Ardeshir R, Rastinehad DO. *Campbell-Walsh-Wein Urology*, 3, 28-67.e5
 22. Morgan M, Normal retrograde pyelography of a native and transplant kidney. Case study, Radiopaedia.org (Accessed on 26 May 2023) <https://doi.org/10.53347/rID-40480>
 23. Olsburgh J, Thomas K, Wong K, Bultitude M, Glass J, Rottenberg G, et al. Incidental renal stones in potential live kidney donors: prevalence, assessment and donation, including role of ex vivo ureteroscopy. *BJU Int*. 2013 May;111(5):784-92. DOI: 10.1111/j.1464-410X.2012.11572.x.
 24. Machen GL, Milburn PA, Lowry PS, Lappin JA, Doherty DK, El Tayeb MM. Ex-vivo ureteroscopy of deceased donor kidneys. *Can Urol Assoc J*. 2017 Aug;11(8):251-253. DOI: 10.5489/cuaj.4327.
 25. Longo N, Calogero A, Creta M, Celentano G, Napolitano L, Capece M, et al. Outcomes of Renal Stone Surgery Performed Either as Predonation or Ex Vivo Bench Procedure in Renal Grafts from Living Donors: A Systematic Review. *Biomed Res Int*. 2020 Nov 27;2020:6625882. DOI: 10.1155/2020/6625882.
 26. EAU Guidelines. Edn. presented at the EAU Annual Congress Amsterdam 2022. ISBN 978-94-92671-16-5.
 27. Ahel J, Sotošek S, Rubinić N, Markić D. Miniperkutana nefrolitotripsija u liječenju bubrežnih kamenaca *Med Flum*. 2017;53(3)371-375.

28. Markić D, Krpina K, Ahel J, Gršković A, Španjol J, Rubinić N, et al. Treatment of Kidney Stone in a Kidney-Transplanted Patient with Mini-Percutaneous Laser Lithotripsy: A Case Report. *Case Rep Nephrol Dial.* 2016 Mar 2;6(1):26-31. DOI: 10.1159/000444251.
29. Sotošek S, Ahel J, Rubinić N, Smolić K, Markić D. Izvantjelesno mrvljenje kamenaca. *Med Flum.* 2017;53(3)285-291.
30. Markić D, Valenčić M, Gršković A, Španjol J, Sotošek S, Fučkar Z, et al. Extracorporeal shockwave lithotripsy of ureteral stone in a patient with en bloc kidney transplantation: a case report. *Transplant Proc.* 2011 Jun;43(5):2110-2. DOI: 10.1016/j.transproceed.2011.03.031.
31. Geavlete P, Jecu M, Geavlete B, Multescu R, Nita G, Georgescu D. Ureteroscopy--an essential modern approach in upper urinary tract diagnosis and treatment. *J Med Life.* 2010 Apr-Jun;3(2):193-9.
32. Yang C, Li S, Cui Y. Comparison of YAG Laser Lithotripsy and Extracorporeal Shock Wave Lithotripsy in Treatment of Ureteral Calculi: A Meta-Analysis. *Urol Int.* 2017;98(4):373-381. DOI: 10.1159/000452610.
33. Wolf JS Jr. Treatment selection and outcomes: ureteral calculi. *Urol Clin North Am.* 2007 Aug;34(3):421-30. DOI: 10.1016/j.ucl.2007.04.010.
34. O'Kelly J, Quinlan MR, Jack GS, O'Neill DC, McGrath A, Davis NF. Antegrade and Retrograde Endoscopic Approaches for Managing Obstructing Ureteral Calculi in Renal Transplant Patients: An Illustrative Case Series. *J Endourol Case Rep.* 2020 Dec 29;6(4):348-352. DOI: 10.1089/cren.2020.0063.

35. Basiri A, Simforoosh N, Nikoobakht M, Hosseini Moghaddam MM. The role of ureteroscopy in the treatment of renal transplantation complications. Urol J. 2004 Winter;1(1):27-31.
36. Sevinc C, Balaban M, Ozkaptan O, Karadeniz T. Flexible Ureterorenoscopy and Laser Lithotripsy for the Treatment of Allograft Kidney Lithiasis. Transplant Proc. 2015 Jul-Aug;47(6):1766-71. DOI: 10.1016/j.transproceed.2015.06.020.
37. McAlpine K, Leveridge MJ, Beiko D. Outpatient percutaneous nephrolithotomy in a renal transplant patient: World's first case. Can Urol Assoc J. 2015 May-Jun;9(5-6):E324-8. DOI: 10.5489/cuaj.2414.

ŽIVOTOPIS

Ivana Peko rođena je 5.10.1996. godine u Splitu. Završila je osnovnu školu „Tin Ujević“ Krivodol, PŠ Poljica te osnovnu Glazbenu školu „Dr. Fra. Ivan Glibotić“, smjer klavir. U Imotskom je pohađala Gimnaziju „Dr. Mate Ujević“, a po završetku upisuje studij Sestrinstva u Splitu na Fakultetu zdravstvenih studija. Nakon završene prve godine, studij prekida zbog upisa na studij Medicine na Medicinskom fakultetu Rijeka, 2016. godine. Tijekom studija sudjelovala je na različitim studentskim radionicama, edukacijama i projektima. Aktivno je sudjelovala na SaMED kongresu, te na Kongresu hitne medicine. Aktivno se koristi engleskim jezikom, a pasivno francuskim.