

Totalna artroplastika ručnog zgloba kao terapijska opcija liječenja uznapredovalog stadija artritisa ručnog zgloba

Pedišić, Matej

Master's thesis / Diplomski rad

2023

Degree Grantor / Ustanova koja je dodijelila akademski / stručni stupanj: **University of Rijeka, Faculty of Medicine / Sveučilište u Rijeci, Medicinski fakultet**

Permanent link / Trajna poveznica: <https://um.nsk.hr/um:nbn:hr:184:166767>

Rights / Prava: [In copyright](#)/[Zaštićeno autorskim pravom.](#)

Download date / Datum preuzimanja: **2024-09-21**



Repository / Repozitorij:

[Repository of the University of Rijeka, Faculty of Medicine - FMRI Repository](#)



SVEUČILIŠTE U RIJECI

MEDICINSKI FAKULTET

SVEUČILIŠNI INTEGRIRANI PRIJEDIPLOMSKI I DIPLOMSKI
STUDIJ MEDICINA

Matej Pedišić

**TOTALNA ARTROPLASTIKA RUČNOG ZGLOBA KAO
TERAPIJSKA OPCIJA LIJEČENJA UZNAPREDOVALOG
STADIJA ARTRITISA RUČNOG ZGLOBA**

Diplomski rad

Rijeka, 2023.

SVEUČILIŠTE U RIJECI

MEDICINSKI FAKULTET

SVEUČILIŠNI INTEGRIRANI PRIJEDIPLOMSKI I DIPLOMSKI
STUDIJ MEDICINA

Matej Pedišić

**TOTALNA ARTROPLASTIKA RUČNOG ZGLOBA KAO
TERAPIJSKA OPCIJU LIJEČENJA UZNAPREDOVALOG
STADIJA ARTRITISA RUČNOG ZGLOBA**

Diplomski rad

Rijeka, 2023.

Mentor rada: Izv. prof. dr. sc. Zdravko Jotanović, dr. med.

Diplomski rad ocjenjen je dana _____ u/na _____,
pred povjerenstvom u sastavu:

1. Prof. dr. sc. Veljko Šantić, dr. med.
2. Nasl. izv. prof. dr. sc. Dalen Legović, dr. med.
3. Doc. dr. sc. Tomislav Prpić, dr. med.

Rad sadrži 30 stranica, 6 slika, 0 tablica i 46 literaturnih navoda.

Sadržaj rada

1. Uvod	1
2. Svrha rada	2
3. Pregled literature na zadanu temu	3
3.1. Anatomija ručnog zgloba	3
3.2. Biomehanika ručnog zgloba	6
3.3. Degenerativne promjene ručnog zgloba	7
3.4. Totalna artroplastika ručnog zgloba	9
3.4.1. Povijest	9
3.4.2. Prva generacija	9
3.4.3. Druga generacija	10
3.4.4. Treća generacija	11
3.4.5. Četvrta generacija	12
3.5. Indikacije	15
3.6. Kontraindikacije	16
3.7. Komplikacije	17
3.8. Rehabilitacija	18
3.9. Artrodeza	19
4. Rasprava	20
5. Zaključak	22
6. Sažetak	23
7. Summary	24

8. Literatura.....	25
9. Životopis.....	30

Popis skraćenica i akronima

AO – prema njem. *Arbeitsgemeinschaft für Osteosynthesefragen* – radna skupina za pitanja osteosinteze

DCR – prema eng. *Distal Carpal Row* – distalni karpalni red

NSAID – prema eng. *Nonsteroid Antiinflammatory Drugs* – nesteroidni protuupalni lijekovi

OA – prema eng. *Osteoarthritis* - osteoartritis

PCR – prema eng. *Proximal Carpal Row* – proksimalni karpalni red

PWAD – prema eng. *Partial Wrist Arthrodesis* – parcijalna artrodeza ručnog zgloba

RA – prema eng. *Rheumatoid arthritis* - reumatoidni artritis

SLAC – prema eng. *Scapholunate Advanced Collapse* - uznapredovali kolaps ručnog zgloba zbog neliječene ruptуре skafo-lunatnog ligamenta

SNAC – prema eng. *Scaphoid Nonunion Advanced Collapse* - uznapredovali kolaps ručnog zgloba zbog nesrašavanja prijeloma skafoida

TFCC – prema eng. *Triangular Fibrocartilage Complex* - triangularni fibrokartilaginozni kompleks

TWAD – prema eng. *Total Wrist Arthrodesis* – totalna artrodeza ručnog zgloba

1. Uvod

Ručni zglob je daleko najdiferenciraniji dio mišićno-koštanog sustava (1). Uključen je u većinu svakodnevnih aktivnosti te je kao takav izložen velikom broju traumatskih ozljeda i degenerativnih bolesti (2). Degenerativne promjene ručnog zgloba nastaju uslijed inflamatornih artritisa, među koje spadaju reumatoidni artritis i ostali upalni artritisi. Nadalje, neupalni uzroci kao što su posttraumatska stanja, primarni i sekundarni osteoartritis (prema eng. *Osteoarthritis* - OA), Kienböckova bolest, Preiserova bolest, uznapredovali kolaps ručnog zgloba zbog nesrašavanja prijeloma skafoida (prema eng. *Scaphoid Nonunion Advanced Collapse* - SNAC) i uznapredovali kolaps ručnog zgloba zbog neliječene rupture skafo-lunatnog ligamenta (prema eng. *Scapholunate Advanced Collapse* - SLAC) kao i jatrogene ozlijede dovode do radiokarpalne degeneracije (3). OA, kao najčešći oblik artritisa, je ujedno i najčešća mišićno – koštana bolest osoba starijih od 50 godina. Osim što zahvaća hrskavicu, OA zahvaća i subhondralnu kost, zglobnu čahuru, ligamente i okolne mišiće. Progresija bolesti je spora, a simptomi se očituju kroz bol, ukočenost, lokalnu slabost i atrofiju mišića. To posljedično dovodi do nestabilnosti zgloba i nemogućnosti izvođenja svakodnevnih aktivnosti što predstavlja ne samo medicinski već i ekonomski te socijalni problem (4). Neoperacijsko liječenje, koje se uglavnom sastoji od primjene nesteroidnih protuupalnih lijekova (prema eng. *Nonsteroid antiinflammatory drugs* – NSAID), paracetamola i primjene udloga, ne može dovesti do izliječenja ili zaustavljanja napredovanja zglobne degeneracije (5, 6). Totalna artrodeza ručnog zgloba (TWAD) bila je zlatni standard za liječenje uznapredovalog upalnog i degenerativnog artritisa dugi niz godina. Unatoč tome što većina ortopeda svojim bolesnicima preporučuje tu vrstu operacije, odnedavno postoji trend prema operaciji koja održava pokret u ručnom zglobu i bolesnicima omogućava nužne pokrete za obavljanje svakodnevnih aktivnosti – totalnoj artroplastici ručnog zgloba (prema eng. *Total Wrist Arthroplasty* – TWA) (7–9).

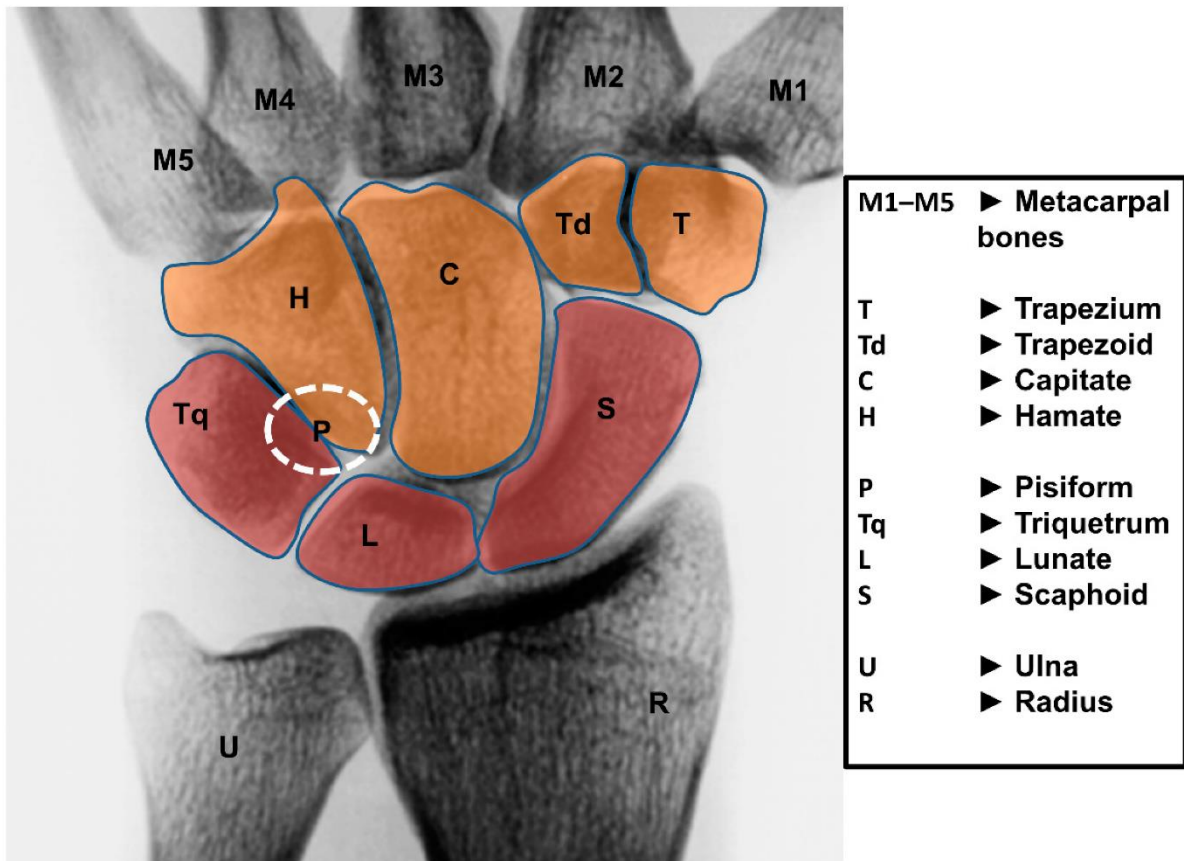
2. Svrha rada

Artritis ručnog zgloba onesposobljavajuće je stanje koje može biti uzrokovano mnoštvom različitih etiologija. Totalna artroplastika ručnog zgloba operacijski je zahvat u kojem se oboljeli ili oštećeni ručni zglob zamjenjuje umjetnim zglobovom - endoprotezom. Cilj ovog operacijskog zahvata je stvoriti stabilan i bezbolan ručni zglob s funkcionalnim rasponom pokreta kada su neoperacijske metode liječenja neuspješne. Totalna artroplastika ručnog zgloba je alternativa artrodezi jer ona održava pokretljivost ručnog zgloba. Naime, iako se uznapredovali stadij artritisa ručnog zgloba tradicionalno liječi totalnom artrodezom, postoji trend prema operaciji očuvanja pokretljivosti u obliku ugradnje totalne endoproteze ručnog zgloba. Svrha ovog rada je prikazati operacijsku metodu totalne artroplastike ručnog zgloba, njezine prednosti i nedostatke te ju usporediti s ostalim metodama liječenja uznapredovalog stadija artritisa ručnog zgloba.

3. Pregled literature na zadanu temu

3.1. Anatomija ručnog zgloba

Ručni zglob povezuje kosti podlaktice s kostima šake, sastoji se od anatomski dva zgloba koji djeluju zajedno i čine jednu funkcionalnu cjelinu (1). Proksimalni zglob se naziva radiokarpalni zglob (prema lat. *Articulatio radiocarpea*) a čini ga kost podlaktice – palčana kost (lat. *Os radius*) zajedno s proksimalnim redom zapešćajnih kostiju (PCR prema eng. *Proximal Carpal Row*) ; izuzev graškaste kosti (lat. *Os pisiforme*) – od radijalno prema ulnarno: čunasta kost (lat. *Os scaphoideum*), polumjesečasta kost (lat. *Os lunatum*), trokutasta kost (lat. *Os triquetrum*). Distalni zglob se naziva mediokarpalni zglob (lat. *Articulatio mediocarpea*) te se sastoji od kostiju PCR-a, izuzev graškaste kosti, koje se uzglobljavaju s distalnim redom zapešćajnih kostiju (DCR – prema eng. *Distal Carpal Row*) – od radijalno prema ulnarno: trapezna kost (lat. *Os trapezium*), trapezoidna kost (lat. *Os trapezoideum*), glavičasta kost (lat. *Os capitatum*) i kukasta kost (lat. *Os hamatum*) (10) [Slika 1.]. Kostii DCR-a su povezane jakim svezama putem ligamenata te čine jednu cjelinu u kojoj su pokreti između kostiju izrazito limitirani (11, 12). S druge strane, kostii PCR-a se opisuju i ponašaju kao interkalirani segment između palčane kosti i DCR-a te je mobilnost između tih kostiju značajna (12).



Slika 1. Dorzalni pogled na kosti ručnog zgloba. Crvenom bojom su označene kosti PCR-a dok su narančastom bojom označene kosti DCR-a.

Izvor: Eschweiler J, Li J, Quack V, Rath B, Baroncini A, Hildebrand F, et al. *Anatomy, Biomechanics, and Loads of the Wrist Joint*. Life (Basel). 2022; 12(2): 188.

Pri opisu anatomije ručnog zgloba valja navesti i triangularni fibrokartilaginozni kompleks (TFCC prema eng. *Triangular fibrocartilage complex* - triangularni fibrokartilaginozni kompleks) koji predstavlja nosivu konstrukciju koja olakšava pokrete u ručnom zglobu (1). TFCC odjeljuje distalni okrajak radijusa i ulnarni karpus od distalnog okrajka ulne te se sastoji od trokutaste vezivno-hrskavične ploče discus articularis, površnog i dubokog dijela dorzalnog i volarnog radioulnarnog ligamenta, meniskalnog homologa, ulnarnog kolateralnog ligamenta,

ulnokarpalnih ligamenata, ovojnice tetive m. extensora carpi ulnaris-a i ligamentum-a subcruentum-a (13, 14).

3.2. Biomehanika ručnog zgloba

Radiokarpalni i mediokarpalni zglob čine jednu funkcionalnu jedinicu koja zajedno čini ručni zglob te se kretanje u ta dva zgloba izvode istodobno. Postoje dvije osi gibanja, poprečna ili radioulnarna oko koje se izvodi palmarna (do 80°) i dorzalna fleksija (do 70°) šake i dorzopalmarna os oko koje se izvodi radijalna (do 20°) i ulnarna abdukcija (do 40°). Kretanje u međusmjеровima kao i cirkumdukcija su moguće zbog istodobnih kretanja oko obje osi a jedino rotacija nije moguća (10). Međutim ove kretanje u ručnom zgloбу ne opisuju najbolje dinamiku kretanja prilikom izvođenja svakodnevnih aktivnosti pa je uveden pojam „dart thrower's motion“ (prema eng. kretanja bacača strelica). Ta kretanja je jedna od najčešće korištenih u svakodnevnim aktivnostima, a u sebi sadrži radijalnu devijaciju i ekstenziju, ulnarnu devijaciju i fleksiju te supinaciju i pronaciju (1, 15, 16).

3.3. Degenerativne promjene ručnog zgloba

Degenerativne promjene ručnog zgloba nastaju uslijed inflamatornih artritisa, primarnog OA (iznimno rijetko), sekundarnih (posttraumatskih) OA kao što su SNAC i SLAC, Kienböckove bolesti, jatrogenih ozljeda, primarne upale ručnog zgloba i Prieserove bolesti (3).

Upalni artritisi se dijele na RA i ostale upalne artritise. 90% bolesnika s RA 10 godina nakon pojave bolesti razviju simptome artritisa ručnog zgloba a u 95% bolesnika javlja se bilateralna zahvaćenost ručnih zglobova (17). Upalni artritisi su karakterizirani panartritisom koji zahvaća sve površine zgloba i rijetko kada ostavlja neki dio zgloba neozlijeđenim. Iako je upotreba medikamentozne terapije u zadnjih 10 – 15 godina smanjila potrebu za operacijskim liječenjem većini bolesnika će ista biti potrebna kasnije u životu (18).

Neupalni uzroci degeneracije zapešća uključuju posttraumatska stanja (posljedice nakon prijeloma distalnog radijusa, prijeloma skafoida i ozljeda skafo-lunatnog i dorzalnog interkarpalnog ligamenta), primarni osteoartritis i ostale uzroke navedene dalje u tekstu (3).

U **SNAC i SLAC** oblicima posttraumatskog (sekundarnog) OA skafoid se ne može oduprijeti tendenciji kolapsa proksimalnog reda karpalnih kostiju i to je uobičajeni uzrok uočenih degenerativnih promjena. U bolesnika čiji je prijelom skafoida uspješno liječen, a koji nisu imali degenerativnih promjena u vrijeme liječenja, čini se da degenerativni proces zastaje. U bolesnika koji su imali degenerativno promijenjen zglob u vrijeme operacije degenerativni proces se usporava, ali se može očekivati napredovanje (19, 20).

Kienböckova bolest je multifaktorijalna bolest u kojoj zbog avaskularnosti dolazi do razmekšanja i kolapsa lunatne kosti. Ova bolest uzrokuje ireverzibilne promjene ručnog zgloba, a posljednja terapijska opcija su TWAD ili TWA (3, 21).

Jatrogene ozljede i primarna upala ručnog zgloba su rijetki ali im je incidencija u porastu zbog većeg broja operacijskog liječenja prijeloma skafoida i distalnog radijusa (3).

Preiserova bolest je izuzetno rijedak poremećaj s avaskularnom nekrozom skafoida koja dovodi do radiokarpalnih degenerativnih promjena (22).

Simmenova klasifikacija destrukcije RA ručnog zgloba prema prirodnom tijeku dijeli se u tri tipa. Tip I je ankilozantni tip sa spontanom tendencijom razvoja u ankilozu. Tip II je artritični tip koji nalikuje sekundarnim osteoartričnim promjenama kako destrukcija napreduje. Tip III je disintegrirajući tip s progresivnom destrukcijom, gubitkom odnosa i konačnim kompletnim kolapsom arhitekture zgloba (23, 24).

3.4. Totalna artroplastika ručnog zgloba

3.4.1. Povijest

Prvu TWA izveo je njemački liječnik Themistocles Glück 1890. godine na 19-godišnjaku s tuberkuloznom infekcijom desnog ručnog zgloba (25). Nakon eksperimentiranja s mnogim materijalima, Glück je dizajnirao implantat od slonovače dizajna kuglastog zgloba s vilicama sa svake strane za stabilnu fiksaciju u ulni i radijusu proksimalno i u metakarpalnim kostima distalno. Iako je prema Glücku bolesnik imao dobar opseg pokreta godinu dana nakon operacije, nakon nekog vremena je razvio kroničnu fistulu. S obzirom na indakciju septičnog artritisa ova operacija je bila osuđena na propast te šira medicinska zajednica nije prihvatila ovu vrstu operacije (26). Evolucija implantologije ručnog zgloba kroz 20. Stoljeće je bila sporija nego one u kuka, koljena i kralježnice a uzrok se može pripisati niskoj prevalenciji bolesnika s RA i OA koji su imali simptome artritisa ručnog zgloba. Osim toga, potreba za razvojem na polju artroplastike ručnog zgloba je bila manja i zbog ostalih terapijskih opcija kao što su TWAD i parcijalna artrodeza ručnog zgloba (PWAD). Nadalje, mala veličina i kompleksnost ručnog zgloba bile su prepreka inženjeringu i proizvodnji (26, 27).

3.4.2. Prva generacija

Interes za artroplastiku ručnog zgloba obnovio je Albert Swanson 1967. svojom silikonskom endoprotezom. Svrha endoproteze je bila održavanje i usmjerenje zglobnog prostora uz očuvanje stabilnosti i smanjenje boli. Trup proteze je bio nalik na valjak na koji su se nastavljale dvije osnove od kojih se distalna ukotvljuje u glavičastu kost i 3. metakarpalnu kost,

a proksimalna u palčanu kost (28) [Slika 2]. Preživljenje je prema Swansonu bilo 90% nakon 4 godine, a od ukupno 47 bolesnika u njih 51% je navodilo smanjenje boli nakon 5.8 godina (29). Iako se u početku smatralo da su silikonski implantati inertni, čak 30% bolesnika je razvilo silikonski sinovitis. Od ostalih komplikacija se navodi prijelom implantata, perzistentna bol te disbalans ekstenzornih tetiva (30).



Slika 2. Swanson endoproteza ručnog zgloba 1. generacije

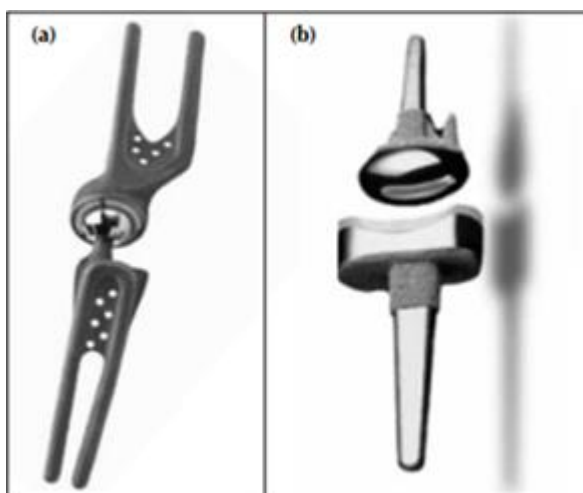
Izvor: Reigstad O. Wrist arthroplasty. *Acta Orthop.* 2014; 85(sup354): 1–53.

3.4.3. Druga generacija

Primjena druge generacije endoproteze ručnog zgloba je krenula 1971. godine, a sam implantat, kojeg je razvio Hans Christoph Meuli, se sastojao od dvije metalne komponente koje su činile kuglasti zglob [Slika 3.(a)]. Endoproteza se distalno ukotvljavala u dijafizu 2. i 3. metakarpalne kosti, a proksimalno u distalni dio palčane kosti (31). Iako je 86% bolesnika imalo poboljšanje funkcije nakon 5.5 godina, većina ovih endoproteza je povučena s tržišta zbog instabiliteta, dislokacije i razlabavljanja distalne komponente (32).

3.4.4. Treća generacija

U treću generaciju, koja je počela 1978. godine, spadaju endoproteze više različitih proizvođača ali je ona najpopularnija bila Biax (33) [Slika 3.(b)]. Njezina distalna komponenta se ukotvljuje u dijafizu 3. metakarpalne kosti, a na nju se nastavlja elipsoidna glava. Na proksimalnu komponentu, koja se ukotvljuje u dijafizu palčane kosti, nastavlja se metalna pločica na kojoj se nalazi konkavna polietilenska mrežica. S obzirom da je ova endoproteza bila elipsoidna, omogućila je bolju fleksiju, ekstenziju te radijalnu i ularnu devijaciju. Nakon 5 godina preživljenje je bilo 85%, a stopa revizije unutar 9.3 godina 20%. Glavni razlog revizije je bilo razlabavljenje distalne komponente (34).



Slika 3. (a) 2. generacija endoproteza ručnog zgloba MWP III, (b) 3. generacija endoproteza ručnog zgloba Biax

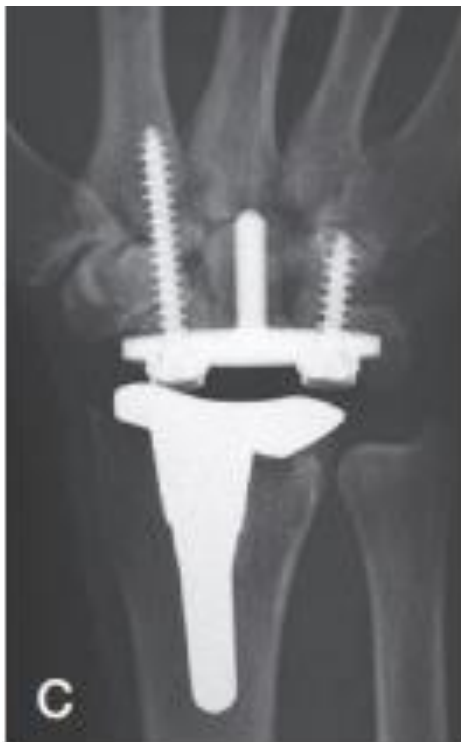Izvor: Nair R. Review article: Total wrist arthroplasty. J Orthop Surg (Hong Kong)

[Internet]. 2014 Dec 1 [cited 2023 Jun 28]; 22(3): 399–405. Available from:

<https://pubmed.ncbi.nlm.nih.gov/25550026/>

3.4.5. Četvrta generacija

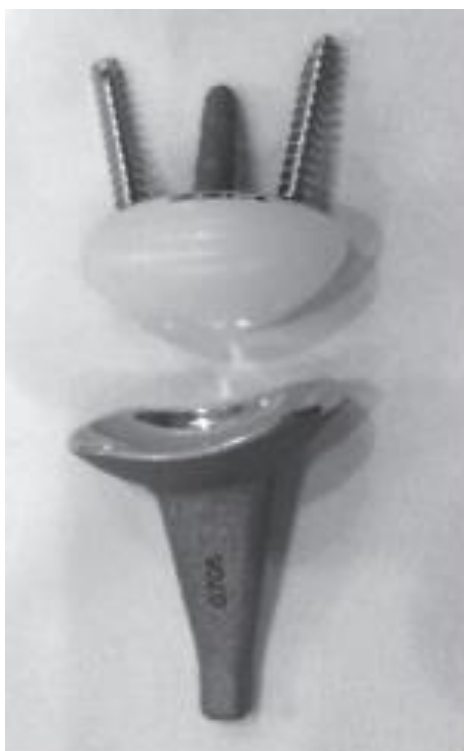Suvremene endoproteze ručnog zgloba spadaju u 4. generaciju, a prvi predstavnik je endoproteza Universal 2 koja može biti cementna ili bezcementna za razliku od prošlih generacija endoproteza gdje su sve bile samo cementne (36) [Slika 4.].



Slika 4. Universal 2 endoproteza

Izvor: Reigstad O. Wrist arthroplasty. Acta Orthop. 2014; 85(sup354): 1–53.

Značajna prednost ovih endoproteza je minimalna koštana resekcija DCR te volarnih i dorzalnih ligamenata. Razliku od prijašnjih generacija čini i anatomski dizajn te „press-fit“ radijalna komponenta. Kod Re-Motion endoproteze ta je komponenta izrađena od legure kobalta, kroma i molibdena (CoCrMo) te može urasti u kost [Slika 5.].

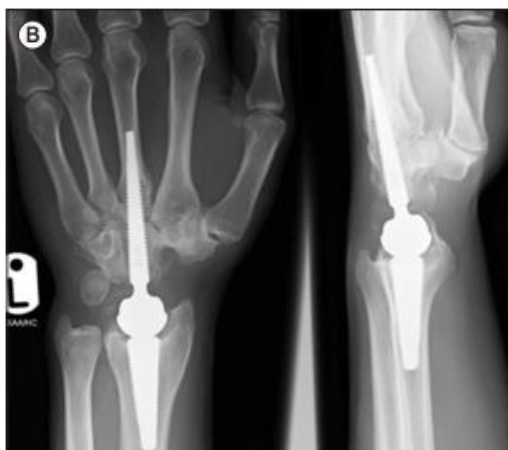

Slika 5. Re – Motion endoproteza

Izvor: Reigstad O. Wrist arthroplasty. Acta Orthop. 2014; 85(sup354): 1–53.

4. generacija sadrži i karpalnu pločicu od titana koja se fiksira centralnim klinom i s dodatna dva spongiozna titanska vijka. Površina implantata je porozna i prekrivena resorptivnim kalcijevim fosfatom koji dovodi do osteointegracije između titana, od kojega su načinjeni implantati, i kosti (3).

Motec je endoproteza 4. generacije, iako dizajnom podsjeća na Biax endoprotezu. Isključivo je bezcementna endoproteza koja također ima poroznu površinu za osteointegraciju. Fiksacija se vrši ukotvljavanjem distalne komponente u 3. metakarpalnu kost te proksimalne komponente u distalni dio radijusa (37) [Slika 6.].



Slika 6. Motec endoproteza

Izvor: Giwa L, Siddiqui A, Packer G. Motec Wrist Arthroplasty: 4 Years of Promising Results. J Hand Surg Asian Pac Vol. 2018; 23(03): 364–8.

Trail i Boeckstyns u svojim radovima navode 91% odnosno 90% preživljenja nakon 7.8 godina odnosno 9 godina. Glavna komplikacija proteza 4. generacije TWA je razlabavljanje karpalne komponente (35).

3.5. Indikacije

Primarna indikacija za TWA je izrazito bolni pankarpalni artritis ručnog zgloba uz ograničenu pokretljivost s radiološki potvrđenim uznapredovalim degenerativnim promjenama. Te promjene uključuju stanja inflamatornih artritisa, posttraumatskih artritisa (SLAC i SNAC), Kienböckove bolesti i neuspjeli pokušaji TWAD ili PWAD. Bolesnici kod kojih je indicirana ugradnja TWA su starije dobi (kod RA mogu biti i bolesnici mlađe dobi tipa 1 i 2 prema Simmenovoj klasifikaciji) te je bitno da su „s malim zahtjevima“ (prema eng. „low demanding“) i da imaju dovoljno kvalitetnog koštanog tkiva potrebnog za fiksaciju implantata (23,24,33,37). Definitivna indikacija za TWA je stanje ukočenja kontralateralnog ručnog zgloba kako bi se barem u jednom ručnom zglobu omogućila pokretljivost za obavljanje svakodnevnih životnih radnji (33).

3.6. Kontraindikacije

Kontraindikacije za TWA su gubitak koštane mase koji može dovesti do nestabilnosti implantata (tip 3B RA ručnog zgloba prema Simmenovoj klasifikaciji), tetivna deficijencija u fleksorima i ekstenzorima šake (tip 3A RA ručnog zgloba prema Simmenovoj klasifikaciji), naeurolška deficijencija (paraliza n.radialisa), arterijska insuficijencija šake, akutne/kronične i lokalne/sistemske infekcije, teška kronična volarna ili ularna subluksacija, veliki instabilitet ili deformitet zgloba te mladi aktivni bolesnici koji se bave teškim fizičkim poslom. Relativne kontraindikacije su neuspjela artroplastika metakarpalnih ili interfalangealnih zglobova, eritematozni lupus i „visoko zahtjevni“ (od eng. „high demand“) bolesnici (23,24,33).

3.7. Komplikacije

Prema izvješću iz Norveškog Registra Artroplastike 39 od 189 TWA 3. i 4. generacije je bilo revidirano u periodu od 1994. do 2009. godine. Srednje vrijeme do prve revizije je bilo 9 godina, a ukupno desetogodišnje preživljenje je bilo 78%. Najčešći uzroci za reviziju endoproteza su bili razlabavljenje distalne komponente i bol. Smatra se kako je do razlabavljenja došlo zbog velike resekcije karpusa koje stvara preveliko opterećenje na prijelazu kosti i implantata. Glavni razlog revizije endoproteza 3. generacije (Biax), bilo je aseptičko razlabavljenje, netočno postavljena os endoproteze i bol. U 3 slučaja je bila zabilježena i infekcija kao razlog revizije (Gibbon) (34).

3.8. Rehabilitacija

Poslijeoperacijska rehabilitacija nakon ugradnje TWA/PWA se sastoji od tri faze. Prva, rana, faza traje od operacije do kraja 2. tjedna te ju obilježava imobilizacija doraznom dolakatnom longetom ili stabilizacijskom ortozom za ručni zglob u neutralnoj poziciji šake i zgloba. Vrše se vježbe prstiju šake, statičke vježbe mišića šake, podlaktice, ramenog obruča i lakatnog zgloba kako bi se dobio opseg pokreta ručnog zgloba i šake. Druga, srednja, faza traje od početka 3. tjedna do kraja 8. tjedna nakon operacije. U toj fazi se odbacuje stalna imobilizacija, a bolesnik stabilizacijsku ortozu ručnog zgloba nosi između vježbi i tijekom noći do kraja 4. tjedna nakon operacije. Nastavlja se s provođenjem vježbi prstiju šake, mišića podlaktice, ramenog obruča i šake te je dozvoljeno opterećenje ručnog zgloba do 2 kg. Treća, kasna, faza traje od početka 9. tjedna do kraja 16. tjedna nakon operacije. Vježbe se nastavljaju kako bi se dobio opseg pokreta ručnog zgloba te se radi na osnaživanju mišića ručnog zgloba i šake s opterećenjima do 5 kg. U ovoj fazi se očekuje povratak aktivnostima svakodnevnog života. Bolesnici s Motec endoprotezom od kraja 16. tjedna nakon operacije mogu neograničeno opterećivati ručni zglob, odnosno do granice boli (38).

3.9. Artrodeza

Glavna operacijska alternativa za TWA je TWAD, operacija u kojoj se spajanjem radijusa i karpalnih kostiju dobiva ukočen ručni zglob (33). Od kraja 19. stoljeća artrodeza je bila glavni izbor u liječenju izrazito oštećenih ručnih zglobova. Ta vrsta operacije bolesnicima oduzima pokret u zglobu, ali im pruža život bez boli. Do primjene K-žica i Steinmannovih vijaka 1960.-ih godina, za fiksaciju su se koristili autograftovi s tibije, distalnog radijusa ili grebena bočne kosti. 1970.-ih godina za fiksaciju artrodeze su se počeli koristiti pločica i vijci koju je promovirala AO (Arbeitsgemeinschaft für Osteosynthesefragen) grupa. Rezultati artrodeze su varijabilni, iako je gubitak funkcije u ručnom zglobu značajan on može biti kompenziran do nekog stupnja pokretima u ramenu i laktu (3, 33, 39).

4. Rasprava

TWA je operacijska metoda za kojom se rijetko poseže, djelomično zbog male incidencije simptomatskih artritisa ručnog zgloba, a u današnje vrijeme i zbog kvalitetne medikacije koja bolesnicima omogućava dobro kontroliranu reumatoidnu bolest. Osim toga, uzrok tomu je i dojam da se TWAD dobro podnosi i da je pouzdana metoda što više i nije toliko sigurno jer se pokazalo da ne dovodi do potpunog gubitka boli, a i sam gubitak pokreta predstavlja značajan problem bolesnicima (33). Razlog zbog kojega se rijetko koristi TWA je i nepostojanje jasnih smjernica za indikaciju ugradnje TWA kod 3 različita tipa RA prema Simmenovoj klasifikaciji (23, 24). U sjevernoj Americi primarna indikacija za ugradnju TWA je RA zbog čega su i rezultati preživljavanja lošiji, dok je u Europi primarna indikacija za ugradnju TWA posttraumatski (SLAC i SNAC) OA s dužim preživljavanjem endoproteza. Dolaskom novih generacija endoproteza ručnog zgloba na tržište, rezultati meta analiza su ohrabrujući za razliku od prijašnjih sustavnih pregleda TWA koje su primat stavljale na TWAD (7, 36). Iako je TWA rizičniji postupak s više komplikacija i revizija, bolesnici s TWAD na jednoj ruci, a TWA na drugoj ruci su zadovoljniji s TWA (40, 41). Field i sur. su pokazali da su bolesnici s TWAD bili subjektivno zadovoljni, iako su objektivni rezultati funkcije šake i ručnog zgloba bili loši zbog slabog opsega pokreta u metakarpofalangealnim i interfalangealnim zglobovima (33, 41). Samo 50% bolesnika se poslijeoperacijski vratilo na staro radno mjesto. Vicar i Burton su 1986. godine uspoređivali bolesnike s TWAD s onim koji su imali TWA 1. generacije. U grupi 4 bolesnika koji su imali TWAD ručnog zgloba dominantne ruke i TWA ručnog zgloba nedominantne ruke, sva 4 bolesnika su tvrdila kako bi preferirali obrnutu situaciju zbog poteškoća u korištenju dominantne ruke za obavljanje svakodnevnih aktivnosti (43). U novijim studijama se pokazalo kako je 14/22 bolesnika s TWAD osjećalo bol a svih 22 bolesnika su tvrdila kako bi se podvrgnuli dodatnim operacijama koje bi im povratile pokret u ručnom

zglobu ukoliko bi to bilo moguće (44). Cavaliere je 2008. analizirao 18 radova o TWA koji su obuhvaćali 500 bolesnika i 20 radova o TWAD koji su obuhvaćali 800 bolesnika te je pokazao kako je u obje grupe zadovoljstvo bilo visoko (91% TWA, 93% TWAD), a zaključak je kako je TWAD pouzdaniji u otklanjanju boli, dok je u bolesnika s TWA bilo više komplikacija i u samo 3 rada je dokazano postizanje funkcionalnog opsega pokreta. Određene aktivnosti koje su mogle biti obavljene su bile rezanje mesa nožem, kućanski poslovi i održavanja osobne higijene. Opseg pokreta poslijeoperacijski je ovisio o pokretu prije operacije i nije se mnogo promjenio niti klinički niti statistički, osim za supinaciju i ulnarnu devijaciju (33, 45, 46).

5. Zaključak

Unatoč napretku na polju artroplastike, TWA značajno zaostaje za endoprotetikom koljena i kuka te nikada nije ostvarila približne rezultate. Jedan od razloga proizlazi iz velikog prijenosa sila preko limitirane površine implantata i malenih kostiju te ograničenosti indikacije samo na „low demanding“ bolesnike. Prema registru australskog ortopedskog udruženja u 2012. godini je ugrađeno samo 6 TWA u usporedbi s 41 810 primarnih totalnih endoproteza koljena i 27 190 primarnih totalnih endoproteza kuka. Međutim, TWA se znatno razvila od prve generacije implantanata do današnjih endoproteza koje pokazuju veću stopu preživljenja i manji profil komplikacija. Bolesnicima je omogućen napredak u funkcionalnosti, zadovoljstvu, razini boli i snazi stiska šake. Osim toga, TWA održava opseg pokreta iako on nije uvijek značajan i ne dostiže raniju razinu funkcionalnosti (33). Zahvaćenost kontralateralnog ručnog zgloba (gdje se određene aktivnosti uključujući pokrete u ručnom zglobu oslanjaju na jedan zglob) ili ipsilateralnih okolnih zglobova (u kojima ručni zglob daje značajan doprinos pozicioniranju ruke u prostoru) može potaknuti odluku ka TWA zbog očuvanja raspona pokreta kojega TWAD (glavna alternativa TWA) ne nudi. Međutim, ukoliko ručni zglob već ima slab opseg pokreta, mnoge dobrobiti TWA su izgubljene i TWAD je pouzdanija terapijska opcija. Zbog toga su bolesnici kod kojih je indicirana ugradnja TWA oni s upalnim artritima (tip 1 i 2 RA prema Simmernovoj klasifikaciji) jer imaju tendenciju da budu „low demanding“ i imaju zahvaćen kontralateralni ručni zglob i ipsilateralne okolne zglobove. Više od 90% bolesnika s reumatoidnim artritisom 10 godina nakon pojave bolesti ima zahvaćen ručni zglob, a u 95% slučajeva je riječ o bilateralnoj distribuciji (23, 24). Opći zaključak je da TWA ima jak potencijal za poboljšanje funkcije kroz smanjenje boli i očuvanje pokretljivosti, ali je još dug put do postizanja titule „zlatnog standarda“ kao što je to slučaj s totalnom endoprotezom koljena i kuka.

6. Sažetak

Ručni zglob je najkompleksniji dio mišićno-koštanog sustava i često je izložen ozljedama i degenerativnim bolestima. Degenerativne promjene ručnog zgloba mogu biti uzrokovane upalnim artritisa, OA i drugim čimbenicima. OA je najčešći oblik artritisa i utječe na hrskavicu, kosti, ligamente i mišiće ručnog zgloba. Napredovanje bolesti dovodi do bolova, ukočenosti, slabosti mišića i nestabilnosti zgloba, što utječe na svakodnevne aktivnosti. Konvencionalno liječenje uključuje primjenu protuupalnih lijekova i nošenje udlaga, ali ne može zaustaviti degeneraciju zgloba. TWAD je tradicionalna operacija za liječenje napredovalih artritičnih promjena, ali od nedavno se sve više koristi TWA koja održava pokretljivost zgloba i omogućuje obavljanje svakodnevnih aktivnosti. Svrha ovog rada je prikazati metodu TWA, njene prednosti i nedostatke te je usporediti s drugim metodama liječenja. Također, opisana je anatomija i biomehanika ručnog zgloba, te degenerativne promjene koje mogu utjecati na funkciju ručnog zgloba. U radu se detaljno opisuju povijest, indikacije i rezultati TWA operacije, kao i moguće komplikacije i nedostaci ove metode. Također se uspoređuju rezultati TWA s drugim metodama liječenja artritisa.

Ključne riječi: ručni zglob, totalna artroplastika ručnog zgloba, totalna artrodeza ručnog zgloba, artritis

7. Summary

The wrist joint is the most complex part of the musculoskeletal system and is often subjected to injuries and degenerative diseases. Degenerative changes in the wrist joint can be caused by inflammatory arthritis, OA, and other factors. OA is the most common form of arthritis and affects the cartilage, bones, ligaments, and muscles of the wrist joint. The progression of the disease leads to pain, stiffness, muscle weakness, and joint instability, which impact daily activities. Conventional treatment includes the use of anti-inflammatory drugs and wearing splints, but it cannot stop joint degeneration. Two-stage wrist arthroplasty (TWAD) is a traditional surgery for treating advanced arthritic changes, but recently, total wrist arthroplasty (TWA) has been increasingly used, as it preserves joint mobility and enables the performance of daily activities. The purpose of this study is to present the TWA method, its advantages and disadvantages, and compare it with other treatment methods. Additionally, the anatomy and biomechanics of the wrist joint, and degenerative changes that can affect the function of the wrist are reviewed. The study provides a detailed description of the history, indications, and results of TWA surgery, as well as possible complications and drawbacks of this method. Furthermore, the results of TWA are compared to other arthritis treatment methods.

Keywords: wrist joint, total wrist arthroplasty, total wrist fusion, arthritis

8. Literatura

1. Eschweiler J, Li J, Quack V, Rath B, Baroncini A, Hildebrand F, et al. Anatomy, Biomechanics, and Loads of the Wrist Joint. *Life (Basel)*. 2022; 12(2): 188.
2. Bajuri MN, Kadir MR, Amin IM, Ochsner A. Biomechanical analysis of rheumatoid arthritis of the wrist joint. *Proc Inst Mech Eng H*. 2012; 226(7): 510-20.
3. Reigstad O. Wrist arthroplasty. *Acta Orthop*. 2014; 85(sup354): 1–53.
4. Paget SA, Pellicci P, Gibovsky A, Beary JF. *Manual of Rheumatology and Outpatient Orthopaedics, Diagnosis and Therapy*. 4. izd. Lippincott Williams and Wilkins; 2000.
5. Jotanovic Z, Mihelic R, Gulan G, Sestan B, Dembic Z. Osteoarthritis of the hip: An overview. *Periodicum biologorum [Internet]*. 2015 [citirano 28.06.2023.]; 117(1): 95-108. Dostupno na: <https://hrcak.srce.hr/139528>.
6. Schnurrer-Luke-Vrbanić, Rubinić T;, Dušan. OSTEOARTRITIS · OSTEOARTROZA [Internet]. Available from: <https://urn.nsk.hr/urn:nbn:hr:184:073403>
7. Berber O, Garagnani L, Gidwani S. Systematic Review of Total Wrist Arthroplasty and Arthrodesis in Wrist Arthritis. *J Wrist Surg*. 2018; 07(05): 424–40.
8. Eschweiler J, Li J, Quack V, Rath B, Baroncini A, Hildebrand F, et al. Total Wrist Arthroplasty—A Systematic Review of the Outcome, and an Introduction of FreeMove—An Approach to Improve TWA. *Life*. 2022; 12(3): 411.
9. Giwa L, Siddiqui A, Packer G. Motec Wrist Arthroplasty: 4 Years of Promising Results. *J Hand Surg Asian Pac Vol*. 2018; 23(03): 364–8.
10. Križan Z. *Kompendij anatomije čovjeka*. 3. izd. 3. dio, Pregled građe grudi, trbuha, zdjelice, noge i ruke: za studente opće medicine i stomatologije. Zagreb: Školska knjiga; 1997.
11. Kijima Y, Viegas SF. Wrist Anatomy and Biomechanics. *J Hand Surg Am*. 2009; 34(8): 1555–63.

12. Kuo CE, Wolfe SW. Scapholunate Instability: Current Concepts in Diagnosis and Management. *J Hand Surg Am.* 2008; 33(6): 998–1013.
13. Palmer AK, Werner FW. The triangular fibrocartilage complex of the wrist—Anatomy and function. *J Hand Surg Am.* 1981; 6(2): 153–62.
14. Skalski MR, White EA, Patel DB, Schein AJ, RiveraMelo H, Matcuk GR. The Traumatized TFCC: An Illustrated Review of the Anatomy and Injury Patterns of the Triangular Fibrocartilage Complex. *Curr Probl Diagn Radiol.* 2016; 45(1): 39–50.
15. Wolfe SW, Crisco JJ, Orr CM, Marzke MW. The Dart-Throwing Motion of the Wrist: Is It Unique to Humans? *J Hand Surg Am.* 2006; 31(9) :1429–37.
16. Laulan J, Marteau E, Bacle G. Wrist osteoarthritis. *Orthopaedics & Traumatology: Surgery & Research.* 2015; 101(1): S1–9.
17. Trieb K. Treatment of the Wrist in Rheumatoid Arthritis. *J Hand Surg Am.* 2008; 33(1): 113–23.
18. Louie GH, Ward MM. Changes in the rates of joint surgery among patients with rheumatoid arthritis in California, 1983-2007. *Ann Rheum Dis.* 2010; 69(5): 868–71.
19. Reigstad O, Thorkildsen R, Grimsgaard C, Reigstad A, Røkkum M. Is revision bone grafting worthwhile after failed surgery for scaphoid nonunion? Minimum 8 year follow-up of 18 patients. *Journal of Hand Surgery (European Volume).* 2009; 34(6): 772–7.
20. Reigstad O, Grimsgaard C, Thorkildsen R, Reigstad A, Rokkum M. Long-Term Results of Scaphoid Nonunion Surgery. *J Orthop Trauma.* 2012; 26(4): 241–5.
21. Schuind F, Eslami S, Ledoux P. Kienböck’s disease. *J Bone Joint Surg Br.* 2008; 90-B(2): 133–9.
22. Imam S, Aldridge C, Lyall H. Bilateral idiopathic avascular necrosis of the scaphoid. *J Bone Joint Surg Br.* 2009; 91-B(10): 1400–2.
23. Zangger P, Kachura JR, Bogoch ER. The Simmen Classification of Wrist Destruction in

- Rheumatoid Arthritis. *Journal of Hand Surgery*. 1999; 24(4): 400–4.
24. Simmen BR, Huber H: Das Handgelenk bei der chronischen Polyarthritis-Eine nek
Klassifizierung aufgrund des Destruktionstyps des natürlichen Verlaufs und deren
Konsequenz für die chirurgische Therapie. *Handchir Mikrochir Plast Chir*. 1994; 4: 182-9.
25. Rosenfeld JF, Nicholson JJ. History and Design Considerations for Arthroplasty Around
the Wrist. *Hand Clin*. 2013; 29(1)1–13.
26. Ritt MJPF, Stuart PR, Naggar L, Beckenbaugh RD. The Early History of Arthroplasty of
the Wrist. *Journal of Hand Surgery (British and European Volume)*. 1994; 19B: 778-82.
27. Anderson MC, Adams BD. Total Wrist Arthroplasty. *Hand Clin*. 2005; 21(4): 621–30.
28. Swanson AB. Flexible implant arthroplasty for arthritic disabilities of the radiocarpal joint.
A silicone rubber intramedullary stemmed flexible hinge implant for the wrist joint. *Orthop
Clin North Am* [Internet]. 1973 [cited 2023 Jun 28]; 4(2): 383–94. Available from:
<https://pubmed.ncbi.nlm.nih.gov/4267620/>
29. Swanson AB, De Groot Swanson G. Flexible implant arthroplasty in the rheumatoid
metacarpophalangeal joint. *Clin Rheum Dis*. 1984; 10(3): 609–29.
30. Smith RJ, Atkinson RE, Jupiter JB. Silicone synovitis of the wrist. *J Hand Surg Am*. 1985;
10(1): 47–60.
31. Meuli HC. Arthroplasty of the wrist. *Clin Orthop Relat Res* [Internet]. 1980 [cited 2023
Jun 28]; 149(149): 118–25. Available from: <https://pubmed.ncbi.nlm.nih.gov/7408290/>
32. Lorei MP, Figgie MP, Ranawat CS, Inglis AE. Failed total wrist arthroplasty. Analysis of
failures and results of operative management. *Clin Orthop Relat Res* [Internet]. 1997 Sep 1
[cited 2023 Jun 28];342(342):84–93. Available from:
<https://europepmc.org/article/med/9308529>
33. Bhatia R. Total wrist arthroplasty. *OA Orthopaedics* 2014; 2(1): 1.
34. Krukhaug Y, Lie SA, Havelin LI, Furnes O, Hove LM. Results of 189 wrist replacements.

Acta Orthop. 2011; 82(4): 405–9.

35. Nair R. Review article: Total wrist arthroplasty. *J Orthop Surg (Hong Kong)* [Internet].

2014 Dec 1 [cited 2023 Jun 28]; 22(3): 399–405. Available from:

<https://pubmed.ncbi.nlm.nih.gov/25550026/>

36. Yeoh D, Tourret L. Total wrist arthroplasty: a systematic review of the evidence from the last 5 years. *Journal of Hand Surgery (European Volume)*. 2015; 40(5): 458–68.

37. Clough OT, Lee G, Hayter E, Hardman J, Anakwe RE. Surgery with the Motec total wrist replacement: learning from earlier designs. *J Surg Case Rep* [Internet]. 2021 Jan 1 [cited 2023

Jun 28];2021(1). Available from: <https://pubmed.ncbi.nlm.nih.gov/33542810/>

38. Romina P. Astifidis, Brenda A. Kelly, author. Rebecca J. Saunders, Romina P. Astifidis, Susan L. Burke, James P. Higgins, Michael A. McClinton, editor(s). *Hand and Upper*

Extremity Rehabilitation, Chapter 40 - Wrist Arthroplasty [Internet]. 4th edition. 2015 Nov 20

[cited 2023 Jun 28]; 381 – 385. Available from:

<https://www.sciencedirect.com/science/article/abs/pii/B978145575647600040X>

39. Jimenez A, Anand P. Wrist Arthrodesis. *Practical Procedures in Elective Orthopedic Surgery: Upper Extremity and Spine* [Internet]. 2023 Feb 26 [cited 2023 Jun 28]; 121–7.

Available from: <https://www.ncbi.nlm.nih.gov/books/NBK556015/>

40. Herren DB, Ishikawa H, Rizzo M, Ross M, Solomons M. Arthroplasty in the hand: what works and what doesn't? *Journal of Hand Surgery (European Volume)*. 2022; 47(1): 4–11.

41. Palmer AK, Werner FW, Murphy D, Glisson R. Functional wrist motion: A biomechanical study. *J Hand Surg Am*. 1985; 10(1):3 9–46.

42. Field J, Herbert TJ, Prosser R. Total Wrist Fusion. *Journal of Hand Surgery*. 1996; 21(4): 429–33.

43. Vicar AJ, Burton RI. Surgical management of the rheumatoid wrist—Fusion or arthroplasty. *J Hand Surg Am*. 1986; 11(6): 790–7.

44. Adey L, Ring D, Jupiter JB. Health Status After Total Wrist Arthrodesis for Posttraumatic Arthritis. *J Hand Surg Am.* 2005; 30(5): 932–6.
45. Boeckstyns MEH, Herzberg G, Merser S. Favorable results after total wrist arthroplasty. *Acta Orthop.* 2013; 84(4): 415–9.
46. Cavaliere CM, Chung KC. A Systematic Review of Total Wrist Arthroplasty Compared with Total Wrist Arthrodesis for Rheumatoid Arthritis. *Plast Reconstr Surg.* 2008; 122(3): 813–25.

9. Životopis

Matej Pedišić je rođen 03.11.1995. godine u Rijeci gdje je završio opću gimnaziju te nastavio obrazovanje na Medicinskom fakultetu, smjer Medicina.