

# Interakcija crijevne mikrobiote i imunološkog mikrookoliša u kolorektalnom karcinomu i njihov potencijalni klinički značaj

---

**Mađerčić, Lucija**

**Master's thesis / Diplomski rad**

**2023**

*Degree Grantor / Ustanova koja je dodijelila akademski / stručni stupanj:* **University of Rijeka, Faculty of Medicine / Sveučilište u Rijeci, Medicinski fakultet**

*Permanent link / Trajna poveznica:* <https://um.nsk.hr/um:nbn:hr:184:775817>

*Rights / Prava:* [In copyright](#)/[Zaštićeno autorskim pravom.](#)

*Download date / Datum preuzimanja:* **2025-02-17**



*Repository / Repozitorij:*

[Repository of the University of Rijeka, Faculty of Medicine - FMRI Repository](#)



SVEUČILIŠTE U RIJECI  
MEDICINSKI FAKULTET  
INTEGRIRANI PREDDIPLOMSKI I DIPLOMSKI  
STUDIJ MEDICINA

Lucija Mađerčić

INTERAKCIJA CRIJEVNE MIKROBIOTE I IMUNOLOŠKOG MIKROOKOLIŠA U  
KOLOREKTALNOM KARCINOMU I NJIHOV POTENCIJALNI KLINIČKI ZNAČAJ

Diplomski rad

Rijeka, 2023.

SVEUČILIŠTE U RIJECI  
MEDICINSKI FAKULTET  
INTEGRIRANI PREDDIPLOMSKI I DIPLOMSKI  
STUDIJ MEDICINA

Lucija Mađerčić

INTERAKCIJA CRIJEVNE MIKROBIOTE I IMUNOLOŠKOG MIKROOKOLIŠA U  
KOLOREKTALNOM KARCINOMU I NJIHOV POTENCIJALNI KLINIČKI ZNAČAJ

Diplomski rad

Rijeka, 2023.

Mentor rada: Izv. prof. dr. sc. Emina Babarović, dr. med.

Diplomski rad ocijenjen je dana \_\_\_\_\_ u/na \_\_\_\_\_

\_\_\_\_\_ pod povjerenstvom u sastavu:

1. Izv.prof.dr.sc. Ita Hadžisejdić, dr.med.

2. Doc.dr.sc. Dora Fučkar Čupić, dr.med.

3. Prof.dr.sc. Gordana Laškarin, dr.med.

Rad sadrži 43 stranice, 2 slike, 3 tablice, 78 literaturnih navoda.

Zahvala

*Zahvaljujem izv. prof. dr. sc. Emini Babarović na mentoriranju diplomskog rada.*

*Posebnu zahvalu dugujem cijeloj obitelji i Mihaelu koji su mi bili velika podrška na ovome putu.*

## Sadržaj

|   |    |
|---|----|
| 1. UVOD.....  | 1  |
| 1.1. Anatomija, histološka građa i fiziologija debelog crijeva..... | 1  |
| 1.2. Epidemiologija kolorektalnog karcinoma.....                    | 3  |
| 1.3. Etiologija i čimbenici rizika kolorektalnog karcinoma.....     | 3  |
| 1.3.1. Upalne bolesti crijeva.....                                  | 4  |
| 1.3.2. Obiteljska adenomatozna polipoza kolona.....                 | 5  |
| 1.3.3. Lynchov sindrom.....   | 6  |
| 1.3.4. Peutz - Jeghers sindrom.....                                 | 6  |
| 1.3.5. Sindrom juvenilne polipoze.....                              | 7  |
| 1.4. Patogeneza kolorektalnog karcinoma.....                        | 7  |
| 1.5. Patološka klasifikacija kolorektalnog karcinoma.....           | 9  |
| 1.6. Stadiji kolorektalnog karcinoma.....                           | 10 |
| 1.7. Klinička slika kolorektalnog karcinoma.....                    | 13 |
| 1.8. Dijagnoza kolorektalnog karcinoma.....                         | 13 |
| 1.8.1. Probir kolorektalnog karcinoma.....                          | 14 |
| 1.9. Liječenje kolorektalnog karcinoma.....                         | 14 |
| 2. SVRHA RADA.....  | 16 |
| 3. PREGLED LITERATURE NA ZADANU TEMU.....                           | 16 |
| 3.1. Crijevna mikrobiota.....                                       | 16 |
| 3.3. Funkcije crijevne mikrobiote.....                              | 19 |
| 3.4. Disbioza.....  | 21 |
| 3.4.1. Disbioza u kolorektalnom karcinomu.....                      | 22 |

|  |    |
|--|----|
| 3.5. Imunološki mikrookoliš u kolorektalnom karcinomu..... | 24 |
| 4. RASPRAVA.....   | 26 |
| 5. ZAKLJUČAK.....  | 27 |
| 7. SUMMARY.....  | 28 |
| 8. LITERATURA.....   | 29 |
| 9. ŽIVOTOPIS.....  | 43 |

## Popis skraćenica i akronima

APC - gen adenomatozne polipoze kolona (od engl. adenomatous polyposis coli gene)

BMI - indeks tjelesne mase (od engl. body mass index)

BRAF - protoonkogen serin/treonin - protein - kinaza B - Raf (od engl. B-Raf proto-oncogene, serine/threonine kinase)

CA - karcinom antigen (od engl. cancer antigen)

CEA - karcinoembrionalni antigen (od engl. carcinoembryonic antigen)

CD - Crohnova bolest (od engl. Crohn's disease)

CRC - kolorektalni karcinom (od engl. colorectal cancer)

CT - kompjutorizirana tomografija (od engl. computed tomography)

CTC - kompjutorizirana tomografska kolonografija ili virtualna kolonografija (od engl. computed colonography or virtual colonography)

CTLA - 4 - receptor (od engl. cytotoxic T lymphocyte associated protein 4)

DNA - deoksiribonukleinska kiselina (od engl. deoxyribonucleic acid)

DC - dendritička stanica (od engl. dendritic cell)

EGFR - receptor epidermalnog faktora rasta (od engl. epidermal growth factor receptor)

EPCAM - gen koji kodira epitelnu staničnu adhezijsku molekulu (od engl. epithelial cell adhesion molecule)

ETBF - enterotoksična *Bacteroides fragilis*

Fap2 - protein (od engl. fibroblast activation protein 2)

FOBT - test za detekciju okultnog krvarenja u stolici (od engl. fecal occult blood test)

FOLFOX - kemoterapijski protokol (folna kiselina, fluorouracil i oxaliplatina)

GALT - limfoidno tkivo povezano s crijevima (od engl. gut associated lymphoid tissue)

GIT - gastrointestinalni trakt

HNPCC – sindrom obiteljskog nepolipoznog kolorektalnog karcinoma (od engl. hereditary



nonpolyposis colorectal cancer syndrome)

HZJZ - Hrvatski zavod za javno zdravstvo

IARC - Međunarodna agencija za istraživanje karcinoma (od engl. International Agency for Research on Cancer)

IBD - upalne bolesti crijeva (od engl. inflammatory bowel disease)

IECs - intestinalne epitelne stanice (od engl. intestinal epithelial cells)

IL - interleukin

ILCs - prirodne limfoidne stanice (od engl. innate lymphoid cells)

IPP - inhibitor protonske pumpe

KRAS - onkogen (od engl. Kirsten rat sarcoma viral oncogene homolog)

MLH1 - gen za popravak pogrešno sparenih baza DNA (od engl. mutL homolog 1)

MMR - gen za popravak pogrešno sparenih baza DNA (od engl. mismatch repair)

MRI - magnetska rezonanca (od engl. magnetic resonance imaging)

MSH2 - gen za popravak pogrešno sparenih baza DNA (od engl. mutS homolog 2)

MSH6 - gen za popravak pogrešno sparenih baza DNA (od engl. mutS homolog 6)

NK - prirodno ubilačka stanica (od engl. natural killer cell)

PD - 1 - receptor za programiranu staničnu smrt (od engl. programmed cell death protein - 1)

PHD - patohistološka dijagnoza

PJS - Peutz - Jeghers sindrom (od engl. Peutz - Jeghers syndrome)

RH - Republika Hrvatska

ROS - reaktivne vrste kisika (od engl. reactive oxygen species)

Tfh - folikularne pomagačke T stanice (od engl. T follicular helper cells)

Th - pomagačke T stanice (od engl. helper T cells)

TIL - tumor infiltrirajući limfociti (od engl. tumor infiltrating lymphocytes)

TNF- $\alpha$  - čimbenik tumorske nekroze (od engl. tumor necrosis factor)

TNM - sustav za određivanje stadija tumora (od engl. tumor, lymph node, metastasis)

TP53 - tumorsupresorski gen (od engl. tumorski protein 53)

Treg - regulacijski T limfocit (od engl. T regulatory cell)

UC - ulcerozni kolitis (od engl. ulcerative colitis)

VEGF - vaskularni endotelni faktor rasta (od engl. vascular endothelial growth factor)

WHO - Svjetska zdravstvena organizacija (od engl. World Health Organisation)

## 1. UVOD

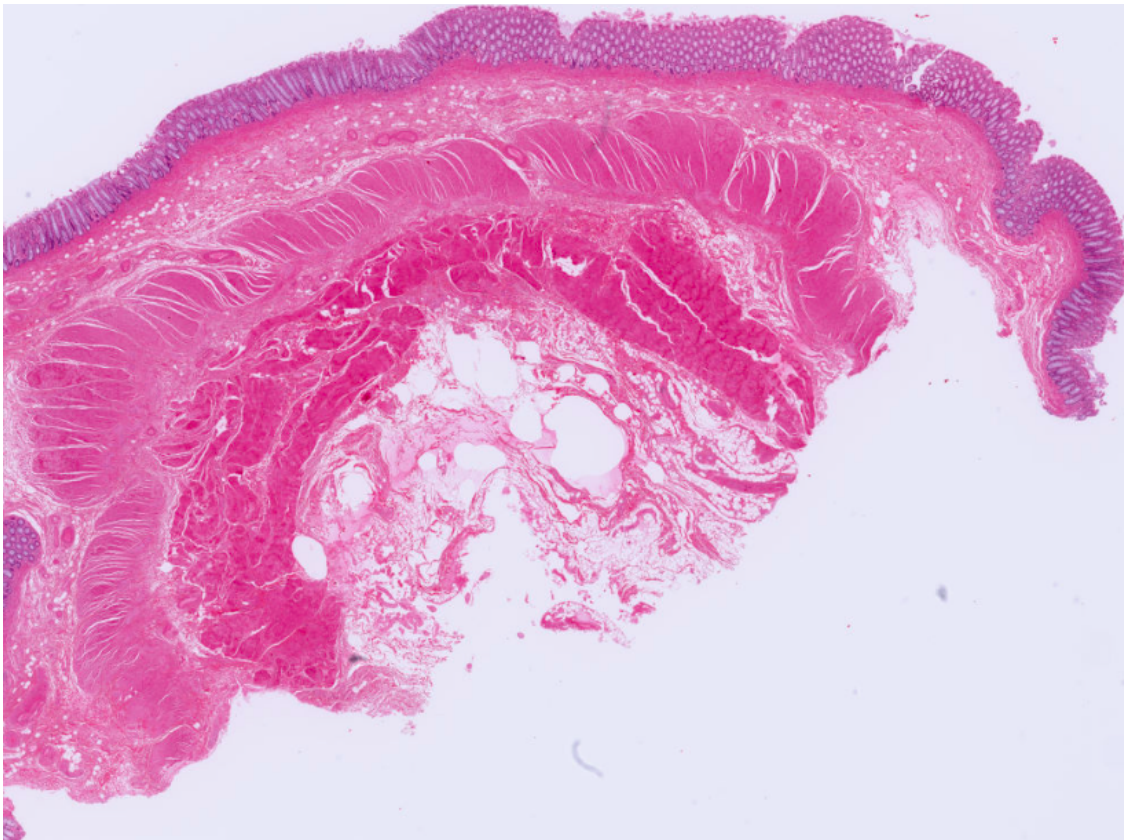
Kolorektalni karcinom (CRC, od engl. colorectal cancer) najčešći je maligni tumor probavnog sustava. Nastaje malignom transformacijom epitelnih stanica sluznice cekuma, debelog crijeva i rektuma zbog međudjelovanja vanjskih faktora i genetske predispozicije. Češće se javlja u muškaraca u starijoj životnoj dobi s većom učestalošću u razvijenim zapadnim zemljama (1). Međunarodna agencija za istraživanje karcinoma (IARC) procjenjuje da od CRC - a godišnje oboli 2 milijuna osoba, a umire 0,95 milijuna bolesnika. Usprkos probiru i sofisticiranim radiološkim metodama detekcije bolesti, smrtnost mu je visoka jer se samo u 11% bolesnika otkrije u lokaliziranom stadiju. Incidencija CRC - a je u porastu s oko 1% godišnje u posljednjih 20 godina (2).

### 1.1. Anatomija, histološka građa i fiziologija debelog crijeva

Debelo crijevo (lat. *intestinum crassum*) distalni je dio probavne cijevi na čijem se početku nalazi ileocekalno ušće, a na kraju anus. Dužine je 1,5 metar, a širine 5 do 8 centimetara (3). Sastavljeno je od tri anatomska dijela: slijepo crijevo (lat. *caecum*) i crvuljak (lat. *appendix*), “pravo” debelo crijevo (lat. *colon*) i zadnje crijevo (lat. *rectum*). “Pravo” debelo crijevo započinje cekumom i sastoji se od četiri dijela: uzlazno (lat. *colon ascendens*), poprečno (lat. *colon transversum*), silazno (lat. *colon descendens*) i zavijeno crijevo (lat. *colon sigmoideum*) koje se nastavlja na rektum na čijem se donjem kraju nalazi anus.

Stijenka debelog crijeva građena je od četiri glavna sloja: sluznice (lat. *tunica mucosa*), podsluznice (lat. *tunica submucosa*), mišićnog sloja (lat. *tunica muscularis*) i seroze (lat. *tunica serosa*) ili adventicije (lat. *tunica adventitia*). Seroza prekriva slijepo crijevo, crvuljak, poprečno i zavijeno crijevo, dok su uzlazno i silazno crijevo te rektum obloženi adventicijom. Sluznicu čini pokrovni epitel, lamina proprija i lamina muskularis mukoze. Pokrovni epitel je

jednoslojni cilindrični, a izgrađen je od različitih vrsta stanica: vrčastih, enteroendokrinih, Panethovih, M i matičnih stanica te enterocita koji su najbrojniji. Lamina proprija izgrađena je od rahlog vezivnog tkiva, obiluje kapilarama i limfocitima i u nju su uložene jednostavne tubularne žlijezde - Lieberkünove kripte, a zajedno s laminom muskularis mukoze odvaja sluznicu od podsluznice. Submukoza je građena od gustog vezivnog tkiva s mnogobrojnim krvnim i limfnim žilama te živčanim spletom plexus submucosus Meissneri. Mišićni sloj izgrađuju glatka mišićna vlakna raspoređena u unutrašnji i vanjski sloj između kojih se nalaze krvne i limfne žile te živčani splet plexus myentericus Auerbachi. Seroza je visceralni peritoneum u kojoj je uklopljeno masno tkivo, a adventicija je izgrađena od vezivnog tkiva (4).



Slika 1: Histološka građa stijenke debelog crijeva (5). Od gore prema dolje: sluznica, podsluznica, mišićni sloj (vanjski i unutarnji) i seroza

Sluznica debelog crijeva obložena je brojnim Lieberkünovim kriptama, ali u njoj nema resica za razliku od tankog crijeva. Epitelne stanice gotovo da i nemaju probavnih enzima i luče sluz koja štiti stijenku od oštećenja i goleme bakterijske aktivnosti u fecesu. Proksimalni dio ima veliku mogućnost apsorpcije vode i elektrolita iz fecesa dok distalni ima funkciju formiranja fekalne mase. U debelom crijevu nalazi se velik broj bakterija koje probavljaju male količine celuloze te stvaraju vitamin K i vitamin B12, tiamin i riboflavin (6).

## 1.2. Epidemiologija kolorektalnog karcinoma

Kolorektalni karcinom predstavlja sve veći svjetski javnozdravstveni problem koji nije zaobišao ni Republiku Hrvatsku (RH). Navedenoj tvrdnji u prilog ide činjenica što se CRC nalazi na trećem mjestu najčešće dijagnosticiranih malignih tumora u svijetu, a prema mortalitetu zauzima visoko drugo mjesto (7,8). Gledajući razlike među spolovima, u muškaraca je treći najučestaliji karcinom (nakon karcinoma pluća i prostate), a u žena drugi (nakon karcinoma dojke) (8). Nažalost za navedenim podacima ne zaostaje ni RH. Prema dostupnim podacima Hrvatskog zavoda za javno zdravstvo (HZJZ), CRC je bio najčešći novodijagnosticirani tumor u 2020. godini s čak 3706 novih slučajeva dok razlike među spolovima prate svjetske trendove (9). Incidencija ovog karcinoma raste s dobi i varira ovisno o dijelovima svijeta. Pojavnost mu je češća u Europi, Sjevernoj Americi, Australiji, Novom Zelandu i istočnoj Aziji u odnosu na Afriku i ostatak azijskog kontinenta (7). Najčešće se javlja nakon 50. - te godine života, a ranija pojava je povezana s genetskom predispozicijom ili predisponirajućim stanjima poput kroničnih upalnih bolesti crijeva.

## 1.3. Etiologija i čimbenici rizika kolorektalnog karcinoma

Uzrok CRC - a i dalje nije u potpunosti poznat te je predmet brojnih studija čiji rezultati sugeriraju da je patogeneza posljedica međudjelovanja vanjskih čimbenika i mutacija (10). Bolest se u 70% slučajeva javlja sporadično te je uvelike povezana s modernim načinom

života (11). Rizični čimbenici mogu se podijeliti na promjenjive i nepromjenjive. Glavni nepromjenjiv čimbenik rizika je dob i bolest se pretežito javlja nakon 50. - te godine života. Ranija pojava povezana je s nasljednim genetskim poremećajima poput obiteljske adenomatozne polipoze, Peutz-Jeghers sindroma, Lynch sindroma i juvenilnog polipoza sindroma. Također važnu ulogu u razvoju CRC imaju pozitivna obiteljska anamneza sporadičnog karcinoma i upalne bolesti crijeva (ulcerozni kolitis i Crohnova bolest). Promjenjivi čimbenici rizika dominantno su povezani sa sjedilačkim načinom života te uključuju: pušenje (povećava rizik 10,8%), prehrambene navike (konzumacija crvenog i procesiranog mesa), konzumaciju alkohola, dijabetes melitus i inzulinsku rezistenciju te pretilost (12).

### 1.3.1 Upalne bolesti crijeva

Upalne bolesti crijeva (IBD, od eng. inflammatory bowel disease) su idiopatske upalne bolesti karakterizirane kroničnom upalom u probavnom sustavu (13). Uključuju dva klinička entiteta: Crohnovu bolest (CD, od engl. Crohn's disease) i ulcerozni kolitis (UC, od engl. ulcerative colitis). Klinička slika im se djelomično poklapa, a međusobno ih razlikuje lokalizacija lezije i zahvaćenost stijenke upalnim promjenama. CD najčešće zahvaća terminalni ileum, no može zahvatiti bilo koji dio probavne cijevi od usta do anusa. Za CD karakteristično je da upalni infiltrat zahvaća sve slojeve stijenke, te da je stijenka diskontinuirano (segmentalno) zahvaćena. Upalne promjene kod UC - a su ograničene samo na sluznicu i podsluznicu. Bolest karakteristično započinje u rektumu i može se proksimalno širiti i zahvatiti cijeli kolon (1). U bolesnika s dugotrajnim UC rizik nastanka karcinoma je 20 - 30x veći nego u zdravoj populaciji, a rizik kod dugotrajnog CD je vjerojatno isti kao u bolesnika s dugotrajnim UC. Doduše, nisu se sve studije usuglasile oko točnog stupnja rizika za razvoj CRC - a u osoba s CD pa je on još neutvrđen (14). Veći rizik od razvoja CRC - a

predstavlja i kronična upala sluznice u IBD - u. Kronična upala uzrokuje oštećenje crijevnih epitelnih stanica dovodeći do proliferacije stanica u svrhu obnove crijevne sluznice. Zbog opetovane regeneracije stanica povećava se rizik abnormalne proliferacije i nastanak CRC - a (15).

### 1.3.2. Obiteljska adenomatozna polipoza kolona

Obiteljska adenomatozna polipoza kolona (FAP, engl. familial adenomatous polyposis) je autosomno dominantna bolest karakterizirana brojnim tubularnim adenomima u debelom crijevu. Nastaje zbog mutacije gena adenomatozne polipoze kolona (APC) koji je smješten na kromosomu 5q22. U ovih bolesnika tubularni adenomi se počinju razvijati već u dječjoj dobi pa se u 100% oboljelih do 40. godine života razvije CRC. Za dijagnozu je potrebno najmanje 100 tubularnih adenoma u kolonu. Obzirom na prije navedeni rizik nastanka CRC-a u ovih bolesnika je nužno učiniti profilaktičku kolektomiju u dobi između 20. i 25. godine života s ciljem prevencije razvoja CRC-a. Uz multiple adenome kolona, mogu se naći i adenomi u drugim dijelovima probavnog sustava poput duodenuma i želuca. Također, FAP je obilježena i ekstraintestinalnim manifestacijama kao što su osteomi, dentalni problemi (urođeni nedostatak zuba, prekobrojni zubi), epidermalne ciste, karcinomi štitnjače i meduloblastomi (16).

Osteomi se najčešće javljaju u području lubanje i mandibule te se mogu prezentirati blagim zadebljanjem kosti pa sve do velikih masa koje zahvaćaju bilo koji dio kostura. Epidermalne ciste javljaju se i u bolesnika bez FAP - a, ali njihov značaj leži u činjenici što njihova pojava često prethodi pojavi crijevnih polipa. One su uglavnom asimptomatske, ali se mogu prezentirati svrbežom, rupturom i posljedičnom upalom. Karcinomi štitnjače su histološki često papilarni karcinomi i u ovih bolesnika češće bilateralni, a očituju se pojavom

palpabilnog čvora ili čvorova na vratu. Meduloblastomi se javljaju u malom mozgu i manifestiraju glavoboljom, diplopijom, povraćanjem i ataksijom (16, 17).

### 1.3.3. Lynchov sindrom

Lynchov sindrom (HNPCC, od engl. hereditary nonpolyposis colorectal cancer) najčešći je nasljedni sindrom koji povisuje rizik za nastanak CRC - a, ali također i karcinoma endometrija, jajnika, želuca, pankreasa, bilijarnog i urinarnog trakta (18). Nasljeđuje se autosomno dominantno, a posljedica je mutacije jednog ili više gena odgovornih za popravak pogrešno sparenih baza DNA (MMR, engl. mismatch repair) ili gubitkom ekspresije MSH2 uzrokovane delecijom EPCAM gena (19). CRC se u ovih bolesnika javlja u mlađoj životnoj dobi, između 44. i 61. godine života, a najčešća lokalizacija mu je u desnom kolonu proksimalnije od splenične fleksure. Prognoza CRC - a vezanih uz Lynchov sindrom je bolja u odnosu na bolesnike sa sporadičnim CRC- om. Stigliano i suradnici otkrili su da je sveukupno 5 - godišnje preživljenje bolesnika s CRC - om vezanim uz Lynchov sindrom 60% do 94,2%, dok je u onih sa sporadičnim CRC - om 52% do 75,3% (20).

### 1.3.4. Peutz - Jeghers sindrom

Peutz - Jeghers sindrom (PJS) je autosomno - dominantna bolest obilježena pojavom hamartomatoznih polipa i pigmentiranih makula kože i sluznica. Polipi se najčešće javljaju u tankom, crijevu, ali mogu nastati i u debelom crijevu te u želucu. Polipi nastaju pojedinačno ili multiplo u adolescenciji i ranoj odrasloj dobi. Pigmentacije se dominantno pojavljuju na usnama i bukalnoj sluznici u prvim godinama života, no mogu nastati na genitalijama, dlanovima i perianalno. Bolesnici s PJS - om imaju povećan rizik od razvoja tumora crijeva, pa tako i CRC - a , ali i tumora drugih lokalizacija kao što su karcinom dojke, želuca, pluća, gušterače, jajnika i maternice (1, 21).



### 1.3.5. Sindrom juvenilne polipoze

Sindrom juvenilne polipoze nasljeđuje se autosomno dominantno, a karakteriziran je pojavom brojnih juvenilnih polipa u probavnom sustavu. Pretežno se javljaju u kolonu i rektumu no mogu se naći u želucu i tankom crijevu (22).

### 1.4. Patogeneza kolorektalnog karcinoma

Adenomi debelog crijeva su benigni epitelni tumori koji nastaju neoplastičnom proliferacijom epitelnih stanica sluznice crijeva. Unutar adenoma debelog crijeva mogu se histološki naći žarišta displazije epitela niskog i visokog stupnja atipije, ali i žarišta invazivnog adenokarcinoma. Zbog česte prisutnosti displazije epitela adenomi debelog crijeva se smatraju prekursorskim lezijama za nastanak CRC-a (1). Javljaju se u 30% osoba do dobi od 60 godina koji žive u zapadnom svijetu, s time da se rizik nastanka adenoma debelog crijeva povećava s dobi. Njihova incidencija raste i u azijskim zemljama zbog sveprisutnog zapadnjačkog načina života (23).

Histološki adenomi debelog crijeva su građeni od razgranatih žlijezdi (tubularna komponenta) ili od prstolikih nabora (resica) koji su obloženi cilindričnim epitelnim stanicama (vilozna komponenta). Na temelju zastupljenosti i odnosa ovih komponenata možemo ih podijeliti u tubularne, tubulovilozne i vilozne adenome. Tubularni adenomi su najčešći, a histološki su građeni od minimalno 75% tubularne ili žljezdane komponente. Makroskopski rastu kao polipozne tvorbe koje se izdižu s površine sluznice za koju su vezani tankom peteljkom na koju se nadovezuje prošireni i zaobljeni dio tzv. glava polipa građena od tubularnih žlijezdi obloženih pseudostratificiranim epitelom koji pokazuje različite stupnjeve displazije. Peteljka je najčešće obložena pravilnom sluznicom debelog crijeva, no u nekim situacijama adenomatozni epitel može oblagati i peteljku polipa te se širiti u okolnu sluznicu debelog crijeva. Vilozni adenomi su makroskopski sesilne promjene na širokoj bazi

koje imaju lobuliranu baršunastu površinu. Mikroskopski su građeni od prstolikih nabora obloženih displastičnim cilindričnim epitelom. Ova vilozna komponenta mora biti prisutna u više od 50% polipozne tvorbe. Tubulovilozni adenomi su adenomi koji se po svojim karakteristikama nalaze između pravih tubularnih i viloznih, te sadrže 25% do 50% vilozne komponente (24, 25). Danas postoje brojni dokazi da adenomi prethode nastanku invazivnih CRC - a (26). Rizik od razvoja invazivnog adenokarcinoma korelira s veličinom, histološkim podtipom adenoma te stupnjem displazije epitela u adenomu. Veći rizik maligne pretvorbe imaju vilozni adenomi u kojima se obično nalazi teška displazija epitela te adenomi veći od 10 milimetara (1, 10). Osim navedenih klasičnih adenoma, postoje i grupa tzv. nazubljenih lezija u koje ubrajamo: hiperplastične polipe, sesilne nazubljene adenome i tradicionalne nazubljene adenome. Hiperplastični polipi nemaju maligni potencijal, dok sesilni i tradicionalni nazubljeni adenomi mogu biti obloženi displastičnim epitelom te su u tom slučaju udruženi s malignim potencijalom (1).

Većina CRC - a razvija se iz adenoma procesom koji se zove adenomsko - karcinomski slijed. Nastanak neoplastične lezije u slučaju ovog slijeda traje 5 do 10 godina i uključuje višestruke genetske promjene:

- mutacije u protoonkogenima koje induciraju njihovu transformaciju u onkogene
- mutacije koje smanjuju aktivnost tumor supresorskih gena
- mutacije koje uzrokuju oštećenje gena uključenih u popravak DNA

Ovi mehanizmi doprinose nekontroliranoj staničnoj proliferaciji, autonomnom rastu i posljedičnom stvaranju tumora. Poznato je nekoliko gena koji sudjeluju u razvoju CRC - a primjerice tumorsupresorski gen APC i TP53, onkogeni KRAS i BRAF te MLH1, MSH2 i MSH6 geni za popravak pogrešno sparenih baza DNA (26).

## 1.5. Patološka klasifikacija kolorektalnog karcinoma

Najčešći histološki tip CRC - a jesu adenokarcinomi. Oni nastaju iz epitelnih stanica sluznice debelog crijeva, a karakterizirani su stvaranjem žlijezda. Prema stupnju diferencijacije dijelimo ih u dobro diferencirane i slabo diferencirane. Dobro diferencirani su po definiciji u više od 50% tumorskog tkiva građeni od žlijezda koje su obložene pseudostratificiranim, atipičnim cilindričnim epitelom, dok su slabo diferencirani građeni od otočića, tračaka i pojedinačnih atipičnih epitelnih stanica, a žljezdane formacije čine manje od 50% tumorskog tkiva (27). Makroskopski, tumori u proksimalnom dijelu debelog crijeva (cekum i uzlazni dio debelog crijeva) često rastu kao polipoidne egzofitične tvorbe koje rijetko uzrokuju opstrukciju crijevnog lumena. Karcinomi u distalnom dijelu debelog crijeva su makroskopski najčešće prstenaste lezije koje sužavaju crijevni lumen i zbog toga se ranije prezentiraju kliničkim simptomima (23). Mikroskopski osim klasičnog prije opisanog adenokarcinoma, dobro diferenciranog i slabo diferenciranog razlikujemo i neke histološke podtipove CRC - a. Primjerice, mucinozni kolorektalni adenokarcinom koji je karakteriziran prisutnošću izuzetno obilne ekstracelularne sluzi (mucina). Za dijagnozu mucinoznog adenokarcinoma ekstracelularna sluz mora činiti najmanje 50% prikazanog tumorskog tkiva. Mucinozni adenokarcinomi su češći u mlađih bolesnika i žena, te se češće dijagnosticiraju u uznapredovalim kliničkim stadijima bolesti u odnosu na nemucinozne CRC. Osim toga, mucinozni adenokarcinomi su često povezani s visokom učestalošću mikrosatelitne nestabilnosti što je u korelaciji s Lynchovim sindromom. Medularni adenokarcinom je najčešće solidan, oštro ograničen tumor građen od otočića anastomozirajućih tračaka atipičnih epitelnih stanica s amfofilnom citoplazmom i vezikularnim krupnim jezgrama istaknutih nukleola te izražene mitotske aktivnosti. U tumorskoj stromi i oko tumora nalazi se obično obilan infiltrat limfocita. Karcinomi sa stanicama izgleda prstena pečatnjaka su histološki građeni od diskohezivnih pojedinačnih atipičnih epitelnih stanica koje u svojoj

citoplazmi imaju obilnu intracelularnu sluz koja potiskuje jezgru na periferiju i stvara karakterističan izgled tumorskih stanica koje su nalik na prsten pečatnjak. Ovaj oblik karcinoma ubraja se u slabo diferencirane CRC sa lošom prognozom (28). Preostali histološki tipovi prikazani su u tablici 1.

Tablica 1. Histološka klasifikacija adenokarcinoma debelog crijeva i rektuma (27)

|  |
|--|
| Seratni adenokarcinom                  |
| Adenomu nalik adenokarcinom            |
| Mikropapilarni adenokarcinom           |
| Mucinozni adenokarcinom                |
| Slabo kohezivni adenokarcinom          |
| Karcinom prstena pečatnjaka            |
| Medularni adenokarcinom                |
| Adenoskvamozni karcinom                |
| Nediferencirani karcinom               |
| Karcinom sa sarkomatoidnom komponentom |

#### 1.6. Stadiji kolorektalnog karcinoma

Određivanje stadija tumora najvažniji je prognostički prediktor ishoda bolesnika s CRC - om, a s njim je 1932. godine započeo Dukes (29). On je CRC klasificirao u tri stadija: stadij A - tumor je ograničen na crijevnu stijenku, stadij B - tumor se proširio izvan stijenke, ali nije zahvatio limfne čvorove i stadij C - zahvaćeni limfni čvorovi. Astler i Coller su 1954. godine modificirali Dukesovu klasifikaciju predloživši razdavnije stadija A na A i B1, odnosno

stadij B postaje B2. Desetak godina kasnije, Turnbull je predložio i stadij D - prisutnost udaljenih metastaza (29). Današnja Dukesova klasifikacija obuhvaća sljedeće:

- stadij A - tumor je ograničen na mukozu i submukozu
- stadij B - tumor se proširio na mišićni sloj
- stadij C - zahvaćeni su limfni čvorovi
- stadij D - prisutne su udaljene metastaze (30)

Danas je sveopće prihvaćena TNM klasifikacija koja je detaljnije prikazana u tablici 2. T se odnosi na dubinu invazije primarnog tumora, N na zahvaćenost regionalnih limfnih čvorova, a M na prisutnosti udaljenih metastaza.

Tablica 2. TNM klasifikacija kolorektalnog karcinoma (31)

| Primarni tumor (T) |  |
|--------------------|--|
| Tis                | karcinom <i>in situ</i>  |
| T0                 | nije moguće odrediti prisutnost tumora   |
| T1                 | invazija tumora u submukozu  |
| T2                 | invazija tumora u muskularis propriju  |
| T3                 | invazija tumora u subserozu  |
| T4                 | tumorom su zahvaćeni svi slojevi stijenke crijeva i visceralni peritoneum ili okolne strukture |
| Tx                 | nemoguće je procijeniti veličinu tumora  |
| Limfni čvorovi (N) |  |
| N0                 | regionalni limfni čvorovi nisu zahvaćeni tumorom   |
| N1                 | zahvaćeno 1 - 3 limfnih čvorova  |
| N2                 | zahvaćeno 4 - 6 limfnih čvorova  |
| N3                 | zahvaćeno 7 i više limfnih čvorova   |

|                        |   |
|------------------------|---|
| Nx                     | nemoguće je procijeniti zahvaćenost limfnih čvorova |
| Udaljene metastaze (M) |   |
| M0                     | nema udaljenih metastaza                            |
| M1                     | postoje udaljene metastaze                          |
| M1a                    | udaljena metastaza lokalizirana u jednom organu     |
| M1b                    | udaljena metastaza u dva ili više organa            |
| M1c                    | metastaze peritoneuma                               |

S obzirom na TNM klasifikaciju, određuje se stadij bolesti kako je navedeno u tablici 3.

Tablica 3. Klinički stadij određen prema TNM - u (31)

| Klinički stadij | T       | N       | M  |
|-----------------|---------|---------|----|
| 0               | Tis     | N0      | M0 |
| I               | T1 - 2  | N0      | M0 |
| II              | T2 - T4 | N0      | M0 |
| III             | T1 - T4 | N1 - N3 | M0 |
| IV              | T1 - T4 | N1 - N3 | M1 |

CRC se može širiti limfogeno, hematogeno i implantacijom po površini trbušne šupljine. Limfogenim širenjem zahvaćeni su regionalni mezenterijalni limfni čvorovi. Hematogenim širenjem tumor se širi u jetru, pluća, kosti, mozak, kožu i peritoneum. Širenje tumora implantacijom po tjelesnim šupljinama praćeno je u ovom slučaju pojavom ascitesa i peritonealnim metastazama. Najčešće metastatska sjela su: jetra (70%), pluća (47,5%) i peritoneum (15%) (32,33).

### 1.7. Klinička slika kolorektalnog karcinoma

Simptomi CRC - a su nespecifični i uvelike ovise o anatomskoj lokalizaciji. Simptomatologija desnog kolona uključuje anemiju, umor, gubitak težine i febrilitet. U odnosu na lijevi kolon, ona je diskretnija i opstrukcija se javlja kasnije jer je taj dio crijeva širok i kroz njega prolazi tekući sadržaj. Tumori smješteni u poprečnom i silaznom debelom crijevu opstruiraju lumen što rezultira pojavom abdominalnih grčeva, opstipacijom i promjenama pražnjenja stolice u vidu naizmjenične pojave dijareje i opstipacije. Rektosigmoidne lezije prezentiraju se hematokezijom, tenezmima te stolica može biti tanka poput olovke zbog suženja rektuma (34). U uznapredovalom stadiju bolesti može se javiti ascites i hepatomegalija koji upućuju na zahvaćenost peritoneuma odnosno jetre (32).

### 1.8. Dijagnoza kolorektalnog karcinoma

Dijagnostika CRC - a započinje anamnezom i fizikalnim pregledom. Najčešći anamnestički dobiveni simptomi i klinički znaci su: gubitak tjelesne težine, umor, hematokezija, promjene u pražnjenju stolice i bolovi u abdomenu. Fizikalnim pregledom se mogu otkriti znakovi anemije (bljedilo kože i sluznica, tahikardija), a pregledom abdomena palpatorna tumorska masa i hepatomegalija. Fizikalni pregled mora biti upotpunjen digitorektalnim pregledom (35). Bolesnici kojima je fizikalnim pregledom utvrđena visoka sumnja na CRC, moraju pristupiti daljnjoj obradi koja uključuje endoskopske i radiološke metode. Od endoskopskih pretraga mogu se primijeniti proktoskopija, sigmoidoskopija i kolonoskopija koja je najčešća. Ona je zlatni standard dijagnoze CRC - a i pomoću nje se mogu ukloniti adenomi i uzeti uzorci tkiva za patohistološku dijagnozu (PHD) (32). Lokalizacija lezije, njezina dubina i proširenost mogu se vizualizirati kompjutoriziranom tomografijom (CT) i magnetskom rezonancom (MRI). U novije vrijeme, primjenjuje se CT kolonografija (CTC) poznatija pod

nazivom "virtualna kolonoskopija. To je minimalno invazivna pretraga debelog crijeva koja uključuje klasičnu kolonoskopiju s primjenom CT - a (36). Indicirana je za dijagnozu CRC - a ukoliko je kolonoskopija kontraindicirana ili je bila nepotpuna (37).

Važno je spomenuti tumorske markere koji se koriste za procjenu uspješnosti liječenja i povratka bolesti. Najčešće korišten tumorski marker CRC - a je karcinoembrionalni antigen (CEA, od engl. carcinoembryonic antigen). On nije specifičan samo za CRC jer se njegove povišene vrijednosti mogu naći i kod karcinoma dojke, želuca, pluća, jajnika i gušterače (38). Osim CEA, postoje i drugi tumorski markeri povezani s CRC - om kao što su feritin i sljedeći karcinom antigeni (CA, od engl. cancer antigen): CA19 - 9, CA125 i CA72 - 4 (39). Definitivna dijagnoza CRC - a postavlja se temeljem PHD - a.

#### 1.8.1. Probir kolorektalnog karcinoma

Kolorektalni karcinom može se otkriti u ranoj fazi pomoću različitih metoda probira - testovi okultnog fekalnog krvarenja, proktoskopija, sigmoidoskopija, kolonoskopija i radiološke metode (CTC). Dostupni testovi za detekciju okultnog krvarenja su test fekalne okultne krvi temeljen na gvajaku (FOBT, od engl. fecal occult blood test), fekalni imunokemijski test i noviji fekalni DNK test. Temelje se na otkrivanju krvi ili odljuštenih staničnih ostataka vaskulariziranih polipa, adenoma ili karcinoma. Najčešće korištena metoda probira je FOBT. Ukoliko je pozitivan, bolesnik treba učiniti kolonoskopiju. Cilj probira je otkrivanje raka u njegovoj početnoj fazi i povećanje mogućnosti ozdravljenja (40, 41).

#### 1.9. Liječenje kolorektalnog karcinoma

Terapija CRC - a ovisi o stadiju bolesti i bolesnikovom općem stanju, a o njoj odlučuje multidisciplinarni tim sastavljen od abdominalnog kirurga, onkologa, radiologa, patologa i gastroenterologa. Temeljni pristup liječenja je kirurška resekcija tumora s limfadenektomijom



s ciljem što veće citoredukcije kako bi se stvorili što bolji uvjeti za adjuvantnu kemoterapiju.

U stadiju 0 tumorska masa se uklanja kolonoskopski.

Optimalna metoda liječenja u stadiju I je kolektomija i regionalna limfadenektomija.

Potrebno je ukloniti najmanje 12 limfnih čvorova koji histološki moraju biti negativni da bi se sa sigurnošću potvrdio ovaj stadij bolesti.

U stadiju II, kirurško liječenje je identično kao i u prethodnom stadiju uz dodatnu mogućnost liječenja adjuvantnom kemoterapijom. Ona se primjenjuje ako postoje sljedeći loši prognostički čimbenici: slaba diferenciranost tumora, limfovaskularna i perineuralna invazija, crijevna opstrukcija kao prva prezentacija bolesti, neadekvatan broj pregledanih limfnih čvorova i perforacija crijeva na mjestu tumorske lezije.

U stadiju III indicirano je kirurško liječenje i adjuvantna kemoterapija.

Liječenje u stadiju IV može uključivati kemoterapiju kao jedini izbor, ali i njezinu kombinaciju s radioterapijom, biološkim lijekovima i palijativnim kirurškim zahvatom (42).

Vrste kirurškog zahvata ovise o lokalizaciji i proširenosti neoplazme i uključuju: desnu hemikolektomiju, lijevu hemikolektomiju, resekciju poprečnog crijeva, resekciju sigme i Hartmanovu operaciju (odstranjenje sigmoidnog kolona i gornjeg dijela rektuma). Kirurško liječenje karcinoma rektuma može uključivati prednju resekciju rektuma po Dixonu (odstranjenje sigmoidnog crijeva i rektuma) i abdominoperinealnu ekstirpaciju rektuma po Quennu-Milesu (uklanjanje aboralnog dijela sigme, rektuma i analnog sfinktera). Palijativni kirurški zahvat indiciran je u neoperabilnih bolesnika s ciljem održavanja kontinuiteta crijeva. Mogu se izvoditi kolonostomije i postavljanje stenta koji sprječava opstrukciju. (43)

Usprkos velikoj uspješnosti kirurškog zahvata, u stadiju II, III i IV potrebna je kemoterapija.

Najčešće primjenjivani protokol liječenja je 5- fluorouracil, folna kiselina i oksaliplatin (FOLFOX). Primjena bioloških lijekova, inhibitora vaskularnog endotelno faktora rasta (VEGF, od engl. vascular endothelial growth factor) i receptora epidermalnog faktora rasta

(EGFR, od engl. epidermal growth factor receptor), pokazuju bolji odgovor na kemoterapiju u bolesnika s uznapredovalim CRC - om (33).

## 2. SVRHA RADA

Debelo crijevo ispunjeno je brojnim mikroorganizmima, ponajviše bakterijama, koje žive u međusobnom odnosu sa svojim domaćinom i čine kompleksan sustav poznat pod nazivom crijevna mikrobiota. Njezin razvoj započinje nakon rođenja i praćen je brojnim promjenama u sastavu bakterija sve do smrti. Crijevna mikrobiota smatra se i zaboravljenim organom jer ima metaboličku i zaštitnu ulogu, te ujedno utječe na razvoj i funkciju imunoloških stanica. Pojava izraženih promjena u sastavu i funkciji crijevne mikrobiote naziva se disbioza i ona je povezana s razvojem različitih gastrointestinalnih bolesti, pa tako i CRC - a.

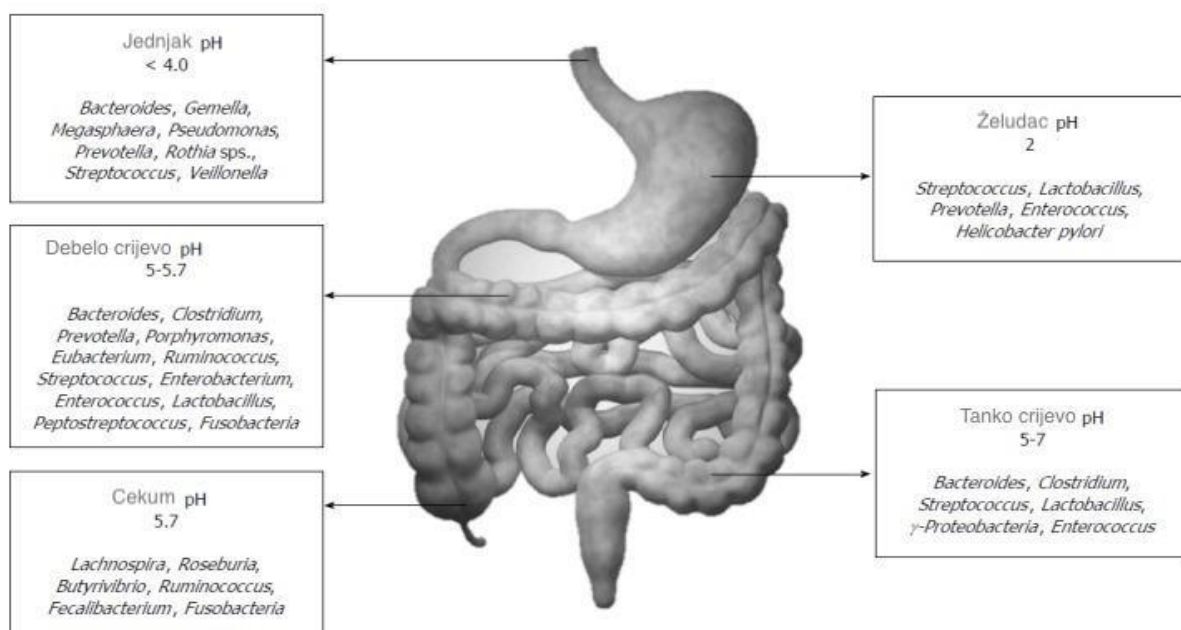
Svrha ovog rada je kroz pregled literature prikazati međusobni utjecaj crijevnih bakterija i imunološkog mikrookoliša u razvoju CRC - a.

## 3. PREGLED LITERATURE NA ZADANU TEMU

### 3.1. Crijevna mikrobiota

Ljudsko tijelo prožeto je brojnim mikroorganizmima koji normalno nastanjuju kožu, genitourinarni, gastrointestinalni i respiratorni trakt te predstavljaju fiziološku floru. Daleko najviše ih se nalazi u probavnom traktu, a procjenjuje se da samo debelo crijevo sadrži preko 70% svih mikroorganizama u ljudskom organizmu (44). Hipokrat je još davne 400. godine prije Krista rekao “smrt je u crijevima” i “loša probava ishodište zla” ukazujući na važnost crijeva za ljudsko zdravlje. Iako je do nedavno veći naglasak bio na patogenim mikroorganizmima koji uzrokuju gastrointestinalne bolesti, danas se veća pažnja pridaje djelovanju komenzalnih mikroorganizama (44).

Mikrobiota označava cijelu populaciju mikroorganizama koji koloniziraju određeno mjesto uključujući ne samo bakterije već i druge mikrobe poput gljiva, arheja, virusa i protozoa. Crijevna mikrobiota skup je mikroorganizama, najčešće bakterija, koji nastanjuju cijelu dužinu i širinu probavnog sustava sisavaca. Njezina prisutnost u gastrointestinalnom traktu nije homogena već kontinuirano raste pa se sukladno tome uočava povećanje broja bakterijskih stanica u distalnim dijelovima probavne cijevi u odnosu na proksimalne. U želucu i duodenumu nalazi se  $10^1 - 10^3$ , u jejunumu i ileumu  $10^4 - 10^7$ , a u kolonu  $10^{11} - 10^{12}$  bakterija po gramu sadržaja u navedenim dijelovima probavne cijevi. Normalna crijeva mikrobiota sadrži anaerobne bakterije koje pripadaju koljenima: *Firmicutes*, *Bacteroidetes*, *Proteobacteria*, *Actinobacteria*, *Fusobacteria* i *Verrucomicrobia*, s naglaskom na *Firmicutes* i *Bacteroidetes* koje čine više od 90% mikrobiote debelog crijeva (44). Osim njih, u debelom crijevu nalaze se i primarni patogeni poput *Campylobacter jejuni*, *Salmonella enterica*, *Vibrio cholerae*, *Escherichia coli* i *Bacteroides fragilis* koji čine 0,1% ili manje ukupnog crijevnog mikrobioma (45).



Slika 2: Sastav normalne bakterijske flore u određenim dijelovima probavnog sustava (46).

### 3.2. Razvoj crijevne mikrobiote

Vrijeme gestacije “sterilno” je razdoblje u kojemu mikroorganizmi nisu prisutni u GIT - u no nekoliko studija je potvrdilo prisutnost bakterija u amnijskoj tekućini. Njihov broj i raznolikost su premali da bi pokazali bilo kakav utjecaj na kolonizaciju crijeva (47).

Nakon rođenja prvi mikroorganizmi prisutni su na koži nakon čega nastanjuju crijeva. Crijevna mikrobiota novorođenčadi karakterizira mala raznolikost i dominacija skupina *Proteobacteria* i *Actinobacteria* no kako vrijeme odmiče postaje heterogenija pojavom skupina *Firmicutes* i *Bacteroidetes* koje postaju dominantne. Do kraja prve godine svako dojenče ima različit mikrobni profil, a između 2. i 5. godine mikrobiota u potpunosti nalikuje mikrobioti odrasle osobe (48). Razvoj crijevne mikrobiote dinamičan je proces na koji utječu različiti čimbenici kao što su način poroda, prehrana, genetika i zdravstveni status. Nakon vaginalnog poroda prisutne su bakterije iz roda *Lactobacillus*, *Prevotella* i *Sneathia* dok je nakon carskog reza novorođenčad izravno izložena mikrobima povezanim s kožom i bolničkim okolišem. Posljedica toga je veći broj *Clostridium difficile* i *Escherichia coli* u crijevima u usporedbi s novorođenčadi rođenom vaginalno (47, 48). Snažan utjecaj na razvoj mikroba u crijevima dojenčadi ima prehrana jer mikrobiota majčinog mlijeka obiluje stafilokokima, streptokokima i drugim bakterijama koje su najraniji kolonizatori crijeva. Također, majčino mlijeko sadrži mnoštvo oligosaharida s prebiotičkom aktivnošću koji potiču rast stafilokoka i bifidobakterija. S druge strane, crijeva dojenčadi koja su hranjena adaptiranim mlijekom imaju veći broj enterobakterija i bakteroida (48).

Intenzitet razvoja crijevne mikrobiote razlikuje se u djetinjstvu, adolescenciji te odrasloj i starijoj životnoj dobi. U djetinjstvu je crijevna mikrobiota stabilnija i njome dominira skupina *Bacteroidetes*, ali raznolikost joj je manja u usporedbi s odraslima (47). Za vrijeme rasta i razvoja u pubertetu, i crijevna mikrobiota prolazi kroz progresivne promjene vjerojatno zbog porasta testosterona, estradiola i progesterona (49). Sveza između spolnih hormona i sastava

crijevne mikrobiote najtemeljitiše je proučavana u miševa kod kojih gonadektomija mijenja sastav mikrobiote (50). U drugoj je studiji otkriveno da je brojnost rodova *Adlercreutzia*, *Dorea*, *Clostridium* i *Parabacteroides* povezana s razinom testosterona (49).

U odrasloj dobi sastav crijevne mikrobiote uglavnom je stabilan, ali podložan promjenama. Dominiraju *Bacteroidetes* i *Firmicutes* dok druge studije ukazuju i na prisutnost *Proteobacteria*, *Actinobacteria*, *Fusobacteria*, *Cyanobacteria* i *Verrucomicrobia*. Kod starije populacije značajno je smanjenje *Bacteroidetes*, *Firmicutes*, *Prevotella*, *Lactobacillus*, *Streptococcus*, *Staphylococcus* i povećanje *Ruminococcus*, *Enterobacterium* i *Atopobium* (47).

Nedavne studije ukazuju na različitost sastava crijevne mikrobiote u žena i muškaraca. Haro i suradnici uspoređivali su crijevnu mikrobiotu pretilih i mršavih muškaraca i žena prosječne dobi od 60 godina. Otkriveno je da u žena prevladava *Firmicutes* neovisno o dobi i indeksu tjelesne mase (BMI; od engl. body mass index), a u muškaraca niže razine *Bacteroidetes* u odnosu na žene čiji je BMI veći od 33 kg/m<sup>2</sup>. Rezultati navedenog istraživanja mogli bi pomoći u razumijevanju različite prevalencije metaboličkih i gastrointestinalnih bolesti između muškaraca i žena (47).

### 3.3. Funkcije crijevne mikrobiote

O crijevnoj mikrobioti govori se kao o „zaboravljenom organu“ i „drugome mozgu“ jer osim što održava normalnu funkciju crijeva, utječe i na druge organske sustave (45). Hranjive tvari dobiva iz prehrambenih komponenti domaćina i izbačenih epitelnih stanica te ima veliku metaboličku sposobnost. Održava simbiotski odnos sa crijevnom sluznicom i ima značajne metaboličke i zaštitne uloge u zdravih osoba (46).

Mikrobiota crijeva sudjeluje u regulaciji metabolizma ugljikohidrata, proteina, lipida i žučnih kiselina koje se ne resorbiraju za biotransformaciju u sekundarne žučne kiseline. Utječe na

sintezu kratkolančanih masnih kiselina, potiskuje inhibiciju lipoprotein lipaze u adipocitima i metabolizira proteine koji funkcioniraju preko mikrobnih proteinaza i peptidaza u tandemu s ljudskim proteinazama (46). Također, crijevna mikrobiota važna je za *de novo* sintezu esencijalnih vitamina. Bakterije mliječne kiseline ključne su za sintezu vitamina B12, a bifidobakterije u proizvodnji folata. Osim njih, crijevna mikrobiota uključena je u sintezu vitamina K, riboflavina, biotina, nikotinske i pantotenske kiseline, piridoksina te tiamina (51). Velik dio imunološkog sustava nalazi se u crijevima, a crijevna mikrobiota utječe na razvoj i funkciju brojnih imunoloških stanica poput makrofaga, dendritičkih stanica, plazma stanica koje luče IgA, regulacijskih T limfocita (Treg, od engl. T regulatory cells), regulirajućih prirodnih limfoidnih stanica (ILCs, od engl. innate lymphoid cells) i prirodno ubilačkih (NK, od engl. natural killer cells) stanica (52). Osim toga, stimulira sazrijevanje limfoidnog tkiva povezanog s crijevima (GALT, od engl. gut associated lymphoid tissues), izlučivanje antimikrobnih peptida i regrutaciju imunoloških stanica u sluznicu (52). Crijevna mikrobiota i imunološki sustav međusobno djeluju kako bi održali homeostatsku ravnotežu koja ovisi o intestinalnim epitelnim stanicama (IECs, od engl. intestinal epithelial cells). IEC odvajaju mikroorganizme i imunološke stanice sluznice dok vrčaste stanice izlučuju mucin i tako čine prvu liniju obrane od proboja mikroorganizama, a u potonjem im pomaže i GALT (47). Također, crijevna mikrobiota pridonosi imunomodulaciji crijeva zajedno s urođenim i stečenim imunološkim sustavom. Komponente i tipovi stanica imunološkog sustava koji sudjeluju u navedenom procesu uključuju GALT, regulatorne i efektorske T stanice, B stanice, urođene limfoidne stanice, makrofage i dendritičke stanice (DC, od engl. dendritic cell) u lamini propriji (46). Crijevna mikrobiota može pretvoriti vlakna u kratkolančane masne kiseline, uključujući octenu kiselinu, propionsku kiselinu i maslačnu kiselinu (53). One zatim oblikuju funkciju imunološkog sustava i štite od upalnih bolesti crijeva, pokreću protuupalne reakcije i suprimiraju nastanak tumora i potiču nastanak tumora u nekim

modelima CRC (54, 55, 56, 57, 58). Gore opisani, naizgled proturječni učinci temelj su potrebe za boljim razumijevanjem utjecaja crijevne mikrobiote u održavanju ravnoteže i zdravlja debelog crijeva. Crijevna mikrobiota posebno je pogodna za poticanje nastanka raka debelog crijeva, jer je već evoluirala i napreduje u crijevnom okruženju.

### 3.4. Disbioza

Osim već spomenutog Hipokrata koji je ukazao na važnost crijeva kao izvora bolesti, ruski znanstvenik Élie Metchnikoff (1845 - 1916) postavio je hipotezu da većina bolesti počinje u probavnom traktu kada dobre bakterije više nisu u stanju kontrolirati one loše i to je stanje nazvao disbiozom (59). Danas je disbioza predmet brojnih istraživanja i definira se na više načina. Prema Singhu i suradnicima, mikrobna neravnoteža crijeva ili disbioza uključuje povećanje udjela bakterija tankog crijeva i promjenu relativnog udjela dobronamjernih mikroba u odnosu na patogene bakterije debelog crijeva (60). S druge strane, Tiffany i Bäumler ju opisuju kao sastavnu i funkcionalnu promjenu u mikrobioti bolesnih osoba u odnosu na zdrave (61). Njezina tipična obilježja su smanjenje raznolikosti, gubitak korisne ili prekomjeran rast štetne mikrobiote. Može biti uzrokovana čimbenicima domaćina (genetika, infekcije), životnim navikama (prehrana bogata šećerom i siromašna vlaknima), lijekovima i higijenom (62).

S godinama, javlja se disbioza koja je često potpomognuta smanjenim unosom hrane, posebice u starijih osoba, i upotrebom lijekova poput antibiotika i inhibitora protonske pumpe (IPP). Starenjem se smanjuje sposobnost žvakanja, salivacija i denticija te je unos hrane manji što utječe na rast mikroorganizama (47). Primjena antibiotika može povećati rizik od infekcije *Clostridium difficile*, potaknuti proliferaciju oportunističkih bakterija poput *Enterococcus faecalis* i smanjiti proizvodnju kratkolančanih masnih kiselina za koje se

smatra da su ključni biološki medijatori koji moduliraju upalne i imunološke odgovore (63). IPP su među deset najčešće korištenih lijekova, a indicirani su za liječenje želučanog i duodenalnog ulkusa te eradikaciju *Helicobacter pylori* u kombinaciji s drugim lijekovima. Crijevnu mikrobiotu mijenjaju izravnim učinkom na želučanu kiselinu odnosno smanjuju kiselost želuca i time omogućuju preživljenje većeg broja bakterija. Povećavaju rizik od infekcije uzrokovane bakterijama *Clostridium difficile*, *Salmonella*, *Shigella* i *Campylobacter*, smanjuju rod *Bifidobacterium* i povećavaju *Enterobacteriaceae*, *Enterococcoceae*, *Lactobacillaceae*. Promjene koje uzrokuju u crijevnoj mikrobioti su izraženije od promjena uzrokovanih antibioticima (64).

Sve je više dokaza da je disbioza crijevne mikrobiote povezana s patogeneom crijevnih i izvancrijevnih bolesti poput CRC - a, IBD - a, pretilosti, dijabetesa i astme. Mehanizmi koji dovode do razvoja navedenih bolesti uključuju interakciju crijevne mikrobiote, njezinih metabolita i imunološkog sustava domaćina (65).

#### 3.4.1. Disbioza u kolorektalnom karcinomu

Crijevna disbioza može potaknuti kronična upalna stanja i proizvodnju kancerogenih metabolita što dovodi do razvoja neoplazije. Bakterijske vrste koje se povezuju s kancerogeneom CRC - a su: *Fusobacterium nucleatum*, *Escherichia coli*, *Bacteroides fragilis*, *Streptococcus bovis*, *Clostridium septicum*, *Enterococcus faecalis* i *Peptostreptococcus anaerobius* (66).

*Fusobacterium nucleatum* je Gram negativni anaerobni bacil koji uz pomoć svojeg proteina Fap2 (od engl. fibroblast activation protein - 2) onemogućuje aktivnost citotoksičnih T stanica i NK stanica (67).

Enterotoksična *Bacteroides fragilis* (ETBF, od engl. enterotoxic *Bacteroides fragilis*) luči toksin koji se veže na epitelne stanice debelog crijeva i stimulira cijepanje E - kadherina.



Ovaj toksin ima važnu ulogu u pokretanju upale i kancerogeneze CRC - a, no potrebna su daljnja istraživanja kako bi se utvrdio točan mehanizam kojim ovaj toksin utječe na kancerogenezu (68).

*Helicobacter pylori* je Gram negativna bakterija koja dominantno kolonizira želučani epitel. Uloga *Helicobacter pylori* u razvoju CRC - a nije još u potpunosti razjašnjena, ali dokazana je veća incidencija infekcije ovom bakterijom u bolesnika s adenomima debelog crijeva i CRC - om (69). Prema Artemevu i suradnicima, *Helicobacter pylori* izravno djeluje na G stanice želučane sluznice koje luče gastrin. Povećava se razina gastrina u serumu što može dovesti do proliferacije crijevnog epitela (70).

*Clostridium septicum* je Gram pozitivan bacil koji stvara pore i obično nije prisutan u normalnoj crijevnoj flori. Povezanost između CRC - a i *Clostridium septicum* može se objasniti na način da klijanju njegovih spora može pogodovati hipoksična i kisela tumorska okolina. Također, *Clostridium septicum* luči  $\alpha$ -toksin koji inducira otpuštanje proupalnog citokina TNF- $\alpha$  (od engl. tumor necrosis factor  $\alpha$ ) što posljedično može dovesti do proupalnog okruženja koji je pogodan za razvoj CRC - a (69).

*Enterococcus faecalis* pridonosi patogenezi CRC - a proizvodnjom reaktivnih oblika kisika (ROS, od engl. reactive oxygen species) što oštećuje DNA i može dovesti do kromosomske nestabilnosti (68).

*Escherichia coli* veže se na intestinalni epitel domaćina, oštećuje sloj sluzi i potiče kolitis što na kraju može dovesti do displazije i CRC - a. Također, razvoju CRC - a može doprinijeti lučenjem enterotoksina koji smanjuju sloj sluzi na crijevnom epitelu (62).

*Streptococcus bovis* inducira proizvodnju interleukina (IL) 1 i 8 što rezultira staničnom proliferacijom, pojačanom angiogenezom i sprječavanjem apoptoze malignih stanica (64).

*Peptostreptococcus anaerobius* potiče kancerogenezu proizvodnjom reaktivnih oblika kisika što oštećuje DNA (60).

Gao i suradnici otkrili su da bolesnici s CRC - om imaju veliku zastupljenost *Firmicutes*, *Fusobacteria* i *Lactococcus* i nedovoljnu prisutnost *Proteobacteria*, *Escherichia*, *Shigella* i *Pseudomonas* u tumorskim tkivima u usporedbi sa zdravim okolnim tkivom. Uspoređujući lokalizaciju CRC - a, crijevna mikrobiota bolesnika s distalno smještenim tumorima obiluje *Fusobacterium*, *Escherichia* i *Shigella*, dok u bolesnika s proksimalno lokaliziranim tumorima *Peptostreptococcus*, *Selenomonas*, *Prevotella* i *Pyramidobacter* (64).

Modulacija imunološkog okruženja tumora, poticanje oštećenja DNA i utjecaj na apoptozu uobičajeni su pro tumorski mehanizmi kod najbolje proučenih mikroba povezanih s CRC-om, uključujući *F. nucleatum*, enterotoksigenu *B. fragilis* i *E. coli* koja proizvodi kolibaktin (66).

### 3.5. Imunološki mikrookoliš u kolorektalnom karcinomu

Tumorski proces izaziva vrlo složen imunološki odgovor bolesnika. Tumorski antigeni i produkti privlače dendritičke stanice u tumorsko tkivo čime se pokreću dva tipa imunološkog odgovora, imunostimulirajući (antitumorski) Th1 i imunosupresivni (protumorski) Th2 odgovor. Najzastupljenije stanice antitumorskog imunološkog odgovora su tumor infiltrirajući limfociti (TIL, od engl. tumor-infiltrating lymphocytes), a sastoje se od različitih podgrupa stanica kao što su CD8+ citotoksični T limfociti i CD4+ pomoćnički T limfociti (71).

CD8+ citotoksični T limfociti igraju važnu ulogu u obrani organizma od virusa, bakterija i tumora. U tumorskom mikrookruženju stvaraju IL - 2, IL - 12 i TNF- $\alpha$  koji pojačavaju ulogu ovih stanica što rezultira ubijanjem tumorskih stanica. Nekoliko studija je pokazalo da su povišene razine CD8+ citotoksičnih T limfocita povezane s boljom prognozom CRC - a (72,73).

CD4+ pomoćnički T limfociti posrednici su stanične imunosti i igraju važnu ulogu u aktivaciji drugih imunoloških stanica kao što su limfociti B. CD4+ pomoćnički T limfociti

diferenciraju se u pomagačke (Th 1,2,17, od engl. helper T-cells 1,2,17), regulatorne (Treg) T stanice i folikularne Th stanice (Tfh) (72).

Razumijevanje složenih putova koji kontroliraju T-limfocite u tumorskom mikrookolišu CRC- a bit će presudno za optimiziranje kliničke aktivnosti imunoterapije u ovih bolesnika.

Utjecaj imunološkog sustava na napredovanje tumora i ishode bolesti ovisi i o subtipu CRC- a, te o količini i vrsti upalnih stanica u tumorskom mikrookolišu (74).

Receptor za programiranu staničnu smrt (PD - 1, od engl. programmed cell death protein - 1) član je porodice CD28/CTLA - 4 kosignalnih receptora s inhibitornom ulogom na citotoksične T limfocite. Vežanjem specifičnog liganda (PD - 1) na taj receptor suprimira se djelovanje citotoksičnih T-limfocita i izostaje željeni imunološki antitumorski odgovor. CTLA - 4 je negativni regulator aktivacije T limfocita. Signalizacija putem CTLA - 4 događa se kada receptor površinske stanice CTLA - 4 veže svoje ligande CD80 i CD86 čime dovodi do suzbijanja aktivnosti T limfocita (75). Studije su pokazale da molekula CTLA - 4 može biti izražena na površini T-limfocita, ali i na površini tumorskih stanica različitih solidnih tumora (76). Nedavno istraživanje pokazalo je da pacijenti koji prekomjerno izražavaju CTLA - 4 u stanicama raka jednjaka imaju lošu prognozu, no povezanost između izražaja CTLA - 4 i prognoze bolesnika s CRC - om nije u potpunosti razjašnjena (77). U najnovijim se istraživanjima ispituju monoklonska protutijela koja djeluju na PD - 1 receptor i monoklonska protutijela koja djeluju na CTLA - 4, a farmakološka inhibicija ovih puteva omogućava reaktivaciju imunološkog odgovora protiv tumora (78).

#### 4. RASPRAVA

Crijevna mikrobiota, bilo kao pojedinačni mikroorganizam ili kao mikrobna zajednica koja ima zajednički, sinergistički učinak, može pojačati ili ublažiti rizik od CRC – a (44,52,58). Visoka gustoća bakterija u debelom crijevu i zapažanje da bakterijemije s određenim mikrobima poput *Streptococcus gallolyticus* mogu biti klinički pokazatelji okultnih adenoma debelog crijeva (prekanceroznih stanja) i CRC - a naglašavaju važnost proučavanja uloge crijevnih mikroba u CRC – u (68-70).

Mehanizmi kojima mikrobi utječu na nastanak tumora u crijevima, posebno mikrobiološki bogatom i imunološki složenom okruženju u ljudskom tijelu, tek treba u potpunosti razjasniti. Razvoj CRC - a je postupni proces s višestrukim fazama u kojima i crijevna mikrobiota i tumorski mikrookoliš imaju važne uloge koje je teško razdvojiti zbog njihovog bliskog i isprepletenog odnosa (33,52,54,70).

Crijevna mikrobiota složen je sustav mikroorganizama, najčešće bakterija, koji nastanjuju cijelu dužinu i širinu probavnog sustava (44,45). Njezin sastav nije homogen, već kontinuirano raste i mijenja se ovisno o životnoj dobi i okolišnim čimbenicima kao što su primjena lijekova i način prehrane (44,45,47-51). Funkcije crijevne mikrobiote su višestruke poput sinteze vitamina, regulacije metabolizma proteina, lipida i ugljikohidrata te poticanje razvoja makrofaga, plazma stanica, regulacijskih T limfocita i dendritičkih stanica (45,46,50,51).

Pojavom disbioze, odnosno povećanja udjela bakterija tankog crijeva i promjene relativnog udjela dobronamjernih mikroba u odnosu na patogene bakterije debelog crijeva, dolazi do niza promjena su sastavu i funkciji crijevne mikrobiote (44, 46, 59-62,65). Navedene promjene zajedno s interakcijom imunološkog sustava domaćina dovode do razvoja CRC – a (62,66-69). U crijevnoj mikrobioti bolesnika s CRC - om dominiraju bakterije *Fusobacterium nucleatum*, *Escherichia coli*, *Bacteroides fragilis*, *Streptococcus bovis*, *Clostridium septicum*,

*Enterococcus faecalis* i *Peptostreptococcus anaerobius* (51,54,69,70). Njihova zajednička karakteristika je da one same ili uz pomoć svojih metabolita potiču upalu, oštećuju sluznicu debelog crijeva i induciraju kancerogenezu CRC – a (53,54,58,66-68,70).

Osim crijevne mikrobiote, imunološki sustav također igra važnu ulogu u razvoju CRC - a jer može imati naizgled oprečne antitumorske i protumorske funkcije (55-59,67,71-74).

Najzastupljenije stanice antitumorskog imunološkog odgovora su CD8+ citotoksični T limfociti i CD4+ pomoćnički T limfociti, a tumor infiltrirajući limfociti (TIL) su se u nekim studijama pokazali kao prognostički i prediktivni čimbenici odgovora na standardnu terapiju (71-74).

## 5. ZAKLJUČAK

Klinički značaj međudjelovanja crijevne mikrobiote i imunološkog mikrookoliša u raku debelog crijeva je značajan, što pokazuju brojni znanstveni radovi, ali još uvijek nedovoljno istražen za primjenu novih terapijskih mogućnosti liječenja.

## 6. SAŽETAK

Kolorektalni karcinom nalazi se na trećem mjestu najčešće dijagnosticiranih karcinoma u svijetu. U 70% slučajeva nastaje sporadično, a najčešće nastaje iz adenoma debelog crijeva procesom koji se zove adenomsko - karcinomski slijed. Kolorektalni karcinom je među rijetkim malignomima čija se pojava može spriječiti pomoću različitih metoda probira kao što je test okultnog fekalnog krvarenja.

Crijevna mikrobiota odnosi se na cijelu populaciju mikroorganizama koji nastanjuju probavni sustav i uključuje bakterije, viruse, gljive, arheje i protozoe. Normalna crijevna mikrobiota sastoji se od anaerobnih bakterija koje pripadaju koljenima *Firmicutes*, *Bacteroidetes*, *Proteobacteria*, *Actinobacteria*, *Fusobacteria* i *Verrucomicrobia*. Promjena u njezinom sastavu i količini naziva se disbioza, a njezina tipična obilježja su smanjenje raznovrsnosti i gubitak korisne ili prekomjeran rast štetne mikrobiote.

Imunološki sustav, crijevna mikrobiota i njezini metaboliti sudjeluju u kancerogenezi kolorektalnog karcinoma. Oštećuju DNA, potiču abnormalnu proliferaciju crijevnih epitelnih stanica i moduliraju imunološki sustav što rezultira promjenom mikrookruženja koje postaje pogodno za razvoj karcinoma.

Ključne riječi: kolorektalni karcinom, crijevna mikrobiota, disbioza, imunološki sustav

## 7. SUMMARY

Colorectal cancer is the third most frequently diagnosed cancer in the world. In 70% of cases, it arises sporadically, and most often it arises from a colon adenoma through a process called the adenoma-carcinoma sequence. Colorectal cancer is among the rare malignancies whose occurrence can be prevented using various screening methods such as the fecal occult blood test.

Intestinal microbiota refers to the entire population of microorganisms that inhabit the digestive system and includes bacteria, viruses, fungi, archaea and protozoa. The normal intestinal microbiota consists of anaerobic bacteria belonging to the genera Firmicutes, Bacteroidetes, Proteobacteria, Actinobacteria, Fusobacteria and Verrucomicrobia. The change in its composition and quantity is called dysbiosis, and its typical features are the reduction of diversity and the loss of beneficial or excessive growth of harmful microbiota.

The immune system, intestinal microbiota and its metabolites participate in the carcinogenesis of colorectal cancer. They damage DNA, stimulate abnormal proliferation of intestinal epithelial cells and modulate the immune system, resulting in a change in the microenvironment that becomes favorable for the development of cancer.

Key words: colorectal cancer, gut microbiota, dysbiosis, immune system

## 8. LITERATURA

- 1) Damjanov I, Seiverth S, Jukić S, Nola M. Patologija. 5. promijenjeno i dopunjeno izdanje. Zagreb: Medicinska naklada; 2017.
- 2) Hzzjz.hr. [Internet] 2023 [ažurirano 11.3.2022.; citirano 12.6.2023.]. Dostupno na: <https://www.hzzjz.hr/sluzba-epidemiologija-prevencija-nezaraznih-bolesti/epidemiologija-raka-debelog-crijeva-u-hrvatskoj/>
- 3) Križan Z. Kompendij anatomije čovjeka. 3. izd. 3. dio, Pregled građe grudi, trbuha, zdjelice, noge i ruke: za studente opće medicine i stomatologije. Zagreb: Školska knjiga; 1997.
- 4) Junqueira LC, Carneiro J. Osnove histologije: udžbenik i atlas. prema 10. američkom izd. Ur. Bradamante Ž, Kostović Knežević LJ. Zagreb: Školska knjiga; 2005.
- 5) University of Michigan, Medical School - Michigan Histology and Virtual Microscopy Learning Resources. [Internet]. Histology.medicine.umich.edu. 2023. [citirano 31.5.2023.]. Dostupno na: [https://histologyslides.med.umich.edu/Histology/Digestive%20System/Intestines/176\\_HISTO\\_40X.htm](https://histologyslides.med.umich.edu/Histology/Digestive%20System/Intestines/176_HISTO_40X.htm)
- 6) Guyton AC, Hall JE. Medicinska fiziologija. 13. izd. Ur. Andreis I, Kukolja Taradi S, Taradi M. Zagreb: Medicinska naklada; 2017.
- 7) Rawla P, Sunkara T, Barsouk A. Epidemiology of colorectal cancer: incidence, mortality, survival, and risk factors. Gastroenterology Review [Internet]. 6.1.2019. [citirano 16.5.2023.]; 2019;14(2): 89–103. Dostupno na: <https://www.ncbi.nlm.nih.gov/pmc/articles/PMC6791134/>
- 8) Sawicki T, Ruszkowska M, Danielewicz A, Niedźwiedzka E, Arłukowicz T. A Review of Colorectal Cancer in Terms of Epidemiology, Risk Factors, Development,



- Symptoms and Diagnosis. *Cancers* [Internet]. 22.4.2021. [citirano 16.5.2023.]; 13(9): 2025. Dostupno na: <https://www.ncbi.nlm.nih.gov/pmc/articles/PMC8122718/>
- 9) Hzzj.hr. [Internet] 2023 [ažurirano 3.9.2020.; citirano 17.5.2023.]. Dostupno na: <https://www.hzzj.hr/sluzba-epidemiologija-prevencija-nezaraznih-bolesti/incidencija-i-mortalitet-od-raka-u-eu-27-zemljama-za-2020-godinu/>
- 10) Brkić T, Grgić M. Kolorektalni karcinom. *Medicus*. 2006. 15 (1), 89 - 97
- 11) Frucht H, Lucas AL. Molecular genetics of colorectal cancer. U: UpToDate, Shah S ed. UpToDate [Internet]. Waltham, MA: UpToDate; 2023. [citirano 18.5.2023.] Dostupno na: [https://www.uptodate.com/contents/molecular-genetics-of-colorectal-cancer?search=sparadic%20colorectal%20cancer&source=search\\_result&selectedTitle=1~150&usage\\_type=default&display\\_rank=1](https://www.uptodate.com/contents/molecular-genetics-of-colorectal-cancer?search=sparadic%20colorectal%20cancer&source=search_result&selectedTitle=1~150&usage_type=default&display_rank=1)
- 12) Mármol I, Sánchez - de - Diego C, Pradilla Dieste A, Cerrada E, Rodriguez Yoldi MJ. Colorectal Carcinoma: A General Overview and Future Perspectives in Colorectal Cancer. *Int J Mol Sci*. [Internet]. 19.1.2017. [citirano 18.5.2023.]; 18(1): 197. Dostupno na: <https://www.ncbi.nlm.nih.gov/pmc/articles/PMC5297828/>
- 13) Vucelić B. Upalne bolesti crijeva. *Reumatizam*. 2013. 60 (2), 13 - 23
- 14) Shergill A, Odze RD, Farraye FA. Surveillance and management of dysplasia in patients with inflammatory bowel disease. U: UpToDate, Kane SV ed. UpToDate [Internet]. Waltham, MA: UpToDate; 2021. [citirano 20.6.2023.]. Dostupno na: [https://www.uptodate.com/contents/surveillance-and-management-of-dysplasia-in-patients-with-inflammatory-bowel-disease?search=Surveillance%20and%20management%20of%20dysplasia%20in%20patients%20with%20inflammatory%20bowel%20disease&source=search\\_result&selectedTitle=1~150&usage\\_type=default&display\\_rank=1](https://www.uptodate.com/contents/surveillance-and-management-of-dysplasia-in-patients-with-inflammatory-bowel-disease?search=Surveillance%20and%20management%20of%20dysplasia%20in%20patients%20with%20inflammatory%20bowel%20disease&source=search_result&selectedTitle=1~150&usage_type=default&display_rank=1)

- 15) Shah SC, Itzkowitz SH. Colorectal Cancer in Inflammatory Bowel Disease: Mechanisms and Management. *Gastroenterology* [Internet]. 2022. [citirano 26.5.2023.]; 162(3): 715–730.e3. Dostupno na: <https://www.ncbi.nlm.nih.gov/pmc/articles/PMC9003896/>
- 16) Dinarvand P, Davaro EP, Doan JV, Ising ME, Evans NR, Phillips NJ, Lai J, Guzman MA. Familial Adenomatous Polyposis Syndrome: An Update and Review of Extraintestinal Manifestations. *Arch Pathol Lab Med.* [Internet]. 2019. [citirano 23.5.2023.]; 143(11):1382-1398. Dostupno na: <https://meridian.allenpress.com/aplm/article/143/11/1382/433640/Familial-Adenomatous-Polyposis-Syndrome-An-Update>
- 17) Groen EJ, Roos A, Muntinghe FL, Enting RH, de Vries J, Kleibeuker JH, Witjes MJ, Links TP, van Beek AP. Extra-intestinal manifestations of familial adenomatous polyposis. *Ann Surg Oncol.* [Internet]. 2008. [citirano 14.6.2023.]; 15(9):2439-50. Dostupno na: <https://www.ncbi.nlm.nih.gov/pmc/articles/PMC2518080/>
- 18) Biller LH, Syngal S, Yurgelun MB. Recent advances in Lynch syndrome. *Fam Cancer.* [Internet]. 2019. [citirano 23.5.2023.]; 18(2): 211–219. Dostupno na: <https://www.ncbi.nlm.nih.gov/pmc/articles/PMC6450737/>
- 19) Hall MJ, Neumann CC. Lynch syndrome (hereditary nonpolyposis colorectal cancer): Clinical manifestations and diagnosis U: UpToDate, Lamont JT ed. UpToDate [Internet]. Waltham, MA: UpToDate; 2022 [citirano 23.5.2023..] Dostupno na: [https://www.uptodate.com/contents/lynch-syndrome-hereditary-nonpolyposis-colorectal-cancer-clinical-manifestations-and-diagnosis?search=LYNCH%20SYNDROME&source=search\\_result&selectedTitle=1~150&usage\\_type=default&display\\_rank=1](https://www.uptodate.com/contents/lynch-syndrome-hereditary-nonpolyposis-colorectal-cancer-clinical-manifestations-and-diagnosis?search=LYNCH%20SYNDROME&source=search_result&selectedTitle=1~150&usage_type=default&display_rank=1)
- 20) Yang Y, You YN. Comprehensive clinical genetics care for patients with inherited colorectal cancer associated with Lynch syndrome: Western and Asian perspectives.

- Chin Clin Oncol. [Internet]. 2018. [citirano 14.6.2023.]; 7(1):9. Dostupno na:  
<https://cco.amegroups.com/article/view/18383/18679>
- 21) Duan SX, Wang GH, Zhong J, Ou WH, Fu MX, Wang FS, Ma SH, Li JH.  
Peutz-Jeghers syndrome with intermittent upper intestinal obstruction: A case report  
and review of the literature. Medicine (Baltimore). [Internet]. 2017. [citirano  
14.6.2023.]; 96(17). Dostupno na:  
<https://www.ncbi.nlm.nih.gov/pmc/articles/PMC5413220/>
- 22) Brosens LA, Langeveld D, van Hattem WA, Giardiello FM, Offerhaus GJ. Juvenile  
polyposis syndrome. World J Gastroenterol. [Internet]. 2011. [citirano 14.6.2023.];  
28;17(44):4839-44. Dostupno na:  
<https://www.ncbi.nlm.nih.gov/pmc/articles/PMC3235625/>
- 23) Kumar V, Abbas AK, Aster JC. Robbins Basic Pathology. 10th ed. Philadelphia:  
Elsevier; 2018.
- 24) Macrae FA. Overview of colon polyps. U: UpToDate, Grover S ed. UpToDate  
[Internet]. Waltham, MA: UpToDate; 2022. [citirano 15.6.2023.]. Dostupno na:  
[https://www.uptodate.com/contents/overview-of-colon-polyps?search=colorectal%20carcinoma&source=search\\_result&selectedTitle=7~150&usage\\_type=default&display\\_rank=7](https://www.uptodate.com/contents/overview-of-colon-polyps?search=colorectal%20carcinoma&source=search_result&selectedTitle=7~150&usage_type=default&display_rank=7)
- 25) Zavod za opću patologiju i patološku anatomiju - Virtualna patologija i Atlas  
patologije [Internet]. Mikromed.uniri.hr. [citirano 15.6.2023.]. Dostupno na:  
<http://mikromed.uniri.hr/atlas/crijeva%2010.html>
- 26) Shussman N, Wexner SD. Colorectal polyps and polyposis syndromes. Gastroenterol  
Rep (Oxf). [Internet]. 2014. [citirano 17.6.2023.]; 2(1):1-15. Dostupno na:  
<https://www.ncbi.nlm.nih.gov/pmc/articles/PMC3920990/>

- 27) Tomašić V. Imunohistokemijska izraženost BORIS i MAGE - A10 u metastazirajućim i nemetastazirajućim kolorektalnim karcinomima. Dr Med - digitalni repozitorij Medicinskog fakulteta Sveučilišta u Zagrebu. [Internet]. 2021. [citirano 7.6.2023.]. Dostupno na: <https://repozitorij.mef.unizg.hr/islandora/object/mef:3473>
- 28) Fleming M, Ravula S, Tatishchev SF, Wang HL. Colorectal carcinoma: Pathologic aspects. J Gastrointest Oncol. [Internet]. 2012. [citirano 7.6.2023.]; 3(3):153-73. Dostupno na: <https://www.ncbi.nlm.nih.gov/pmc/articles/PMC3418538/>
- 29) Baniias L, Jung I, Chiciudean R, Gurzu S. From Dukes-MAC Staging System to Molecular Classification: Evolving Concepts in Colorectal Cancer. Int J Mol Sci. [Internet]. 2022. [citirano 8.6.2023.]; 23(16):9455. Dostupno na: <https://www.mdpi.com/1422-0067/23/16/9455>
- 30) Akkoca AN, Yanık S, Ozdemir ZT, Cihan FG, Sayar S, Cincin TG, Cam A, Ozer C. TNM and Modified Dukes staging along with the demographic characteristics of patients with colorectal carcinoma. Int J Clin Exp Med. [Internet]. 2014. [citirano 8.6.2023.]; 7(9):2828-35. Dostupno na: <https://www.ncbi.nlm.nih.gov/pmc/articles/PMC4211795/>
- 31) Rosen RD, Sapra A. TNM Classification. 2023. In: StatPearls [Internet]. Treasure Island (FL): StatPearls Publishing; 2023. [citirano 15.6.2023.]. Dostupno na: <https://www.ncbi.nlm.nih.gov/books/NBK553187/>
- 32) Hoskin P, Ostler P. Klinička onkologija - temeljna načela i praksa. 5. izd. Ur. Šantek F, Beketić Orešković L, Đaković N, Gamulin M, Marić Brozić J. Zagreb: Medicinska naklada; 2022.
- 33) Poturnajova M, Furielova T, Balintova S, Schmidtova S, Kucerova L, Matuskova M. Molecular features and gene expression signature of metastatic colorectal cancer

- (Review). *Oncol Rep.* [Internet]. 2021. [citirano 16.6.2023.]; 45(4):10. Dostupno na: <https://www.ncbi.nlm.nih.gov/pmc/articles/PMC7876998/>
- 34) Kasper D, Fauci A, Hauser S, Longo D, Jameson J, Loscalzo J. *Harrison's Principles of Internal Medicine*. New York: McGraw-Hill Professional Publishing; 2015.
- 35) Vrhovac B, Jakšić B, Reiner Ž, Vucelić B. *Interna medicina*. 4. izdanje. Zagreb: Naklada Ljevak; 2008.
- 36) Pickhardt PJ, Yee J, Johnson CD. CT colonography: over two decades from discovery to practice. *Abdom Radiol (NY)*. [Internet]. 2018. [citirano 16.6.2023.]; 43(3):517-522. Dostupno na: <https://www.ncbi.nlm.nih.gov/pmc/articles/PMC5861031/>
- 37) Ridereau-Zins C, Pilleul F, Gandon Y, Laurent V; la Société d'imagerie abdominale et digestive (SIAD). CT colonography: Why? When? How? *Diagn Interv Imaging*. [Internet]. 2012. [citirano 16.6.2023.]; 93(1):2-9. Dostupno na: <https://www.sciencedirect.com/science/article/pii/S2211568411000040>
- 38) Lakemeyer L, Sander S, Wittau M, Henne-Bruns D, Kornmann M, Lemke J. Diagnostic and Prognostic Value of CEA and CA19-9 in Colorectal Cancer. *Diseases*. [Internet]. 2021. [citirano 17.6.2023.]; 9(1):21. Dostupno na: <https://www.ncbi.nlm.nih.gov/pmc/articles/PMC8006010/>
- 39) Gao Y, Wang J, Zhou Y, Sheng S, Qian SY, Huo X. Evaluation of Serum CEA, CA19-9, CA72-4, CA125 and Ferritin as Diagnostic Markers and Factors of Clinical Parameters for Colorectal Cancer. *Sci Rep.* [Internet]. 2018. [citirano 17.6.2023.]; 8(1):2732. Dostupno na: <https://www.ncbi.nlm.nih.gov/pmc/articles/PMC5807317/>
- 40) *Zdravlje.gov.hr*. [Internet] 2023. [ažurirano 2007. ; citirano 17.6 2023.]. Dostupno na: <https://zdravlje.gov.hr/UserDocsImages/dokumenti/Programi,%20projekti%20i%20str>

[ategije/Nacionalni%20program%20ranog%20otkrivanja%20raka%20debelog%20crijeva.pdf](#)

- 41) Issa IA, Nouredine M. Colorectal cancer screening: An updated review of the available options. *World J Gastroenterol*. [Internet]. 2017. [citirano 17.6.2023.]; 23(28):5086-5096. Dostupno na:  
<https://www.ncbi.nlm.nih.gov/pmc/articles/PMC5537177/>
- 42) Vrdoljak E, Pleština S, Omrčen T, Juretić A, Belac Lovasić I, Krznarić Ž, Flam J, Šobat H, Šeparović R, Bolanča A, Vojnović Ž, Boban M, Perko Z, Patrlj L, Zelić M, Gašparov S, Tomaš I, Cambj Sapunar L, Miletić D, Štimac D. Smjernice za dijagnosticiranje, liječenje i praćenje bolesnika oboljelih od raka debelog crijeva. *Liječnički vjesnik*. 2018. 140:241–247
- 43) Šoša T i sur. *Kirurgija*. Zagreb: Naklada Ljevak. 2007.
- 44) Sekirov I, Russell SL, Antunes LCM, Brett Finlay B. Gut Microbiota in Health and Disease. *Physiological Reviews* [Internet]. 2010. [citirano 19.5.2023.]; 90(3):859-904. Dostupno na:  
[https://journals.physiology.org/doi/full/10.1152/physrev.00045.2009?rfr\\_dat=cr\\_pub++0pubmed&url\\_ver=Z39.88-2003&rfr\\_id=ori%3Arid%3Acrossref.org](https://journals.physiology.org/doi/full/10.1152/physrev.00045.2009?rfr_dat=cr_pub++0pubmed&url_ver=Z39.88-2003&rfr_id=ori%3Arid%3Acrossref.org)
- 45) Bokan M, Hauser G. Debljina i mikrobiota. *Medicus* [Internet]. 2018. [citirano 19.5.2023.]; 27(1):21-27. Dostupno na: <https://hrcak.srce.hr/file/293606>
- 46) Jandhyala SM, Talukdar R, Subramanyam C, Vuyyuru H, Sasikala M, Nageshwar Reddy D. Role of the normal gut microbiota. *World J Gastroenterol*. [Internet]. 2015. [citirano 19.5.2023.]; 21(29):8787-803. Dostupno na:  
<https://www.ncbi.nlm.nih.gov/pmc/articles/PMC4528021/>
- 47) Vemuri R, Gundamaraju R, Shastri MD, Dhar Shukla S, Kalpurath K, Ball M, Tristram S, Shankar EM, Ahuja K, Eri R. Gut Microbial Changes, Interactions, and

- Their Implications on Human Lifecycle: An Ageing Perspective. *BioMed Res Int*. [Internet]. 2018. [citirano 20.5.2023.]; 26;2018:4178607. Dostupno na: <https://www.ncbi.nlm.nih.gov/pmc/articles/PMC5846367/#B2>
- 48) Rodríguez JM, Murphy K, Stanton C, Ross RP, Kober OI, Juge N, Avershina E, Rudi K, Narbad A, Jenmalm MC, Marchesi JR, Collado MC. The composition of the gut microbiota throughout life, with an emphasis on early life. *Microb Ecol Health Dis*. [Internet]. 2015. [citirano 22.5.2023.]; 2;26:26050. Dostupno na: <https://www.ncbi.nlm.nih.gov/pmc/articles/PMC4315782/>
- 49) Yuan X, Chen R, Zhang Y, Lin X, Yang X. Gut microbiota: effect of pubertal status. *BMC Microbiol*. [Internet]. 2020. [citirano 26.5.2023.]; 20(1):334. Dostupno na: <https://www.ncbi.nlm.nih.gov/pmc/articles/PMC7640488/>
- 50) Korpela K, Kallio S, Salonen A, Hero M, Kukkonen AK, Miettinen PJ, Savilahti E, Kohva E, Kariola L, Suutela M, Tarkkanen A, de Vos WM, Raivio T, Kuitunen M. Gut microbiota develop towards an adult profile in a sex-specific manner during puberty. *Sci Rep*. [Internet]. 2021. [citirano 26.5.2023.]; 11(1):23297. Dostupno na: <https://www.ncbi.nlm.nih.gov/pmc/articles/PMC8640005/>
- 51) Thursby E, Juge N. Introduction to the human gut microbiota. *Biochem J*. [Internet]. 2017. [citirano 30.5.2023.]; 16;474(11):1823-1836. Dostupno na: <https://www.ncbi.nlm.nih.gov/pmc/articles/PMC5433529/>
- 52) Ivanov II, Honda K. Intestinal commensal microbes as immune modulators. *Cell Host Microbe*. [Internet]. 2012. [citirano 31.5.2023.]; 12(4):496-508. Dostupno na: <https://www.ncbi.nlm.nih.gov/pmc/articles/PMC3516493/>
- 53) Arpaia N, Campbell C, Fan X, Dikiy S, van der Veeken J, deRoos P, Liu H, Cross JR, Pfeffer K, Coffey PJ, Rudenski AY. Metabolites produced by commensal bacteria promote peripheral regulatory T-cell generation. *Nature*. [Internet]. 2013. [citirano

22.6.2023.]; 504(7480):451-5. Dostupno na:

<https://www.ncbi.nlm.nih.gov/pmc/articles/PMC3869884/>

54) Smith PM, Howitt MR, Panikov N, Michaud M, Gallini CA, Bohlooly-Y M, Glickman JN, Garrett WS. The microbial metabolites, short-chain fatty acids, regulate colonic Treg cell homeostasis. *Science*. [Internet]. 2013. [citirano 22.6.2023.]; 341(6145):569-73. Dostupno na:

<https://www.ncbi.nlm.nih.gov/pmc/articles/PMC3807819/>

55) Donohoe DR, Holley D, Collins LB, Montgomery SA, Whitmore AC, Hillhouse A, Curry KP, Renner SW, Greenwalt A, Ryan EP, Godfrey V, Heise MT, Threadgill DS, Han A, Swenberg JA, Threadgill DW, Bultman SJ. A gnotobiotic mouse model demonstrates that dietary fiber protects against colorectal tumorigenesis in a microbiota- and butyrate-dependent manner. *Cancer Discov*. [Internet]. 2014. [citirano 22.6.2023.]; 4(12):1387-97. Dostupno na:

<https://www.ncbi.nlm.nih.gov/pmc/articles/PMC4258155/>

56) Elangovan S, Pathania R, Ramachandran S, Ananth S, Padia RN, Lan L, Singh N, Martin PM, Hawthorn L, Prasad PD, Ganapathy V, Thangaraju M. The niacin/butyrate receptor GPR109A suppresses mammary tumorigenesis by inhibiting cell survival. *Cancer Res*. [Internet]. 2014. [citirano 22.6.2023.]; 74(4):1166-78. Dostupno na:

<https://www.ncbi.nlm.nih.gov/pmc/articles/PMC3944627/>

57) Singh N, Gurav A, Sivaprakasam S, Brady E, Padia R, Shi H, Thangaraju M, Prasad PD, Manicassamy S, Munn DH, Lee JR, Offermanns S, Ganapathy V. Activation of Gpr109a, receptor for niacin and the commensal metabolite butyrate, suppresses colonic inflammation and carcinogenesis. *Immunity*. [Internet]. 2014. [citirano 22.6.2023.]; 40(1):128-39. Dostupno na:

<https://www.ncbi.nlm.nih.gov/pmc/articles/PMC4305274/>



- 58) Belcheva A, Irrazabal T, Robertson SJ, Streutker C, Maughan H, Rubino S, Moriyama EH, Copeland JK, Surendra A, Kumar S, Green B, Geddes K, Pezo RC, Navarre WW, Milosevic M, Wilson BC, Girardin SE, Wolever TMS, Edelman W, Guttman DS, Philpott DJ, Martin A. Gut microbial metabolism drives transformation of MSH2-deficient colon epithelial cells. *Cell*. [Internet]. 2014. [citirano 22.6.2023.]; 158(2):288-299. Dostupno na: [https://www.cell.com/cell/fulltext/S0092-8674\(14\)00736-3?\\_returnURL=https%3A%2F%2Flinkinghub.elsevier.com%2Fretrieve%2Fpii%2FS0092867414007363%3Fshowall%3Dtrue](https://www.cell.com/cell/fulltext/S0092-8674(14)00736-3?_returnURL=https%3A%2F%2Flinkinghub.elsevier.com%2Fretrieve%2Fpii%2FS0092867414007363%3Fshowall%3Dtrue)
- 59) Iebba V, Totino V, Gagliardi A, Santangelo F, Cacciotti F, Trancassini M, Mancini C, Cicerone C, Corazziari E, Pantanella F, Schippa S. Eubiosis and dysbiosis: the two sides of the microbiota. *New Microbiol*. [Internet]. 2016. [citirano 28.5.2023.]; 39(1):1-12. Dostupno na: [https://www.newmicrobiologica.org/PUB/allegati\\_pdf/2016/1/1.pdf](https://www.newmicrobiologica.org/PUB/allegati_pdf/2016/1/1.pdf)
- 60) Singh R, Zogg H, Wei L, Bartlett A, Ghoshal UC, Rajender S, Ro S. Gut Microbial Dysbiosis in the Pathogenesis of Gastrointestinal Dysmotility and Metabolic Disorders. *J Neurogastroenterol Motil*. [Internet]. 2021. [citirano 28.5.2023.]; 27(1):19-34. Dostupno na: <https://www.ncbi.nlm.nih.gov/pmc/articles/PMC7786094/>
- 61) Tiffany CR, Bäumlér AJ. Dysbiosis: from fiction to function. *Am J Physiol Gastrointest Liver Physiol*. [Internet]. 2019.[citirano 27.5.2023.]; 317(5). Dostupno na: <https://www.ncbi.nlm.nih.gov/pmc/articles/PMC6879887/>
- 62) Hrnčir T. Gut Microbiota Dysbiosis: Triggers, Consequences, Diagnostic and Therapeutic Options. *Microorganisms*. [Internet]. 2022. [citirano 27.5.2023.]; 10(3):578. Dostupno na: <https://www.ncbi.nlm.nih.gov/pmc/articles/PMC8954387/>

- 63) Coman V, Vodnar DC. Gut microbiota and old age: Modulating factors and interventions for healthy longevity. *Exp Gerontol.*[Internet]. 2020. [citirano 27.5.2023.];141:111095. Dostupno na: <https://www.ncbi.nlm.nih.gov/pmc/articles/PMC7510636/>
- 64) Imhann F, Bonder MJ, Vich Vila A, Fu J, Mujagic Z, Vork L, Tigchelaar EF, Jankipersadsing SA, Cenit MC, Harmsen HJM, Dijkstra G, Franke L, Xavier RJ, Jonkers D, Wijmenga C, Weersma RK, Zhernakova A. Proton pump inhibitors affect the gut microbiome. *Gut.* [Internet]. 2015. [citirano 27.5.2023.]; 65(5): 740–748. Dostupno na: <https://www.ncbi.nlm.nih.gov/pmc/articles/PMC4853569/>
- 65) Carding S, Verbeke K, Vipond DT, Corfe BM, Owen LJ. Dysbiosis of the gut microbiota in disease. *Microb Ecol Health Dis.* [Internet]. 2015. [citirano 20.6.2023.]; 2;26:26191. Dostupno na: <https://www.ncbi.nlm.nih.gov/pmc/articles/PMC4315779/>
- 66) Pandey H, Tang DWT, Wong SH, Lai D. Gut Microbiota in Colorectal Cancer: Biological Role and Therapeutic Opportunities. *Cancers.* [Internet]. 2023. [citirano 30.5.2023.]; 15(3): 866. Dostupno na: <https://www.mdpi.com/2072-6694/15/3/866>
- 67) Hanus M, Parada-Venegas D, Landskron G, Wielandt AM, Hurtado C, Alvarez K, Hermoso MA, López-Köstner F, De la Fuente M. Immune System, Microbiota, and Microbial Metabolites: The Unresolved Triad in Colorectal Cancer Microenvironment. *Front Immunol.* [Internet]. 2021. [citirano 20.6..2023.];12:612826. Dostupno na: <https://www.ncbi.nlm.nih.gov/pmc/articles/PMC8033001/>
- 68) Gu M, Yin W, Zhang J, Yin J, Tang X, Ling J, Tang Z, Yin W, Wang X, Ni Q, Zhu Y, Chen T. Role of gut microbiota and bacterial metabolites in mucins of colorectal cancer. *Front Cell Infect Microbiol.* [Internet]. 2023. [citirano 20.6..2023.]; 13:1119992. Dostupno na: <https://www.ncbi.nlm.nih.gov/pmc/articles/PMC10229905/>

- 69) Lucas C, Barnich N, Nguyen HTT. Microbiota, Inflammation and Colorectal Cancer. *Int J Mol Sci.* [Internet]. 2017. [citirano 20.6..2023.]; 18(6):1310. Dostupno na: <https://www.ncbi.nlm.nih.gov/pmc/articles/PMC5486131/>
- 70) Artemev A, Naik S, Pougno A, Honnavar P, Shanbhag NM. The Association of Microbiome Dysbiosis With Colorectal Cancer. *Cureus.* [Internet]. 2022. [citirano 20.6..2023.]; 14(2):e22156. Dostupno na: <https://www.ncbi.nlm.nih.gov/pmc/articles/PMC8840808/>
- 71) Sharma P, Hu-Lieskovan S, Wargo JA, Ribas A. Primary, Adaptive, and Acquired Resistance to Cancer Immunotherapy. *Cell.* [Internet]. 2017. [citirano 20.6..2023.];168(4):707-723. doi: 10.1016/j.cell.2017.01.017.
- 72) Bai Z, Zhou Y, Ye Z, Xiong J, Lan H, Wang F. Tumor-Infiltrating Lymphocytes in Colorectal Cancer: The Fundamental Indication and Application on Immunotherapy. *Front Immunol.* [Internet]. 2022. [citirano 23.6..2023.]; 12:808964. Dostupno na: <https://www.ncbi.nlm.nih.gov/pmc/articles/PMC8795622/>
- 73) Qin M, Chen G, Hou J, Wang L, Wang Q, Wang L, Jiang D, Hu Y, Xie B, Chen J, Wei H, Xu G. Tumor-infiltrating lymphocyte: features and prognosis of lymphocytes infiltration on colorectal cancer. *Bioengineered.* [Internet]. 2022 [citirano 23.6..2023.];13(6):14872-14888. Dostupno na: <https://www.ncbi.nlm.nih.gov/pmc/articles/PMC9995135/>
- 74) Wozniakova M, Skarda J, Raska M. The Role of Tumor Microenvironment and Immune Response in Colorectal Cancer Development and Prognosis. *Pathol Oncol Res.* [Internet]. 2022. [citirano 23.6..2023.]; 28:1610502. Dostupno na: <https://www.ncbi.nlm.nih.gov/pmc/articles/PMC9350736/>

- 75) Pardoll DM. The blockade of immune checkpoints in cancer immunotherapy. *Nat Rev Cancer*. [Internet]. 2012. [citirano 23.6..2023.]; 12(4):252-64. Dostupno na: <https://pubmed.ncbi.nlm.nih.gov/22437870/>
- 76) Yu H, Yang J, Jiao S, Li Y, Zhang W, Wang J. Cytotoxic T lymphocyte antigen 4 expression in human breast cancer: implications for prognosis. *Cancer Immunol Immunother*. [Internet]. 2015. [citirano 23.6..2023.]; 64(7):853-60. Dostupno na: <https://www.ncbi.nlm.nih.gov/pmc/articles/PMC4481300/>
- 77) Zhang XF, Pan K, Weng DS, Chen CL, Wang QJ, Zhao JJ, Pan QZ, Liu Q, Jiang SS, Li YQ, Zhang HX, Xia JC. Cytotoxic T lymphocyte antigen-4 expression in esophageal carcinoma: implications for prognosis. *Oncotarget*. [Internet]. 2016. [citirano 23.6..2023.]; 7(18):26670-9. Dostupno na: <https://www.oncotarget.com/article/8476/text/>
- 78) Wojtukiewicz MZ, Rek MM, Karpowicz K, Górska M, Polityńska B, Wojtukiewicz AM, Moniuszko M, Radziwon P, Tucker SC, Honn KV. Inhibitors of immune checkpoints-PD-1, PD-L1, CTLA-4-new opportunities for cancer patients and a new challenge for internists and general practitioners. *Cancer Metastasis Rev*. [Internet]. 2021. [citirano 23.6..2023.]; 40(3):949-982. Dostupno na: <https://www.ncbi.nlm.nih.gov/pmc/articles/PMC8556173/>

## 9. ŽIVOTOPIS

Lucija Mađerčić rođena je 2.9.1993. u Virovitici. Obrazovanje započinje u Osnovnoj školi Vladimir Nazor, nakon čega upisuje Katoličku klasičnu gimnaziju s pravom javnosti u Virovitici. Za vrijeme osnovnoškolskog i dijela srednjoškolskog obrazovanja, paralelno pohađa Glazbenu školu Jan Vlašimsky gdje uči svirati flautu i klavir.

Nakon završetka srednje škole, upisuje Integrirani preddiplomski i diplomski studij medicine na Medicinskom fakultetu u Rijeci. Tijekom 3. godine lektorira je studentski časopis Speculum.