

# ULTRAZVUČNA DIJAGNOSTIKA I ULOGA FAST PROTOKOLA U OBRADI BOLESNIKA U HITNOM BOLNIČKOM PRIJEMU

---

Lovrić, Sara

Master's thesis / Diplomski rad

2023

Degree Grantor / Ustanova koja je dodijelila akademski / stručni stupanj: **University of Rijeka, Faculty of Medicine / Sveučilište u Rijeci, Medicinski fakultet**

Permanent link / Trajna poveznica: <https://um.nsk.hr/um:nbn:hr:184:390497>

Rights / Prava: [In copyright](#) / [Zaštićeno autorskim pravom.](#)

Download date / Datum preuzimanja: **2024-07-18**



Repository / Repozitorij:

[Repository of the University of Rijeka, Faculty of Medicine - FMRI Repository](#)



SVEUČILIŠTE U RIJECI  
MEDICINSKI FAKULTET  
INTEGRIRANI PREDDIPLOMSKI I DIPLOMSKI SVEUČILIŠNI STUDIJ MEDICINE

Sara Lovrić

ULTRAZVUČNA DIJAGNOSTIKA I ULOGA FAST PROTOKOLA U OBRADI BOLESNIKA  
U HITNOM BOLNIČKOM PRIJEMU

Diplomski rad

Rijeka 2023.

SVEUČILIŠTE U RIJECI  
MEDICINSKI FAKULTET  
INTEGRIRANI PREDDIPLOMSKI I DIPLOMSKI SVEUČILIŠNI STUDIJ MEDICINE

Sara Lovrić

ULTRAZVUČNA DIJAGNOSTIKA I ULOGA FAST PROTOKOLA U OBRADI BOLESNIKA  
U HITNOM BOLNIČKOM PRIJEMU

Diplomski rad

Rijeka 2023.

Mentor rada: prof. dr. sc. Vlatka Sotošek, dr.med., redoviti profesor

Diplomski rad ocijenjen je dana \_\_\_\_\_ u/na \_\_\_\_\_, pred  
povjerenstvom u sastavu:

1. Izv. prof. dr. sc. Alen Protić, dr. med.
2. Doc .dr. sc. Janja Tarčuković, dr. med.
3. Doc. dr. sc. Igor Barković, dr. med.

Rad sadrži 46 stranica, 63 literaturna navoda, 47 slika i 1 tablicu.



<b>3.7. ULTRAVUZČNI PREGLED ZDJELICE I URINARNOG SUSTAVA .....</b>	<b>23</b>
<b>3.7.1. ULTRAZVUČNI PRIKAZ BUBREGA .....</b>	<b>23</b>
<b>3.7.2. ULTRAZVUČNI PREGLED MOKRAĆNOG MJEHURA .....</b>	<b>25</b>
<b>3.8. ULTRAZVČNI PREGLED TORAKSA I DIŠNOG SUSTAVA .....</b>	<b>25</b>
<b>3.8.1. ULTRAZVUČNA DIJAGNOSTIKA PLEURALNOG IZLJEVA.....</b>	<b>26</b>
<b>3.8.2. ULTRAZVUČNA DIJAGNOSTIKA PNEUMOTORAKSA .....</b>	<b>27</b>
<b>4.8.3. ULTRAZVUČNA DIJAGNSOTIKA OSTALIH BOLESTI DIŠNOG SUSTAVA</b>	<b>29</b>
<b>3.9. ULTRAZVUČNA DIJAGNSTIKA BOLESTI ŽUČNOG MJEHURA.....</b>	<b>301</b>
<b>3.10. ULTRAZVUČNA DIJAGNOSTIKA RUPTURE ANEURIZME</b>	
<b>ABDOMINALNE AORTE.....</b>	<b>32</b>
<b>3.11. OSTALE PRIMJENE ULTRAZVUKA U HITNOM PRIJEMU .....</b>	<b>33</b>
<b>3.12. PREDNOSTI I NEDOSTACI ULTRAZVUČNE DIJAGNOSTIKE U HITNOM</b>	
<b>PRIJEMU .....</b>	<b>34</b>
<b>4. RASPRAVA.....</b>	<b>346</b>
<b>5. ZAKLJUČAK .....</b>	<b>368</b>
<b>6. SAŽETAK.....</b>	<b>368</b>
<b>7. SUMMARY .....</b>	<b>379</b>
<b>8. LITERATURA .....</b>	<b>40</b>
<b>9. ŽIVOTOPIS .....</b>	<b>46</b>

## **POPIS SKRAĆENICA I AKRONIMA**

ALARA –eng. As low as responsible accepted, nisko koliko je razumno prihvatljivo

FAST – eng. Focused Assessment with Sonography in Trauma, fokusirana sonografska procjena u traumi

E-FAST – eng. Extended Focused Assessment with Sonography in Trauma, prošireni FAST

ATLS – eng. Advanced Trauma Life Support, napredno traumatsko održavanje života

DPL – dijagnostička peritonealna lavaža

CT – kompjutorizirana tomografija

PSLA – eng. Parasternal long axis, parasternalni pogled duge osi

PSSA –eng. Parasternal short axis, parasternalni pogled kratke osi

A4C –eng. Apical 4 chambers, apikalni prikaz četiri komore

IVC – lat. inferior vena cava, donja šuplja vena

POCUS – eng. ultrazvuk na mjestu zbrinjavanja

AAA – aneurizma abdominalne aorte

## **1. UVOD**

U sve dinamičnijem polju medicinske dijagnostike, ultrazvučna tehnologija predstavlja svestrani i neprocjenjivi alat, posebno u hitnoj medicini. Svojim svojstvima kao što su neinvazivnost, neškodljivost, prenosivost i mogućnost snimanja u realnom vremenu, ultrazvuk je revolucionirao način na koji zdravstveni stručnjaci procjenjuju i upravljaju kritičnim bolesnicima. Jedna značajna primjena ultrazvuka u hitnoj obradi jest primjena fokusirane sonografske procjene u traumi (FAST, eng. Focused Assessment with Sonography in Trauma), standardiziranog pristupa u procjeni bolesnika koji se javljaju s akutnim abdominalnim i torakalnim ozljedama. FAST protokol postao je široko primjenjivan pregled koji pruža brze i vitalne informacije o potencijalno životno ugrožavajućim ozljedama. Primjenom ciljane ultrazvučne pretrage, zdravstveni radnici mogu brzo identificirati slobodnu tekućinu, procijeniti integritet organa i ubrzati proces donošenja odluka u hitnim situacijama. Kao rezultat toga, brzi protokol postao je ključna komponenta procjene traume, pomažući u vođenju intervencija i poboljšanju ishoda bolesnika. Osim FAST pregleda i dijagnosticiranja krvarenja u abdomenu i toraksu, ultrazvučni uređaji omogućavaju brzu i točnu dijagnozu i raznih drugih akutnih stanja, čime predstavljaju važan alat liječnicima u hitnom prijemu.

## **2. SVRHA RADA**

Ovaj diplomski rad ima za cilj istražiti ulogu ultrazvučne dijagnostike u hitnom medicinskom prijemu, s naglaskom na primjenu u akutnim stanjima i na primjenu FAST protokola. Kroz proučavanje postojeće literature i kliničkih studija, ovim je radom analizirana učinkovitost, ograničenja i mogući napreci ultrazvučne dijagnostike i FAST protokola u okruženju hitne medicinske skrbi.



### **3. PREGLED LITERATURE NA ZADANU TEMU**

#### **3.1. POVIJEST DIJAGNOSTIČKE UPOTREBE ULTRAZVUKA**

Za vrijeme Prvog svjetskog rata započela je primjena ultrazvuka u svrhu detekcije podmornica, a koristio se i za detekciju kretanja metalnih materijala i u ribolovu. S vremenom su se ultrazvučne metode počele upotrebljavati i u dijagnostičke svrhe kada se shvatilo da se karakteristike transmisije, refleksije i Doppler efekta mogu primijeniti i u ljudskom tijelu (1). U medicini, primjena ultrazvuka bila je primarno eksperimentalna od 1950-ih godina, a klinička upotreba započela je tek 1970-ih. Prvi ultrazvučni uređaji bili su veliki, složeni i zahtijevali su da ispitanik bude uronjen u vodu. Slike je bilo teško tumačiti, zahtijevajući opsežnu obuku. Tehnološka poboljšanja dovela su do kompaktnijeg uređaja i boljeg softvera koji je skratio vrijeme od dobivanja signala do prikaza slike, što je optimiziralo skeniranje u stvarnom vremenu i otvorilo vrata za razvoj široke kliničke uporabe. Tijekom 1990-ih dijagnostika se obogatila opcijama color Doppler-a, transvaginalne i multifrekventne sonde. American College of Emergency Physicians ponudio je svoj prvi tečaj hitnog ultrazvuka 1990., a 2001. objavio je Smjernice za hitni ultrazvuk kojima je definiran opseg prakse te su uključene preporuke za vjerodostojnost, osiguranje kvalitete i standarda za preglede (2).

#### **3.2. PRINCIP RADA ULTRAZVUKA**

Ultrazvuk je nečujni zvuk visoke frekvencije. Prednosti ultrazvuka su u tome što se može prenositi kroz bilo koji medij uključujući čvrste tvari, tekućine i zrak s različitim brzinama širenja i oštrim snopom na temelju njegove kratke valne duljine. Refleksija, Doppler efekt i atenuacija zvuka mogu se detektirati na njegovom putu (1). Ultrazvuk koristi sonde koje djeluju kao pretvarači

ultrazvučnih valova. Svaki pretvarač koristi piezoelektrični kristalni materijal koji pretvara električnu energiju u ultrazvučne valove, a zatim pretvara povratne valove u električni signal koji stroj tumači za stvaranje dvodimenzionalne slike (2). Snažni povratni odjeci pretvaraju se u svijetla (hiperehogena) područja na ekranu, a slabi povratni odjeci u tamna (hipoehogena ili anehogena) područja. "Siva skala" dijagnostičke ultrasonografije raspon je snage odjeka u korelaciji s bojama na crno-bijelom kontinuumu. Brzina vala u mekom tkivu je 1540 m/s te na temelju toga uređaj izračunava udaljenost odnosno dubinu strukture s obzirom na vrijeme koje je potrebno da se emitirani val nakon refleksije vrati do izvora. Svaka frekvencija zvučnog vala koja je iznad frekvencije čujnog raspona (20 – 20 000 Hz) jest ultrazvučna frekvencija. Zvučni valovi visoke frekvencije stvaraju slike visoke rezolucije i troše više energije jer stvaraju veći broj valova te stvaraju detaljne slike male dubine (brže gube energiju i stoga ne mogu prodrijeti na velike udaljenosti). Suprotno tome, valovi niže rezolucije koriste manje energije, ne stvaraju slike jednako visoke rezolucije, ali sposobni su prodrijeti dublje u tkivo. Valna duljina obrnuto je proporcionalna frekvenciji vala. Atenuacija je pojam koji se odnosi na progresivno slabljenje zvučnog vala koje se događa dok on putuje kroz medij. Koeficijenti atenuacije za različite gustoće tkiva u tijelu prikazani su u tablici 1. Na atenuaciju utječu gustoća medija, broj dodirnih površina između tkiva različitih gustoća i frekvencija zvuka. Dijagnostički ultrazvuk ne prenosi se dobro kroz zrak i kosti zbog raspršivanja i refleksije, a dobro prolazi kroz strukture koje sadrže tekućinu. Slabljenje se javlja i pri nailasku na sučelja između različitih vrsta medija. Ako je tkivo homogeno i gusto, tada se broj sučelja smanjuje i dolazi do manje atenuacije, a ako je heterogeno i manje gusto, onda dolazi do većeg slabljenja. Refleksija označava odbijanje vala natrag prema njegovu izvoru, refrakcija označava preusmjerenje dijela zvučnog vala dok prelazi granicu između različitih medija. Raspršenje nastaje kada zvučna zraka naiđe na površinu koja je relativno mala ili nepravilnog

oblika, a apsorpcija nastaje kada je akustična energija zvučnog vala zadržana u mediju. Rezolucija se odnosi na sposobnost ultrazvučnog aparata da razluči dva bliska objekta jedno od drugoga. Ako je rezolucija nedovoljno velika, dva objekta bit će prikazana spojeno, odnosno kao jedan objekt. Akustična snaga je količina energije koja napušta sondu. Postavljena je prema zadanoj vrijednosti u većini dijagnostičkih ultrazvučnih uređaja kako bi se spriječile štetne posljedice, kao što je zagrijavanje tkiva ili uništavanje stanica. Načelo ALARA ili eng. "as low as reasonably acceptable" znači da je potrebno koristiti najmanju količinu energije koja je dovoljna za dobivanje klinički potrebnih informacija. Terapijski ultrazvuk, s druge strane, namjerno koristi veću akustičnu snagu s ciljem zagrijavanja tkiva, što se često koristi u fizikalnoj terapiji ili rehabilitaciji, npr. nakon ortopedskih ozljeda i za pomoć pri mobilizaciji ožiljnog tkiva (3). Postoje i različiti načini rada ultrazvuka koji nam omogućuju da se bavimo specifičnim pitanjima koja se odnose na kretanje ili protok. "B" način rada (eng. brightness mode) se uglavnom koristi za dijagnostičko snimanje s dvodimenzionalnim prikazom u sivoj skali na temelju ehogenosti tkiva. "M" (eng. motion) način rada prikazuje kretanje struktura kroz vrijeme duž jedne vertikalne linije unutar B-načina rada. Ovaj način se često koristi za traženje suptilnih pokreta na slici ili bolje karakteriziranje stupnja pokreta koji se događa na strukturi poput srčanog zaliska. Color Doppler prikazuje smjer i brzinu protoka tekućina, poput krvi unutar srca ili krvnih žila. Power Doppler emitira kratke valne impulse, što omogućuje precizniju lokalizaciju izvora odjeka i osjetljiviji je u mjerenju brzine protoka u stanjima niskog protoka (3).

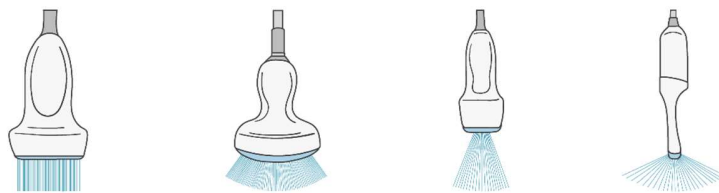
Tablica 1. Koeficijenti atenuacije za različita tkiva

<b>TKIVO</b>	<b>KOEFICIJENT ATENUACIJE</b>	<b>ULTRAZVUČNE KARAKTERISTIKE</b>
<b>Zrak</b>	4500	Slabo širenje, zvučni valovi često raspršeni
<b>Kost</b>	870	Vrlo ehogeno (većina se reflektira nazad, visoka atenuacija)
<b>Mišić</b>	350	Ehogeno (svijetao odjek)
<b>Jetra/bubreg</b>	90	Ehogeno (manje svijetao)
<b>Masno tkivo</b>	60	Hipoehogeno (taman odjek)
<b>Krv</b>	9	Hipoehogeno (vrlo taman odjek)
<b>Tekućina</b>	6	Hipoehogeno (vrlo taman odjek, niska atenuacija)

### 3.3. ULTRAZVUČNE SONDE

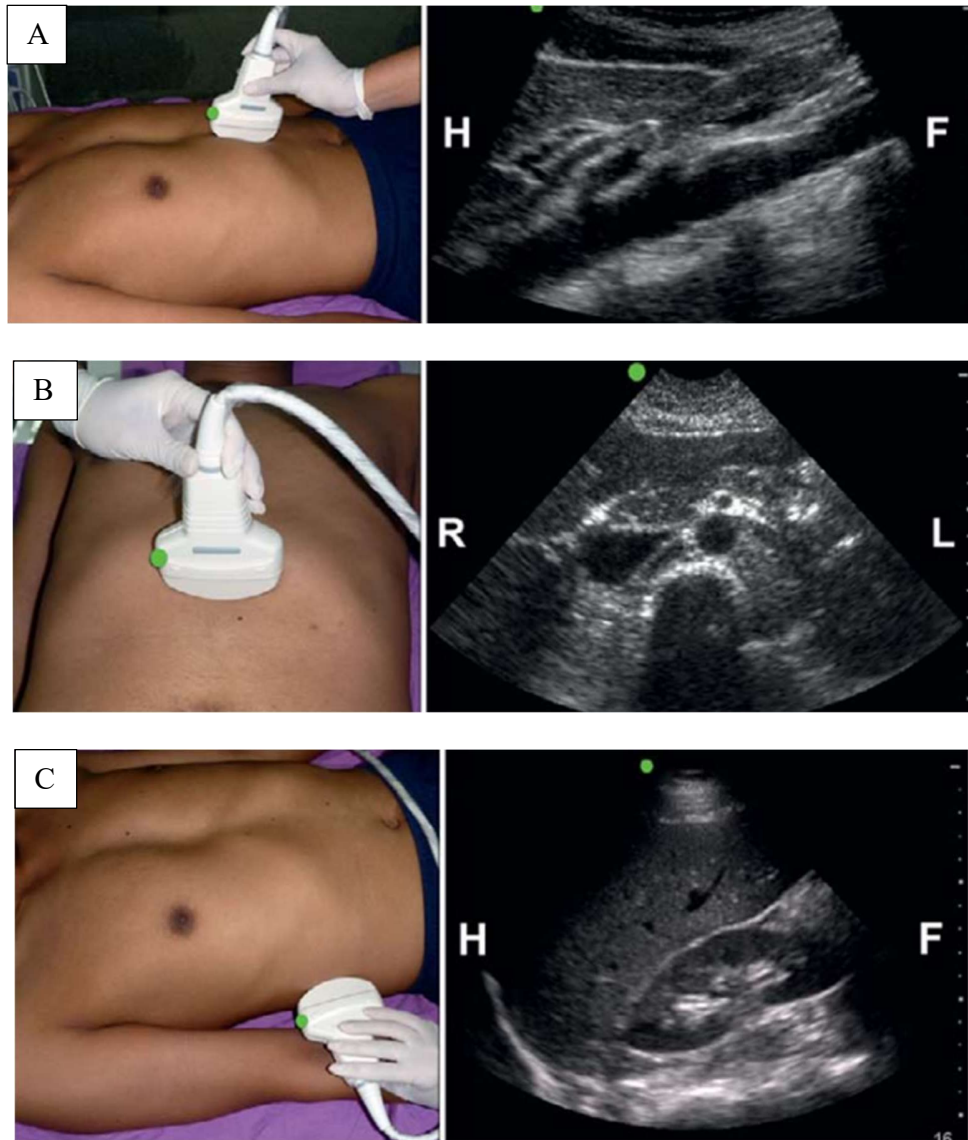
Svi ultrazvučni uređaji koriste isti osnovni princip za generiranje ultrazvučnih valova i primanje reflektiranih odjeka, a temelji se na svojstvu piezoelektričnog učinka koji posjeduju kvarc i neke druge prirodne i sintetske tvari. Piezoelektrični učinak označava stvaranje tlačnog vala pri primijeni napona koji deformira kristal, a kristal se također može deformirati i vraćanjem tlačnih valova odbijenih iz unutrašnjosti tkiva. Takva deformacija stvara električnu struju koju uređaj pretvara u piksel, a siva nijansa piksela ovisi o jačini povratnog vala. Razvijeno je mnogo vrsta sonde koje rade na tom temeljnom principu (slika 1). Konveksna sonda ima kristale ugrađene u konveksni niz. Što dalje zrake moraju putovati, više se lepezasto šire i to smanjuje bočnu rezoluciju u dublje tkivo te stvara sliku u obliku kružnog isječka „ili komada torte“. Linearna sonda ima kristale ugrađene u

ravnu glavu i ultrazvučne zrake putuju u ravnoj liniji, a proizvedena slika je pravokutna. Postoje sonde u različitim veličinama i oblicima. Sonda s faznim nizom ili eng. „phased array“ sonda dobro služi ovoj svrsi. Konačno, svaka sonda ima niz frekvencija koje može generirati. Obično linearne sonde imaju više frekvencijske raspone, a zakrivljene niže. Jedna iznimka od ovoga je korištena intrakavitarna sonda u opstetričkom i ginekološkom ultrazvuku (3).



Slika 1. Najčešće korištene ultrazvučne sonde. 1. linearna sonda, 2. konveksna sonda, 3. sonda s faznim nizom („phased array“), 4. intrakavitarna sonda (3)

Prilikom ultrazvučnog skeniranja potrebno je koristiti odgovarajuću količinu ultrazvučnog gela koji olakšava manevriranje sondom i optimizira kvalitetu dobivene slike. Sva područja između sonde i površine kože gdje je zaostao zrak uzrokuju raspršivanje ultrazvučnih valova i smanjuju povratni odjek. Potrebno je koristiti nekoliko ravnina skeniranja, a najmanje dvije, u svrhu prikazivanja trodimenzionalnih struktura dvodimenzionalnim prikazima. Svaka sonda obilježena je markerom koji označava stranu sonde koja prikazuje na ekranu stranu slike obilježenu točkom, logotipom proizvođača ili drugi markerom tako da se objekti bliži markeru sonde prikazuju na zaslonu bliže markeru zaslona. Pri dobivanju uzdužnog ili sagitalnog prikaza, sonda je orijentirana duž uzdužne osi tijela bolesnika, a marker sonde usmjeren je prema njegovoj glavi (slika 2A). Poprečni ili aksijalni prikaz dobiva se usmjeravanjem sonde 90 stupnjeva od uzdužne osi tijela te je u većini slučajeva marker sonde usmjeren prema bolesnikovoj desnoj strani (slika 2B). Koronalni prikaz dobiva se postavljanjem sonde bočno, a oznaka sonde usmjerena je prema glavi bolesnika (slika 2C) (3).



Slika 2. Položaj ultrazvučne sonde. A-Uzdužni položaj sonde. B - Poprečni položaj sonde.. C- Koronalni položaj sonde. Oznake na sondi i na zaslonu obilježene su zelenom točkom (3)

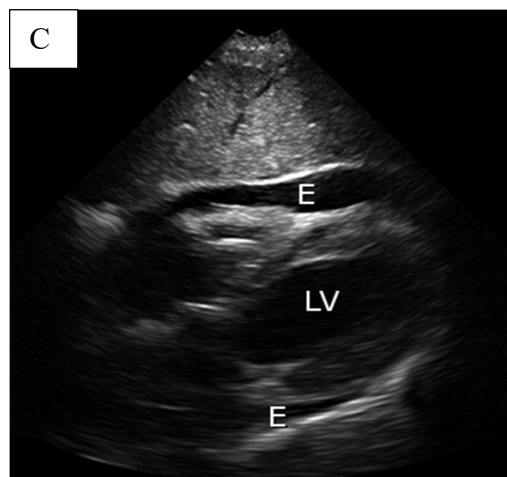
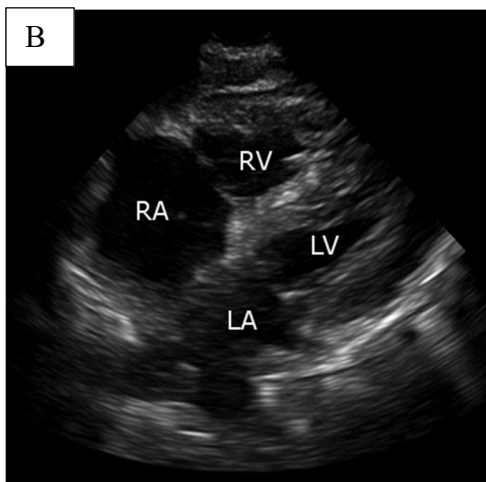
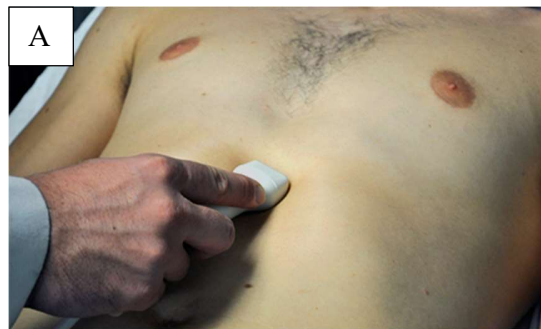### 3.4. FAST PREGLED

FAST protokol odnosi se na pregled namijenjen otkrivanju slobodne intraperitonealne, intratorakalne i perikardijalne tekućine u uvjetima traume pomoću ultrazvuka, što se prikazuje kao hipohogena ili anehogena kolekcija. Prošireni FAST pregled (E-FAST, eng. Extended FAST)

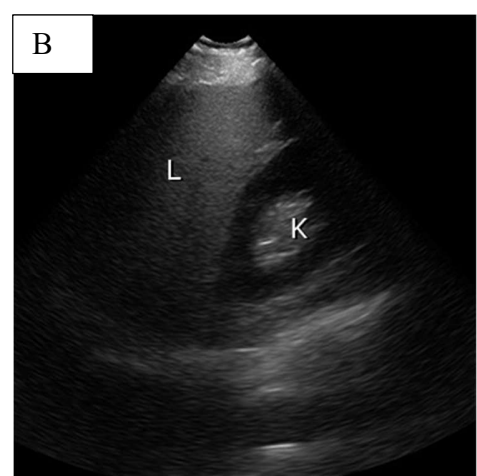
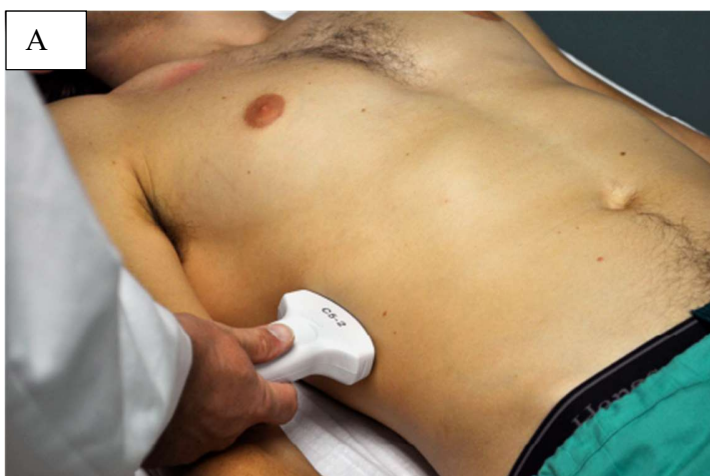koristi se kada je pregled proširen i na procjenu pleuralnog izljeva te pneumotoraksa. Ultrazvuk se počeo koristiti u procjeni traume 1970-ih, a 1980-ih zamijenio je dijagnostičku peritonealnu lavažu (DPL) u većini traumatoloških centara. Godine 1997. FAST pregled uključen je kao dio naprednog traumatsko godržavanja života (ATLS, eng. Advanced Trauma Life Support). Od 2001. godine za sve specijalizante hitne medicine u Europi obvezna je obuka uporabe ultrazvuka u hitnoći (3). Brojne studije ispitivale su brzinu i učinkovitost hitnog ultrazvučnog pregleda te su pokazale da su FAST i E-FAST protokol klinički značajan dodatak u procjeni i liječenju pacijenata s traumom te su rezultati također pokazali da se može izvesti brzo (u manje od 5 minuta), s visokom pouzdanošću, bez obzira na iskustvo operatora, smanjujući vrijeme do operativnog zahvata, duljinu boravka bolesnika u bolnici, troškove te stope komplikacija (4-6).

### **3.4.1. IZVOĐENJE FAST PREGLEDA**

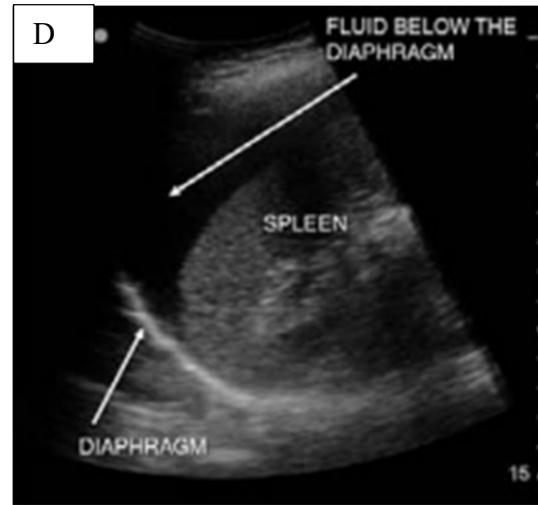
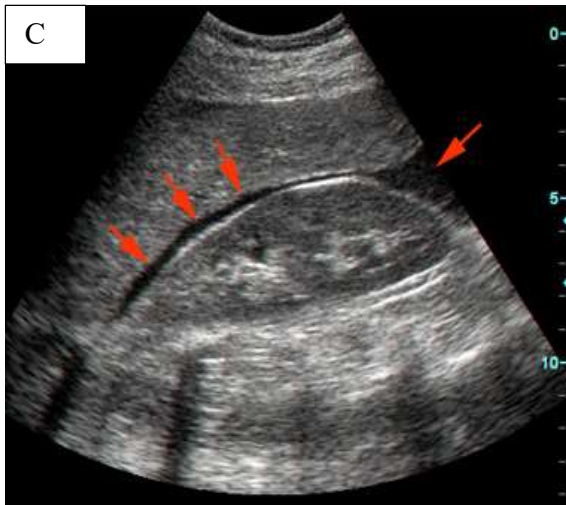
Fokusirana pitanja za FAST pregled su sljedeća: 1. Ima li slobodne tekućine/krvi u abdomenu? te 2. Ima li tekućine/krvi u perikardu?, a E-FAST nadograđen je pitanjima: 3. Ima li tekućine/krvi u prsnom košu? i 4. Postoji li pneumotoraks? Mjesto nakupljanja tekućine ovisi o izvoru krvarenja i položaju bolesnika. Budući da se većina traumatiziranih bolesnika transportira ležeći na leđima na čvrstoj podlozi, taj položaj koristi se kao početni. Standardni pregled obuhvaća nekoliko prikaza ili „prozora“ za procjenu perikardijalne, peritonealne i pleuralne šupljine, a redosljed ocjenjivanja je sljedeći: 1. subksifoidni prikaz (slika 3 A-C), 2. desni bok (hepatorenalni prikaz ili "Morisonov prostor") (slika 4 A-C), 3. lijevi bok (perisplenični prikaz) (slika 4D), 4. zdjelica (retrovezikalni prikaz) (slika 5 A-C), 5. torakalni prikaz (procjena pneumotoraksa i hematotoraksa) (Slika 6A-D). Slijedeći ovaj redosljed pregleda osigurano je da se tamponada perikarda, kao najakutnije i po život opasno stanje, prvo otkrije (7).



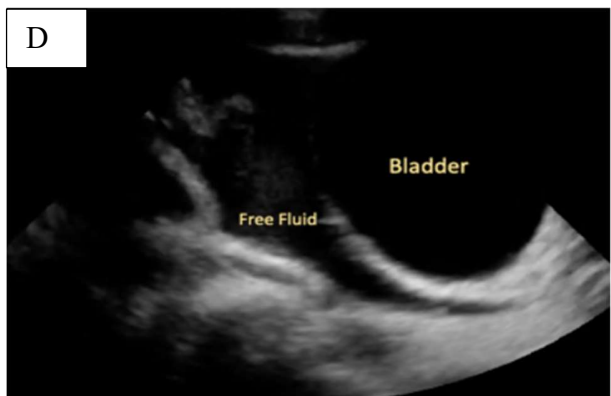
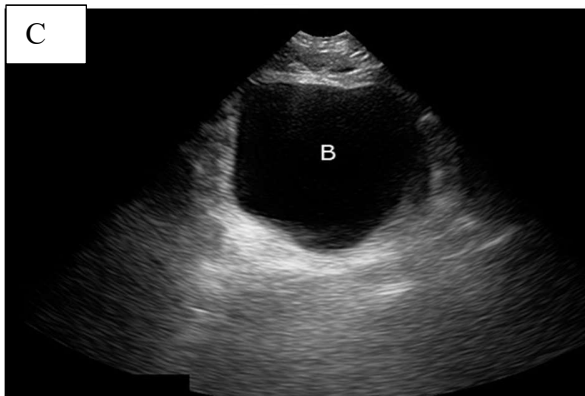
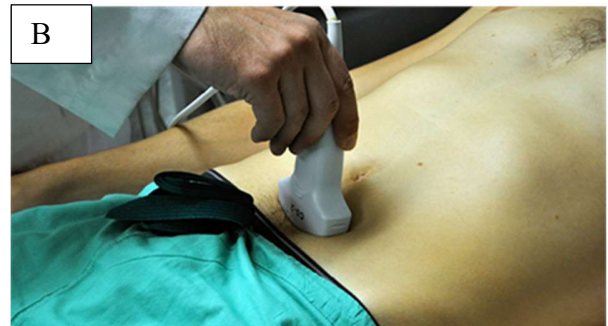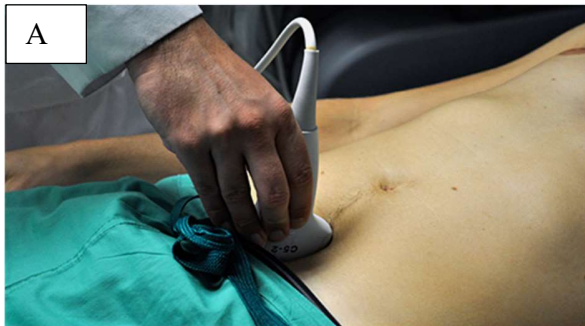Slika 3. Prikardijalni prikaz. A - pravilan položaj sonde za dobivanje subksifoidnog prikaza perikarda. B - normalni subksifoidni prikaz srca za zaslonu (RA - desni atrij, RV - desni ventrikul, LA - lijevi atrij, LV – lijevi ventrikul). C -Slika 5.c: prikaz velikog perikardijalnog izljeva (E – perikardijalni izljev) (7)



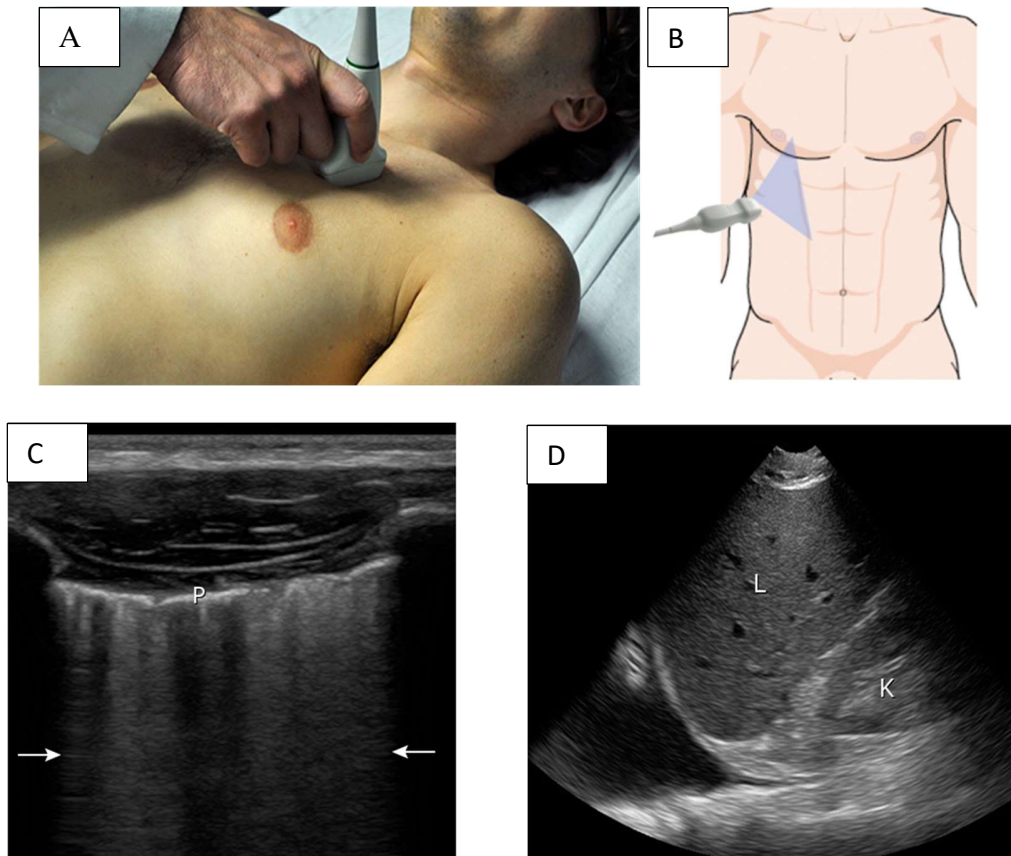




Slika 4. Desni (A-C) i lijevi (D) bočni prikaz. A - pravilan položaj sonde za dobivanje prikaza Morisonova prostora, B - normalan prikaz Morisonova prostora (L – jetra, K – desni bubreg). C - prikaz Morisonova prostora sa slobodnom tekućinom označenom crvenim strelicama. D - lijevi bočni prikaz, prikazana je akumulacija tekućine iznad slezene u subfreničnom prostoru (7)



Slika 5. Položaj sonde za dobivanje sagitalnog (A) i transverzalnog (B) prikaza mokraćnog mjehura i retrovezikalnih struktura. Prikaz na ekranu: mokraćni mjehur bez (C) i s prisutnom slobodnom tekućinom (D) retrovezikalno. B, Bladder – mokraćni mjehur, Free fluid – slobodna tekućina (7)



Slika 6. A - Položaj sonde za pronalazak pneumotoraksa. B – položaj sonde za pronalazak pleuralnog izljeva, C - prisutnost artefakata „repa kometa“ (strelice) koji se pružaju od visceralne pleure (P) indiciraju odsustvo pneumotoraksa. D - tamno (anehoično) područje iznad dijafragme, u lijevom donjem kutu slike ukazuje na hematoraks (L – jetra, K – bubreg) (7)

Ponekad se redoslijed pregleda može promijeniti, ovisno o mehanizmu ozljede i dinamici protoka intraperitonealne tekućine. Ako vrijeme dopušta, liječnici mogu učiniti opsežniji ultrazvučni

pregled koji uključuje detaljnu procjenu solidnih organa, no to se ne smatra dijelom hitne procjene bolesnika s ozljedom. Prema smjernicama ATLS-a, FAST pregled se obično provodi tijekom "C" dijela primarnog pregleda procjene cirkulacije i krvarenja. Konvencionalno se koristi niskofrekventna (2,5 do 5 MHz) zakrivljena ili fazirana sonda kako bi se omogućila odgovarajuća dubina pregleda prilikom izvođenja FAST-a (7). Bočni pogledi detaljnije su opisani u nastavku, a ostali pogledi bit će opisani zasebno u narednim odlomcima.

#### **3.4.1.1. DESNI BOČNI POGLED**

Desni bočni pogled prvo je područje trbuha koje se pregledava kao dio FAST pregleda. Pregledava se četiri prostora, uključujući pleuralni prostor, suprafrenični prostor, Morisonov prostor i donji pol desnog bubrega (slika 4B-C). Jetra, najveći čvrsti organ u tijelu, omogućava sonografski pregled tih prostora. Desni bočni pregled dobiva se postavljanjem sonde između medioklavikularne i stražnje aksilarne linije u interkostalnom prostoru (najčešće desetom ili jedanaestom), ali se može izvesti i subkostalno nakon što bolesnik udahne duboko, što pomakne rub jetre prema dolje. Prikaz se izvodi tako da se sondom prelazi s prednje na stražnju stranu trbuha, čime se sustavno vizualizira cijelo područje. Često je potrebno premjestiti sondu za jedno ili više rebara prema kranijalno ili kaudalno kako bi se cijelo područje vizualiziralo, od donjeg dijela prsnog koša i dijafragme do donjeg dijela jetre. Zasjenjivanje rebara čest je problem prilikom dobivanja ovog prikaza i može se smanjiti premještanjem sonde prema gore ili prema dolje, blagim okretanjem sonde suprotno od kazaljke na satu (paralelno s rebrima) ili tražeći od bolesnika da udahne ili izdahne kako bi se područje od interesa pomaklo prema dolje ili prema gore (izvan područja zasjenjenog rebara) (8). Kut sonde prema gore omogućuje vizualizaciju pleuralnih i suprafreničnih prostora. Kut sonde prema dolje omogućuje vizualizaciju Morisonova prostora i donjeg pola bubrega (7).

### **3.4.1.2. LIJEVI BOČNI POGLED**

Nakon pregleda desnog boka, četiri prostora lijevog boka se evaluiraju, uključujući pleuralni, subfrenični, perisplenični (slika 4D) i donji pol lijevog bubrega. Slezena omogućuje sonografski prikaz za pregled lijevog boka. U usporedbi s jetrom, slezena je primjetno manja i smještena straga i iznad. Za pregled lijevog boka, sonda se obično postavlja straga ili u stražnjoj aksilarnoj liniji u interkostalnom prostoru (najčešće osmom ili devetom). Kao i kod pregleda desnog boka, sonda se postupno pomiče od prednje do stražnje strane trbuha kako bi se vizualiziralo cijelo područje. Slobodna tekućina najčešće se nakuplja na mjestu gdje se susreću gornji pol lijevog bubrega i dijafragma, stoga je važno da se taj perisplenični prostor pregleda u cijelosti. Sonda se može pomaknuti za jedan interkostalni prostor prema gore ili dolje radi potpune vizualizacije. Interferencija sa sjenom rebara rješava se isto kao i na desnom boku. Naginjanje sonde prema gore omogućuje vizualizaciju pleuralnog i subfreničnog prostora, dok naginjanje prema dolje omogućuje vizualizaciju perispleničnog prostora i cijelog bubrega (7).

### **3.5. KARDIJALNI ULTRAZVUČNI PREGLED**

Otkrivanje perikardijalne tekućine ključni je element ultrazvučnog pregleda srca i perikarda kod traumatiziranih bolesnika. Tekućina koja se nakuplja između visceralnih i parijetalnih slojeva perikarda prikazuje se kao tamna anehogena traka. Potrebno je ocijeniti postoji li tamponada, ima li abnormalnosti u pokretima srčane stijenke ili kakvih drugih znakova ozljede srca. Vrlo je važno ne zamijeniti epikardijalne masne jastučice s pravim perikardijalnim izljevom. Važna značajka u razlučivanju jest pokret – masni jastučići pričvršćeni su za srce i pomiču se s njim tijekom kontrakcije srca, dok perikardijalni izljev ili krvni ugrušci unutar perikarda ne pokazuju pokret s kontrakcijom srca (9). U hitnom prijemu, ultrazvuk također može pomoći u otkrivanju između

električne aktivnosti bez pulsa i asistolije kod srčanog zastoja te u procjeni volumnog statusa ili globalne srčane funkcije u šoku što može značajno utjecati na liječenje bolesnika i ishod (3).

### **3.5.1. IZVOĐENJE KARDIJALNOG ULTRAZVUKA**

Zbog kosog položaja srca u prsima, standardna pozicijska nomenklatura (npr. sagitalna i koronalna) nije korisna. Umjesto toga, postoje standardni položaji koji se često koriste za vizualizaciju ključnih srčanih struktura i oni čine osnovu za kompletan pregled. U tim položajima uključene su duga os, koja presijeca srce duž njegove duge osi od baze do apeksa, i kratka os, koja se odnosi na presjek od prednje prema stražnjoj strani. Postoje zajednički položaji sonde koji se koriste za pregled tih osi i oni su odabrani kako bi se izbjegli artefakti od sjena rebara ili pluća, a za većinu pregleda koriste se četiri osnovna ultrazvučna prikaza: subkostalni ili subksifoidni pogled četiri komore, parasternalni pogled duge osi, parasternalni pogled kratke osi, apikalni pogled četiri komore (3).

#### **3.5.1.1. SUBKOSTALNI POGLED**

Subkostalni prikaz dobiva se postavljanjem zakrivljene abdominalne sonde ili sonde faznog niza u subksifoidno područje i omogućava prikaz svih četiriju srčanih komora. Sonda faznog niza bolja je za snimanje pokreta i optimalna za dobivanje ovog prikaza. Sonda je usmjerena poprečno, s pokazivačem uperenim prema desnoj strani pacijenta, a površina sonde usmjerena je prema lijevom ramenu bolesnika. Tijelo sonde gotovo ravno leži na trbuhu pacijenta. Dobivanje adekvatnih slika pomoću subkostalnog prikaza može biti otežano kod pretilih i kod bolesnika s velikom količinom želučanog plina ili osjetljivim ili distendiranim trbuhom, te kod izraženog ksifoidnog procesa i uskog subksifoidnog prostora (7).

### **3.5.1.2. PARASTERNALNI POGLED**

Parasternalni pogled duge osi (PSLA, eng. Parasternal Long Axis) glavna je alternativa kada subkostalni pristup ne pruža adekvatnu sliku srca. On omogućava vizualizaciju desne klijetke, interventrikularnog septuma, lijeve klijetke, lijevog atrija i silazne aorte. Signifikantni izljevi mogu se uočiti anteriorno od desne klijetke. Desni se atrij ne vidi s PSLA prikazom, premda je komora s najnižim tlakom i teoretski bi prva kolabirala s porastom perikardijalnog tlaka uslijed tamponade. Međutim, PSLA prikaz omogućava vizualizaciju najnižeg dijela perikarda kod bolesnika koji leži na leđima. Za dobivanje PSLA prikaza, sonda se postavlja okomito na površinu prsnog koša u četvrtom ili petom interkostalnom prostoru lijevo od sternuma s pokazivačem usmjerenim prema desnom ramenu. Može ga biti otežano dobiti kod bolesnika s hiperinflacijom pluća uzrokovanom kroničnom plućnom bolešću ili mehaničkom ventilacijom jer ultrazvučni valovi ne putuju dobro kroz sučelje tkivo-zrak. Rotiranjem sonde za 90 stupnjeva dobiva se parasternalni pogled kratke osi (PSSA) i njime se može vizualizirati presjek mitralne i aortne valvule te fokusirana slika apeksa. Ova ravnina pruža izvrsni obuhvatni pogled na lijevu klijetku i često se koristi za procjenu kontraktilnosti i čak regionalnih abnormalnosti pokreta stijenke (3, 7).

### **3.5.1.3. APIKALNI PRIKAZ ČETIRI KOMORE**

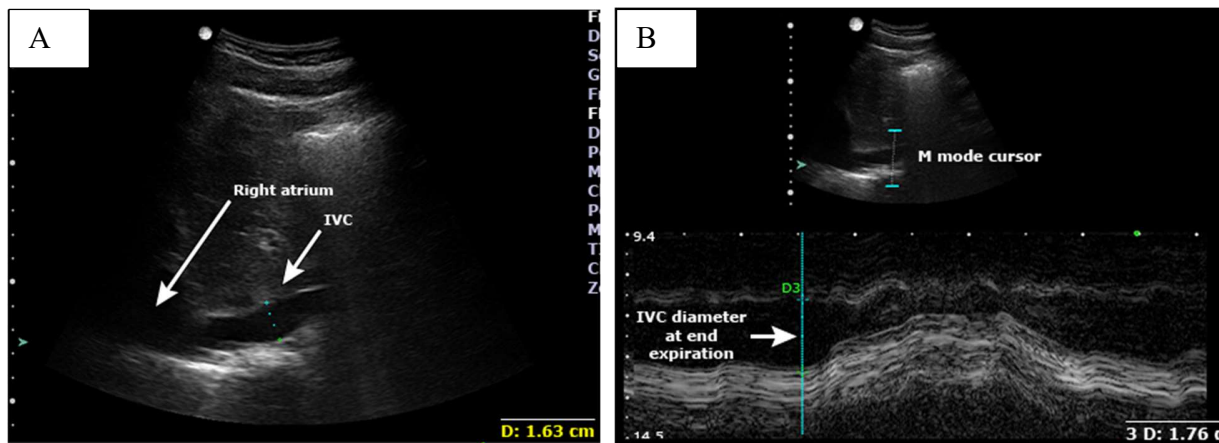
Apikalni prikaz četiri komore (A4C) još je jedan način procjene srca kod traume. Koristeći A4C prikaz, mogu se vidjeti sve četiri srčane komore, što omogućuje kliničaru procjenu kolapsa desne klijetke, perikardijalnog izljeva i srčane tamponade te općenito procjenu funkcije srca. Najniži dio perikarda ne može se vidjeti na A4C pogledu, za razliku od PSLA pogleda. A4C prikaz dobiva se postavljanjem sonde na lijevu stranu prsnog koša između medioklavikularne linije i prednje

aksilarne linije na razini linije bradavice ili ispod dojke (približno četvrti ili peti interkostalni prostor), sa sondom usmjerenom prema desnom ramenu i pokazivačem usmjerenim prema desnoj strani pacijenta (7).

#### **3.5.1.4. ULTRAZVUČNA PROCJENA DONJE ŠUPLJE VENE I VOLUMNOG STATUSA**

Ultrazvuk srca u hitnom prijemu može pružiti uvid u volumni status kod traumatskog bolesnika, posebno kada se izvodi fokusirani pregled donje šuplje vene (IVC, lat. vena cava inferior) uz standardne prikaze srca. Ovaj pregled uključuje mjerenje promjera IVC-a pri kraju izdisaja. Budući da nema zaliska između IVC-a i desne pretkljetke, povećani tlak u desnoj pretkljetki očituje se kao proširenje donje šuplje vene. Normalni raspon promjera donje šuplje vene kod odraslih iznosi između 1,7 i 2,1 cm. Promjer IVC-a manji od 2,1 cm koji kolabira za više od 50% tijekom inspirija sugerira normalni tlak u desnoj pretkljetki od 3 mm Hg (raspon 0-5 mm Hg), dok promjer veći od 2,1 cm koji kolabira za manje od 50% tijekom inspirija sugerira visoki tlak u desnoj pretkljetki od 15 mm Hg (raspon 10-20 mm Hg). U situacijama kada promjer donje šuplje vene i kolaps ne odgovaraju ovom obrascu, može se koristiti srednja vrijednost od 8 mm Hg (raspon 5-10 mm Hg), ili još bolje, trebaju se integrirati drugi pokazatelji tlaka u desnoj pretkljetki kako bi se procijenila njegova vrijednost (10). Ako se IVC ne vizualizira, hiperdinamična klijetka (tj. klijetka čiji se zidovi dodiruju ili gotovo dodiruju na kraju sistole) ukazuje na smanjenje volumena. Procjena IVC-a obično se provodi nastavno na subksifoidni pogled kada sonda ostaje smještena subksifoidno i rotira se u smjeru kazaljke na satu, tako da leži sagitalno s pokazivačem usmjerenim prema glavi bolesnika. Promjer IVC-a procjenjuje se 2 cm distalno od točke ulaska jetrene vene u IVC. Ako IVC kolabira kada se komprimira sondom, to ukazuje na smanjenje volumena (11, 12) (slika 7). S

obzirom na heterogenost rezultata koje daju mjerenje promjera IVC-a i sklonost IVC-a da kolabira, IVC ne bi trebalo koristiti kao jedini pokazatelj volumnog statusa, ali može biti vrlo koristan kada se uzme u kontekst s kliničkom slikom i ostalim pokazateljima volumnog statusa.



Slika 7. A - Sagitalni pogled na donju šuplju venu (Right atrium – desna pretklijetka, IVC – donja šuplja vena). B - Mjerenje promjera donje šuplje vene pomoću M načina rada, promjer (D) na slici je 1,76 cm. (M mode cursor – pokazivač M načina rada, IVC diameter at end expiration – promjer donje šuplje vene na kraju ekspiririja) (7)

### 3.6. ULTRAZVUČNI PREGLED ABDOMENA

Glavni cilj hitnog ultrazvuka abdomena jest identificirati slobodnu tekućinu na specifičnim mjestima unutar peritonealne šupljine i to se radi u sklopu FAST pregleda. Za tu tekućinu pretpostavlja se da je krv i stoga znak ozljede, iako u slučajevima zdjelične traume može biti i urin. Osim toga, male količine slobodne tekućine mogu biti i fiziološke. Osim za otkrivanje abdominalnog krvarenja, hitni ultrazvuk pokazao se korisnim i u dijagnosticiranju akutnog apendicitisa, posebno u djece, zatim prilikom procjene težine hernije abdominalnog zida kod bolesnika gdje to nije jasno (pretili ili bolesnici s ožiljcima na abdominalnom zidu) (13, 14), u dijagnozi ileusa i perforacije, odnosno prisutnog zraka u peritonealnoj šupljini (3).



### 3.6.1. ULTRAZVUČNA DIJAGNOSTIKA INTRAPERITONEALNE SLOBODNE TEKUĆINE

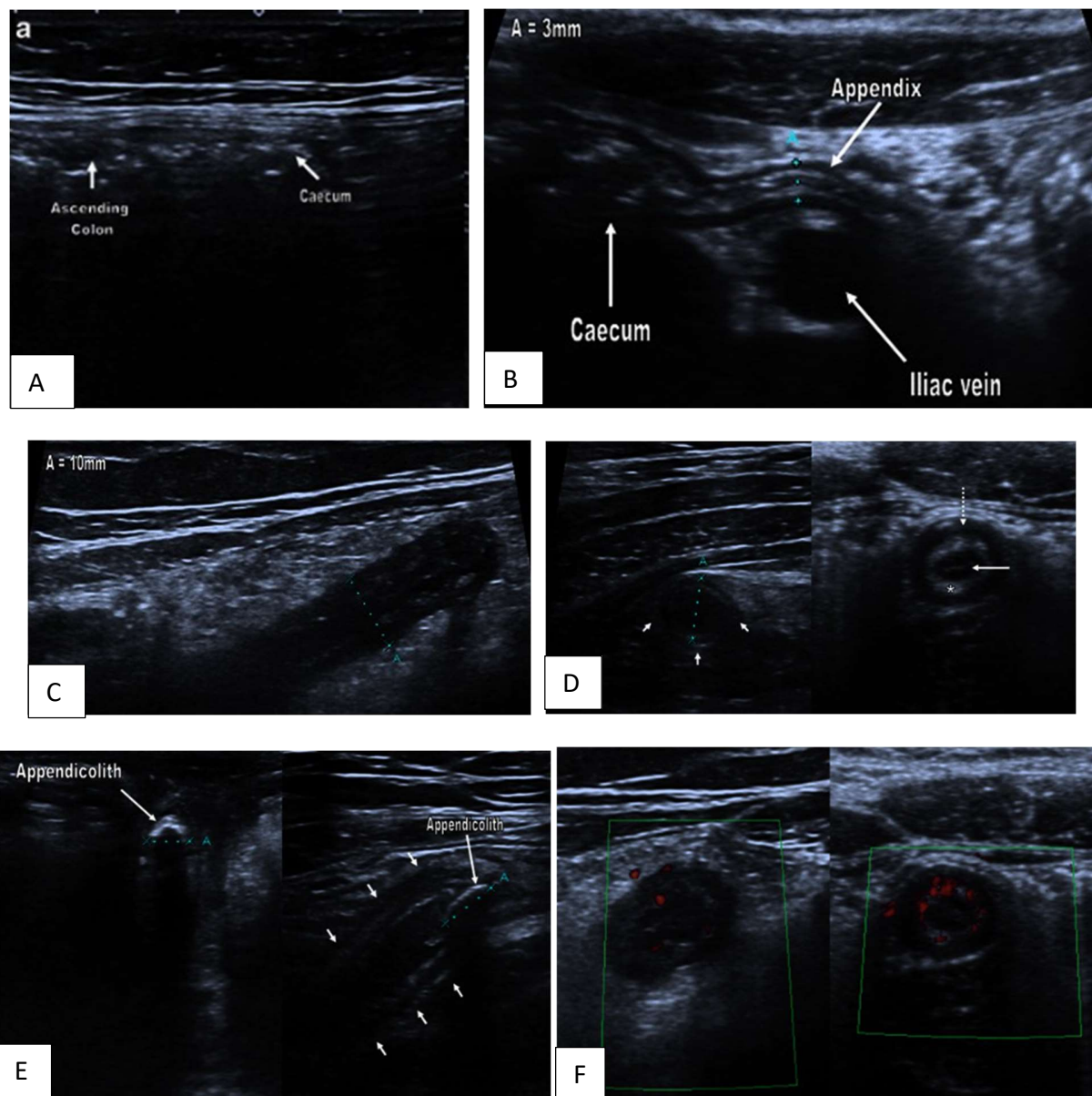
Slobodna tekućina obično se pojavljuje kao anehogena kolekcija, no zgrušana krv može se prikazati i kao ehogena. Ako bilo koji prikaz otkriva anehogenu kolekciju, FAST pregled smatra se pozitivnim i pretpostavlja se ozljeda. Pregled se smatra negativnim samo ako su svi prikazi bez tekućine. Detekcija i lokacija intraperitonealne slobodne tekućine ovise o različitim čimbenicima, uključujući lokaciju ozljede, proteklo vrijeme od ozljede, prisutnost intraabdominalnih adhezija, prisutnost plina u crijevima, volumen tekućine, položaj bolesnika i kvalitetu FAST pregleda. Pod djelovanjem gravitacije tekućina se nakuplja u najnižim prostorima unutar peritonealne šupljine. Hepatorenalni džep (Morisonov prostor) potencijalni je prostor smješten u desnom gornjem kvadrantu abdomena između Glissonove kapsule jetre i Gerotove fascije desnog bubrega. U normalnom pregledu nema tekućine između ova dva organa, a fascija se pojavljuje kao svijetla hiperehogena linija koja razdvaja jetru od bubrega (Slika 4B). Desni parakolični kanal proteže se od Morisonova prostora do zdjelice. Lijevi parakolični kanal nije tako dubok kao desni, a frenikokolični sprječava protok tekućine prema lijevom parakoličnom kanalu. Kao rezultat toga, tekućina slobodnije teče prema desnom parakoličnom kanalu. Splenorenalni džep je potencijalni prostor smješten u lijevom gornjem kvadrantu između slezene i Gerotove fascije lijevog bubrega. Ponovno, u normalnom ultrazvučnom pregledu ovog kvadranta nema prisutne tekućine ili hipoehogenog područja koje razdvaja slezenu od bubrega, a fascija se pojavljuje kao svijetla hiperehogena linija koja razdvaja ova dva organa. Zbog položaja splenokoličnog ligamenta i učinka na splenični hilus kod tupih trauma, krv se obično nakuplja u subdijafragmalnom prostoru u lijevom gornjem kvadrantu, pa je nalaz krvi između slezene i dijafragme mnogo izgledniji nego u splenorenalnom prostoru (Slika 6 D). Rektovezikalna šupljina prostor je između peritoneuma nad

rektumom i mokraćnog mjehura kod muškaraca, a rektouterini (Douglasov) prostor je prostor između peritoneuma nad rektumom i stražnjeg zida maternice kod žena. Treba napomenuti da je Morisonov prostor prvo ili drugo mjesto nakupljanja tekućine, bez obzira na mjesto intraabdominalne ozljede (Slika 4C). Tekućina koja potječe iz donjeg peritoneuma skuplja se u zdjelici (Slika 5D), a zatim može putovati do Morisonova prostora. Niz studija pokušalo je utvrditi minimalnu količinu tekućine koja se može detektirati ultrazvukom. Rezultati variraju od otprilike 620 do 670 mL u Morisonovu prostoru do 160 mL u zdjelici (15). Kada se koriste višestruki prikazi, neke studije su utvrdile da ultrazvuk može detektirati otprilike 200 do 250 mL intraperitonealne slobodne tekućine (8).

### **3.6.2. ULTRAZVUČNA DIJAGNOSTIKA AKUTNOG APENDICITISA**

Ultrazvučna dijagnoza akutnog apendicitisa svakako nije nova metoda i najčešće se koristi kao test prvog izbora u pedijatriji. Međutim, upotreba ultrazvuka kao probirnog testa kod odraslih sa sumnjom na akutni apendicitis izgubila je popularnost s povećanom točnošću i jednostavnošću dobivanja CT pregleda s "appy protokolom" (16). Međutim, s većim fokusom na troškove i izlaganje zračenju, možda bi korištenje ultrazvuka za potvrdu pozitivnih slučajeva i rezerviranje CT-a za nedijagnostične ultrazvuke moglo biti učinkovitija strategija (17). Izazov je u tome što prijavljena dijagnostička točnost ultrazvuka za akutni apendicitis varira značajno (18). Ultrazvučna tehnika postupne kompresije ima za cilj vizualizaciju apendiksa. U djece se izvodi pomoću ravne sonde više frekvencije radi bolje razlučivosti površinskih struktura (19). Pregled se izvodi u nekoliko koraka. Prvo se izvede pomicanje petlji tankog crijeva blagom kompresijom trbušne stijenke što omogućuje vizualizaciju ilijačnih krvnih žila u desnoj ilijačnoj jami kao i mišića psoasa. U drugom koraku vizualiziraju se kolon i cekum (nepersitalirajuća struktura koja sadrži

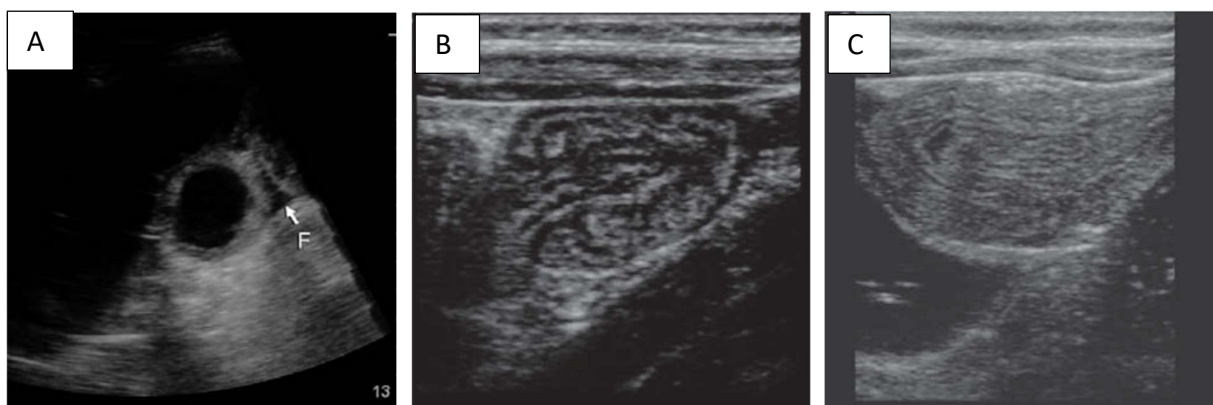
plin i tekućinu) (Slika 10A) te se potom sonda pomiče prema dolje k cekumu, koristeći ponovljenu kompresiju i otpuštanje kako bi se izbacio plin i tekućina iz crijeva. Susjedni terminalni ileum trebao bi se prikazati kao kompresibilna struktura koja ima peristaltiku. U trećem koraku slijedi identifikacija apendiksa koji izlazi iz cekuma, odvojeno od terminalnog ileuma, a njega se prati duž cijele njegove dužine (Slika 10B). Normalno apendiks ima promjer 6 mm ili manje, mjereno od vanjskog zida, a debljina zida treba biti manja od 3 mm. Lumen je prazan ili ispunjen plinom/fecesom, a apendiks je normalno kompresibilan i bez znakova hipervaskularizacije (20, 21). U četvrtom koraku potrebno je procijeniti znakove apendicitisa, a to su: nekompresibilnost (osim u slučaju perforacije, tada je apendiks kompresibilan), promjer veći od 6 mm (22), debljina zida veća od 3 mm (23) (Slika 10C), zatim znak mete (središnji dio ispunjen hipoehogenom tekućinom okružen hiperehogenim prstenom mukoze/submukoze, koji je okružen hipoehogenim slojem mišićnice) (24) (Slika 10D). Još neki od znakova su prisutnost apendikolita (ehogena točka s akustičnom sjenom) (Slika 10E) i hiperemija stijenke apendiksa u ranom stadiju (Slika 10F). Uočiti se mogu i sekundarni znakovi oko upaljenog područja, kao što su slobodna tekućina ili apsces, povećana ehogenost susjednog masnog tkiva, uvećani mezenterijalni limfni čvorovi, zadebljanje i hiperehogenost prekrivajućeg peritoneuma (24). Nije rijetkost da se apendiks ne uspije ultrazvučno vizualizirati te se prilikom dijagnosticiranja pomažu sekundarni znakovi. Ponavljanje pregleda nakon nekoliko sati u slučaju negativnog nalaza bitno povećava osjetljivost ultrazvuka (25).



Slika 10: A - longitudinalni prikaz cekuma (caecum) i uzlaznog kolona (ascending colon), B - normalni apendiks (appendix) prikazuje se preko ilijačne vene (iliac vein), tankog zida i promjera 3 mm. Cekum se vidi povezan s apendiksom iznad njega, C - longitudinalni prikaz zadebljalog, edematoznog apendiksa koji mjeri 10 mm u promjeru, okružen je ehogenim omentumom, D - transverzalni prikaz upaljenog apendiksa s karakterističnim znakom mete, E - apendikolit (appendicolith) koji izaziva posteriorno akustično zasjenjenje. Zadebljali apendiks ispunjen tekućinom označen je strelicama, F - pojačani Doppler signal u zadebljalom, edematoznom apendiksu ukazuje na hiperemiju (19)

### 3.6.3. ULTRAZVUČNA DIJAGNOSTIKA OPSTRUKCIJE TANKOG CRIJEVA

Radiološke snimke abdomena uglavnom se koriste za identifikaciju proširenih crijevnih vijuga koje ukazuju na prisutnost opstrukcije, što obično vodi k daljnjoj CT-dijagnostici. Međutim, zbog svoje jednostavnosti i dostupnosti, ultrazvuk ima potencijal za biti probirni test prvog izbora za opstrukciju tankog crijeva, s obzirom da pokazuje osjetljivost od 83% i specifičnost od 100% u dijagnosticiranju, što je bolji rezultat od onoga dobivenog radiološkim snimkama (osjetljivost 77% i specifičnost 50%) (26). Nekoliko studija identificiralo je ultrazvučne karakteristike koje se mogu koristiti za klasifikaciju opstrukcije i pružiti veći stupanj detalja o edemu stijenke crijeva, peristaltici i izvanluminalnoj tekućini (27, 28) (Slika 11A). Osim toga, ponekad se mogu identificirati uzroci opstrukcije (npr. invaginacija). Uloga ultrazvuka dobro je utemeljena u procjeni sumnje na invaginaciju, sa stopama osjetljivosti i specifičnosti od 98–100% odnosno 88–100% (29). Sonografski, invaginat (primateljska vijuga) sadrži invaginat (donorsku vijugu) i izgleda kao velika (obično > 5 cm) presavijena masa slojevitog crijeva (Slika 11B). Na poprečnom pregledu to je opisano kao znak mete (Slika 11C).



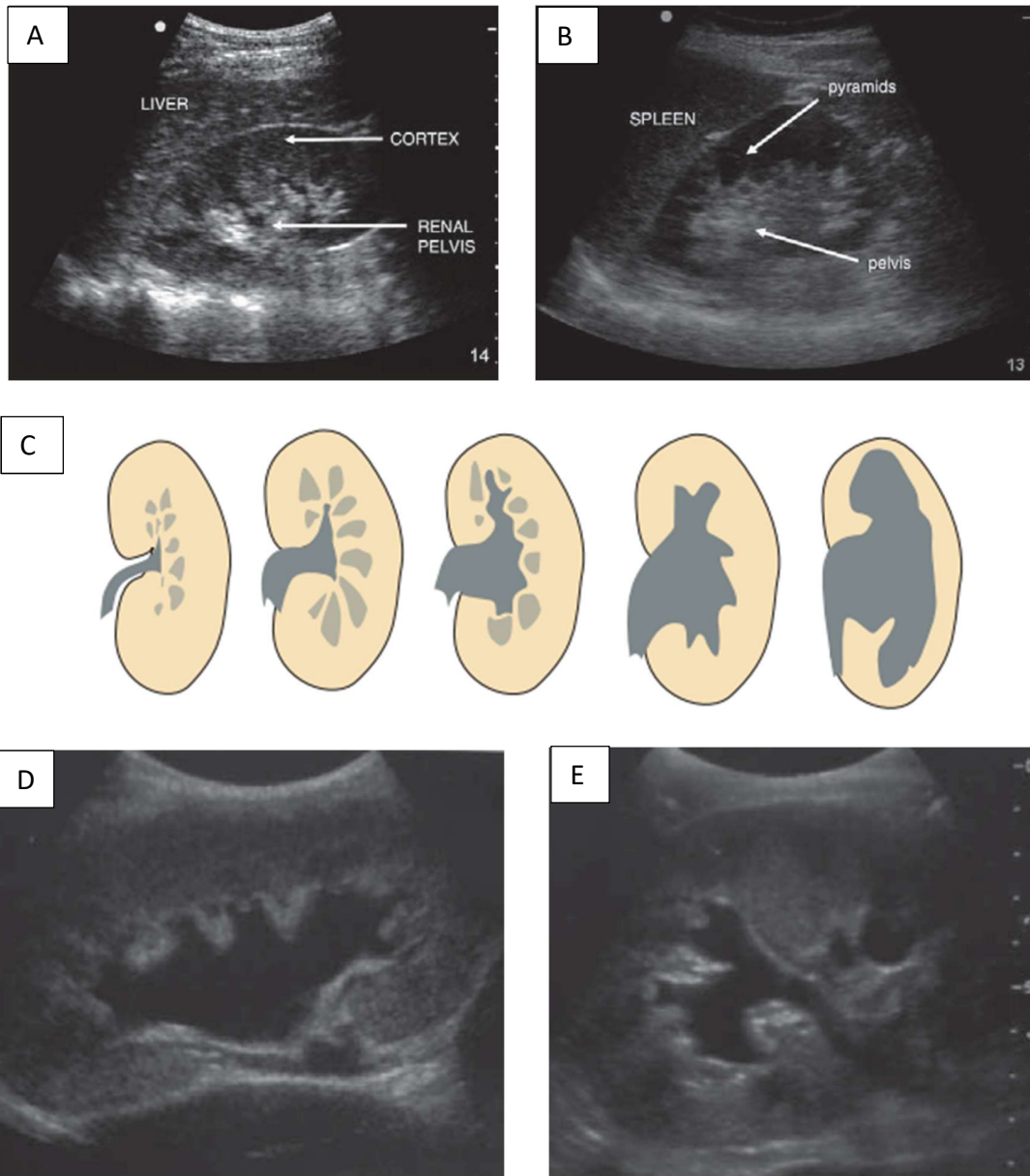
Slika 11: A - opstrukcija tankog crijeva, dilatirane vijuge i vanluminalna slobodna tekućina (F),  
B – transverzalni prikaz (znak mete), C - longitudinalni prikaz invaginacije (3)

### **3.7. ULTRAVUZČNI PREGLED ZDJELICE I URINARNOG SUSTAVA**

Područje zdjelice najniže je mjesto u ležećem položaju pacijenta i stoga je važno mjesto za traženje slobodne tekućine (3).

#### **3.7.1. ULTRAZVUČNI PRIKAZ BUBREGA**

Prikaz oba bubrega treba se dobiti u uzdužnoj i poprečnoj ravnini te, kao i kod drugih struktura, potrebno je pažljivo pregledati cijelo bubrežno tkivo u obje ravnine. Na kraju, suprapubični poprečni i uzdužni prikazi mjehura dovršavaju procjenu mokraćnog sustava. Bubrežni korteks ima homogeni izgled na ultrazvuku i nešto je manje ehogen od susjedne jetre u normalnim fiziološkim stanjima. Bubrežna medula, značajno je manje ehogena od okolnog korteksa (Slika 12A-B). Kod nekih bolesnika, bubrežne su piramide iznenađujuće izražene i hipoehogene te ih je bitno ne zamijeniti s bubrežnim cistama ili hidronefrozom. Piramide su diskretne anehogene šupljine koje se ne povezuju međusobno niti s bubrežnom nakapnicom. Bubrežna nakapnica pojavljuje se kao ehogeni ili svjetliji centralni kompleks unutar bubrega. Hiperehogena pruga koja okružuje bubreg predstavlja Gerotinu fasciju. Obično su oba bubrega duljine 9-12 cm, širine 4-5 cm i otprilike iste veličine. Budući da je slezena manja od jetre, lijevi bubreg bit će smješten više prema gore i straga u odnosu na desni bubreg. Normalni ureter obično se ne vidi na ultrazvučnom pregledu, ali kada je proširen, ponekad ga je moguće uočiti u njegovom početnom dijelu. Uobičajeno je lakše identificirati ureter u poprečnom prikazu. Hidronefroza se može podijeliti u blagu, umjerenu ili tešku (Slika 12C). U blagoj hidronefrozi sonografski se mogu uočiti lagano zatamljeni forniksi bubrežnih čašica. Kod umjerene hidronefroze ti forniksi postaju tamniji i uvećani i oni postupno prekrivaju bubrežne papile (Slika 12 D-E). U teškom stupnju čašice su ekstremno proširene (3).



Slika 12: longitudinalni prikaz normalnog desnog (A) i lijevog bubrega (B) (liver – jetra, cortex – korteks, renal pelvis – bubrežna nakapnica, spleen – slezena), C - ilustracije pokazuju stadije hidronefroze gdje prve dvije označavaju blagu hidronefrozu, srednja ilustracija umjerenu, a zadnje dvije tešku hidronefrozu, D – longitudinalni i E – trasverzalni prikaz bubrega s umjerenom hidronefrozom (3)

### **3.7.2. ULTRAZVUČNI PREGLED MOKRAĆNOG MJEHURA**

Određivanje volumena mokraćnog mjehura još je jedan važan pokazatelj stanja mokraćnog sustava. Prije kateterizacije bolesnika radi procjene postrenalne opstrukcije ili zadržavanja mokraće uzrokovanog neurološkim događajima, ultrazvuk može pružiti procjenu volumena mjehura i naznačiti je li kateterizacija stvarno i potrebna. Ako se pronađe skupljeni mjehur, kateterizacija ili suprapubični ubodi trebaju biti odgođeni do hidracije kako bi se osiguralo da se invazivni postupci obavljaju s maksimalnom šansom za uspjeh (30). Volumen mjehura može se procijeniti pomoću jednostavnih formula koje aproksimiraju mjehur ili kao elipsoid ili kao cilindar. U kliničke svrhe određivanja zadržavanja urina i/ili rezidualnog volumena nakon mokrenja, ove metode imaju dobru podršku u literaturi i dobru korelaciju sa stvarnim volumenom pri kateterizaciji (31, 32). Volumen se može izračunati i ručno, a najbrži izračun koji se može koristiti je  $0,75 \times \text{širina} \times \text{dužina} \times \text{visina}$ , temelji se na istraživanju koje povezuje ove mjere s volumenom pri kateterizaciji i ima najbolji faktor korelacije (32).

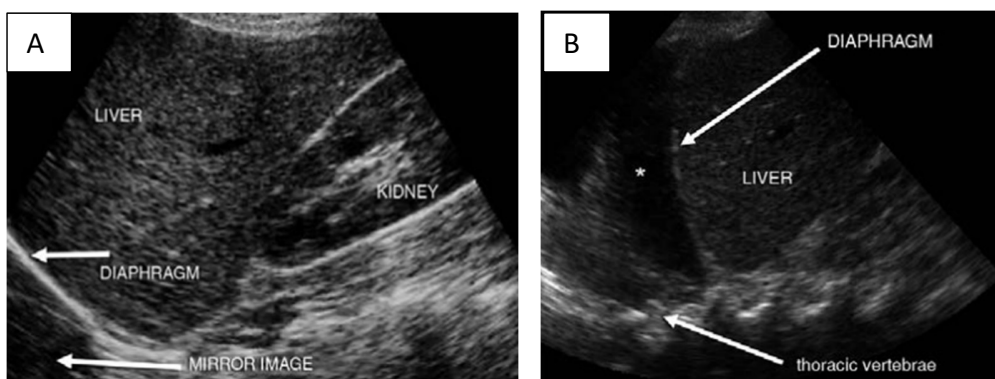
### **3.8. ULTRAZVUČNI PREGLED TORAKSA I DIŠNOG SUSTAVA**

Torakalni ultrazvuk postao je popularan u proteklih 10 godina, uglavnom zbog široke dostupnosti u hitnim situacijama i traumatskim okruženjima, kao i zbog trenda korištenja ultrazvuka na mjestu zbrinjavanja (POCUS, eng. point of care ultrasound) u programima obuke. Kod nestabilnog bolesnika koji nije sposoban za dugotrajno čekanje na prijevoz do CT uređaja, ultrazvuk je odmah dostupan liječnicima uz krevet bolesnika. Osim toga, brojne studije pokazale su ekvivalentnu ili često poboljšanu osjetljivost i specifičnost POCUS-a u usporedbi s konvencionalnom radiografijom, posebno rendgenskim snimkama prsnog koša. Ultrazvuk također može pomoći u razlikovanju između patologija koje konvencionalna radiografija ne može utvrditi (33, 34).



### 3.8.1. ULTRAZVUČNA DIJAGNOSTIKA PLEURALNOG IZLJEVA

Područje kostofreničnog sinusa koje se procjenjuje kao dio E-FAST pregleda najniži je dio torakalne šupljine u bolesnika u ležećem položaju i mjesto gdje se nakuplja slobodna intratorakalna tekućina. U normalnim stanju torakalni prostor sadrži pluća ispunjena zrakom, koji raspršuje ultrazvučni signal, a dijafragma djeluje kao snažni reflektor ultrazvučnih zraka (dijafragma reflektira normalno splenično ili jetreno tkivo, pa je iznad dijafragme prisutan dodatni "slikovni prikaz") (Slika 13A). Kod bolesnika s pleuralnim izljevom može se vidjeti anehogena traka iznad dijafragme, a često se može vizualizirati i granica pluća. Osim toga, kada postoji tekućina u prsištu, zvučni valovi mogu doprijeti do torakalne kralježnice i stoga je vidljiva sjena kralježnice iznad dijafragme, što je u normalnim uvjetima nemoguće vidjeti (Slika 13B). Kod bolesnika s torakalnom ili abdominalnom traumom, pretpostavlja se ozljeda ako se uočava intratorakalna tekućina. Ipak, ponekad je teško prepoznati razliku između hematotoraksa i kroničnog ili subkroničnog izljeva pomoću ultrazvuka, budući da oba mogu sadržavati slobodnu tekućinu, vlaknaste niti i ugruške. Ovisno o kliničkom slučaju, može biti potrebna dodatna slikovna dijagnostika (CT) ili postupak (3, 7).



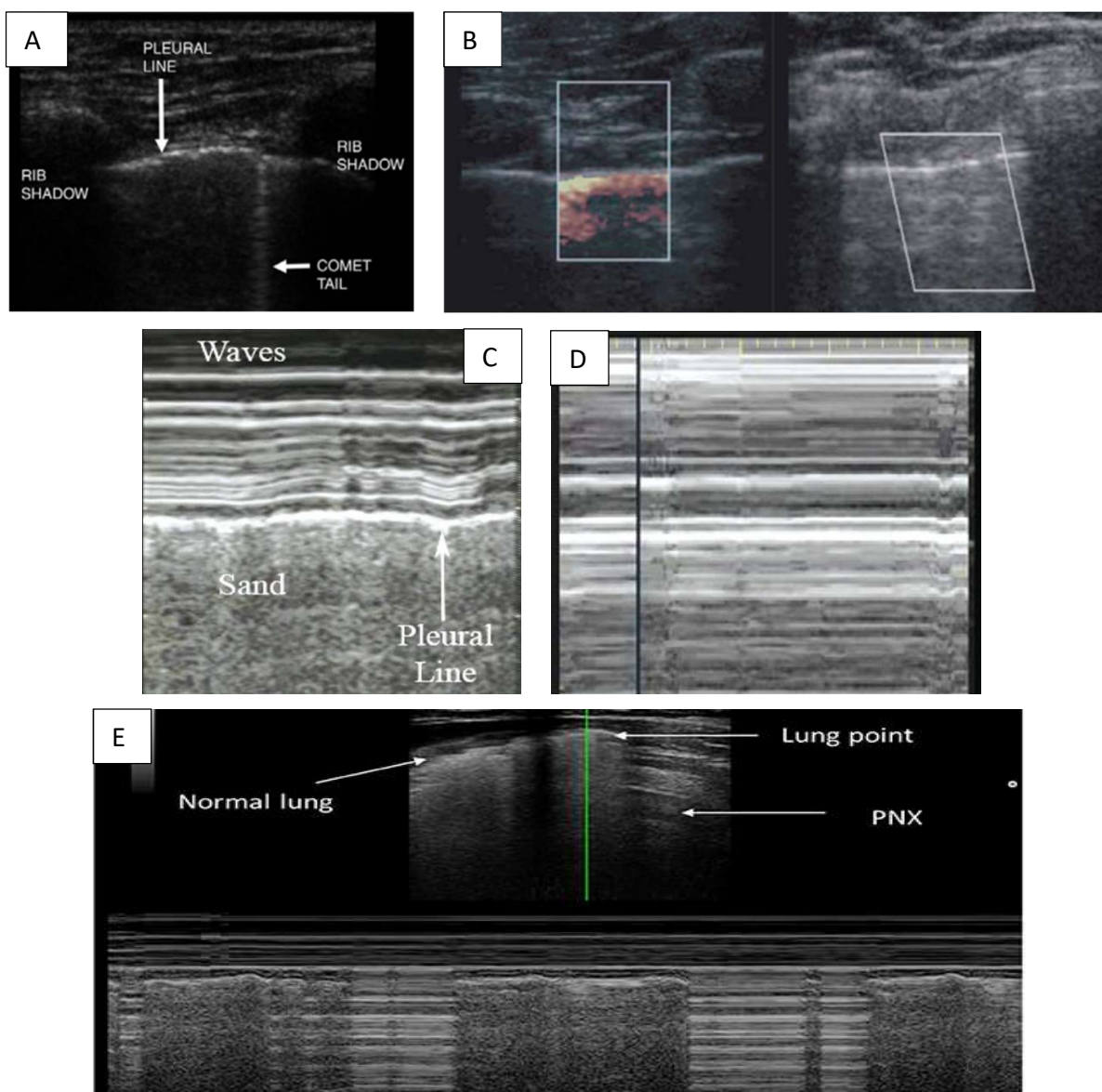
Slika 13: A - prikaz normalne zrcalne slike (artefakt jetrenog tkiva) iznad dijafragme (liver – jetra, diaphragm – dijafragma, kidney – bubreg, mirror image – zrcalna slika), B gubitak zrcalne

slike (anehogeno područje označeno zvjezdicom) zbog tekućine u torakalnoj šupljini i prikaz sjene torakalnih kralježaka iznad dijafragme (thoracic vertebrae – torakalni kralježak) (3)

### **3.8.2. ULTRAZVUČNA DIJAGNOSTIKA PNEUMOTORAKSA**

Osjetljivost ultrazvuka za dijagnosticiranje pneumotoraksa predstavlja poboljšanje u odnosu na donedavnu standardnu praksu dijagnosticiranja rendgenskom snimkom u ležećem položaju koja je često bila nepouzdana zbog teže vidljivosti pneumotoraksa na prednjoj stijenci prsnog koša (35). Normalni ultrazvučni nalaz pluća uključuje vizualizaciju klizanja pleure i B-linija ili artefakata „repa kometa“. Pokretljivost odnosno klizanje visceralne pleure sinkronizirano je s disanjem, što se vidi u stvarnom vremenu. B-linije, također nazvane kometni repovi, vertikalne su artefakte koje se pojavljuju kao ehogene linije i protežu se od pleuralne linije u plućno tkivo. One nastaju zbog diskretnih reverberacijskih artefakata uzrokovanih intersticijskim edemom, povećanom količinom tekućine ili fibrozom u interlobularnim septama. B-linije su dobro definirane osim ako ne postanu spojene (36) (Slika 14A). Linearna sonda visoke frekvencije postavlja se u područje drugog ili trećeg interkostalnog prostora u prednjoj aksilarnoj liniji, u sagitalnoj poziciji. Prvo je potrebno vizualizirati dva susjedna rebra sa sjenama iza njih i hiperehogenu pleuralnu liniju između te zatim ocijeniti postoji li klizanje pleure i vide li se B-linije. Tri su načina na koje se može procijeniti klizanje pleure. Ono se može izravno promatrati u stvarnom vremenu pomoću dvodimenzionalne ultrazvučne tehnike, a slike se mogu snimati kao videozapisi. Drugi način je pomoću power Dopplera koji ističe pokrete pleure (Slika 14B). Treći način je pomoću „M-modea“ odnosno M-načina rada koji prikazuje klizanje na statičnoj slici. U normalnom nalazu na takvoj slici vide se glatke linije prsnog koša na površini, a dublje se stvara grublja, zrnata slika koja nastaje zbog gibanja pleure – sučelje glatkih linija i hrapavog uzorka opisuje se kao „znak pješćane plaže“ (Slika

14C). U slučaju pneumotoraksa zbog nedostatka gibanja neće biti hrapavog uzorka i linije će biti glatke, što se uspoređuje s „barkod znakom“ (Slika 14D). Jedan od najspecifičnijih znakova za pneumotoraks naziva se "lung point znak" (Slika 14E). To je mjesto gdje se može vidjeti područje ponovnog prijanjanja pleure, što se na ultrazvuku prikazuje slikom koja je u jednoj polovici bez klizanja pluća, a u drugoj polovici s klizanjem. Normalno klizanje pleure i prisutnost B - linija isključuju pneumotoraks s negativnom prediktivnom vrijednošću od 100% (3, 37).

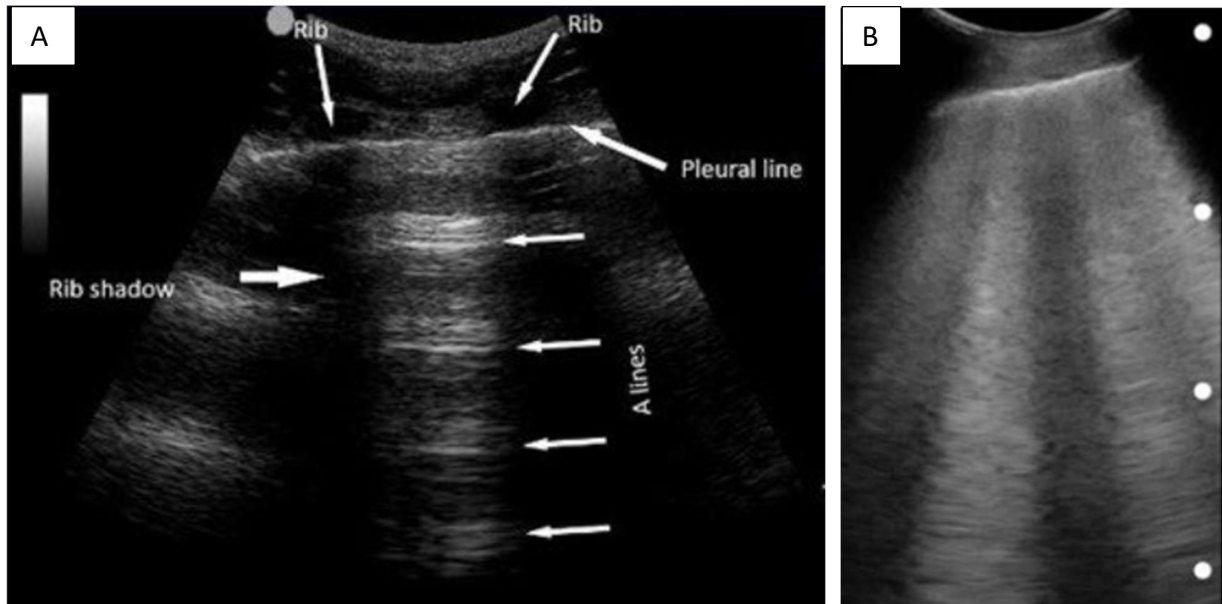


Slika 14: A - longitudinalni prikaz prednjeg zida prsnog koša u zdrave osobe (pleural line –

pleuralna linija, rib shadow – sjena rebra, comet tail – artefakt repa kometa ili B-linija), B - detekcija klizanja pleure power Dopplerom. Prisutnost boje (lijevo) ukazuje na klizanje i odsutnost pneumotoraksa, dok odsutnost boje (desno) ukazuje na pneumotoraks (3), C - M-mode prikazuje znak „valova na plaži“. Pleuralna linija (pleural line) dijeli sliku na pola: nepokretni dio iznad pleuralne linije stvara horizontalne "valove" (waves), dok klizajuća linija ispod nje stvara znati uzorak, "pijesak" (sand), D - u odsutnosti klizanja pleure, paralelne horizontalne linije iznad i ispod pleuralne linije koje nalikuju "bar kodu" (35), E - lungpoint znak (normal lung – normalni prikaz pluća, PNX – prikaz dijela gdje je prisutan pneumotoraks) (38)

#### **4.8.3. ULTRAZVUČNA DIJAGNOSTIKA OSTALIH BOLESTI DIŠNOG SUSTAVA**

Ultrazvuk ima svoju ulogu u dijagnozi plućnog edema ili ekstravaskularne plućne tekućine, a postoje i mnoge druge potencijalne primjene torakalnog ultrazvuka, kao što su, na primjer, dijagnosticiranje plućnih konsolidacija, infarkata i upalnih torakalnih stanja. Torakalni ultrazvuk područje je intenzivnih istraživanja, a potencijal za vođenje liječenja bolesnika s plućnom bolešću je vrlo velik, no te tehnike nisu još raširene u primjeni, a svakako ne u hitnoj medicini (38). Normalno je plućno tkivo izazovno za ultrazvučno snimanje zbog loše provodljivosti zvučnih valova zrakom. Na dobro ventiliranim plućima pronaći će se minimalni nalazi, osim A-linija, koje predstavljaju horizontalne reverberacijske artefakte između kože i pleure (Slika 15A) te ukazuju na normalnu ventiliranost pluća, a njihova odsutnost ukazuje na nekakve promjene u plućnom parenhimu (38). Kod nakupljanja vode u plućnom intersticiju (npr. plućni edem, infekcija, kotuzija) prijenos ultrazvučnih valova se mijenja – umjesto da su valovi raspršeni, oni se provode kroz promijenjeno tkivo, a tekućina zadržava ultrazvučne valove (B-linije) (Slika 15B). One se protežu do ruba ultrazvučnog prozora i pokreću se s pokretima disanja. Sonografske B-linije mogu se pojaviti ranije od radiografskih nalaza i prije razvoja simptoma. Broj B-linija korelira s količinom intersticijske tekućine (38, 39).

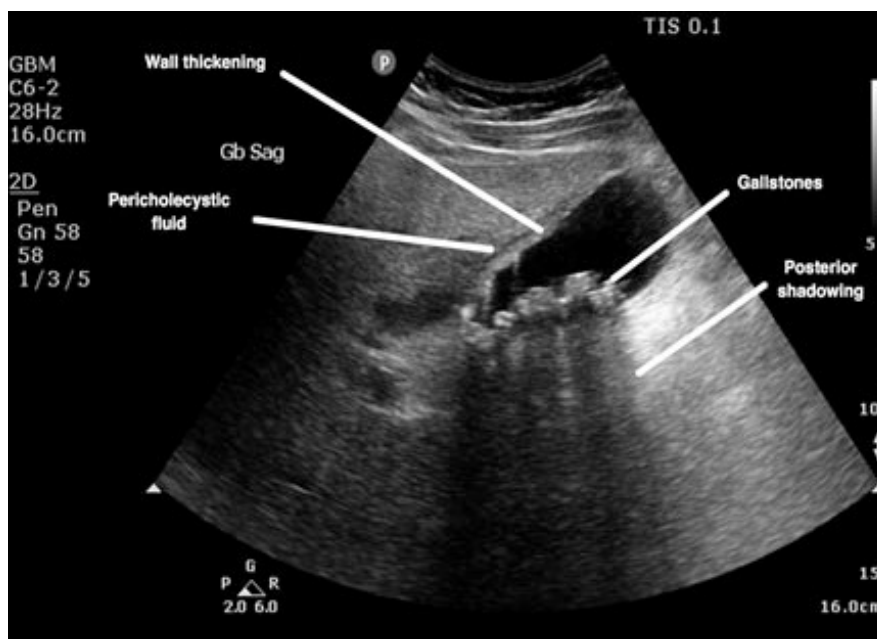


Slika 15: A – A-linije (Pleural line – pleuralna linija, Rib – rebro, A Lines – A-linije, Rib Shadow – sjena rebra), B – B-linije (36)

### 3.9. ULTRAZVUČNA DIJAGNOSTIKA BOLESTI ŽUČNOG MJEHURA

Ultrazvuk je vrlo primjenjiv u hitnoj dijagnostici bolesti žučnog mjehura i njime se često dolazi do potvrde pretpostavljene dijagnoze ili brzog sužavanja diferencijalne dijagnoze. Međutim, onda kada se ultrazvučni nalaz ne slaže s kliničkim dojmom, on mora biti upotpunjen i drugim slikovnim tehnikama. Žučni mjehur nije fiksni organ te se može pomicati u području gornjeg desnog kvadranta, no njegov vrat ima fiksni položaj u odnosu na glavnu portalnu venu i glavnu lobarnu fisuru koja ih spaja. Sonda se postavlja ispod desnog rebrenog luka usmjerena prema desnom ramenu s pokazivačem prema kranijalno. Kod teškoća prikazivanja, pregled može olakšati uputa bolesniku da duboko udahne i zadrži dah kako bi se žučni mjehur spustio ispod rebrenog luka. Kada se vizualizira, potrebno je dobiti longitudinalni prikaz žučnog mjehura rotiranjem sonde gdje se prikazuje slika „uskličnika“ koja potvrđuje da se zaista radi o žučnom mjehuru. Tada je potrebno pregledati žučni mjehur u više longitudinalnih i transverzalnih ravnina u potrazi za žučnim

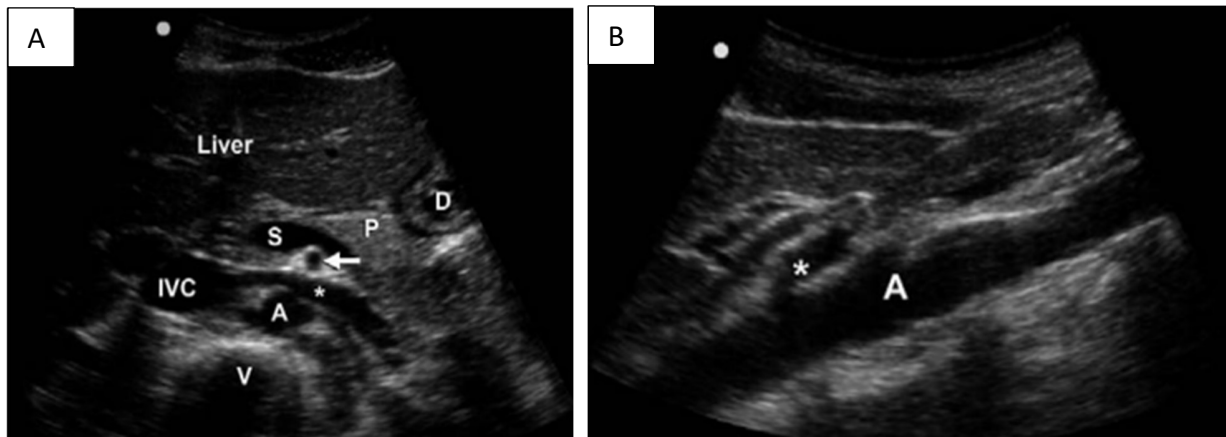
kamencima. Često je posteriorna atenuacija ultrazvučnog snopa jedini pokazatelj prisutnosti kamena. Prateći sjenu posterioorne atenuacije obično se uspije prikazati i kamen (Slika 16). Konačno, ako se procjenjuje akutni kolecistitis, potrebno je pronaći fundus žučnog mjehura i vrhom ga sonde pritisnuti za procjenu "sonografskog Murphyjevog znaka", koji je vjerojatno najspecifičniji znak upale, a tehnički izazov je osigurati da se pritisak vrši ispod rebra kako bi se izravno pritisnuo fundus, a ne rebra. Pravi sonografski Murphyjev znak pokazuje deformaciju fundusa prilikom pritiska (3). Dvije su mjere važne prilikom procjene žučnog mjehura: debljina prednjeg zida žučnog mjehura i promjer ductusa choledocusa. Zadebljanje zida žučnog mjehura znak je upale (Slika 16), no treba imati na umu da je to nespecifičan nalaz prisutan i u mnogim drugim patološkim procesima, kao i kod postprandijalnog žučnog mjehura. Debljina zida veća od 3 mm smatra se patološkom (41).



Slika 16: Kalkulozni kolecistitis sa zadebljanom stijenkom žučnog mjehura (Wall thickening) i prisutnim žučnim kamencima (Gallstones) koji iza sebe stvaraju posteriornu atenuaciju (Posterior shadowing) i okolna slobodna tekućina (Pericholecystic fluid) (42)

### 3.10. ULTRAZVUČNA DIJAGNOSTIKA RUPTURE ANEURIZME ABDOMINALNE AORTE

Ruptura aneurizme abdominalne aorte (AAA) je stanje kada žurna ultrazvučna dijagnostika pokazuje izuzetnu korist te doprinosi vrlo uspješno spašavanju života. Širok je spektar simptoma povezanih s rupturom AAA. Bolesnici se mogu prezentirati s bolovima u leđima, bočnim bolovima tipa ureteralnih kolika, sinkopom, abdominalnom boli, gastrointestinalnim krvarenjem i raznim kombinacijama ovakvih simptoma. Zbog toga, i zbog jednostavnosti ultrazvučnog pregleda abdomena, preporučuje se da svi bolesnici s navedenim simptomima i faktorima rizika za AAA obave ultrazvučni pregled abdomena (43). Normalna abdominalna aorta sužava se od proksimalno prema distalno, a gubitak tog suženja i promjer veći od 3 cm ukazuje na prisutnost AAA. Promjer ilijačnih arterija veći od 1.5 cm ukazuje na aneurizmu ilijaka. Svi promjeri mjere se od vanjskog do vanjskog zida. Značajne aneurizme obično imaju promjer veći od 5 cm i vretenastog su oblika. AAA manja od 4 cm ima rizik od 2% za rupturu godišnje, ona od 4-5 cm ima rizik 3-12%, a AAA veća od 5 cm nosi rizik od 25-41% (3, 44). Za kompletan pregled abdominalne aorte trebalo bi prikazati sljedeća područja: transverzalni prikaz proksimalne (Slika 17A), srednje i distalne aorte, bifurkaciju s prikazom obiju ilijačnih arterija te longitudinalni prikaz aorte (Slika 17B). Najkorisniji orijentir za pregled aorte je sjena kralješka – aorta i vena cava neposredno su ispred kralježaka, a aorta je hiperehogeni krug ispunjen crnom bojom koji se nalazi izravno iznad kralješka (Slika 17A). Vena cava nalazi se desno od aorte i ponekad može imati trokutasti oblik pošto je tlak u njoj manji, a može i pulsirati zbog utjecaja susjedne aorte. Najbolji način za razlikovanje ove žile jest kompresibilnost vene cave, a i njena stijenka je tanja i manje ehogena. Doppler također može biti od pomoći (3).



Slika 17: A - transversalni prikaz proksimalne aorte (A – aorta, IVC – donja šuplja vena, V - kralježak), lijeva renalna vena (\*) prolazi između aorte i gornje mezenterične arterije (strelica), vidljivi su i lienalna vena (S), gušterača (P) i duodenum (D), B - longitudinalni prikaz aorte (A) s grananjem gornje mezenterične arterije (\*) (3)

### 3.11. OSTALE PRIMJENE ULTRAZVUKA U HITNOJ MEDICINI

Ultrazvuk uz krevet bolesnika olakšava brz i uspješan vaskularni pristup (45, 46) te sve više institucija i literature podržava izvođenje otvaranje venskog puta pod izravnom vizualizacijom. Osim za postavljanje venskog puta, ultrazvučno se mogu potpomoći procedure poput torakocenteze, paracenteze, artrocenteze, perikardiocenteze i drenaže apscesa. Ultrazvuk se može upotrijebiti i za identificiranje i lokaliziranje stranog tijela te može pomoći i prilikom izvođenja lumbalne punkcije i regionalnog živčanog bloka. Osim što je koristan kod spomenutih procedura, ultrazvuk je najpogodnija slikovna dijagnostička metoda kod trudnica i djece te bi bilo dobro da liječnik na hitnom prijemu zna barem dijagnosticirati fiziološku trudnoću, a možda čak i ektopičnu trudnoću.



### **3.12. PREDNOSTI I NEDOSTACI ULTRAZVUČNE DIJAGNOSTIKE U HITNOJ MEDICINI**

Mnogo je podataka koji podržavaju upotrebu FAST pregleda kao prvog koraka u procjeni trbuha i prsnog koša u traumatiziranih bolesnika. Osim toga, postoje dokazi koji ukazuju na to da korištenje FAST pregleda kao metode probira smanjuje potrebu za dodatnim testiranjem, skraćuje boravak u bolnici i potrebu za intenzivnim liječenjem te također značajno smanjuje troškove (3, 7). U većini studija, osjetljivost FAST pregleda za intraperitonealno krvarenje kreće se od 63% do 100% (47,48), no postoje i studije u kojima je pronađena osjetljivost do 42% (49, 50). Ultrazvuk nije zamjena za osjetljivije slikovne metode koje su često potrebne za identifikaciju specifičnih ozljeda kod bolesnika sa zabrinjavajućim abdominalnim ili torakalnim simptomima ili znakovima. Određeni broj ozljeda nije moguće otkriti ultrazvukom, na primjer, FAST pregled ne može razlučiti pukotine dijafragme, lezije gušterače, perforacije crijeva, mezenterične traume i ozljede abdomena koje ne proizvode slobodnu tekućinu u količinama koje se mogu otkriti ultrazvukom (općenito >200 mL) (51-53). Sposobnost ultrazvuka da otkrije ozljede bubrega i drugih retroperitonealnih struktura također je ograničena te ultrazvuk ne može razlikovati urin od krvi, što doprinosi njegovoj nižoj osjetljivosti i specifičnosti kod velikih ozljeda zdjelice (54, 55). Serijski ultrazvučni pregledi unutar 24 sata mogu poboljšati osjetljivost FAST-a za otkrivanje intraabdominalnih ozljeda, posebno u bolesnika s kliničkim pogoršanjem (47, 56,).

## **4. RASPRAVA**

Ultrazvučna se dijagnostika, od početka njene primjene u drugoj polovici prošlog stoljeća, kontinuirano razvija te, uz napredak tehnologije i znanja o načinu rada, ona je postala neizostavan dio svakodnevne liječničke prakse u raznim medicinskim poljima, a tako i u polju hitne medicine.

Ultrazvučni uređaji rade na principu odašiljanja ultrazvučnih valova i primanja njihovih odjeka čime se, uz pomoć električnih impulsa, stvara slika unutarnjih organa na zaslonu, u realnom vremenu (3). Premda je ultrazvučna dijagnostika subjektivna tehnika koja u određenoj mjeri ovisi o iskustvu operatora, studije su pokazale da je za postavljanje brze i točne dijagnoze dovoljna kratka edukacija i da je za najhitnija stanja ultrazvuk većinom pouzdan (7, 47, 48). Kako bi se pregled kod traumatskih bolesnika izveo sustavno i što učinkovitije, FAST protokol osmišljen je tako da redosljed pregleda osigura da se tamponada perikarda, kao najakutnije i po život opasno stanje, prvo otkrije. Redosljed pregleda trebao bi biti sljedeći: 1. subksifoidni prikaz srca i perikarda, 2. prikaz desnog boka i Morisonova prostora, 3. prikaz lijevog boka, 4. zdjelice i 5. torakalni prikaz (49). Perikardijalni izljev ultrazvučno se može lako detektirati, a akutni izljev čak od samo 50 mL može uzrokovati tamponadu koja zahtjeva hitnu intervenciju (2, 58), no osim perikardijalnog izljeva bitno je prepoznati je li prisutna tamponada (tlak u perikardu nadvladava dijastolički tlak desnog srca). Kolaps desne klijetke u dijastoli najtočnije sugerira tamponadu s osjetljivošću 48-100% i specifičnošću 72-100%, dok kolaps desne pretklijetke ima osjetljivost 50% u ranoj tamponadi i 100% u kasnoj, no specifičnost mu je samo 33-100% (59). Kod traume abdomena, tekućina se prvo pojavljuje u Morisonovu prostoru i subdijafragmalno. FAST pouzdano detektira hematoperitoneum i hematoperikard (96-98% specifičnost, 99% točnost), što nadmašuje fizikalni pregled (57% točnost) i hemodinamsko praćenje (2). Pleuralni izljev može se vizualizirati u desnom i lijevom gornjem kvadrantu abdomena te je ultrazvučni pregled bolji dijagnostički izbor od radiograma grudnih organa, s većom osjetljivošću (91 naprema 74%) i specifičnošću (100 naprema 31%) (2, 60, 61). Pneumotoraks također se uspješnije dijagnosticira ultrazvučno nego rendgenogramom s osjetljivošću 59-80% i specifičnošću 89-99% (62). Ultrazvučno dijagnosticiranje apendicitisa u djece često liječnicima nije metoda izbora, no ako se fokusiraju na

troškove i izlaganje zračenju, ono bi se moglo uzeti u obzir (17, 18), kao i u slučaju sumnje na opstrukciju tankog crijeva gdje pak ultrazvuk daje bolje rezultate nego radiogram (26). Ako se bolesnik s faktorima rizika za aneurizmu abdominalne aorte prezentira s bolovima u leđima, abdominalnom boli, boli tipa ureteralnih kolika ili sinkopom, preporuča se napraviti ultrazvuk jer je jednostavan, a može znatno olakšati i usmjeriti daljnji dijagnostički proces (43, 44). Postojeći podaci ukazuju na to da uporaba ultrazvuka u hitnim zdravstvenim ustanovama omogućava ekonomičniju skrb. Najdefinitivniji dokazi za poboljšanje ekonomičnosti odnose se na procjenu upala slijepog crijeva kod djece, nakon čega slijedi procjena trbušnih ozljeda (62). Također, duljina boravka u hitnom prijemu dramatično se smanjuje, čime se povećava zadovoljstvo pacijenata, uz održavanje još višeg standarda skrbi (63).

## **5. ZAKLJUČAK**

Ultrazvučna dijagnostika predstavlja važan alat liječnicima u hitnom prijemu te se čini vrlo mudrim potezom uložiti u edukaciju i nabavljanje opreme kako bi se pogodnosti ultrazvuka maksimalno i što učinkovitije koristile u radu s bolesnicima. Napretkom tehnologije uskoro bi se moglo očekivati da svaki liječnik u svom džepu može imati prenosivu sondu koja će slati signal i prikazivati sliku na pametnom telefonu, stoga bi široka edukacija zdravstvenog osoblja i populariziranje ultrazvučne dijagnostike moglo rezultirati revolucionarnom promjenom u zdravstvu. Osim toga, integracija umjetne inteligencije i strojnog učenja u proces interpretacije ultrazvučnih snimaka mogla bi još dodatno poboljšati dijagnostičku točnost i učinkovitost ove tehnike.

## **6. SAŽETAK**

Od vremena početne primjene u medicini 1950-ih godina do sada ultrazvuk postaje sve jednostavnija, učinkovitija i sve brža metoda dijagnostike koja daje slike u realnom vremenu te se

može bez štetnosti ponavljati više puta. U mnogim akutnim stanjima dijagnostička je metoda prvog izbora te olakšava i usmjeruje daljnje medicinske postupke. FAST i E-FAST pregled namijenjeni su za brzo prepoznavanje krvarenja u abdomenu, toraksu i perikardu te za prepoznavanje pneumotoraksa kod bolesnika s traumom abdomena ili toraksa. Osim FAST pregleda, ultrazvuk u hitnom prijemu može se koristiti i za procjenu stanja srca i aorte, dubokih vena, dišnog sustava, organa probavnog i hepatobilijarnog sustava, urogenitalnog sustava te u asistiranju brojnih medicinskih postupaka.

Ključne riječi: ultrazvuk, FAST, E-FAST, slobodna tekućina, hematoperitoneum, hematoperikard, hematotoraks, pneumotoraks

## **7. SUMMARY**

Since its initial use in medicine in the 1950s, ultrasound has become a simpler, more efficient, and a faster diagnostic method, providing real-time imaging that can be repeated multiple times without harm. In many acute conditions, it is the diagnostic method of choice, facilitating and guiding further medical interventions. The FAST and E-FAST examinations are designed for the rapid identification of bleeding in the abdomen, chest, and pericardium, as well as for the detection of pneumothorax in patients with abdominal or thoracic trauma. In addition to the FAST examination, ultrasound in the emergency department can be used to assess the condition of the heart and aorta, deep veins, respiratory system, digestive and hepatobiliary system, urogenital system, and assist in various medical procedures.

Key words: ultrasound, FAST, E-FAST, free fluid, hemoperitoneum, hemopericardium, hemothorax, pneumothorax

## 8. LITERATURA

1. Toshio Wagai. Studies on the foundation and development of diagnostic ultrasound. Proc Jpn Acad Ser B Phys Biol Sci. 2007.; 2007; 83(8): 256–65.
2. Ann Galdamez L. The Evolving Role of Ultrasound in Emergency Medicine [Internet]. Essentials of Accident and Emergency Medicine. IntechOpen; 2019. [citirano 22.05.2023])  
Dostupno na: <http://dx.doi.org/10.5772/intechopen.74777>
3. Noble VE, Nelson BP. Manual of Emergency and Critical Care Ultrasound. 2nd ed. New York, NY: Cambridge University Press; 2011.
4. Ingeman JE, Plewa MC, Okasinski RE, King RW, Knotts FB. Emergency physician use of ultrasonography in blunt abdominal trauma. Acad Emerg Med. 1996;3(10):931-7.
5. Walcher F, Kirschning T, Müller MP, Byhahn C, Stier M, Rüsseler M, Brenner F, et al. Accuracy of prehospital focused abdominal sonography for trauma after a 1-day hands-on training course. Emerg Med J. 2010;27(5):345-9.
6. Bloom BA, Gibbons RC. Focused Assessment With Sonography for Trauma. In: StatPearls. Treasure Island (FL): StatPearls Publishing; 2021-.
7. Pariyadath M, Snead G, Emergency ultrasound in adults with abdominal and thoracic trauma. UpToDate; 2022 [citirano 06.06.2023.] Dostupno na:  
[https://www.uptodate.com/contents/emergency-ultrasound-in-adults-with-abdominal-and-thoracic-trauma?search=UltrasonograpFocused%20Assessment%20with%20Sonography%20for%20Trauma%20\(FAST\):%20Evolution%20of%20an%20Ultrasound%20Examination%20in%20Trauma%20Care%22%20by%20Richard%20A.%20L.%20Buist,%20David%20G.%20Moore,%20and%20David%20L.%20Clements%20in%20Trauma:%20The%20FAST%2](https://www.uptodate.com/contents/emergency-ultrasound-in-adults-with-abdominal-and-thoracic-trauma?search=UltrasonograpFocused%20Assessment%20with%20Sonography%20for%20Trauma%20(FAST):%20Evolution%20of%20an%20Ultrasound%20Examination%20in%20Trauma%20Care%22%20by%20Richard%20A.%20L.%20Buist,%20David%20G.%20Moore,%20and%20David%20L.%20Clements%20in%20Trauma:%20The%20FAST%2)

0Exam%22%20by%20Joseph%20Minardi%20and%20Robert%20A.%20Smith&source=search\_result&selectedTitle=1~150&usage\_type=default&display\_rank=1#H30174425

8. Rose JS. Ultrasound in abdominal trauma. *Emerg Med Clin North Am.* 2004;22(3):581-99.
9. Blaivas M, DeBehnke D, Phelan MB. Potential errors in the diagnosis of pericardial effusion on trauma ultrasound for penetrating injuries. *Acad Emerg Med.* 2000;7(11):1261-6.
10. Rudski LG, Lai WW, Afilalo J, Hua L, Handschumacher MD, Chandrasekaran K, et al. Guidelines for the echocardiographic assessment of the right heart in adults: A report from the American Society of Echocardiography, endorsed by the European Association of Echocardiography and the Canadian Society of Echocardiography. *Journal of the American Society of Echocardiography.* 2010;23:685-713.
11. Nagdev AD, Merchant RC, Tirado-Gonzalez A, Sisson CA, Murphy MC. Emergency department bedside ultrasonographic measurement of the caval index for noninvasive determination of low central venous pressure. *JACEP.* 2010;9(7):530-535.
12. Orso D, Paoli I, Piani T, Cilenti FL, Cristiani L, Guglielmo N. Accuracy of ultrasonographic measurements of inferior vena cava to determine fluid responsiveness: a systematic review and meta-analysis. *JAMA Netw Open.* 2020;3(5):e205031.
13. Young J, Gilbert AI, Graham MF. The use of ultrasound in the diagnosis of abdominal wall hernias. *Hernia* 2007; 11: 347–51.
14. Bradley M, Morgan J, Pentlow B, Roe A. The positive predictive value of diagnostic ultrasound for occult herniae. *Ann R Coll Surg Engl* 2006; 88: 165–7.
15. Von Kuenssberg Jehle D, Stiller G, Wagner D. Sensitivity in detecting free intraperitoneal fluid with the pelvic views of the FAST exam. *Am J Emerg Med.* 2003;21(6):476-8

16. Anderson SW, Soto JA, Lucey BC, Ozonoff A, Jordan JD, Ratevosian J, et al. Abdominal 64-MDCT for suspected appendicitis: the use of oral and IV contrast material versus IV contrast material only. *AJR Am J Roentgenol.* 2009;193(5):1282-8.
17. Ramarajan N, Krishnamoorthi R, Barth R, Ghanouni P, Mueller C, Dannenburg B, et al. An interdisciplinary initiative to reduce radiation exposure: evaluation of appendicitis in a pediatric emergency department with clinical assessment supported by a staged ultrasound and computed tomography pathway. *Acad Emerg Med.* 2009;16(11):1258-65.
18. Sivit CJ, Siegel MJ, Applegate KE, Newman KD. When appendicitis is suspected in children. *Radiographics.* 2001 Jan-Feb;21(1):247-62.
19. Quigley AJ, Stafrace S. Ultrasound assessment of acute appendicitis in paediatric patients: methodology and pictorial overview of findings seen. *Insights Imaging.* 2013;4(6):741-751.
20. Özel A, Orhan UP, Akdana B, Dişli C, Ertürk SM, Başak M, et al. Sonographic appearance of the normal appendix in children. *J Clin Ultrasound.* 2011;39(4):183-6.
21. Quillin SP, Siegel MJ. Appendicitis: efficacy of color Doppler sonography. *Radiology.* 1994;191:557–560.
22. Goldin AB, Khanna P, Thapa M, McBroom JA, Garrison MM, Parisi MT. Revised ultrasound criteria for appendicitis in children improve diagnostic accuracy. *Pediatr Radiol.* 2011;41:993–9.
23. Rioux M. Sonographic detection of the normal and abnormal appendix. *AJR Am J Roentgenol.* 1992;158(4):773-8.
24. Quillin SP, Siegel MJ, Coffin CM. Acute appendicitis in children: value of sonography in detecting perforation. *AJR Am J Roentgenol.* 1992;159:1265–8.

25. Schuh S, Man C, Cheng A, Murphy A, Mohanta A, Moineddin R, et al. Predictors of non-diagnostic ultrasound scanning in children with suspected appendicitis. *J Pediatr.* 2011;158:112–8.
26. Suri S, Gupta S, Sudhakar PJ, Venkataramu NK, Sood B, Wig JD. Comparative evaluation of plain films, ultrasound and CT in the diagnosis of intestinal obstruction. *Acta Radiol* 1999; 40: 422–8.
27. Grassi R, Romano S, D'Amario F, Giorgio Rossi A, Romano L, Pinto F, et al. The relevance of free fluid between the intestinal loops detected by sonography in the clinical assessment of small bowel obstruction in adults. *Eur J Radiology* 2004; 50: 5–14.
28. Schmutz GR, Benko A, Fournier L, Peron JM, Morel E, Chiche L. Small bowel obstruction: role and contribution of sonography. *Eur Radiol* 1997; 7: 1054–8.
29. Verschelden P, Filiatrault D, Garel L, Grignon A, Perreault G, Boisvert J, Dubois J. Intussusception in children: reliability of ultrasound in diagnosis. A prospective study. *Radiology* 1992; 184: 741–4.
30. Gochman RF, Karasic RB, Heller MB. Use of portable ultrasound to assist urine collection by suprapubic aspiration. *Ann Emerg Med.* 1991;20(6):631-5.
31. Roehrborn CG, Peters PC. Can transabdominal ultrasound estimation of postvoiding residual (PVR) replace catheterization? *Urology.* 1988;31(5):445-9.
32. Chan H. Noninvasive bladder volume measurement. *J Neurosci Nurs.* 1993;25(5):309-12.
33. Wongwaisayawan S, Suwannanon R, Sawatmongkornkul S, Kaewlai R. Emergency Thoracic US: The Essentials. *Radiographics.* 2016;36(3):640-59.
34. Taylor A, Anjum F, O'Rourke MC. Thoracic and Lung Ultrasound. StatPearls Publishing; 2023 [citirano 16.06.2023.] Dostupno na: <https://www.ncbi.nlm.nih.gov/books/NBK500013/>



35. Rowan KR, Kirkpatrick AW, Liu D, Forkheim KE, Mayo JR, Nicolaou S. Traumatic pneumothorax detection with thoracic US: correlation with chest radiography and CT-initial experience. *Radiology*. 2002;225(1):210-4.
36. Husain LF, Hagopian L, Wayman D, Baker WE, Carmody KA. Sonographic diagnosis of pneumothorax. *J Emerg Trauma Shock*. 2012;5(1):76-81.
37. POCUS.org. POCUS Lung: Introduction to A-lines and B-lines. [Internet]. (citirano 23.06.2023.) Dostupno na : <https://www.pocus.org/pocus-lung-introduction-to-a-lines-and-b-lines/>
38. Scialanga B, Buonsenso D, Scateni S, Valentini P, Schingo PM, Boccuzzi E, et al. Lung Ultrasound to Detect Pneumothorax in Children Evaluated for Acute Chest Pain in the Emergency Department: An Observational Pilot Study. *Front Pediatr* [Internet]. 2022. [citirano 16.06.2023.] Dostupno na: <https://www.frontiersin.org/articles/10.3389/fped.2022.812246/full>
39. Lichtenstein DA (ed.). *General Ultrasound in the Critically Ill*. New York, NY: Springer; 2004.
40. Noble VE, Murray AF, Capp R, et al. Ultrasound assessment for extravascular lung water in patients undergoing hemodialysis: time course for resolution. *Chest* 2009; 135: 1433–9.
41. Engel JM, Deitch EA, Sikkema W. Gallbladder wall thickness: sonographic accuracy and relation to disease. *AJR Am J Roentgenol* 1980; 134: 907–9
42. Relias Media. Gallstones and Associated Complications from the Emergency Medicine Perspective. [Internet]. [citirano 23.06.2023.] Dostupno na: <https://www.reliasmedia.com/articles/138008-gallstones-and-associated-complications-from-the-emergency-medicine-perspective> Plummer D, Clinton J, Matthew B. *Emergency*

department ultrasound improves time to diagnosis and survival in ruptured abdominal aortic aneurysm (abstract). *Acad Emerg Med* 1998; 5: 417.

43. Ouriel K, Green RM, Donayre C, et al. An evaluation of new methods of expressing aortic aneurysm size: relationship to rupture. *J Vasc Surg* 1992; 15: 12–18.
44. Milling TJ Jr, Rose J, Briggs WM, Birkhahn R, Gaeta TJ, Bove JJ, et al. Randomized, controlled clinical trial of point-of-care limited ultrasonography assistance of central venous cannulation: the Third Sonography Outcomes Assessment Program (SOAP-3) Trial. *Crit Care Med* 2005; 33: 1764–9.
45. Hilty WM, Hudson PA, Levitt MA, Hall JB. Real-time ultrasound-guided femoral vein catheterization during cardiopulmonary resuscitation. *Ann Emerg Med* 1997; 29: 331–6.
46. Lingawi SS, Buckley AR. Focused abdominal US in patients with trauma. *Radiology*. 2000;217(2):426-9.
47. Dolich MO, McKenney MG, Varela JE, Compton RP, McKenney KL, Cohn SM. 2,576 ultrasounds for blunt abdominal trauma. *J Trauma*. 2001;50(1):108-12.
48. Miller MT, Pasquale MD, Bromberg WJ, Wasser TE, Cox J. Not so FAST. *J Trauma*. 2003;54(1):52-9.
49. Natarajan B, Gupta PK, Cemaj S, Sorensen M, Hatzoudis GI, Forse RA. FAST scan: is it worth doing in hemodynamically stable blunt trauma patients? *Surg*. 2010;148(4):695-700.
50. McGahan JP, Rose J, Coates TL, Wisner DH, Newberry P. Use of ultrasonography in the patient with acute abdominal trauma. *J Ultrasound Med*. 1997;16(10):653-62;
51. Branney SW, Wolfe RE, Moore EE, Albert NP, Heinig M, Mestek M, et al. Quantitative sensitivity of ultrasound in detecting free intraperitoneal fluid. *J Trauma*. 1995;39(2):375-80.

52. McGahan PJ, Richards JR, Bair AE, Rose JS. Ultrasound detection of blunt urological trauma: a 6-year study. *Injury*. 2005;36(6):762-70.
53. Tayal VS, Nielsen A, Jones AE, Thomason MH, Kellam J, Norton HJ. Accuracy of trauma ultrasound in major pelvic injury. *J Trauma*. 2006;61(6):1453-7.
54. Hoffman L, Pierce D, Puumala S. Clinical predictors of injuries not identified by focused abdominal sonogram for trauma (FAST) examinations. *J Emerg Med*. 2009;36(3):271-9.
55. Blackbourne LH, Soffer D, McKenney M, Amortegui J, Schulman CI, Crookes B et al. Secondary ultrasound examination increases the sensitivity of the FAST exam in blunt trauma. *J Trauma*. 2004;57(5):934-8
56. Perera P, Lobo V, Williams SR, Gharahbaghian L. Cardiac echocardiography. *Crit Care Clin*. 2014;30(1):47-92.
57. Guntheroth WG. Sensitivity and specificity of echocardiographic evidence of tamponade: implications for ventricular interdependence and pulsus paradoxus. *Pediatr Cardiol*. 2007;28(5):358-62.
58. Schleder S, Dornia C, Poschenrieder F, Dendl L, Cojocar L, Bein T, et al. Bedside diagnosis of pleural effusion with a latest generation hand-carried ultrasound device in intensive care patients. *Acta Radiol*. 2012;53(5):556-60.
59. Lisi M, Cameli M, Mondillo S, Luzzi L, Zacà V, Cameli P, et al. Incremental value of pocket-sized imaging device for bedside diagnosis of unilateral pleural effusions and ultrasound-guided thoracentesis. *Interact Cardiovasc Thorac Surg*. 2012;15(4):596-601.
60. Jalli R, Sefidbakht S, Jafari SH. Value of ultrasound in diagnosis of pneumothorax: a prospective study. *Emerg Radiol*. 2013;20(2):131-4.
61. Lentz B, Fong T, Rhyne R, Risko N. A systematic review of the cost-effectiveness of ultrasound in emergency care settings. *Ultrasound J*. 2021;13:16.
62. Michalke JA. An overview of emergency ultrasound in the United States. *World J Emerg Med*. 2012;3(2):85-90.



## **9. ŽIVOTOPIS**

Sara Lovrić rođena je 03.09.1996. u Požegi gdje je pohađala osnovnu školu Julija Kempfa i matematički smjer Gimnazije u Požegi. Nakon završene srednje škole upisuje Medicinski fakultet Sveučilišta u Rijeci., smjer Integrirani preddiplomski i diplomski studij medicina.