

Feokromocitom

Španić, Matej

Master's thesis / Diplomski rad

2023

Degree Grantor / Ustanova koja je dodijelila akademski / stručni stupanj: **University of Rijeka, Faculty of Medicine / Sveučilište u Rijeci, Medicinski fakultet**

Permanent link / Trajna poveznica: <https://um.nsk.hr/um:nbn:hr:184:573293>

Rights / Prava: [Attribution 4.0 International](#)/[Imenovanje 4.0 međunarodna](#)

Download date / Datum preuzimanja: **2025-02-28**



Repository / Repozitorij:

[Repository of the University of Rijeka, Faculty of Medicine - FMRI Repository](#)



SVEUČILIŠTE U RIJECI

MEDICINSKI FAKULTET

SVEUČILIŠNI INTEGRIRANI PRIJEDIPLOMSKI I DIPLOMSKI

STUDIJ MEDICINA

Matej Španić

FEOKROMOCITOM

Diplomski rad

Rijeka, 2023.

SVEUČILIŠTE U RIJECI

MEDICINSKI FAKULTET

SVEUČILIŠNI INTEGRIRANI PRIJEDIPLOMSKI I DIPLOMSKI

STUDIJ MEDICINA

Matej Španić

FEOKROMOCITOM

Diplomski rad

Rijeka, 2023.

Mentor rada: izv. prof. dr. sc. Dean Markić, dr. med.

Diplomski rad ocjenjen je dana _____ na Klinici za urologiju pred povjerenstvom u sastavu:

1. izv. prof. dr. sc. Romano Oguić, dr. med.

2. doc. dr. sc. Stanislav Sotošek, dr. med.

3. izv. prof. dr. sc. Josip Španjol, dr. med.

Rad sadrži 28 stranica, 1 sliku, 0 tablica, 39 literaturnih navoda.

ZAHVALA

Velika zahvala mom mentoru, izv. prof. dr. sc. Deanu Markiću, na pristupačnosti i strpljenju za vrijeme pisanja diplomskog rada. Zahvaljujem se i svojim roditeljima, braći i ujaku koji su me uvijek podupirali tijekom studija. Hvala i prijateljima i kolegama koji su moje studentske dane učinili lakšima.

SADRŽAJ

1. UVOD.....	1
2. SVRHA RADA	1
3. PREGLED LITERATURE NA ZADANU TEMU.....	2
3.1. Povijest i definicija feokromocitoma.....	2
3.1.1. Povijesni pregled otkrića feokromocitoma.....	2
3.1.2. Definicija feokromocitoma	2
3.2. Epidemiologija	3
3.2.1. Prevalencija i incidencija feokromocitoma	3
3.2.2. Dob, spol i ostali faktori rizika.....	4
3.3. Patologija i genetika	4
3.3.1. Histopatologija	4
3.3.2. Patofiziologija.....	5
3.3.3. Genetske mutacije i nasljedni oblici feokromocitoma.....	6
3.3.3.1. Genski klasteri.....	7
3.4. Klinička prezentacija.....	9
3.4.1. Simptomi i znakovi feokromocitoma.....	9
3.4.2. Komplikacije i njihova klinička važnost.....	10
3.5. Dijagnostičke metode	11
3.5.1. Laboratorijske pretrage	11
3.5.2. Radiološke metode (CT, MR, scintigrafija).....	12
3.5.3. Genetsko testiranje	12

3.6.	Diferencijalna dijagnoza	13
3.7.	Terapijski pristupi.....	14
3.7.1.	Kirurško uklanjanje tumora.....	14
3.7.2.	Farmakološka terapija.....	15
3.7.3.	Radioterapija i ciljana terapija novijeg razvoja	15
3.8.	Prognoza i praćenje.....	16
3.8.1.	Preživljenje, recidivi i metastaze	16
3.8.2.	Redovito praćenje i probir kod nasljednih oblika feokromocitoma.....	17
4.	RASPRAVA	17
5.	ZAKLJUČCI.....	20
6.	SAŽETAK	21
7.	SUMMARY	22
8.	LITERATURA	23
9.	ŽIVOTOPIS	28

POPIS SKRAĆENICA I AKRONIMA

PGL – paragangliom

NF1 – Neurofibromatoza tip 1

MEN – multipla endokrina neoplazija

VHL – Von Hippel-Lindau

SDHB – B podjedinica mitohondrijske sukcinat dehidrogenaze

SDHD – D podjedinica mitohondrijske sukcinat dehidrogenaze

FNMT – feniletanolamin-N-metil transferaza

CT – kompjutorizirana tomografija, prema eng. *computerized tomography*

MR – magnetska rezonancija

MIBG – metajodobenzil-gvanidin

PET – pozitronska emisijska tomografija

NGS – sekvenciranje sljedeće generacije, prema eng. *next-generation sequencing*

LA – laparoskopiska adrenalektomija

PRRT – peptidna receptorska radionuklidna terapija

CVD – ciklofosamid, vinkristin i dakarbazin

TCGA – atlas genoma raka, prema eng. *The Cancer Genome Atlas*

HIF – inducibilni faktor hipoksije, prema eng. *hypoxia inducible factor*

PARP – poliADP-riboza polimeraza

mTOR – prema eng. *the mammalian target of rapamycin*

1. UVOD

Feokromocitomi su rijetki neuroendokrini tumori koji izlučuju kateholamine i nastaju iz kromafinskih stanica srži nadbubrežne žlijezde. Oko 15-20% takvih tumora je ekstraadrenalnog porijekla i naziva se paragangliom (PGL) ili ekstraadrenalni feokromocitom (1). I nadbubrežni i ekstraadrenalni oblik imaju slične kliničke simptome zbog prekomjernog lučenja kateholamina i unatoč mogućim razlikama u prognozi, mogu se nazvati feokromocitomom. U ovom ćemo preglednom radu, u svrhu upoznavanja, feokromocitom i PGL nazivati feokromocitomom, osim ako nije drugačije navedeno.

Feokromocitomi su rijedak i dramatičan uzrok sekundarne hipertenzije te mogu biti sporadični ili nasljedni, pri čemu do četvrtina sporadičnih slučajeva ima poznatu mutaciju gena (2). Nasljedni feokromocitom javlja se s neurofibromatozom tip 1 (NF1), multiplom endokrinom neoplazijom (MEN 1 i 2), von Hippel-Lindau (VHL) i obiteljskim sindromima PGL-a (1). Iako se često ispituje kao sekundarni uzrok hipertenzije, zbog svoje rijetkosti, rutinsko testiranje na feokromocitom se ne preporučuje osim ako nije indicirano kliničkom sumnjom.

2. SVRHA RADA

Feokromocitom je relativno rijedak tumor koji je važan uzročnik sekundarne hipertenzije, a svijest kod zdravstvenih radnika i šire javnosti o istom je relativno ograničena. Svrha ovog rada je prikazati osnovne značajke bolesnika s feokromocitomom s posebnim naglaskom na njegove dijagnosticiranje i liječenje.

Podizanjem svijesti i boljim razumijevanjem bolesti možemo pridonijeti ranom otkrivanju, točnoj dijagnozi i odgovarajućem liječenju.

3. PREGLED LITERATURE NA ZADANU TEMU

3.1. Povijest i definicija feokromocitoma

3.1.1. Povijesni pregled otkrića feokromocitoma

Felix Fraenkel na Sveučilištu u Freiburgu u Njemačkoj dijagnosticirao je prvi histološki dokazan slučaj feokromocitoma (3). Bio je kliničar koji je opisao ono što bi se smatralo klasičnim znakovima i simptomima feokromocitoma kod mlade žene s obostranim tumorima nadbubrežne žlijezde. Njegov kolega i profesor patologije, Max Schotte-lius, obavio je histološku pretragu i on je bio prvi koji je primijetio da je tumor, kada je fiksiran u Muellerovoj otopini, koja je sadržavala kromat, bio crvenkastosive boje kada je svjež i postao je smeđi u Muellerovoj otopini. Kada patolog prereže tumor i doda dikromatni fiksativ, on postaje smeđkastocrn, zahvaljujući oksidaciji kateholamina pohranjenih unutar granula kromafinskih stanica (4). Ovom fenomenu duguje svoje ime feo, dok etiološki "smeđe-crno" dolazi od grčkog "φαιός". "Chromo" je također grčka riječ za boju (χρώμα), a citom (κύττωμα) je grčka riječ za masu stanica. Dakle, feokromocitom (φαιοχρωμοκύττωμα, na grčkom) označava „masu stanica koje su smeđe-crne boje“. Pojam feokromocitom skovao je Ludwig Pick 1912. godine, koji ga je koristio za tumore u nadbubrežnim žlijezdama i na ekstraadrenalnim mjestima (5).

3.1.2. Definicija feokromocitoma

Feokromocitom je vrsta neuroendokrinog tumora koji raste iz stanica koje se nazivaju kromafine stanice. Te stanice proizvode hormone potrebne za tijelo i nalaze se u nadbubrežnim žlijezdama. Nadbubrežne žlijezde su mali organi smješteni u

gornjem dijelu abdomena iznad bubrega. Oko 80-85% feokromocitoma raste u unutarnjem sloju nadbubrežne žlijezde, koji se naziva srž nadbubrežne žlijezde. Oko 15-20% feokromocitoma raste izvan ovog područja i nazivaju se ekstraadrenalni feokromocitomi ili PGL (6, 7).

Većina feokromocitoma su benigni, što znači da se ne šire na druge dijelove tijela. Samo oko 10% feokromocitoma proširi se na druge dijelove tijela, odnosno zovemo ih malignim feokromocitomima (7).

Može se manifestirati nejasnim simptomima poput glavobolje (50%), lupanja srca (60%) i dijaforeze (50%) koji mogu dovesti do paroksizmalne hipertenzivne krize zbog povećane proizvodnje kateholamina (7).

3.2. Epidemiologija

3.2.1. Prevalencija i incidencija feokromocitoma

Poznato je da su feokromocitomi rijetki. Međutim, postoji oskudna literatura koja izvještava o njihovoj epidemiologiji, posebice o tome je li dijagnoza FPGL porasla s napretkom u medicinskom oslikavanju te biokemijskom i genetskom testiranju. No ipak se iz pregleda literature da zaključiti da se incidencija FPGL-a kreće od 0,04 do 0,95 na 100 000 ljudi. Incidencija je porasla tijekom vremena, s približno 0,2/100 000 pojedinaca u studijama provedenim prije 2000., na približno 0,6/100 000 u studijama provedenim nakon 2010. Način dijagnoze promijenio se tijekom istog vremenskog razdoblja, s više pacijenata dijagnosticiranih na temelju slučajnih slikovnih nalaza, a manje na autopsiji ili preko simptoma (8).

Prevalencija među bolesnicima s hipertenzijom u ambulanti kreće se između 0,1-0,6% u odraslih i između 2-4,5% u pedijatrijskoj dobnoj skupini (9).

3.2.2. Dob, spol i ostali faktori rizika

Nije poznato što uzrokuje feokromocitome i nisu pronađeni čimbenici rizika koji bi se mogli izbjeći. Međutim, postoje čimbenici koji mogu povećati rizik osobe za ove vrste tumora. Za feokromocitom nema određene životne dobi u kojoj se pojavljuje, no najčešći se javlja u osoba između trećeg i petog desetljeća, bez spolnih razlika, a približno 20% bolesnika su pedijatrijski bolesnici (9). Ljudima svih rasa može se dijagnosticirati feokromocitom, no tumor je rjeđi kod crnaca. Nadalje, Carneyjev trijas, rijetko, nenasljedno stanje, može uzrokovati nastanak PGL-a, GIST-a i tumora u hrskavici pluća te gotovo isključivo pogađa žene (10).

Feokromocitomi se smatraju tumorima s najvećim stupnjem nasljednosti među svim ljudskim novotvorinama, stoga veliku ulogu imaju genetski čimbenici. U sljedećem poglavlju detaljnije je opisana genetska pozadina ovih tumora.

3.3. Patologija i genetika

3.3.1. Histopatologija

Makroskopski, feokromocitom je inkapsuliran i izgleda smeđe do žuto i mekano. Sastoji se od cistične degeneracije, nekroze ili krvarenja. Histopatološka pretraga pokazala je da je feokromocitom sastavljen od velikih bazofilnih stanica okupljenih kao gnijezdo; citoplazma se sastoji od više granula s mnogo velikih, pleomorfnih i bizarnih jezgri. Jezgre imaju istaknute jezgrice i grubi kromatin. Prisutne su povremene intracitoplazmatske hijalinske globule pozitivne na periodnu kiselinu - Schiffovu boju. Postoji tanki rub subkapsularnog nadbubrežnog tkiva bogatog lipidima. Ne postoji

jasna granica između tumorskih stanica i normalnog nadbubrežnog tkiva. Može biti prisutni hiperkromazija, nuklearni pleomorfizam ili kapsularna ili vaskularna invazija, ali oni nisu prediktor malignosti. Metastaze na drugom mjestu jedini su pokazatelj malignosti (11).

3.3.2. Patofiziologija

Kromafine stanice srži nadbubrežne žlijezde otpuštaju kateholamine, a feokromocitomi kao tumori podrijetla tih stanica otpuštaju prekomjerne količine kateholamina, uključujući epinefrin, norepinefrin i dopamin, koji se vežu na receptore u različitim organima, uzrokujući određene fiziološke promjene. Ovi kateholamini posreduju svoje učinke putem alfa i beta adrenergičkih podtipova receptora. Alfa-1 receptori primarno posreduju u kontrakciji glatkih mišića, osobito uzrokujući vazokonstrikciju, a alfa-2 receptori prvenstveno reguliraju simpatički odljev inhibicijom noradrenalina, acetilkolina i oslobađanja inzulina. Beta-1 receptori primarno povećavaju broj otkucaja srca i kontraktilnost, a beta-2 receptori posreduju u opuštanju glatkih mišića, osobito uzrokujući vazodilataciju i bronhodilataciju. Konačni rezultat aktivnosti adrenergičkih receptora je povećan protok krvi i doprema kisika u mozak. Prekomjerne razine kateholamina u feokromocitomu mogu aktivirati ove receptore što rezultira klasičnim simptomima uključujući hipertenziju, tahikardiju, glavobolju i dijaforezu. (12).

Feokromocitomi često izlučuju i epinefrin i norepinefrin različitim brzinama. PGL-i, s druge strane, izlučuju samo norepinefrin jer ne mogu sintetizirati epinefrin budući da ne sadrže feniletanolamin-N-metil transferazu (FNMT), enzim pomoću kojeg se norepinefrin pretvara u epinefrin. Različiti kateholamini i njihovi omjeri mogu izazvati različite vazoaktivne učinke (9).

Dugotrajno i rekurentno lučenje norepinefrina rezultira produljenom vazokonstrikcijom i povišenim krvnim tlakom, a venska vazokonstrikcija smanjuje volumen krvi u cirkulaciji. Ako se prijeoperacijska alfa blokada ne primijeni i kod ovih pacijenata nije osigurana podrška u vidu volumena, može doći do akutne hipovolemije jer vazokonstrikcija uzrokovana norepinefrinom nestaje nakon ekstrakcije feokromocitoma tijekom operacije. U tumorima koji pretežno luče epinefrin, uz hipertenziju nastaje tahiaritmija. Osim toga, posturalna hipotenzija javlja se zbog vazodilatacije u skeletnim mišićima stimulacijom epinefrinom. Hipertenzija i palpitacije ne moraju biti prisutni u tumorima koji proizvode dopamin. Povećana razina kateholamina u plazmi, povećana glikogenoliza i inhibicija izlučivanja inzulina u stanicama otočića gušterače rezultiraju otkrićima dijabetesa. Također, povišeni kateholamini mogu uzrokovati kardiomiopatiju izazvanu stresom, Takotsubo kardiomiopatiju (9).

3.3.3. Genetske mutacije i nasljedni oblici feokromocitoma

Napredak u genetici i prepoznavanje visoke prevalencije feokromocitoma u određenim obiteljskim sindromima doveli su do obveznog rutinskog probira u bolesnika s identificiranim mutacijama, čak i u odsutnosti tipičnih kliničkih znakova i simptoma. Do sada je utvrđeno da su mutacije germinativne linije u pet gena odgovorne za obiteljske feokromocitome: VHL, koji uzrokuje von Hippel-Lindauov sindrom; gen RET koji dovodi do multiple endokrine neoplazije tipa 2; NF1, koji je povezan s von Recklinghausenovom bolešću; i gene koji kodiraju B i D podjedinice mitohondrijske sukcinat dehidrogenaze (SDHB i SDHD), koji su povezani s obiteljskim PGL-ima i feokromocitomima (1). Međutim, feokromocitomi nisu uvijek prisutni i obično nisu prva klinička manifestacija sindroma uzrokovanih mutacijama gena VHL, RET i NF1.

Feokromocitomi u ova tri sindroma obično su povezani s drugim benignim ili malignim novotvorinama.

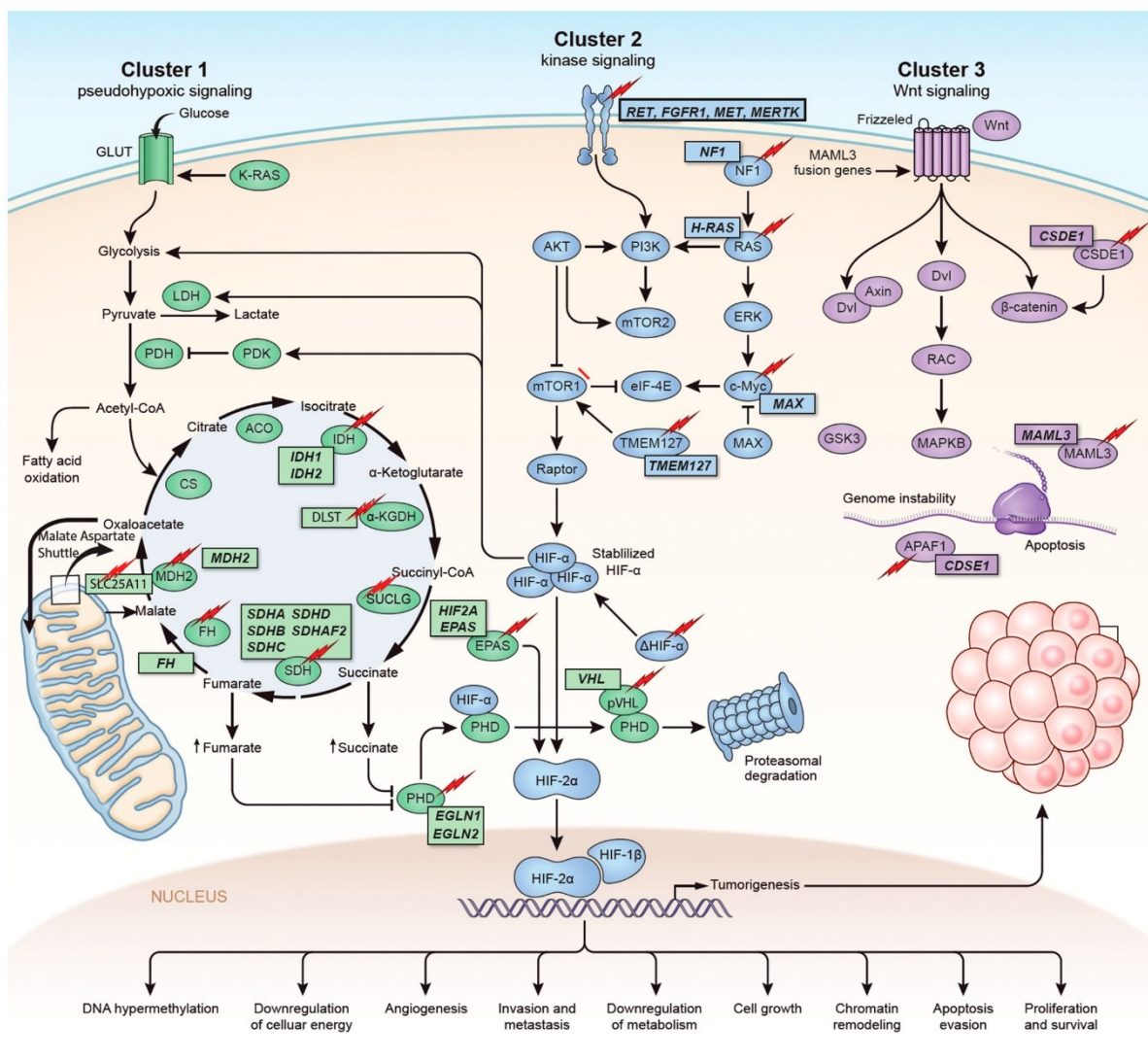
Feokromocitomi se smatraju tumorima s najvećim stupnjem nasljeđivanja među svim ljudskim novotvorinama. Do 40% pacijenata s feokromocitomom ima mutacije germinativne linije specifične za bolest. Od 60% preostalih sporadičnih pacijenata, najmanje 1/3 ima somatsku mutaciju u predisponirajućim genima. Oko 8% bolesnika s sporadičnom bolešću, 20-75% bolesnika s nasljednom bolesti, 5% bolesnika s obostranim feokromocitomom nadbubrežnih žlijezdi i 33% bolesnika s ekstraadrenalnim feokromocitomom pri prvom javljanju imaju prisutnu metastatsku bolest (9). Promjene određenih gena također su povezane s tumorima kada nisu povezane s poznatim nasljednim sindromima. Sindromi i promjene gena koji povećavaju rizik od razvoja feokromocitoma uključuju multiplu endokrinu neoplaziju tip 2 (MEN2), pri čemu otprilike 50% ljudi s MEN 2 razvije feokromocitom. Otprilike 10% do 20% ljudi s Von Hippel-Lindauov sindromom (VHL) će razviti feokromocitom, često u obje nadbubrežne žlijezde. Približno 1% do 13% ljudi s neurofibromatozom tip 1 (NF1) ima dijagnozu feokromocitoma. Povećani rizik pri mutacijama u SDH obitelji gena može varirati od vrlo niskog do 45%, ovisno o specifičnoj mutaciji (10).

Feokromocitomi s genetskim mutacijama češće se pojavljuju u djece (40%) i češće su multifokalni. U djece, 8-43% feokromocitoma je ekstradrenalno, a 19-38% je obostrano nadbubrežno (13).

3.3.3.1. Genski klasteri

Iako je podrijetlo tkiva ovih tumora identično, razlike u tumorigenezi su izrazito jasne. Na temelju patogeneze razlikuju se različiti molekularni, genski klasteri (Slika 1.)(14). *Klaster 1* predstavlja put pseudohipoksije s germinativnom linijom ili

somatskom mutacijom gena EGLN1, EGLN2, DLST, FH, IDH3B, MDH2, SDHA, SDHAF2, SDHB, SDHC, SDHD ili VHL i isključivo postzigotne mutacije gena EPAS1, IDH1 i IDH2. *Klaster 2* označava skupinu signalnog puta kinaze s germinativnom linijom ili somatskim mutacijama u NF1, MAX, MERTK, MET, MYCN, RET ili TMEM127 i mutacije prisutne samo kod sporadičnih feokromocitoma u genima BRAF, HRAS i FGFR1. *Klaster 3* je somatski klaster koji predstavlja Wnt signalni put s MAML3 fuzijskim genima i mutacijama u CSDE1 genu.



Slika 1. Genetika i molekularni putevi za feokromocitome. Klasteri I, II i III. (15)

Ti se klasteri naposljetku proširuju novim genima kandidatima, a pojavljuju se i novi potencijalni klasteri. Kategoriziranje ove heterogene, složene skupine tumora daje priliku za personalizirano liječenje bolesnika što rezultira boljim kliničkim ishodom (14).

3.4. Klinička prezentacija

3.4.1. Simptomi i znakovi feokromocitoma

U početku, neki bolesnici s feokromocitomom nemaju simptome, a kada se i pojave, slični simptomi i znakovi kao kod feokromocitoma očituju se u brojnim drugim kliničkim stanjima i stoga se feokromocitom često naziva "veliki imitator" (16). Simptomi su uzrokovani prekomjernom proizvodnjom kateholamina, lokalnim pritiskom ili metastazama. Nuspojave dugotrajne hipertenzije mogu ubrzati oštećenje krajnjih organa, odnosno srca, bubrega, očiju, središnjeg živčanog sustava, i deregulirati metabolizam glukoze uzrokujući dijabetes (17). Recentna studija iz 2021. godine pokazuje da su najčešći simptomi palpitacije (72%), pretjerano znojenje (69%) i glavobolja (63%), koji čine klasični trijas simptoma (53%) te su uz arterijsku hipertenziju (72%) glavne kliničke karakteristike feokromocitoma (18). Od ostalih, rjeđih znakova i simptoma mogu biti prisutni umor, mučnina, gubitak tjelesne težine, zatvor, crvenilo, groznica, tjeskoba, bljedilo, drhtanje, gubitak tjelesne težine, bol u prsima i abdomenu, zamućenje vida, edem papile očnog živca, nepodnošljivost topline, hiperglikemija, mučnina i povraćanje, prolazne elektrokardiografske promjene, poliurija i polidipsija (18, 19).

Rijetko se javlja „feokromocitomska kriza“, stanje opasno po život, koje se očituje teškom hipertenzijom do zatajenja cirkulacije i šoka s naknadnim zahvaćanjem više organskih sustava, uključujući kardiovaskularni, plućni, neurološki,

gastrointestinalno, bubrežni, jetreni i metabolički sustav. Hitni kirurški zahvat povezan je kako s većim mortalitetom, tako i morbiditetom te se preporučuje početna stabilizacija akutne krize praćena dostatnom prijeoperacijskom alfa-blokadom (19).

3.4.2. Komplikacije i njihova klinička važnost

Komplikacije se mogu pojaviti zbog akutnog i kroničnog otpuštanja kateholamina u krvotok iz tumora i mogu utjecati na bilo koji organski sustav. Međutim, srčane komplikacije su najčešće i pogađaju do jedne trećine osoba s feokromocitomom (20).

Jedna od srčanih komplikacija je hipertenzivna kriza, pri kojoj pacijent ima jako povišen krvni tlak koji može dovesti do abnormalnog srčanog ritma, srčanog udara, moždanog udara ili smrti (21). Akutno ili kronično otpuštanje kateholamina može posljedično izazvati i miokarditis, upalu srčanog mišića, ili kardiomiopatiju, koja se ponekad naziva kateholaminska, a dovodi do zatajenja srca i plućnog edema (22). Još jedna u nizu srčanih komplikacija je i Takatsubo sindrom, znan kao „sindrom slomljenog srca“, zapravo stresna kardiomiopatija koja obično dolazi iznenada i može nalikovati na srčani udar. Međutim, za razliku od srčanog udara, Takatsubo sindrom je reverzibilan ako se rano dijagnosticira, a obično mu prethodi ili fizički ili emocionalni stres (23).

Oslobađanje kateholamina iz feokromocitoma također može utjecati na mozak i druge organe, povećavajući rizik od moždanog udara, neuroloških simptoma poput konfuzije i konvulzija te zatajenja bubrega. Ako feokromocitom ostane nedijagnosticiran, posljedice mogu oštetiti mnoge organe, što dovodi do multisistemskog zatajenja (22).

3.5. Dijagnostičke metode

Na dijagnozu feokromocitoma obično se posumnja zbog prisutnosti nadbubrežne tvorbe ili se otkrije slučajno prilikom pregleda abdomena kompjutoriziranom tomografijom (CT) ili magnetskom rezonancijom (MR) radi nepovezanog stanja. U jednoj studiji, 61% tumora otkriveno je slučajno na slikovnim pretragama, a još 4% otkriveno je prilikom probira zbog genetskog sindroma (24).

Biokemijsko testiranje provodi se kako bi se dokumentiralo prekomjerno lučenje kateholamina. Nakon što se potvrdi biokemijska dijagnoza tumora koji izlučuje kateholamine, potrebno je provesti lokalizacijske pretrage. Postoje kontroverze oko optimalnog pojedinačnog testa za postavljanje dijagnoze.

3.5.1. Laboratorijske pretrage

Sakupljanje 24-satnog urina za kateholamine (npr. epinefrin, norepinefrin i dopamin) i frakcionirane metanefrine (npr. metanefrin i normetanefrin) ima relativno nisku osjetljivost (77%–90%), ali visoku specifičnost (98%). Specifičnost frakcioniranih metanefrina bez plazme je 82% kod pacijenata testiranih na sporadični feokromocitom naspram 96% kod pacijenata testiranih na nasljedni feokromocitom (25, 26).

Čini se da je mjerenje frakcioniranih metanefrina bez plazme bolji test za otkrivanje feokromocitoma u pacijenata s većim osnovnim rizikom, a to bi na primjer bili bolesnici sa slučajno otkrivenom nadbubrežnom tvorbom, obiteljskom poviješću feokromocitoma ili s poznatom nasljednom predispozicijom za feokromocitom. Međutim, ovaj test je povezan s relativno visokom stopom lažno pozitivnih rezultata u bolesnika s nižim početnim rizikom od feokromocitoma. Mjerenje metanefrina bez plazme (npr. metanefrina i normetanefrina) ima visoku osjetljivost (97%–99%), ali relativno nisku specifičnost (85%). Općenito, razumno je koristiti mjerenje

frakcioniranih metanefrina bez plazme za početak, nakon čega slijedi 24-satno mjerenje frakcioniranih metanefrina i kateholamina u urinu za potvrdu. Rezultate testa može biti teško protumačiti zbog mogućnosti lažno pozitivnih rezultata, koji mogu biti uzrokovani lijekovima poput tricikličkih antidepresiva, stresom te određenim namirnicama poput banane ili kofeinom (1, 25).

Bolesnici sa simptomatskim feokromocitomom gotovo uvijek imaju povećanje kateholamina ili metanefrina dva do tri puta više od gornjih granica referentnih vrijednosti (1).

3.5.2. Radiološke metode (CT, MR, scintigrafija)

CT ili MR mogu se koristiti za lokalizaciju tumora. U određenim stanjima kao što su trudnoća, alergija na kontrast i kod pedijatrijske populacije, treba učiniti MR umjesto CT-a. Ove metode snimanja su osjetljive, ali nisu specifične. Scintigrafija s ¹²³I-metajodobenzil-gvanidinom (MIBG) vrlo je specifična za tumore koji izlučuju kateholamine. Ne samo da pomaže u razlikovanju tumora nadbubrežne žlijezde od paraganglijskih tumora, već također pomaže u otkrivanju višestrukih lezija i metastaza (11).

Pozitronska emisijska tomografija (PET) bolja je od MIBG-a, posebno u evaluaciji metastatske bolesti (27).

3.5.3. Genetsko testiranje

Genetsko testiranje ovisi od slučaja do slučaja i zajedničkog donošenja odluka. Indikacije za genetsko testiranje uključuju obiteljsku povijest tumora koji proizvode kateholamine, dob ispod 50 godina, višestruke tumore na različitim mjestima, metastaze ili bilateralne tumore (11).

Genetsko testiranje preporučuje se za sve bolesnike s feokromocitomom i za članove obitelji pacijenata s nasljednim oblicima ovog tumora, budući da identifikacija temeljne mutacije ima važne implikacije u liječenju bolesnika i genetskom savjetovanju. Međutim, s obzirom na genetsku heterogenost koja karakterizira ovu bolest, ispitivanje gena po gena nije razumna opcija za genetsku dijagnozu pacijenata s feokromocitomom. Trenutačno su prilagođeni paneli ciljanog sekvenciranja sljedeće generacije (NGS) zlatni standard za genetsku dijagnozu feokromocitoma, zbog svoje visoke propusnosti, točnosti, brzine i fleksibilnosti (28, 29).

3.6. Diferencijalna dijagnoza

Budući da je glavni simptom feokromocitoma visoki krvni tlak, on dijeli simptome mnogih drugih bolesti koje uzrokuju visoki krvni tlak poput neurogene hipertenzije. Usporedbe mogu biti korisne za diferencijalnu dijagnozu. Tireotoksikoza, hipoglikemija, napadaji tjeskobe ili panike, hipertireoza, adrenalna hiperplazija srži, obiteljska disautonomija i intrakranijalne lezije također mogu imati slične simptome (30).

Razni tumori, uključujući neuroblastome, ganglioneuroblastome i ganglioneurome, mogu oponašati feokromocitome. Simptomi povezani s feokromocitomom, poput visokog krvnog tlaka, mogu biti uzrokovani upotrebom određenih lijekova. Ovi lijekovi su nesteroidni protuupalni lijekovi poput ibuprofena i naproksena, lijekovi protiv kašlja i prehlade te lijekovi protiv migrene. Prestanak uzimanja lijeka korištenog u liječenju visokog krvnog tlaka, klonidina, može izazvati slične simptome (30).

3.7. Terapijski pristupi

Prijeoperacijska priprema bolesnika s feokromocitomom je bitna, pogotovo u vidu smanjivanja intraoperativnih rizika primjenom odgovarajućeg prijeoperativnog medicinskog tretmana za blokiranje učinaka kateholamina tijekom određenog razdoblja prije operacije. Već je spomenuto da odgovarajuća alfa-blokada prije operacije smanjuje perioperativne komplikacije.

3.7.1. Kirurško uklanjanje tumora

Kirurška resekcija feokromocitoma temelj je terapije. Većina ovih tumora se resecira na temelju biokemijske i CT ili MR dokumentacije, a glavna pitanja tiču se vremena operacije i kirurškog pristupa.

Prvu uspješnu kiruršku resekciju klinički prepoznatog feokromocitoma pripisujemo dr. Charles H. Mayo 1927., iako je zapravo prvu operaciju 1926. izveo César Roux (19).

Kirurški pristup feokromocitomu evoluirao je tijekom vremena. Ranije je bila uobičajena otvorena laparotomija s bilateralnom eksploracijom. Međutim, s napretkom u slikovnim tehnikama i uvođenjem laparoskopske adrenalektomije (LA), praksa se promijenila. LA, bilo transperitonealnim ili retroperitonealnim pristupom, postala je preferirana metoda zbog svoje sigurnosti, učinkovitosti, kraćeg boravka u bolnici, boljih estetskih rezultata i brzog oporavka. LA olakšava identifikaciju glavne nadbubrežne vene i smanjuje cirkulirajuće razine kateholamina. Ograničenje veličine od 6 cm za LA zbog zabrinutosti oko malignosti je odbačeno u kasnijim studijama (19).

U slučaju bilateralne bolesti, pacijentima sa specifičnim mutacijama kojima se svrstavaju u klaster 2 (MEN2, VHL) preporuča se operacija koja štedi nadbubrežnu žlijezdu, dok se ostalima, posebice tumorima iz klastera 1 (SDHB, MAX), općenito

preporučuje potpuno uklanjanje zahvaćene nadbubrežne žlijezde. To je zato što tumori klastera 1 imaju visok rizik od recidiva i metastatskog širenja. Premda kortikalni poštedni kirurški zahvat može dovesti do rekurentne bolesti u otprilike 13% bolesnika s mutacijama germinativne linije u RET (klaster 2) ili VHL, ne utječe na preživljenje i može se uzeti u obzir za manje agresivne feokromocitome (19, 31).

Sve u svemu, nedavne studije su pokazale skoro nultu stopu smrtnosti za adrenalektomiju u bolesnika s feokromocitomom, a LA je postala standardna kirurška tehnika zbog svojih prednosti u odnosu na otvorenu kirurgiju (19).

3.7.2. Farmakološka terapija

Trenutačne preporuke i smjernice Radne skupine za endokrine hipertenzije Europskog društva za hipertenziju zagovaraju da se blokada alfa-adrenoreceptora treba provoditi 7 do 14 dana prije operacije (32). Preporuke o prijeoperativnoj pripremi s blokadom alfa-adrenoreceptora temelje se na optimalnoj njezi bolesnika, kako prije tako i tijekom operativnog zahvata kada može doći do kardiovaskularnog hitnog stanja i krize. Na primjer, alfa-adrenergički blokatori, kao što je fenoksibenzamin (dibenzilin), obično se koriste za snižavanje krvnog tlaka. Iako imaju manji učinak od alfa-adrenergičkih blokatora, blokatori kalcijevih kanala su druga opcija. Beta-blokatori, kao što je propranolol (Inderal), mogu se koristiti za kontrolu brzog ili nepravilnog pulsa. Beta-blokatore treba koristiti s oprezom i pod vodstvom stručnjaka endokrinologije, područja medicine koje se bavi hormonskim sustavom tijela (33, 34).

3.7.3. Radioterapija i ciljana terapija novijeg razvoja

Sve je veći interes za radionuklidnu terapiju, koja uključuje ^{131}I -MIBG terapiju i nedavno PRRT (peptidna receptorska radionuklidna terapija) ^{177}Lu -DOTATATE (35). Što se tiče kemoterapije, CVD (ciklofosfamid, vinkristin i dakarbazin) jedan je od

najtradicionalnijih režima kemoterapije i koristi se za liječenje feokromocitoma tijekom posljednjih 30 godina (36). Pojavljuju se novi tretmani za pacijente s uznapredovalim/metastatskim feokromocitomom. Razumijevanje molekularne signalizacije i metabolomike feokromocitoma dovelo je do razvoja terapijskih režima za ciljane molekularne terapije specifične za klaster. Na temelju Atlasa genoma raka (The Cancer Genome Atlas, TCGA) klasifikacije za klaster 1 koriste se antiangiogena terapija, inhibitori inducibilnog faktora hipoksije (HIF), inhibitori poliADP-riboza polimeraze (PARP) i imunoterapija. Za klaster 2 koriste se mTOR inhibitori (mammalian target of rapamycin). Trenutačno ne postoje ciljane terapije za klaster 3 (15).

3.8. Prognoza i praćenje

3.8.1. Preživljenje, recidivi i metastaze

Ne postoje adekvatni podaci o preživljenju bolesnika s lokaliziranom, naizgled benignom bolešću ili regionalnom bolešću. Iako bi bolesnici s lokaliziranom bolešću trebali doživjeti ukupno preživljenje koje bi se približilo onom kod pojedinaca iste dobi bez bolesti, 6,5% do 16,5% tih pacijenata će razviti recidiv, obično 5 do 15 godina nakon početnog kirurškog zahvata (21).

Nema dostupnih pouzdanih patoloških studija za razlikovanje primarnog benignog feokromocitoma od primarnog malignog. Malignost se definira kao prisutnost metastaza ovog tumora na drugim mjestima, od kojih su najčešće sjelo kosti, pluća, jetra i limfni čvorovi. Zapravo, WHO je 2017. zamijenio izraz "maligni feokromocitom" s "metastatski feokromocitom" kako bi se izbjegla zabuna u definiciji (37).

Otpriblike 15% do 25% bolesnika s rekurentnom bolešću ima udaljene metastaze, najčešće u limfnim čvorovima, kostima, jetri i plućima (38). Petogodišnje ukupne stope preživljenja u bolesnika s metastatskom bolešću kreću se od 50% do 70%. Nositelji patogenih varijanti SDHB imaju povećani rizik od razvoja metastatske bolesti od približno 25% do 50%. Gen koji se najčešće povezuje s metastatskim feokromocitomom je SDHB (preko 40% slučajeva) (21).

3.8.2. Redovito praćenje i probir kod nasljednih oblika feokromocitoma

Dugoročno praćenje je bitno za sve bolesnike s feokromocitomom, čak i kada početna patologija ne pokazuje nikakve nalaze koji bi bili zabrinjavajući za malignu bolest (21). Nakon resekcije solitarnog sporadičnog feokromocitoma, pacijenti bi trebali biti podvrgnuti osnovnom postoperativnom biokemijskom testiranju nakon kojeg slijede godišnji doživotni biokemijski testovi. Bolesnici koji su pak bili podvrgnuti resekciji tumora koji ne proizvodi kateholamine trebali bi se u početku podvrgnuti godišnjem snimanju kompjutoriziranom tomografijom ili magnetskom rezonancijom i periodičnom snimanju radioaktivno obilježenim MIBG-om radi praćenja recidiva ili metastaza. Pacijenti koji su bili podvrgnuti resekciji feokromocitoma u sklopu nasljednog sindroma zahtijevaju cjeloživotni godišnji biokemijski probir uz rutinski probir za druge komponente tumora njihovog specifičnog sindroma (39).

4. RASPRAVA

Feokromocitom je rijedak neuroendokrini tumor koji nastaje iz kromafinih stanica u srži nadbubrežne žlijezde. Njegova raznolika klinička prezentacija, izazovna dijagnoza i potencijal za metastatsko širenje čine ga zahtjevnim kliničkim entitetom. Ova rasprava ima za cilj istaknuti ključne aspekte feokromocitoma, uključujući njegovu

epidemiologiju, dijagnostičke modalitete, terapijske pristupe i nove trendove u istraživanju.

Feokromocitom pokazuje nisku učestalost, s procjenama u rasponu od 2 do 8 bolesnika na milijun pojedinaca godišnje. Unatoč svojoj rijetkosti, rano otkrivanje je ključno zbog potencijala za razvoj po život opasne hipertenzivne krize. Međutim, dijagnoza predstavlja značajne izazove jer simptomi mogu biti nespecifični i povremeni. Napredne tehnike snimanja, poput CT-a i MR-a, u kombinaciji s dijagnostikom poput metanefrinskih testova, igraju ključnu ulogu u točnom otkrivanju.

Kirurška resekcija ostaje glavni način liječenja feokromocitoma, a minimalno invazivna adrenalektomija postala je preferirani pristup. Međutim, izbor kirurške tehnike treba biti individualiziran na temelju karakteristika tumora, genetske predispozicije i čimbenika bolesnika. Dok je operacija koja štedi nadbubrežnu žlijezdu obećavala u odabranim slučajevima, potpuna adrenalektomija ostaje zlatni standard za tumore povezane s visokim recidivom i metastatskim potencijalom, osobito one s mutacijama SDHB.

Podskupina feokromocitoma povezana je s nasljednim sindromima kao što su MEN2 i VHL sindrom. Genetsko testiranje igra ključnu ulogu u identificiranju pacijenata s predisponirajućim mutacijama i usmjeravanju obiteljskog probira. Ove informacije pomažu u stratifikaciji rizika, informirajućoj odluci o kirurškom pristupu i dugoročnom praćenju. Kako se broj novih gena povećava i njihova uloga u bolesti postaje jasnija, postoji hitna potreba za razvojem dodatnih metoda probira za svaki gen, što može olakšati buduće funkcionalne procjene. Treba napomenuti da je također važno održavati odgovarajuću komunikaciju između liječnika i stručnjaka za genetsku

dijagnostiku kako bi se dobile ažurirane kliničke informacije i olakšao pristup uzorcima pacijenata.

Rano otkrivanje kroz nadzor i uklanjanje tumora može spriječiti ili minimizirati komplikacije povezane sa sistemskim učincima, viškom kateholamina i razvojem metastatske bolesti.

Recentni istraživački napori usmjereni su na usavršavanje dijagnostičkih alata, poboljšanje stratifikacije rizika i istraživanje novih terapijskih ciljeva. Integracija molekularnog profiliranja, uključujući genomske i proteomske analize, obećava personalizirane strategije liječenja. Dodatno, nove terapije, kao što su ciljani molekularni agensi i imunoterapija, pokazuju potencijal u liječenju uznapredovale ili metastatske bolesti.

Feokromocitom ostaje složen neuroendokrini tumor s evoluirajućim strategijama liječenja. Napredak u dijagnostičkim modalitetima, genetskom testiranju i kirurškim tehnikama poboljšao je ishode pacijenata. Pristupi personalizirane medicine i stalni istraživački napori obećavaju bolju stratifikaciju rizika i ciljanu terapiju u budućnosti. Interdisciplinarni pristup koji uključuje endokrinologe, genetičare, kirurge i onkologe ključan je u optimizaciji skrbi za pacijente i ishoda za ovaj rijetki tumor.

5. ZAKLJUČCI

- Feokromocitom i paragangliom su rijetki tumori koji potječu iz iste vrste tkiva.
- Feokromocitom je rijedak tumor koji nastaje u srži nadbubrežne žlijezde (središte nadbubrežne žlijezde).
- Paragangliomi nastaju izvan nadbubrežne žlijezde.
- Neki nasljedni poremećaji i promjene u određenim genima povećavaju rizik od feokromocitoma.
- Znakovi i simptomi feokromocitoma uključuju visoki krvni tlak, palpitacije, znojenje i glavobolju.
- Znakovi i simptomi feokromocitoma mogu se pojaviti u bilo kojem trenutku ili biti izazvani određenim događajima.
- Testovi koji ispituju krv i urin koriste se za dijagnosticiranje feokromocitoma.
- Genetsko savjetovanje dio je plana liječenja bolesnika s feokromocitomom.
- Vrsta terapijskog pristupa i određeni genetički čimbenici utječu na prognozu i mogućnosti liječenja.
- Laparoskopska adrenalektomija je „zlatni standard“ kirurškog liječenja feokromocitoma.

6. SAŽETAK

Feokromocitom je rijedak neuroendokrini tumor koji nastaje iz kromafinih stanica srži nadbubrežne žlijezde. Feokromocitomi proizvode prekomjerne količine hormona, kateholamina, koji su inače bitni u regulaciji tjelesnih funkcija te uzrokuju sekundarnu hipertenziju. Može biti sporadičan ili u sklopu nasljednog sindroma, pri čemu značajan broj ovih tumora nosi germinativne ili somatske mutacije u genima. Preporuča se svakoga pacijenta podvrgnuti genetskom testiranju. Većina feokromocitoma je benigna, što znači da se ne šire na druge dijelove tijela. Međutim, oko 10% feokromocitoma mogu postati maligni i proširiti se na druge organe, što se naziva metastatski feokromocitom. Simptomi feokromocitoma mogu biti nespecifični i variraju od osobe do osobe no najčešći su hipertenzija, palpitacije, znojenje i glavobolje, koje se mogu javiti paroksizmalno, u napadajima. Dijagnoza feokromocitoma uključuje anamnezu, fizikalni pregled, laboratorijske testove i slikovne pretrage. Za potvrdu dijagnoze obično se koristi test urina ili krvni test za određivanje prisutnosti hormona ili njihovih produkata u tijelu. Liječenje feokromocitoma obično uključuje kirurško uklanjanje tumora. Preporuča se i terapija lijekovima kao što su alfa-adrenergički blokatori prije ili nakon operacije radi kontroliranja simptoma i sprečavanja mogućih komplikacija te ponovnog rasta tumora. Važno je pratiti pacijente nakon liječenja feokromocitoma kako bi se osiguralo da tumor ne raste ponovno ili ne metastazira. Redoviti pregledi, krvne i slikovne pretrage mogu biti dio praćenja nakon liječenja.

Ključne riječi: feokromocitom, kateholamini, neuroendokrini tumori, nadbubrežna žlijezda, alfa-adrenergički blokatori, mutacija

7. SUMMARY

Pheochromocytoma is a rare neuroendocrine tumor that originates from the chromaffin cells of the adrenal medulla. Pheochromocytomas produce hormones called catecholamines in excessive amounts, which are important for regulating body functions and cause secondary hypertension. It can occur sporadically or in inherited syndrome, with a significant number of these tumors carrying germline or somatic mutations in genes. It is recommended for every patient to undergo genetic testing. Most pheochromocytomas are benign, meaning they do not spread to other parts of the body. However, approximately 10% of pheochromocytomas can become malignant and metastasize to other organs, referred to as metastatic pheochromocytoma. Symptoms of pheochromocytoma can be nonspecific and vary from person to person, but hypertension, palpitations, sweating, and headaches, which can occur paroxysmally in attacks, are the most common. Diagnosis of pheochromocytoma involves the patient's medical history, physical examination, laboratory tests, and imaging studies. Confirmation of the diagnosis usually involves urine testing or blood tests to determine the presence of hormones or their metabolites in the body. Treatment of pheochromocytoma typically involves surgical removal of the tumor. Medication therapy, such as alpha-adrenergic blockers, may be recommended before or after surgery to control symptoms and prevent potential complications and tumor recurrence. It is important to monitor patients after treatment for pheochromocytoma to ensure that the tumor does not regrow or metastasize. Regular check-ups, blood tests, and imaging studies may be part of the follow-up monitoring.

Key words: pheochromocytoma, catecholamines, neuroendocrine tumors, adrenal gland, adrenergic alpha-antagonists, mutation

8. LITERATURA

1. Lenders JW, Eisenhofer G, Mannelli M, Pacak K. Pheochromocytoma. *Lancet*. 2005;366(9486):665–75.
2. Neumann HPH, Bausch B, McWhinney SR, Bender BU, Gimm O, Franke G, et al. Germ-Line Mutations in Nonsyndromic Pheochromocytoma. *N Engl J Med*. 2002;346(19):1459–66.
3. Bausch B, Tischler AS, Schmid KW, Leijon H, Eng C, Neumann HPH. Max Schottelius: Pioneer in Pheochromocytoma. *J Endocr Soc*. 2017;1(7):957–64.
4. Batool S. Robbins Basic Pathology 10th Edition. [citirano 25. svibnja 2023.]; Dostupno na: https://www.academia.edu/68598323/Robbins_Basic_Pathology_10th_Edition
5. Elaković D, Manojlović D, Milović N. [Surgical treatment of pheochromocytoma - personal experience]. *Srp Arh Celok Lek*. 2002;130 Suppl 2:31–7.
6. Definition of pheochromocytoma - NCI Dictionary of Cancer Terms - NCI [Internet]. 2011 [citirano 25. svibnja 2023.]. Dostupno na: <https://www.cancer.gov/publications/dictionaries/cancer-terms/def/pheochromocytoma>
7. Pheochromocytoma - NCI [Internet]. 2020 [citirano 27. svibnja 2023.]. Dostupno na: <https://www.cancer.gov/pediatric-adult-rare-tumor/rare-tumors/rare-endocrine-tumor/pheochromocytoma>
8. Al Subhi AR, Boyle V, Elston MS. Systematic Review: Incidence of Pheochromocytoma and Paraganglioma Over 70 Years. *J Endocr Soc*. 2022;6(9):bvac105.

9. Aygun N, Uludag M. Pheochromocytoma and Paraganglioma: From Epidemiology to Clinical Findings. *Sisli Etfal Hastan Tip Bul.* 2020;54(2):159–68.
10. Pheochromocytoma and Paraganglioma - Risk Factors [Internet]. *Cancer.Net.* 2019 [citirano 28. svibnja 2023.]. Dostupno na: <https://www.cancer.net/cancer-types/pheochromocytoma-and-paraganglioma/risk-factors>
11. Mubarik A, Aeddula NR. Chromaffin Cell Cancer. U: *StatPearls* [Internet]. Treasure Island (FL): StatPearls Publishing; 2023 [citirano 28. svibnja 2023.]. Dostupno na: <http://www.ncbi.nlm.nih.gov/books/NBK535360/>
12. Zuber SM, Kantorovich V, Pacak K. Hypertension in Pheochromocytoma: Characteristics and Treatment. *Endocrinol Metab Clin North Am.* 2011;40(2):295–311.
13. Lefebvre M, Foulkes WD. Pheochromocytoma and paraganglioma syndromes: genetics and management update. *Curr Oncol.* 2014;21(1):e8–17.
14. Sarkadi B, Saskoi E, Butz H, Patocs A. Genetics of Pheochromocytomas and Paragangliomas Determine the Therapeutical Approach. *Int J Mol Sci.* 2022;23(3):1450.
15. Ilanchezhian M, Jha A, Pacak K, Del Rivero J. Emerging Treatments for Advanced/Metastatic Pheochromocytoma and Paraganglioma. *Curr Treat Options Oncol.* 2020;21(11):85.
16. Yucha C, Blakeman N. Pheochromocytoma. The great mimic. *Cancer Nurs.* 1991;14(3):136–40.
17. Pogorzelski R, Toutouchi S, Krajewska E, Fiszer P, Łykowski M, Zapala Ł, i ostali. The effect of surgical treatment of phaeochromocytoma on concomitant

- arterial hypertension and diabetes mellitus in a single-centre retrospective study. *Cent European J Urol*. 2014;67(4):361–5.
18. Uslar T, San Francisco IF, Olmos R, Macchiavello S, Zuñiga A, Rojas P, i ostali. Clinical Presentation and Perioperative Management of Pheochromocytomas and Paragangliomas: A 4-Decade Experience. *J Endocr Soc*. 2021;5(10):bvab073.
 19. Farrugia FA, Charalampopoulos A. Pheochromocytoma. *Endocr Regul*. 2019;53(3):191–212.
 20. Zhou J, Xuan H, Miao Y, Hu J, Dai Y. Acute cardiac complications and subclinical myocardial injuries associated with pheochromocytoma and paraganglioma. *BMC Cardiovasc Disord*. 2021;21(1):203.
 21. Pheochromocytoma and Paraganglioma Treatment (PDQ®)—Health Professional Version - NCI [Internet]. 2010 [citirano 01. lipanj 2023.]. Dostupno na: <https://www.cancer.gov/types/pheochromocytoma/hp/pheochromocytoma-treatment-pdq>
 22. Y-Hassan S, Falhammar H. Cardiovascular Manifestations and Complications of Pheochromocytomas and Paragangliomas. *J Clin Med*. 2020;9(8):2435.
 23. Y-Hassan S, Falhammar H. Pheochromocytoma- and paraganglioma-triggered Takotsubo syndrome. *Endocrine*. 2019;65(3):483–93.
 24. Falhammar H, Kjellman M, Calissendorff J. Initial clinical presentation and spectrum of pheochromocytoma: a study of 94 cases from a single center. *Endocr Connect*. 2018;7(1):186–92.
 25. Lenders JWM, Pacak K, Walther MM, Linehan WM, Mannelli M, Friberg P, i ostali. Biochemical diagnosis of pheochromocytoma: which test is best? *JAMA*. 2002;287(11):1427–34.

26. Sawka AM, Jaeschke R, Singh RJ, Young WF. A comparison of biochemical tests for pheochromocytoma: measurement of fractionated plasma metanephrines compared with the combination of 24-hour urinary metanephrines and catecholamines. *J Clin Endocrinol Metab.* 2003;88(2):553–8.
27. Mann GN, Link JM, Pham P, Pickett CA, Byrd DR, Kinahan PE, i ostali. [11C]metahydroxyephedrine and [18F]fluorodeoxyglucose positron emission tomography improve clinical decision making in suspected pheochromocytoma. *Ann Surg Oncol.* 2006;13(2):187–97.
28. Currás-Freixes M, Piñeiro-Yañez E, Montero-Conde C, Apellániz-Ruiz M, Calsina B, Mancikova V, i ostali. PheoSeq: A Targeted Next-Generation Sequencing Assay for Pheochromocytoma and Paraganglioma Diagnostics. *J Mol Diagn.* 2017;19(4):575–88.
29. Aim LB, Pigny P, Castro-Vega LJ, Buffet A, Amar L, Bertherat J, i ostali. Targeted next-generation sequencing detects rare genetic events in pheochromocytoma and paraganglioma. *J Med Genet.* 2019;56(8):513–20.
30. Feokromocitom/paragangliom - simptomi, uzroci, liječenje | NORD [Internet]. [citirano 02. lipnja 2023.]. Dostupno na: <https://rarediseases.org/rare-diseases/pheochromocytoma/>
31. Nölting S, Bechmann N, Taieb D, Beuschlein F, Fassnacht M, Kroiss M, i ostali. Personalized Management of Pheochromocytoma and Paraganglioma. *Endocr Rev.* 2021;43(2):199–239.
32. Genetics, diagnosis, management and future directions of research of phaeochromocytoma and paraganglioma: a position statement and consensus of the Working Group on Endocrine Hypertension of the European Society of

- Hypertension - PMC [Internet]. [citirano 04. lipanj 2023.]. Dostupno na: <https://www.ncbi.nlm.nih.gov/pmc/articles/PMC7486815/>
33. Pheochromocytoma and Paraganglioma - Types of Treatment [Internet]. Cancer.Net. 2019 [citirano 04. lipanj 2023.]. Dostupno na: <https://www.cancer.net/cancer-types/pheochromocytoma-and-paraganglioma/types-treatment>
 34. Pacak K. Preoperative Management of the Pheochromocytoma Patient. *J Clin Endocrinol Metab.* 2007;92(11):4069–79.
 35. Mak IYF, Hayes AR, Khoo B, Grossman A. Peptide Receptor Radionuclide Therapy as a Novel Treatment for Metastatic and Invasive Phaeochromocytoma and Paraganglioma. *Neuroendocrinology.* 2019;109(4):287–98.
 36. Huang H, Abraham J, Hung E, Averbuch S, Merino M, Steinberg SM, i ostali. Treatment of malignant pheochromocytoma/paraganglioma with cyclophosphamide, vincristine, and dacarbazine. *Cancer.* 2008;113(8):2020–8.
 37. Else T, Greenberg S, Fishbein L. Hereditary Paraganglioma-Pheochromocytoma Syndromes. U: Adam MP, Mirzaa GM, Pagon RA, Wallace SE, Bean LJ, Gripp KW, i ostali, urednici. *GeneReviews®* [Internet]. Seattle (WA): University of Washington, Seattle; 1993 [citirano 05. lipanj 2023.]. Dostupno na: <http://www.ncbi.nlm.nih.gov/books/NBK1548/>
 38. Neumann HPH, Young WF, Eng C. Pheochromocytoma and Paraganglioma. *N Engl J Med.* 2019;381(6):552–65.
 39. Omura M, Saito J, Yamaguchi K, Kakuta Y, Nishikawa T. Prospective study on the prevalence of secondary hypertension among hypertensive patients visiting a general outpatient clinic in Japan. *Hypertens Res.* 2004;27(3):193–202.

9. ŽIVOTOPIS

Matej Španić rođen je 13.03.1998. godine u Novoj Gradiški. Pohađao je Osnovnu školu Ante Starčevića u Rešetarima te Opću gimnaziju Nova Gradiška. Akademske godine 2017./2018. upisao je integrirani prijediplomski i diplomski sveučilišni studij medicine na Medicinskom fakultetu Sveučilišta u Rijeci koji trenutno pohađa kao redovni student.