

# Opekline kod djece i njihovo liječenje

---

**Glavan, Nedeljka; Bosak, Ana; Jonjić, Nives**

*Source / Izvornik:* **Medicina Fluminensis : Medicina Fluminensis, 2015, 51, 254 - 260**

**Journal article, Published version**

**Rad u časopisu, Objavljena verzija rada (izdavačev PDF)**

*Permanent link / Trajna poveznica:* <https://urn.nsk.hr/urn:nbn:hr:184:586886>

*Rights / Prava:* [In copyright](#)/[Zaštićeno autorskim pravom.](#)

*Download date / Datum preuzimanja:* **2024-07-23**



*Repository / Repozitorij:*

[Repository of the University of Rijeka, Faculty of Medicine - FMRI Repository](#)



# Opekline kod djece i njihovo liječenje

## Burns in children and their treatment

Nedeljka Glavan<sup>1\*</sup>, Ana Bosak<sup>1</sup>, Nives Jonjić<sup>2</sup>

<sup>1</sup>Klinika za dječju kirurgiju, KBC Rijeka, Rijeka

<sup>2</sup>Zavod za patologiju, Medicinski fakultet Sveučilišta u Rijeci, Rijeka

Primljeno: 19. 11. 2014.

Prihvaćeno: 10. 12. 2014.

**Sažetak.** Opekline kože jedne su od vrlo čestih povreda kod djece svih uzrasta, a jedne od najčešćih kod manje djece. Ovisno o načinu nastanka, površini zahvaćenosti i duljini kontakta s toplinskim izvorom, opekline ponekad dovode do velikih metaboličkih promjena i pojačanog neuroendogenog odgovora organizma, pa govorimo o opeklinskoj bolesti. Prema dubini opečene površine opekline svrstavamo u opekline I., II., III. i IV. stupnja. Osim dubine, procjena opeklinske bolesti ovisi i o zahvaćenoj površini. Za procjenu veličine opečene površine koriste se razna pravila ili sheme, modificirane za djecu, jer osim dijelove tijela uzimaju u obzir i godine starosti. Tako je, uzimajući u obzir specifičnosti dječje dobi, težina opekline kod djece podijeljena u tri kategorije: lake, umjerene i teške. Opekline I. i II. stupnja uglavnom se liječe konzervativno, za razliku od opekline III. stupnja koje zahtijevaju operativno liječenje, u cilju uklanjanja nekrotičnog tkiva. No potreba da se ekscizija učini do u zdravo najčešće dovodi do povećanja površine koju treba pokriti. Posljedično tome dolazi i do nastanka većih ožiljaka, što je još uvijek predmet brojnih istraživanja kad je u pitanju njihovo liječenje. Važno je, dakle, izbjeći kirurški debridman kod djece, naročito ako znamo da postoji razlika u dječjoj fiziologiji i patofiziologiji opeklinskih rana. Upravo stoga, imajući u vidu da djeca nisu "odrasli u malom", opekline zahtijevaju i drugačiji pristup liječenja, o čemu se govori u ovom preglednom članku.

**Ključne riječi:** djeca; liječenje; opekline

**Abstract.** Skin burns are among the most common injuries in children of all ages, and one of the most common in younger children. Depending on the mode of occurrence, area of involvement and length of contact with the heat source, burns sometimes lead to major metabolic changes and increased neuroendogenous response of the body, which is referred to as the "burn disease". Depending on the depth of tissue damage, burns are categorized into four grades: I, II, III and IV. Except for the depth, the area of involvement is also very important in the estimation of the burn disease. The size of burn involvement is measured by using various rules and schemes that are modified for children, taking into consideration not only the different parts of the body but also the age of the child. Altogether, burn wounds in children are clinically divided into three categories: mild, moderate and heavy. The grade I and II burns are mostly treated conservatively, whereas those of grade III need surgical treatment in order to remove the necrotic tissue. Surgical excision up to the normal tissue very often produces a larger area that should be replaced. As a consequence, the scars are larger and their treatment is still a subject of numerous research studies. It is very important to avoid surgical debridement in children, especially because the physiology and pathophysiology of the burns' wound in children are different. Thus, burns in children have their own specificities and, considering that children are not "adults in a small", require a different approach to treatment, which is discussed in this article.

**Key words:** burns; children; treatment

\*Dopisni autor:

Nedeljka Glavan, dr. med.

Klinika za dječju kirurgiju, KBC Rijeka

Istarska 43, 51 000 Rijeka

e-mail: neda.glavan@ri.t-com.hr

<http://hrcak.srce.hr/medicina>

## UVOD

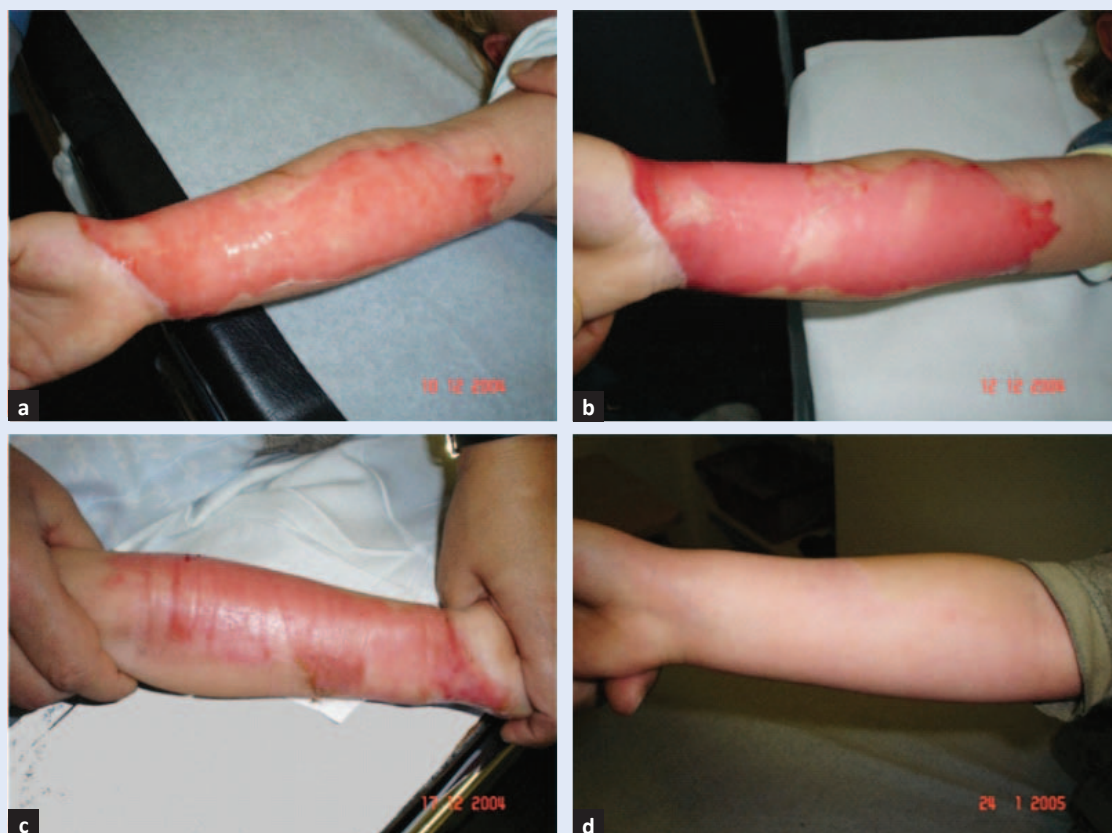Koža je najveći čovjekov organ koji od rođenja do odrasle dobi prolazi brojne promjene. Čini prosječno 15 % težine tijela pa tako kod prosječno teške odrasle osobe iznosi oko 1,7 m<sup>2</sup>. Treba istaknuti da je kod novorođenčeta i dojenčeta površina tijela u odnosu na tjelesnu masu znatno veća nego kod odrasle osobe. Tako je, primjerice, relativna površina novorođenčeta gotovo sedam puta veća nego u odraslih. Površni je sloj kože puno nježniji, a potkožno masno tkivo tanje, što sve povećava opasnost od infekcija u slučaju oštećenja kože. *Stratum corneum* / gornji sloj epidermisa nije tako robustan. Kolagena vlakna, folikuli dlake i lojnih žlijezda su nezreli, a mijenjaju se s povećanjem dobi uz stalni porast debljine kože tijekom djetinjstva. Epidermis nastaje iz stanica bazalnog sloja koje migriraju na površinu. Istraživanja pokazuju da se obnavljanje epidermisa kod mlađe djece događa češće, svakih 15 – 30 dana, dok taj proces kod odraslih traje između 28 – 35 dana. Prijanjanje epidermisa na dermis kod djece nije tako jako kao kod

odraslih, što je i razlog da su djeca osjetljivija na vanjske stimulacije, a manja količina masti koju sadrži dječja koža razlog je što koža djeteta nije tako učinkovita prepreka gubitku tekućine. Tako kontakt od par sekundi s višom temperaturom uzrokuje duboku opeklinu koja najčešće zahtijeva hospitalizaciju i kirurško liječenje.

## KLASIFIKACIJA OPEKLINA PREMA DUBINI

S obzirom na dubinu kože koja je opečena, kao i način njezina cijeljenja, opekline se dijele u više stupnjeva, kako je u nastavku opisano<sup>1</sup>.

Osim procjene dubine (površne i duboke) važna je i procjena površine opekline. Brza procjena površine računa se "pravilom dlana" koji predstavlja 1 % ukupne površine tijela. Berkowljeva ili Lund-Brodwderova shema su preciznije, uzimaju u obzir dijelove tijela i godine starosti. Procjenom navedenih parametara opekline se kategoriziraju u lake, umjerene i teške.



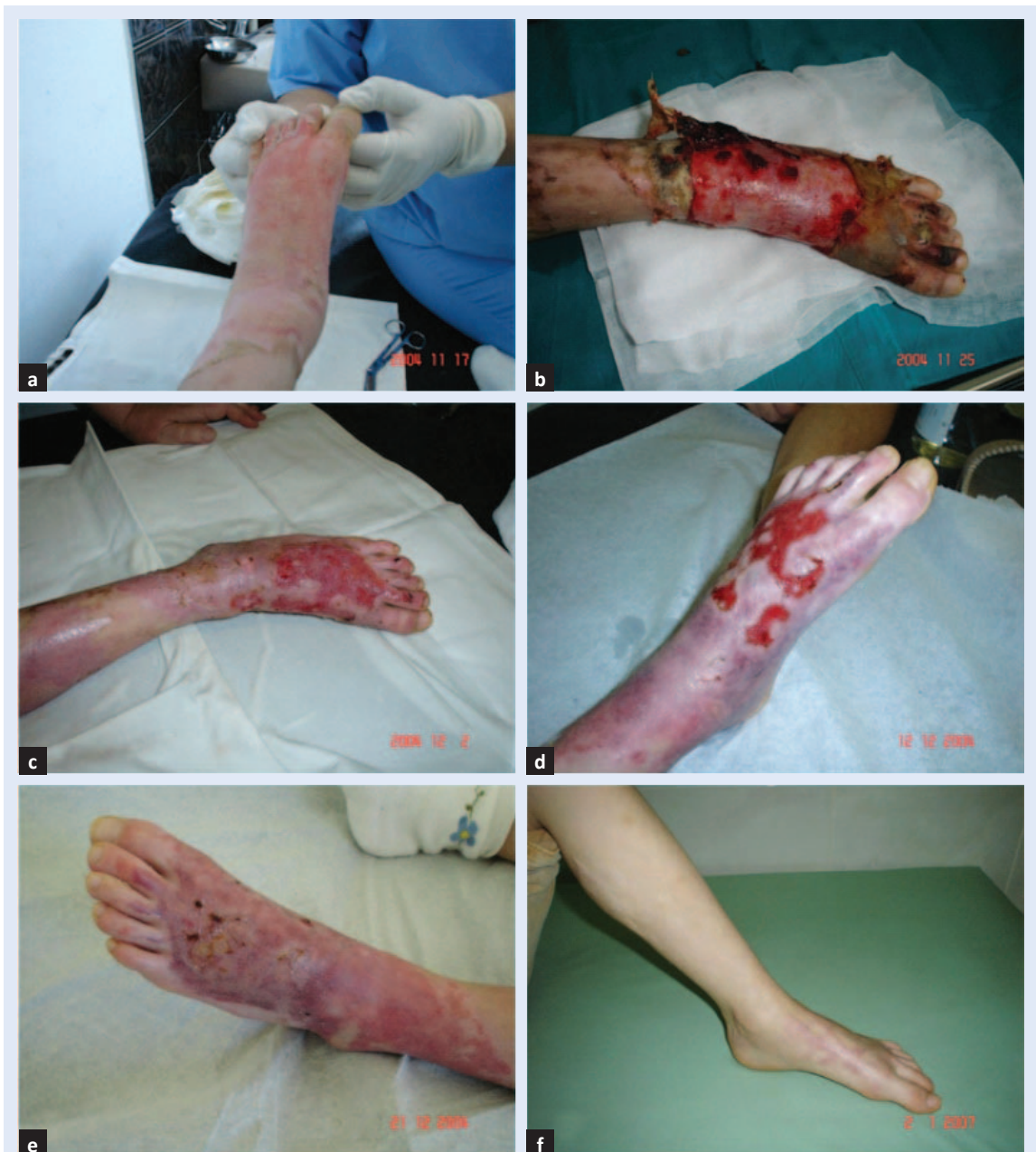**Slika 1.** Opekline kože podlaktice IIA° s oštećenjem epidermisa i površnog dermisa prikazana tijekom liječenja sve do potpunog zacjeljenja: a) 2.; b) 4.; c) 9. dana i d) 6 tjedana nakon ozljede.

**Opekline I°** – karakterizira bolna eritemija, djelomično oštećen epidermis, neoštećena bazalna membrana te zacjeljenje unutar par dan.

**Opeklina IIA°** – karakterizirana je oštećenjem epidermisa i površnog sloja dermisa. Uslijed djelovanja topline nastaje vazodilatacija i povećanje propustljivosti kapilara s izlaskom plazme iz krvnih žila u intersticij, što dovodi do odvajanja površnog sloja epidermisa od bazalnog i nastanka mjehurića ispunjenih tekućinom (bule). Tekućina je bistra, serozna, bogata proteinima koji joj daju

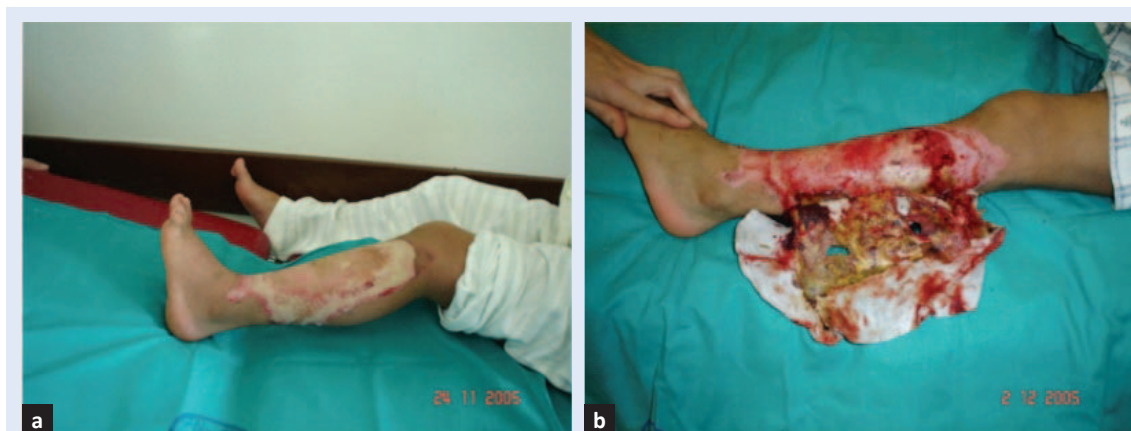želatinozan izgled. Koža kod takve opekline je neujednačeno crvena, vlažna i bolna. Opekline zaraštaju spontano unutar 2 tjedna i bez ožiljaka, ali se javljaju promjene u pigmentaciji kože, koje vremenom nestaju (slika 1).

**Opeklina IIB°** – obilježena je crvenilom, plikovima, oštećenjem dubokih slojeva dermisa, znojnih i lojnih žlijezdi te ležištem dlake. Koža je edematozna, njena površina je vlažna i crvenkastosmeđa, a potkožno tkivo ne blijedi na pritisak. Cijeljenje opekline je usporeno i obično zahtijeva



**Slika 2.** Opeklina kože distalnog dijela potkoljenice i stopala IIB° karakterizirana dubljim oštećenjem dermisa i duljim izlječenjem: a) 2.; b) 9.; c) 16.; d) 26. i e) 35. dana te f) dvije godine nakon konzervativnog liječenja.





**Slika 3.** Opekline kože potkoljenice III° koja je karakterizirana nekrozom kože i potkožnog tkiva prikazana a) 4. i b) 12. dana tijekom konzervativnog liječenja Aquacel Ag oblogom.

kirurško uklanjanje nekrotičnog sloja, a nakon cijeljenja često ostaju hiperpigmentacije i ožiljci (slika 2).

**Opekline III°** – karakterizirana je blijedom, smećkastom ili gotovo crnom kožom, bez osjeta. Epidermis i dermis su potpuno uništeni uz manje-više oštećeno i potkožno tkivo (slika 3). Opekline karakterizira nekroza zahvaćene kože i potkožnog tkiva kao i oštećenja u zidovima krvnih žila. Zbog djelovanja visoke temperature dolazi do koagulacije tkivnih proteina, poremećaja u lokalnoj cirkulaciji / s ishemijom i nekrozom / i oštećenja krvnih žila, nakon čega se aktiviraju faktori koagulacije krvi i nastanka tromboze. Na granici denaturiranog i zdravog tkiva nastaje aseptična upalna reakcija čiji je cilj razgraditi ili organizirati oštećeno i nekrotično tkivo. Budući da je koža kao barijera oštećena, a nekrotično tkivo predstavlja odličnu podlogu za razvoj bakterija, često su opekline III. stupanja popraćene infekcijama. Zacjeljuju samo po rubovima, stoga je potrebno presađivanje kože.

**Opekline IV°** – osim kože u cijelosti zahvaćene su i duboke strukture: potkožno tkivo, mišići i kosti. Koža je blijedosiva ili tamnosmeđa, suha i neosjetljiva na bol.

S obzirom na čitav niz opisanih promjena, važno je istaknuti da je u praksi, kod manje djece, izuzetno teško odrediti dubinu opekline, osobito neposredno nakon ozljede, pa klinička prosudba uglavnom ovisi o iskustvu liječnika. Danas poznate metode za procjenu dubine opečene površine kao što su biopsija, fluorescein, mjerenje protoka laserskim doplerom, nemaju značajnijeg uspjeha

u praksi<sup>2</sup>. Za razliku od opisane podjele danas se češće koristi podjela na:

**površne opekline** – epidermalne i površne dermalne (opekline I° i IIA°)

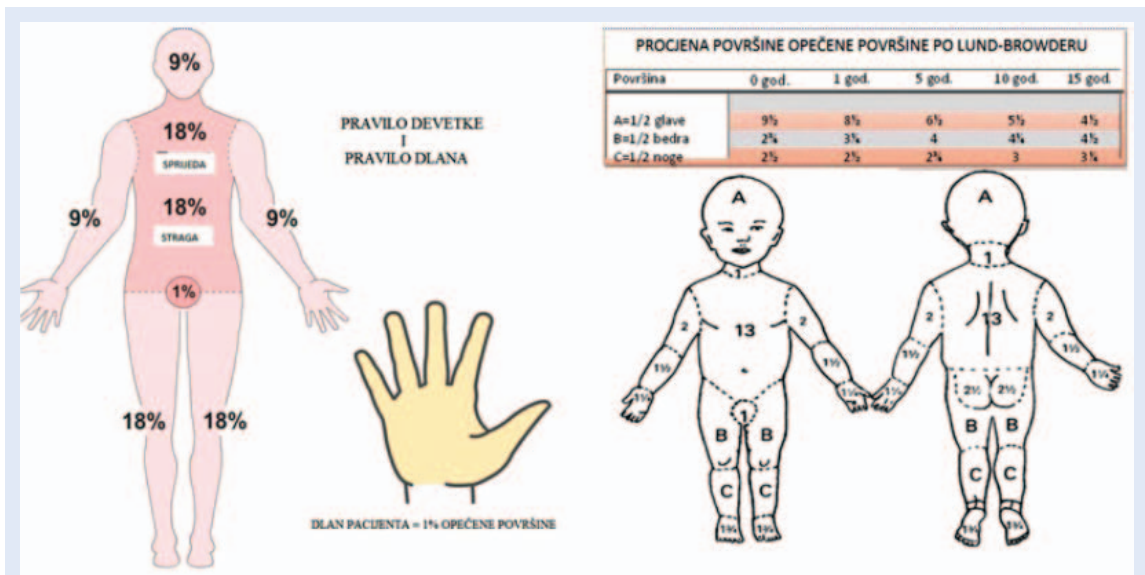
**duboke opekline** – duboke dermalne i opekline pune debljine kože (opekline IIB°, III° i IV°).

#### OPEKLINSKA RANA

Opekline sadrže tri područja: središnje područje – zona koagulacije koje se sastoji od nevitnog tkiva, zona staze koja ga okružuje i periferne zona hiperemije. U zoni staze početno je prisutno protjecanje krvi, ali u iduća 24 sata dolazi do hipoperfuzije i ishemije s djelomičnim znakovima zone koagulacije. Na rubovima opekline prisutna je zona hiperemije, stoga područje sadrži vitalno tkivo.

#### Površina opekline rane

Osim dubine važna je i procjena opečene površine<sup>3</sup>. Kad je u pitanju manje djeteta, za procjenu opečene površine ne možemo primijeniti tzv. "pravilo devetke" (slika 4)<sup>4</sup> s obzirom na anatomske razlike u djeteta, čija glava je proporcionalno veća od tijela, nego što je to slučaj u odraslih. Tako se za djecu mlađu od godine dana može koristiti modificirano "pravilo devetke", pri čemu vrat i glava predstavljaju 18 %, trup sprijeda i straga po 18 %, svaka ruka 9 %, a svaka noga 14 % ukupne površine tijela (engl. *total body surface area*; TBSA). Za svaku daljnju godinu života glava gubi 1 %, a svaka noga dobiva 1 %. Za brzu procjenu veličine opečene površine koristi se "pravi-



Slika 4. Procjena opečene površine prema "pravilu devetke", "pravilu dlana" i, kod djece, po Lund-Browderu, koja osim površine tijela uzima u obzir i godine starosti (modificirano prema ref. 4,5)

Kirurška ekscizija i pokrivanje defekta kožnim transplantatom metoda je liječenja dubokih opekline. Kod djece često dovodi do negativnih posljedica jer uz nekrotično tkivo odstranjuje i neoštećene dijelove dubokog dermisa. Postupnim debridmanom Aquacel Ag oblogom površina duboke dermalne opekline i opekline pune debljine kože svedena je na minimum, što rezultira manjim ožiljkom.

lo dlana", gdje dlan predstavlja 1 % TBSA-a<sup>3</sup>, a svakako je preciznija Berkowljeva shema ili Lund-Browderova, koje osim dijelova tijela uzimaju u obzir i godine starosti (slika 4)<sup>5</sup>.

#### KATEGORIZACIJA OPEKLINA U DJEČJOJ DOBI

Uzimajući u obzir sve ranije navedene specifičnosti dječje dobi težina opekline kod djece podijeljena je u tri kategorije:

- I. **Lakše opekline** – opekline II° do 5 % površine tijela i opekline III° koje zahvaćaju manje od 2 % površine tijela svih dobnih skupina, osim opekline koje zahvaćaju oči, uši, šake, stopala, genitalije i perineum.
- II. **Umjerene opekline** – opekline II° površine 5 – 10 % i opekline III° od 2 – 5 % površine tijela.
- III. **Teške opekline** – opekline II° i III° veće od 10 % površine tijela kod djece do 10 godina,

iste opekline veće od 20 % površine tijela u svim dobnim skupinama, iste opekline bez obzira na površinu ako zahvaćaju lice, šake, stopala, genitalije, perineum i velike zglobove, opekline III° veće od 5 % svih dobnih skupina, sve električne opekline i udar groma, kemijske opekline, inhalacijske ozljede, sve cirkumferentne opekline prsnog koša i ekstremiteta.

#### METODE LIJEČENJA OPEKLINA

Osnovna metoda liječenja dubokih opekline je tangencijalna kirurška ekscizija i rano pokrivanje defekta kožnim transplantatom, kao što je to ranije opisano<sup>6</sup>. Najpoznatiju skupinu trajne ili permanentne kože čine autotransplantati djelomične ili pune debljine, a potom slijede humani dermalni alografi koji nadomještaju dermis, sintetski matriks Integra, kultivirani keratinociti itd.<sup>7</sup>. Od samih početaka te metode pa do danas brojni su radovi objavljeni za i protiv rane ekscizije duboke opekline, s obzirom na to da se pritom može oštetiti i zdravo okolno tkivo često pretvarajući djelomično duboku opeklinu u duboku<sup>8</sup>. Osim toga kirurška je ekscizija bolna, pacijent je izložen riziku ponovljene anestezije i krvarenju. Tehnički je takav rani pristup kirurškoj eksciziji kod male djece izuzetno težak i riskantan, naročito kad je u pitanju šaka<sup>9</sup>. Rana kirurška ekscizija je još uvijek jedna od najzastupljenijih metoda debridmana (uklanjanja nekrotičnog tkiva) dubokih

opeklina. Iako je u potpunosti prihvaćena činjenica o neophodnosti debridmana u liječenju dubokih opekline, nema jasnog stava o tome koliko treba kirurški odstraniti zdravog tkiva da bi debridman bio zadovoljavajući. Potreba da se ekscizija učini do u zdravo najčešće dovodi do povećanja površine koju treba pokriti, a posljedično tome i do površinom većih ožiljaka. Kod djece mnogo češće dolazi do izražaja negativna strana ove metode jer odstranjeno, oštećeno tkivo mikroskopski sadrži i neoštećene dijelove dubokog dermisa, nealteriran dermalni kolagen i dr. Važno je, dakle, izbjeći kirurški debridman kod djece, naročito ako znamo da postoji razlika u dječjoj fiziologiji i patofiziologiji opeklinских rana. Naime, kod dubokih dermalnih opekline (engl. *deep dermal partial thickness*; DDPT), iako je gotovo cijeli dermis uništen, u dubokim recesusima epidermalnih produljaka ostaju vitalne matične stanice (engl. *stem-cell*) keratinocita, zahvaljujući kojima dolazi do epitelizacije iz dna rane<sup>10</sup>. Tu činjenicu kod djece treba svakako uzeti u obzir, što je, po našem mišljenju, moguće konzervativnim liječenjem duboke opekline. Tome u prilog ide i teško razlikovanje DDPT-a od opekline pune debljine kože (engl. *full thickness*; FT) kod djece, kirurški riskantniji pristup, naročito kad je u pitanju opekline šake kod male djece, kao i mogućnost da DDPT opekline lako, zbog infekcije, prijeđe u FT opeklinu sa svim posljedicama. Uzimajući u obzir navedene činjenice, na našoj Klinici smo se odlučili na liječenje dubokih opekline do 20 % TBSA-a Aquacel Ag oblogom koju koristimo posljednjih 10 godina. Iskustvo i postignuti rezultati postignuti navedenom metodom objavljeni su u časopisu Burns<sup>11</sup>. Metodom postupnog debridmana Aquacel Ag oblogom površina DDPT i FT opekline kože svedena je na minimum, što je rezultiralo i manjim ožiljcima (slika 2). Sigurnost u snažno antimikrobno djelovanje obloge omogućilo nam je da djecu s DDPT i FT opeklinama do 20 % TBSA-a liječimo ambulantno, bez antibiotika. U kliničkoj se praksi, naime, danas sve više susrećemo s problemom porasta antibiotik-rezistentnim bakterijskim sojevima pa je lokalna primjena antimikrobnih agensa od sve većeg značaja, naročito ako znamo da je mikrobiologija opekline složen proces posredovan različitim patogenim mikroorganizmima koji dovode do infekcije<sup>12</sup>.

Različite aerobne (*Pseudomonas aeruginosa* and *Staphylococcus aureus*) i anaerobne bakterije odavno su prepoznate kao glavni patogen opekline. Tako različite bakterije mogu značajno pridonijeti razvoju sepse kod opekline.

Također, različite vrste *Candidae* i filamentoznih gljivica (*Aspergillus spp.*) potencijalni su patogeni kod opeklinских rana, stoga je lokalna primjena antimikrobnih agensa važan čimbenik kod pacijenta s opeklinama<sup>13,14</sup>. Nadalje, kod dubokih opsežnih opekline od izuzetnog je značaja nadoknada tekućine, zbog posebno velikih gubitaka tekućine. Važna je nadoknada tekućine u prva 24 sata. Trenutak od kojeg se računa je vrijeme nastanka ozljede, a ne vrijeme početka liječenja. Najčešće se za izračun volumena tekućine koristi Parklandska formula<sup>15</sup>, kako je prikazano na slici 5. Početna otopina je Ringerova otopina, s time da se ½ izračunate količine daje prvih 8 sati, a ostatak sljedećih 16 sati. Sljedeća 24 sata odrasli primaju otopinu 5 %-tne glukoze s koloidima, a djeca otopinu Glukosaline s koloidima, u oba slučaja u dozi od 0,5 ml × kg × % TBSA. Od koloida se najčešće primjenjuje 5 % Albumina u fiziološkoj otopini. Odgovor na unesenu količinu tekućine prati se kroz mentalno stanje pacijenta i mokrenje. Urednom diurezom kod djeteta se smatra 2 – 3 ml/kg TT, odnosno 0,5 – 1 ml/kg TT kod odraslih. U prva 24 sata u otopinu se ne dodaje K, s obzirom na to da je to period kad zbog oštećenja stanica dolazi do izlaska K iz stanica i njegova nakupljanja u izvanstaničnom prostoru. Važno je što prije započeti s prehranom djeteta, bilo enteralnom ili parenteralnom.

PARKLAND FORMULA	
VOLUMEN RINGEROVE OTOPINE	
3-4 ml x % TBSA x težina (kg)	
+	
za prvih 10 kg – 4 ml/kg TT/h	
za drugih 10 kg – 2ml/kg TT/h	
za svaki dodatni kilogram preko 20 kg – 1ml/kg TT/h	
Pola količine otopine prvih 8 sati	Drugu polovinu otopine sljedećih 16 sati

**Slika 5.** Parkland formula za izračun volumena tekućine za nadoknadu (ako je to neophodno) kod djece tijekom prva 24 sata po opeklinскоj ozljedi, ovisno o tjelesnoj težini (TT) i ukupnoj opečenoj površini tijela (TBSA).

## OŽILJAK KAO REZULTAT CIJELJENJA OPEKLINSKE RANE

Stvaranje ožiljaka posljedica je složenog procesa cijeljenja opekline rane. Danas je poznat niz faktora koji uzrokuju pojavu ožiljaka: odloženo cijeljenje rane, infekcija, genetska predispozicija i dr<sup>16</sup>. Ožiljak uvijek nastaje u slučaju oštećenja bazalne membrane, dakle kod dubokih opekline. Hipertrofični ožiljci i keloidi posljedica su prekomjernog stvaranja vezivnog tkiva. Hipertrofični ožiljak karakterizira povećana masa kolagenih vlakana koji ostaju unutar granica same rane, za razliku od keloida koji sadrže ploče kolagenih vlakana koji prelaze početne rubove rane. Kirurški tretman neophodan je za otklanjanje ožiljaka koji stvaraju funkcionalne smetnje zbog kontrakture ili pak jake estetske probleme. Za otklanjanje, odnosno smanjenje ožiljaka danas se koriste dermoabrazija, laser, injekcije steroida, silikonski pokrovi, gelovi itd. Bez obzira na mnoge poznate postupke u uklanjanju ožiljaka, do danas još nije otkriven agens koji bi ožiljke u potpunosti otklonio.

## ZAKLJUČAK

Liječenje opekline, bilo ono kirurško ili konzervativno, zahtjevno je, dugotrajno i skupo. Naizgled jednostavno, ipak iziskuje veliko iskustvo. Sve do danas kirurški principi ostali su isti, iako nove mogućnosti koje postoje u bioinženjeringu znatno olakšavaju liječenje.

**Izjava o sukobu interesa:** Autori izjavljuju da ne postoji sukob interesa.

## LITERATURA

- Hettiaratchy S, Papini R. Initial management of a major burn: II--assessment and resuscitation. *BMJ* 2004;329:101-3.
- Park DH, Hwang JW, Jang KS, Han DG, Ahn KY, Baik BS. Use of laser Doppler flowmetry for estimation of the depth of burns. *Plast Reconstr Surg* 1998;101:1516-23.
- Chan QE, Barzi F, Cheney L, Harvey JG, Holland AJ. Burn size estimation in children: still a problem. *Emerg Med Australas* 2012;24:181-6.
- Whelessonline.com [Internet]. Rispoli D. Rule of Nines. [cited 2014 Dec 16] Available from: [http://www.whelessonline.com/userfiles/fig%204\(4\).jpg](http://www.whelessonline.com/userfiles/fig%204(4).jpg)
- Urgencehsj.ca [Internet]. Montreal: CHU Sainte-Justine. c2013 [cited 2014 Dec 16]. Available from: <http://www.urgencehsj.ca/referentiels/brulures-en-pediatrie/lund-browder/>
- Janzekovic Z. A new concept in early excision and immediate grafting of burns. *J Trauma* 1970;10:1103-8.
- Wood FM, Kolybaba ML, Allen P. The use of cultured epithelial autograft in the treatment of major burn wounds: Eleven years of clinical experience. *Burns* 2006;32:538-44.
- Rosenberg L, Lapid O, Bogdanov-Berezovsky A, Glesinger R, Krieger Y, Silberstein E et al. Safety and efficacy of a proteolytic enzyme for enzymatic burn debridement: a preliminary report. *Burns* 2004;30:843-50.
- van Zuijlen PP, Kreis RW, Vloemans AF, Groenevelt F, Mackie DP. The prognostic factors regarding long-term functional outcome of full-thickness hand burns. *Burns* 1999;25:709-14.
- Hettiaratchy S, Dziewulski P. Pathophysiology and types of burns. *BMJ* 2004;328:1427-9.
- Glavan N, Bosak A, Glavan-Gaćanin L, Jonjić N. Efficacy of Aquacel Ag dressing in the treatment of deep burns in children. *Burns* 2015;41:199-202.
- Jones S, Bowler PG, Walker M. Antimicrobial Activity of Silver-Containing Dressings is influenced by Dressing Conformability with a Wound Surface. *WOUNDS: A Compendium of Clinical Research and Practice* 2005;17:263-70.
- Bowler PG, Jones SA, Walker M, Parsons D. Microbicidal Properties of a Silver Containing Hydrofiber Dressing Against a variety of Burn Wound Pathogens. *J Burn Care Rehabil* 2004;25:192-6.
- Glavan N, Kaštalan M, Bosak A, Gaćanin L, Pećanić S, Jonjić N. Successful Use of Silver Impregnated Hydrofiber Dressing in the Treatment of Kerion Celsi caused by *Microporum gypseum*. *Acta Dermatovenerol Croat* 2013;21:250-2.
- Fabia R, Groner JI. Advances in the care of children with burns. *Adv Pediatr* 2009;56:219-48.
- Cohen IK, Diegelmann RF, Lindblad WJ. *Wound Healing: Biochemical and clinical aspects*. Philadelphia: W.B. Saunders Co, 1992.