

Dijagnostički pristup djetetu s akutnom boli u trbuhu

Karaman, Lucija

Master's thesis / Diplomski rad

2023

Degree Grantor / Ustanova koja je dodijelila akademski / stručni stupanj: **University of Rijeka, Faculty of Medicine / Sveučilište u Rijeci, Medicinski fakultet**

Permanent link / Trajna poveznica: <https://um.nsk.hr/um:nbn:hr:184:992059>

Rights / Prava: [In copyright](#)/[Zaštićeno autorskim pravom.](#)

Download date / Datum preuzimanja: **2024-07-12**



Repository / Repozitorij:

[Repository of the University of Rijeka, Faculty of Medicine - FMRI Repository](#)



SVEUČILIŠTE U RIJECI

MEDICINSKI FAKULTET

SVEUČILIŠNI INTEGRIRANI PREDDIPLOMSKI I DIPLOMSKI

STUDIJ MEDICINE

Lucija Karaman

DIJAGNOSTIČKI PRISTUP DJETETU S AKUTNOM BOLI U TRBUHU

Diplomski rad

Rijeka, 2023.

SVEUČILIŠTE U RIJECI

MEDICINSKI FAKULTET

SVEUČILIŠNI INTEGRIRANI PREDDIPLOMSKI I DIPLOMSKI

STUDIJ MEDICINE

Lucija Karaman

DIJAGNOSTIČKI PRISTUP DJETETU S AKUTNOM BOLI U TRBUHU

Diplomski rad

Rijeka, 2023.

Mentorica rada: doc. dr. sc. . Kristina Lah Tomulić, dr. med.

Diplomski rad ocjenjen je 7. lipnja 2023. godine na Katedri za pedijatriju, Medicinskog fakulteta u Rijeci, pred povjerenstvom u sastavu:

1. Prof. dr. sc. Goran Palčevski, dr. med. (predsjednik povjerenstva)

2. Doc. dr. sc. Ana Milardović, dr. med.

3. Doc. dr. sc. Ana Bosak-Veršić, dr. med.

Rad sadrži 49 stranica, 4 slike, 3 tablice i 49 literaturna navoda.

Zahvala

Želim se zahvaliti svojoj mentorici doc. dr. sc. Kristini Lah Tomulić na pomoći, angažiranosti, suradljivosti i profesionalnosti tijekom pisanja ovog rada.

Zahvaljujem se svojim roditeljima, a posebice mami, što su mi bili bezuvjetna podrška i omogućili da mogu ostvariti svoju želju iz djetinjstva i studiram medicinu.

Hvala mojim prijateljima bez kojih ovo putovanje ne bi bilo ni upola zanimljivo i što su mi bili podrška i rame za plakanje u teškim, ali i veselje u sretnim trenucima.

Na kraju, želim se zahvaliti svojem dečku Leonardu koji mi je pokazao da mogu i kad sam mislila da ne mogu i koji mi je dao vjetar u leđa da budem ono što jesam.

Sadržaj

1. Uvod	1
2. Svrha rada	2
3. Etiologija.....	3
4. Epidemiologija.....	4
5. Dijagnostički pristup.....	5
5.1. Anamneza	5
5.1.1. Bol.....	6
5.1.2. Prateći simptomi	8
5.1.3. Prethodne i kronične bolesti	10
5.1.4. Ginekološka i epidemiološka anamneza	11
5.1.5. Trauma abdomena	12
5.2. Klinički pregled.....	12
5.2.1. Vitalni znakovi	13
5.2.2. Pregled trbuha.....	15
5.2.2.1. Inspekcija	16
5.2.2.2. Auskultacija	16
5.2.2.3. Perkusija.....	16
5.2.2.4. Palpacija	17
5.2.3. Digitorektalni pregled.....	20

5.2.4.	Pregled ostalih organskih sustava	20
5.2.5.	Tupa trauma trbuha	21
5.3.	Laboratorijske pretrage	22
5.3.1.	Krvne pretrage.....	22
5.3.2.	Pretrage urina.....	24
5.3.3.	Mikrobiološke pretrage.....	24
5.4.	Slikovne pretrage	25
5.4.1.	Ultrazvuk abdomena	26
5.4.2.	Radiogram abdomena	29
5.4.3.	Kompjuterizirana tomografija	30
5.4.4.	Kontrastne pretrage	31
5.4.5.	Magnetska rezonancija abdomena	32
5.4.6.	Endoskopija	32
5.5.	„Alvarado“ (MANTRELS) bodovni sustav i „Pedijatrijski bodovni sustav za apendicitis“	33
6.	Rasprava.....	35
7.	Zaključci.....	37
8.	Sažetak	38
9.	Summary	39
10.	Literatura	40
11.	Životopis	49

Popis skraćenica i akronima

ALT - alanin aminotransferaza

AST - aspartat aminotransferaza

Beta-hCG - beta humani korionski gonadotropin

CRP - C-reaktivni protein

CT - kompjuterizirana tomografija

FAST - fokusirani ultrazvuk trbuha u traumi (*engl. „Focused Abdominal Sonography for Trauma“*)

GCS - Glasgow koma skala (*engl. „Glasgow Coma Scale“*)

GERB - gastroezofagealna refluksna bolest

GGT - gama-glutamil transferaza

HSP - Henoch-Schönleinova purpura

HUS - hemolitičko-uremički sindrom

MANTRELS - Migracija boli, Anoreksija, Mučnina, Osjetljivost u desnom donjem kvadrantu abdomena, Povratna bol, Vrućica, Leukocitoza, pomak bijele krvne slike u lijevo (*engl. „Migration of pain, Anorexia, Nausea, Tenderness in right lower quadrant, Rebound pain, Elevated temperature, Leucocytosis, Shift of white blood cell count to the left“*)

MR - magnetska rezonancija

NSAID - nesteroidni protuupalni lijekovi

RDG - radiogram

RDW - raspodjela eritrocita po obujmu (engl. „*red cell distribution width*“)

SAD - Sjedinjene Američke Države

UZV - ultrazvuk

1. Uvod

Akutna bol u trbuhu čest je simptom u djece te zbog toga i česti razlog zašto roditelji ili skrbnici dovode dijete u hitnu službu (1,2). Iako je u većini slučajeva uzrok boli u trbuhu benignan i nije hitan, kod određenog broja djece uzrok može biti ozbiljan poput crijevne opstrukcije ili perforacije koji zahtjeva hitnu obradu i liječenje (3). Dijagnostika akutne boli u trbuhu predstavlja značajan izazov za pedijatre pošto može biti simptom raznih etiologija, od kirurških i nekirurških, te abdominalnih i ekstraabdominalnih (2,3). Osim toga, značajan problem predstavlja i populacija koja se liječi, a to su djeca, od kojih se najčešće ne mogu dobiti adekvatni podaci o boli i koja su najčešće nesuradljiva i prestrašena kod dolaska liječniku (2). Sam dijagnostički pristup počinje od ulaska djeteta u hitnu službu (4). Potrebno je uzeti dobru heteroanamnezu od osobe koja je dovela dijete, zatim napraviti klinički pregled koji uključuje pregled svih organskih sustava s posebnim naglaskom na pregled trbuha te digitorektalni pregled i naposljetku uraditi laboratorijske i slikovne pretrage (2).

2. Svrha rada

Svrha ovog preglednog rada je na temelju dostupne literature, istražiti i prikazati dosadašnje spoznaje o etiologiji, epidemiologiji i dijagnostičkom pristupu akutnoj boli u trbuhu kod djece.

3. Etiologija

Akutna bol u trbuhu kod djece može imati kirurške, nekirurške abdominalne i ekstraabdominalne uzroke. U obzir treba uzeti i dob djeteta, pošto se neki uzroci češće javljaju u pojedinoj dobi. Dječja dob dijeli se na dojenačku do prve godine života (prva četiri tjedna traje novorođenačko doba), dob malog djeteta od 2. do 3. godine, predškolsku dob od 3. do 6. ili 7. godine, školsku dob od 6. ili 7. godine pa do završetka školovanja i adolescenciju koja počinje završetkom puberteta i završava prestankom tjelesnog rasta i razvoja (1). Kirurški uzroci u dojenačkoj dobi uključuju intususcepciju, volvulus tj. malrotaciju, inkarceriranu herniju, adhezije, idiopatsku hipertrofičnu stenozu pilorusa, Hirschsprungovu bolest i hidrokelu. U dobi malog djeteta javlja se, uz uzroke iz dojenačke dobi, i traumatska perforacija organa koja može biti posljedica mogućeg zlostavljanja, te ingestija stranog tijela. U predškolskoj dobi, kirurški uzroci mogu biti apendicitis, tupi trauma, intususcepcija, invaginacija, volvulus, Meckelov divertikul i ovarijska ili testikularna torzija. Kirurški uzroci kod školske djece i adolescenata uključuju apendicitis, kolecistitis, urolitijazu, ovarijsku ili testikularnu torziju, intestinalnu opstrukciju i opstrukciju ingvinalne hernije. Nekirurški abdominalni uzroci koji se javljaju u dojenačkoj dobi mogu biti kolike, intolerancija na laktozu, konstipacija, gastroenteritis, urinarna infekcija i gastroezofagealna refluksna bolest (GERB). U dobi malog djeteta nekirurški uzroci mogu biti intolerancija na laktozu, GERB, gastroenteritis i urinarne infekcije, a u predškolskoj uz to i mezenterijski limfadenitis i opstipacija. U školskoj dobi i adolescenciji nekirurški uzroci mogu još biti kronična crijevna upalna bolest, hepatitis, peptična ulkusna bolest, akutni pankreatitis, dismenoreja, ektopična trudnoća, funkcionalna abdominalna bol i trauma. Kod novorođenčadi treba imati na umu i nekrotizirajući enterokolitis koji se može liječiti konzervativno i kirurški. Ekstraabdominalni uzroci akutne boli u trbuhu u dojenačkoj dobi i dobi malog djeteta mogu biti bakterijske infekcije poput

pneumonije, otitisa, tonzilofaringitisa, a u predškolskoj dobi ekstraabdominalni uzroci mogu još biti i dijabetes, nefrotski sindrom, kriza u anemiji srpastih stanica, profirija i Henoch-Schönleinova purpura (HSP). Kod školske djece i adolescenata ekstraabdominalni uzroci boli mogu biti i infektivna mononukleoza, kolagenoze, pelvična upalna bolest, epididimitis i hemolitičko-uremički sindrom (HUS) (2-4). Bez obzira na podjelu prema dobi, svi ovi uzroci mogu se javiti u svakoj životnoj dobi, te je stoga diferencijalna dijagnoza akutne boli u truhu u djece izrazito široka i u nekim slučajevima postavljanje ispravne dijagnoze predstavlja pravi izazov za liječnike.

4. Epidemiologija

Akutna bol u abdomenu česti je razlog dolaska u pedijatrijsku hitnu ambulantu. U Sjedinjenim Američkim Državama (SAD), od 5% do 10% svih pedijatrijskih bolesnika koji dolaze u hitnu službu, dolaze zbog boli u abdomenu. Čak do 38% djece u SAD-u jednom tjedno žali se na abdominalnu bol, a 24% žali se na bol koja traje više od osam tjedana (5). U studiji Hwang J. i sur., napravljena je analiza 244 bolesnika u dobi od 1 do 13 godina koji su došli u bolnicu s prezentacijom netraumatske abdominalne boli (6). Od 244 bolesnika, u 16.3% dijagnosticiran je mezenterični adenitis, u 11.3% nije razjašnjena etiologija, faringitis je dijagnosticiran u 9.4%, konstipacija u 9%, pneumonija u 8.6% i bakterijski enteritis u 6.5%. Visokorizične etiologije, koje su definirane kao kirurške i medicinske hitnoće, bile su razlog dolaska u 14.7% djece, a od toga kirurške hitnoće su se javile kod 5.7%. Od kirurških hitnoća, prevalentne su bile intususcepcija (4.1%), apendicitis (2.9%), hemoragični gastritis (2%), paralitički ileus (1.6%), hidronefroza (1.2%) i purpura (0.8%). U studiji Erkan, T. i sur., od 7442 djece u dobi od 2 do 16 godina, koliko je zaprimljeno na hitni prijem, 399 tj. 5.4% došlo je zbog akutne abdominalne

boli, od kojih je kao konačnu dijagnozu 23.7% imalo infekciju gornjih dišnih puteva s/bez komplikacijom upale srednjeg uha ili sinusitisa, 15.4% abdominalnu bol idiopatske etiologije, 15.4% gastroenteritis, 9.4% konstipaciju i 8% urinarnu infekciju. Konzultacija dječjeg kirurga je bila potrebna kod 88 bolesnika, od kojih je 17 tj. 20.7% trebalo kirurški zahvat. Apendicitis je bio konačna dijagnoza kod 88% kirurških bolesnika (7).

5. Dijagnostički pristup

Dijagnostički pristup kod akutne boli u trbuhu kod djece mora biti temeljit zbog brojnih etiologija koje treba uzeti u obzir, od visokorizičnih poput intususcepcije do benignijih poput intolerancije na laktozu. U dijagnostičkom pristupu treba uzeti detaljnu anamnezu i napraviti klinički pregled te to, ukoliko je potrebno, upotpuniti laboratorijskim i slikovnim pretragama kako bi se došlo do konačne dijagnoze.

5.1. Anamneza

Anamneza je, zajedno s kliničkim pregledom, osnova na kojoj treba početi graditi mišljenje o diferencijalnoj dijagnozi boli u trbuhu djeteta. Najčešće se uzima heteroanamnestički od roditelja, osobito kod dojenčadi i mlađe djece, a kod starije školske djece i adolescenata autoanamnestički uz heteroanamnezu roditelja (1). Pritom se počinje od osobne anamneze gdje je važan podatak dob djeteta, pošto to može olakšati u kojem smjeru liječnik treba razmišljati diferencijalno dijagnostički (8). U anamnezi djeteta s akutnom boli u trbuhu važno je pitati podatke o boli, pratećim i sistemskim simptomima, tupoj traumi, podatke o prijašnjim i kroničnim bolestima, te uzeti ginekološku i epidemiološku anamnezu (1-3).

5.1.1. Bol

Način nastanka, priroda i intenzitet, lokacija i širenje, trajanje i progresija, je li bilo i kad su bile ranije epizode bolova, što je dijete radilo kad su se bolovi pojavili i koji su čimbenici koji olakšavaju ili pojačavaju bol, pitanja su koja treba pitati za opis same boli (2,8).

Novorođenčad, dojenčad i mala djeca, najčešće dovedu roditelji zbog pojačane iritabilnosti i neutješnog plača. Ponekad roditelji opisuju da dojenče podiže noge prema trbuhu i ispruža ih tijekom plača, što može ukazivati na bol u trbuhu. Predškolska djeca, školska djeca i adolescenti obično mogu lokalizirati bol (3).

Nastanak boli može biti nagao ili postupan. Nagli nastanak boli je moguć kod perforacije, dok je kod upale nastanak boli obično postupan (2).

Intenzitet boli subjektivan je doživljaj bolesnika i zbog toga bi se bolesniku trebala ponuditi ljestvica boli, koja može biti slikovna ili brojana, ovisno o dobi djeteta (2).

Nadalje, bol se može opisati po prirodi, je li ona tupa ili oštra i probadajuća ili je pak grčevita ili konstantna (2). Visceralna bol kojoj je uzrok ozljeda šupljeg organa po prirodi je obično duboka i grčevita te se osjeti u području dermatoma koji je inervacijski povezan s tim organom; bol se ne osjeti na onom mjestu gdje se zapravo odvija patološki proces. Kad je riječ o ozljedi kapsule organa ili dubokog vezivnog tkiva, ta bol može postati oštrija te ju je lakše lokalizirati. Somatska bol, za razliku od visceralne obično je intenzivna, oštra i/ili probadajuća te se dobro lokalizira. Ona nastaje stimulacijom receptora za bol koji se nalaze u koži, potkožnom tkivu ili fasciji i drugim vezivnim organima (9,10). Tako je kod apendicitisa, akutnog pankreatitisa i ovarijske torzije bol po prirodi oštra i konstantna, a kod urolitijaze i intususcepcije oštra i intermitentna; kod invaginacije i crijevne opstrukcije je grčevita. Konstantna bol ili bol koja ne nestaje između spazma, treba biti alarm na upalu ili strangulaciju kao komplikaciju crijevne

opstrukcije (2,4). Kod ingvinalne hernije ili infekcije urinarnog trakta, bol će po prirodi biti više tupog karaktera (9).

Lokalizacija boli, iako ne uvijek, može upućivati na etiologiju bolesti. Epigastrij je najčešće mjesto lokalizacije bolnih podražaja koji dolaze iz želuca, duodenuma i gušterače te može upućivati na gastritis i pankreatitis (3,9). Bol u desnom hipogastriju najčešće će potjecati iz bilijarnog stabla i jetre i upućivati na kolecistitis i hepatitis kao etiologiju (3). Periumbilikalno područje često će biti lokalizacija bolnih podražaja iz distalnog dijela tankog crijeva, cekuma, apendiksa i uzlaznog i desnog dijela transversalnog debelog crijeva te može uputiti da je etiologija apendicitis, invaginacija ili crijevna opstrukcija (2,9). Kod apendicitisa, bol se prvo pojavljuje periumbilikalno pa se nakon nekoliko sati mijenja lokalizaciju u donji desni kvadrant. Bolni podražaji iz silaznog dijela debelog crijeva, urinarnog trakta i organa koji se nalaze u zdjelici, uobičajeno se lokaliziraju suprapubično (9). Kod konstipacije bol je najčešće smještena na lijevoj strani abdomena, dok kod urolitijaze, lokalizacija boli može biti jednostrano u leđima (2,4). Kod peritonitisa, bol ne mora imati određenu lokalizaciju, nego je difuzna i zahvaća čitav abdomen (9).

Širenje boli može biti značajan podatak koji će uputiti koja je konačna dijagnoza. Širenje boli kod bilijarnih kolika često je u desnu skapulu; pankreatitisi, crijevne opstrukcije i apendicitisi mogu se širiti u leđa, a renalne kolike u istostranu ingvinalnu regiju (2,3,9). Bol se može projicirati iz ekstraabdominalnih središta upale tako što se živčana vlakna idu istim putem kao i senzorička vlakna za abdominalnu stijenu. Tako kod pneumonije, iako je upalni proces lociran u parijentalnoj pleuri, bol može biti locirana i širiti se u abdomen (9).

Bol se može smanjivati ili pojačavati, a ukoliko jaka bol traje više od tri do četiri sata, treba isključiti kiruršku etiologiju (2,11).

Ukoliko dijete s jakim boli nepomično leži, to može biti znak da se radi o peritonitisu, dok ako se dijete savija i pokušava naći položaj u kojem će ga manje boljeti, moguće je da se radi o opstruktivnoj etiologiji poput urolitijaze ili kolelitijaze (2).

5.1.2. Prateći simptomi

Prateći simptomi koji se mogu javiti uz bol u trbuhu mogu biti mučnina, povraćanje, proljev, konstipacija, povišena tjelesna temperatura, ikterus, disurija, polakisurija, vaginalni iscjedak i drugi sistemni simptomi poput kašlja, tahipneje, boli u prsima, boli u grlu, polidipsije, poliurije, osipa na koži i boli u zglobovima.

Povraćanje je česti simptom koji prati akutnu bol u trbuhu. Prilikom uzimanja anamneze, potrebno je pitati kakav je bio povraćani sadržaj. Ukoliko je u sadržaju bilo žuči, to može biti pokazatelj crijevne opstrukcije koja se nalazi ispod papille Vateri (2-4). Ako je bolesnik povraćao sadržaj koji je bio boje kave, moguće je da se radi o ezofagitisu, gastritisu, želučanom vriedu ili traumi zbog namjernog povraćanja. Kod ezofagitisa i gastritisa povraćani sadržaj također može biti i žarko crvene boje i malog volumena, a kod peptičnog i duodenalnog ulkusa, ezofagealnih varikoziteta i Mallory-Weiss sindroma povraćani sadržaj može biti žarko crvene boje, ali većeg volumena. Kod gastroenteritisa, ali i kod opstrukcije iznad papille Vateri, u povraćanom sadržaju može se naći želučani sadržaj i ostatci hrane (12). Miserere tj. povraćanje smeđe-zelenog fekalnog sadržaja, pokazatelj je crijevne opstrukcije (2,13). Ekstraabdominalni uzroci kod kojih se može javiti povraćanje mogu biti urinarna infekcija ili dijabetička ketoacidoza (3).

Proljev je najčešće simptom gastroenteritisa. No, važno je pitati kakva je konzistencija, postoji li promjena u boji stolice te je li prisutna krv ili sluz u stolici. Vodenasti proljev će najčešće biti

simptom gastroenteritisa, ali može biti i apendicitisa s perirektalnim apscesom (12). Krvavi proljev s primjesom sluzi, upućuje da se radi ili o infektivnom enterokolitisu ili o upalnoj bolesti crijeva. Ukoliko stolica izgleda kao „žele od ribiza“, uzrok će najvjerojatnije biti invaginacija (2).

Konstipacija je česti simptom crijevne opstrukcije ili funkcionalne konstipacije. Funkcionalna konstipacija često se javlja kod male djece zbog učenja defekacije ili zbog prehrambenih navika, a očituje se smanjenom učestalošću defekacije i stolicom koja teško izlazi i, ako iziđe, je vrlo tvrda i može dovesti do fekalne impakcije (3,12). Stolica koja je žarko crvena i malog volumena može ukazivati da, uz konstipaciju, bolesnik ima i fisure ili hemoroide. Također, takva stolica može biti simptom i kod HSP ili polipa (12).

Ukoliko bolesnik ima melenu tj. crnu stolicu, to može biti pokazatelj gastričnog ili duodenalnog ulkusa, a ako ima aholičnu tj. blijedu stolicu, pokazatelj bilijarne opstrukcije (12).

Povišena tjelesna temperatura najčešće je simptom nekirurških i ekstraabdominalnih uzroka poput gastroenteritisa, urinarnih infekcija, streptokoknog faringitisa, pneumonije bazalnog reznja i upalne zdjelice bolesti ukoliko je prvi simptom bio povišenje temperature. Ukoliko su prvi simptomi bili bol ili povraćanje, moguće je da se radi o razvoju peritonitisa zbog nekog od kirurških uzroka. Kod apendicitisa bolesnik je obično subfebrilan na početku bolesti te temperatura s progresijom simptoma raste (4,8).

Žutica se može javiti ukoliko je došlo do opstrukcije žučnih vodova kao npr. kod kolelitijaze, ali može se javiti i kod pankreatitisa (11).

Vaginalni iscjedak sa/bez povišene tjelesne temperature, metroragija i bolna menstruacija zajedno s abdominalnom boli, kod djevojčica školske dobi u pubertetu i adolescentica, mogu biti simptom upalne bolesti zdjelice. Gnojni vaginalni iscjedak također može biti simptom salpingitisa. Stoga je važno uzeti ginekološku anamnezu kod djevojčica te dobi (2,8).

Abdominalna bol udružena sa dispnejom, kašljem i boli u prsima može govoriti u prilog tome da se radi o pneumoniji.

Polaksiurija i dizurija pokazatelj je da je najvjerojatnija etiologija urinarna infekcija. Kod bolesnika koji, uz bol u trbuhu, imaju polidipsiju i poliuriju, moguće je da imaju šećernu bolest. Stoga je bitno pitati količinu urina koju bolesnik izmokri, koliko često mokri, postoji li bol dok mokri i postoje li promjene u samoj mokraći (2,14).

Sumnja na HSP može se postaviti ukoliko se bolesnik, uz bol u trbuhu, žali na atralgiju i ima palpabilnu purpuru (2,15).

5.1.3. Prethodne i kronične bolesti

Akutna bol u trbuhu može se javiti i nakon preboljenja bolesti ili nakon operativnih zahvata, stoga je bitno pitati je li dijete nedavno preboljelo neku bolest ili imalo operativnih zahvata te je li uzimalo neke lijekove zbog navedenog.

Uzimanje nesteroidnih protuupalnih lijekova (NSAID) može uzrokovati dispepsiju uzrokovanu lijekovima, te onda i gastritis i gastrični ulkus (3,12). Rizik za nastanak ulkusa se dodatno povećava ukoliko je bolesnik bio na kortikosteroidnoj terapiji ili inače boluje od gastričnog ulkusa (12). Dijete koje je imalo operaciju na abdomenu bilo kojeg uzroka može kao komplikaciju razviti crijevnu opstrukciju koja je nastala kao posljedica novonastalih priraslica (4).

Akutna bol u trbuhu može biti i simptom egzacerbacije ili komplikacije nekih kroničnih bolesti. Djeca i adolescenti koja boluju od cistične fibroze i anemije srpastih stanica mogu razviti kolecistitis. Anemija srpastih stanica može dovesti i do vazookluzivne krize kojoj jedan od

simptoma može biti i bol u trbuhu. Bolesnici s nefrotskim sindromom i kroničnim ascitesom mogu razviti primarni bakterijski peritonitis. Bol u trbuhu kod oboljelih od dijabetesa, može biti i znak razvitka dijabetične ketoacidoze. Crijevna opstrukcija i fulminantni enterokolitis može se razviti kod bolesnika s Hirschsprungovom bolesti. Akutna bol u trbuhu može biti i simptom kod egzacerbacije upalne bolesti crijeva (4).

5.1.4. Ginekološka i epidemiološka anamneza

Ginekološku anamnezu potrebno je uzeti kod djevojčica koje su u pubertetu. Bol u trbuhu kod djevojčica u pubertetu može biti simptom kod dismenoreje, upalne zdjelične bolesti ili ektopične trudnoće (16). Ginekološka anamneza započinje pitanjem kad je bila prva menstruacija tj. menarha te kakvi su menstrualni ciklusi, jesu li pravilni, kakvi su predmenstrualni simptomi i koliko traje sama menstruacija, je li obilna i/ili bolna. Nadalje, bolesnicu treba pitati kad je bio datum posljednje menstruacije i koristi li neki oblik kontracepcije. Treba uzeti i opstetričku anamnezu i koliko je adolescentica rodila djece, koliko je od te djece bilo živorođenih i broj pobačaja (namjernih i spontanih). Ukoliko je bilo prethodnih trudnoća, potrebno je pitati koliko su trajale, je li bilo komplikacija u trudnoći i/ili porodu, koliko je trajao porod i na koji način se dovršila trudnoća. Također potrebno je pitati koja je bila porođajna masa i dužina djeteta, kakav je bio psihomotorni razvoj i ima li eventualno dijete neke bolesti (17).

Epidemiološku anamnezu potrebno je uzeti zbog sumnje da je uzrok boli infektivne prirode. Naime, jedan od najčešćih razloga boloba u trbuhu u djece je infektivni gastroenteritis (12). U epidemiološkoj anamnezi potrebno je pitati u kojim uvjetima dijete živi, je li bio u kontaktu sa zaraženom osobom ili životinjama, te je li boravilo u prirodi i primijetilo ubode komaraca i/ili

krpelja. Nadalje, potrebo je saznati podatke o nedavnim putovanjima i konzumiranju neke hrane koja može biti potencijalni izvor patogena. Na kraju, potrebno je uzeti podatke o cijepljenju u svrhu saznanja protiv kojih je uzročnika bolesnik zaštićen (12,18).

5.1.5. Trauma abdomena

Tupa trauma trbuha može biti životno ugrožavajuće stanje. Može se dogoditi kod sudara motornih vozila, naleta vozila na pješaka, upotrebe sigurnosnog pojasa ili kod padova s visine više od tri metra ili visine dva do tri puta više od visine bolesnika, no uzrok može biti i udarac od volan bicikla, stol ili pad na neki objekt što roditelji ili skrbnici mogu odbaciti kao mogući uzrok ozljede. Tupa trauma trbuha može nastati i kod zlostavljanja, tako da je potrebno dobro procijeniti je li to potencijalni uzrok traume. Svi ti uzroci mogu dovesti do tupe traume ili perforacije organa (3,4,19). Tupa trauma je opasna zato što se simptomi ne moraju odmah razviti. Tako kasni simptomi mogu biti bol u lijevom ramenu kod hematoma slezene koji se polako povećava ili povraćanje kod hematoma dvanaesnika koji radi opstrukciju prolazu sadržaja (4). Ukoliko tijekom uzimanja anamneze osoba kojoj se postavljaju pitanja negira da postoji trauma ili se odgovori ne poklapaju sa stupnjem težine ozljede, odgovori se ne poklapaju tijekom uzimanja anamneze u više navrata, prebacuje se odgovornost za izazivanje ozljede na samog bolesnika, mlađeg brata ili sestru ili kućnog ljubimca, te se predugo odgađao dolazak u bolnicu, treba se postaviti sumnja da se radi o zlostavljanju djeteta (20).

5.2. Klinički pregled

Klinički pregled mora biti detaljan i uključivati ocjenu vitalnih znakova, pregled abdomena, ali i ostalih organskih sustava (4). Pregled djeteta s akutnom boli u trbuhu započinje samim

ulaskom djeteta u ambulantu kad se prilikom ulaska djeteta može dobiti opći dojam o stanju djeteta. Liječnik inicijalno promatra stanje svijesti, boju kože, dobiva li utjehu od osobe koja ga je dovela u ambulantu, postiže li kontakt s tom osobom ili liječnikom te leži li mirno, ili se namješta u položaj u kojem bol postaje manja (antalglični položaj) (8). Bolesnik koji je razvio peritonitis će ležati mirno pošto je bol difuzna, dok će se bolesnik s bubrežnim ili žučnim kolikama pokušati namjestiti u što ugodniji položaj bez boli. Blijedi bolesnik ima slabu perfuziju i postoji mogućnost hipovolemije. To može biti slučaj kod unutarnje traume abdominalnih organa, volvulusa ili intususcepcije ili perforacije organa i razvijenog peritonitisa. Žuta boja bolesnika može ići u prilog da je uzrok bolest jetre ili razaranje crvenih krvnih stanica kao kod anemije srpastih stanica (4).

5.2.1. Vitalni znakovi

Prilikom kliničkog pregleda, prvo je potrebno provjeriti vitalne znakove, a to su svijest, disanje, cirkulacija i tjelesna temperatura (1). Prilikom procjene stanja svijesti, kod djece mlađe od dvije godine može se koristiti modificirana pedijatrijska Glasgow Koma Skala (GCS, Glasgow Coma Scale), a kod djece starije od dvije godine standardna GCS. GCS se boduje od tri do 15, pri čemu je tri najgori rezultat, a u samo bodovanje ulaze tri komponente, odgovor očima, verbalni i motorni odgovor (21).

Tablica 1. Glasgow Koma Skala i pedijatrijska Glasgow Koma Skala (21)

Odgovori	Glasgow Koma Skala	Pedijatrijska Glasgow Koma Skala	Bodovi
Odgovor očima	Spontano otvara oči	Spontano otvara oči	4
	Otvora oči na zapovijed	Otvora oči na zvuk	3
	Otvora oči na bolni podražaj	Otvora oči na bolni podražaj	2
	Nema odgovora	Nema odgovora	1
Verbalni odgovor	Odgovara orijentirano	Vokalizacija ovisno o dobi, smiješak, interakcija	5
	Odgovara dezorijentirano, konfuzno	Plače, iritabilno je	4
	Odgovara neprimjerenim sadržajem	Plače na bol	3
	Odgovara nerazumljivim govorom	Stenje na bol	2
	Nema odgovora	Nema odgovora	1
Motorni odgovor	Prati naredbe	Spontani pokreti (odgovara na verbalnu naredbu)	6
	Lokalizira bolni podražaj	Odmiče se na dodir (lokalizira bolni podražaj)	5
	Odmiče se od bolnog podražaja	Odmiče se od bolnog podražaja	4
	Fleksija na bolni podražaj	Fleksija na bolni podražaj	3
	Ekstenzija na bolni podražaj	Ekstenzija na bolni podražaj	2
	Nema odgovora	Nema odgovora	1

Prilikom procjene stanja disanja procjenjujemo frekvenciju, znakove dispneje, popratne čujne fenomene poput stenjanja, jecanja, stridora, hripanja i sl. (1). Kod djeteta s akutnom boli u trbuhu nalaz tahipneje može biti znak da je etiologija u prsnom košu tj. da je moguće da se radi o pneumoniji ili može biti znak hiperventilacije uslijed metaboličke acidoze. Metabolička acidoza se može javiti kod crijevne opstrukcije, peritonitisa, uremije, teške dehidracije kod gastroenteritisa ili kod dijabetičke ketoacidoze (3,4).

Kako bi se procijenilo stanje cirkulacije treba se mjeriti frekvencija i punjenost pulsa, vrijeme rekapilarizacije i arterijski tlak (1). Hipertenzija kod djece s boli u trbuhu može biti znak da se radi o profiriji ili HSP (3). Hipotenzija pak govori da je došlo ili do gubitka intravaskularne tekućine ili da se radi o septičkom šoku s peritonitisom koji se može javiti kod perforiranog

apendicitisa. Intravaskularni gubitak tekućine može nastati uslijed gastroenteritisa i posljedično teške dehidracije, zatim kapilarnog cijeđenja zbog crijevne opstrukcije nastale uslijed intususcepcije ili volvulusa te nekih tropskih bolesti poput tifusa ili dengue groznice ili zbog nastanka hematoma uslijed ozljede organa (3,4). Tahikardija mora biti znak upozorenja da se možda radi o sepsi, sindromu sistemskog upalnog odgovora, šoku, crijevnoj opstrukciji ili peritonitisu uzrokovanog perforacijom organa (3).

Na kraju, mjeri se tjelesna temperatura rektalno ili aksilarno (1). Povišena tjelesna temperatura obično je znak infekcije pa će se postaviti sumnja na gastroenteritis, pneumoniju, tonzilofaringitis ili urinarnu infekciju (4).

5.2.2. Pregled trbuha

Pregled trbuha treba obuhvaćati inspekciju, auskultaciju, perkusiju i palpaciju. Tijekom pregleda, dijete treba biti mirno i treba mu biti što ugodnije. To se može postići distrakcijom poput razgovora ili igračaka i pregledom dok ga u krilu drži roditelj ili skrbnik ili da tijekom pregleda roditelj/skrbnik drži ruke na trbuhu (2,4). Prije pregleda, ako je dijete dovoljno staro da razumije, potrebno je reći kako mu se ne želi nanijeti bol, a tijekom samog pregleda, za početak, roditelj/skrbnik može staviti svoje ruke na trbuh i liječnik na njegove sve dok dijete ne dopusti da ga liječnik sam pregleda, te voditi dijete kroz tijek pregleda što će mu se raditi i gdje će ga se dirati i što samo dijete može napraviti kako bi bio dio procesa (8,22). Tijekom pregleda, dijete treba u potpunosti skinuti (22).

5.2.2.1. *Inspekcija*

Tijekom inspekcije, najbolje bi bilo da dijete leži na leđima, ukoliko je to moguće. Prilikom inspekcije treba detaljno pregledati cijeli trbuh i tražiti ima li promjena na koži poput osipa ili hematoma, jesu li vidljive vene, tvorbe, crijevne vijuge ili ožiljci od prethodnih operacija, pregledati otvore hernija, te vidjeti postoji li distenzija trbuha (2,5). Promjene na koži koje mogu ići u prilog unutrašnjem krvarenju su Cullenov i Grey-Turnerov znak. Cullenov znak vidljiv je kao plavkast pupak, dok Grey-Turnerov znak označava nalaz ekhimoza na kostovertebralnim kutovima (2,23). Purpura može biti znak HSP (23). Ukoliko je došlo do povećanja jetre, slezene, bubrega, na trbuhu se može vidjeti navedeni uvećani organ. Intraabdominalne tvorbe se mogu još vidjeti i kod tumora crijeva ili struktura u retroperitoneumu (2). Na crijevnu opstrukciju može se posumnjati ukoliko je trbuh distendiran i vidljive su crijevne vijuge (3).

5.2.2.2. *Auskultacija*

Auskultacija peristaltike može biti dodatan alat za lokalizaciju boli, osobito kod dojenčadi i male djece, pošto će ona rukom pokušati odgurnuti stetoskop (8). Peristaltički zvukovi se u normalnom nalazu čuju svakih nekoliko sekundi (2). Ukoliko se čuje pojačana peristaltika, uzrok može biti opstrukcija crijeva ili gastroenteritis (2,8). Na ileus ili iritaciju peritoneuma uslijed apendicitisa upućivati će izostanak peristaltičkih zvukova više od 30 sekundi (2,4).

5.2.2.3. *Perkusija*

Perkusija trbuha, uz auskultaciju, također može služiti za lokalizaciju boli i procjenu osjetljivosti same trbušne stijenke. Ukoliko je nalaz uredan perkutorno se čuje rezonancija

pošto je u crijevima normalno prisutan zrak (2). Ukoliko je prisutna osjetljivost na perkusiju i javi se defans trbušne stijenke, može se postaviti velika sumnja da se radi o nadražaju peritoneja uslijed apendicitisa ili kolecistitisa. Nalaz timpanizma znači da se u crijevima nalazi previše zraka i govori u prilog distendiranih crijeva (4). Muklina će biti prisutna kod intraabdominalnih tvorbi i intraperitonealne tekućine kod koje će se s pomicanjem bolesnika u drugi položaj, pomaknuti i sama muklina (2,4). Kod perkusije suprapubične regije, muklina će upućivati na puni mokraćni mjehur koji može biti pun jer se bolesnik nije izmokrio prije pregleda ili zbog retencije urina. Perkusijom jetre u gornjem desnom kvadrantu, može se odrediti otprilike veličina jetre (2).

5.2.2.4. Palpacija

Kako bi se napravio što bolji pregled, kod dovoljno stare djece, treba ih zamoliti da saviju noge u koljenima jer se tako opuste trbušni mišići (2). Palpacija se najčešće radi u četiri kvadranta: gornjem desnom, gornjem lijevom, donjem desnom i donjem lijevom kvadrantu. Dodatno se bol još može lokalizirati epigastrično i periumbilikalno (4,12). Prije samog početka palpiranja trbuha, dobro je pitati bolesnika gdje ga najviše boli. Na taj način može se započeti palpirati dio trbuha koji je najdalje od mjesta boli i postepeno približavati osjetljivom mjestu (2,4). Palpacija započinje nježno i ako se na nježni pritisak ne osjeti bol, palpacija se ponovi, ali jačim pritiskom. Prilikom palpacije može se ustanoviti postoji li defans trbušne stijenke, mjesto posebne bolnosti ili tvorbe (2,5). Kod peritonitisa, palpacijom će se osjetiti defans trbušne stijenke i na taj način indicirati da postoji upalni proces u trbušnoj šupljini (2,4). Kod gastroenteritisa, bolesnik će se žaliti da ga boli cijeli truh, ali neće biti prisutnog defansa kao kod peritonitisa (12).

Tablica 2. Diferencijalna dijagnoza bolova u trbuhu po mjestu bolnosti (12)

GORNJI DESNI KVADRANT	EPIGASTRIJ	GORNJI LIJEVI KVADRANT
Hepatitis	Gastroezofagealni refluks	Splenomegalija
Kolecistitis	Ezofagitis	Infarkt slezene
Kolelitijaza	Gastritis	Traumatska ozljeda slezene
Kolangitis	Želučani ulkus	Pneumonija donjeg lijevog režnja
Bolest bubrega	Duodenalni ulkus	Bolest bubrega
Bolest mokraćnih puteva	Pankreatitis	Bolest mokraćnih puteva
Pneumonija donjeg desnog režnja	Volvulus želuca	
	Volvulus početnog dijela tankog crijeva	
DONJI DESNI KVADRANT	PERIUMBILIKALNO	DONJI LIJEVI KVADRANT
Konstipacija	Konstipacija	Konstipacija
Mezenterični limfadenitis	Rani apendicitis	Spazam debelog crijeva
Chronova bolest	Pankreatitis	Kolitis
Crijevna opstrukcija	Volvulus tankog crijeva	Torzija ovarija
Apendicitis	Inkarcerirana umbilikalna hernija	Ektopična trudnoća
Intususcepcija	Funkcionalna bolest	Torzija testisa
Torzija ovarija	Gastroenteritis	Hernija
Ektopična trudnoća	Henoch-Schönleinova purpura	Volvulus sigmoida
Torzija testisa		
Hernija		

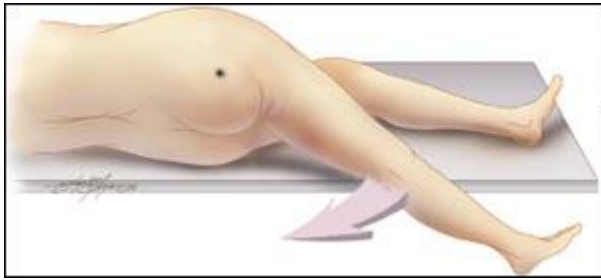
Bolesnik se kod konstipacije, funkcionalne bolesti, HSP i volvulusa može žaliti i na bol u cijelom trbuhu. Dijete se na bol u cijelom trbuhu može žaliti i kod streptokoknog faingitisa, upalne bolesti crijeva, dijabetične ketoacidoze, profirije, anemije srpastih stanica i intususcepcije (12).

Prilikom palpacije trbuha, može se provjeriti i postoji li bolnost u McBurneyjevoj točki.

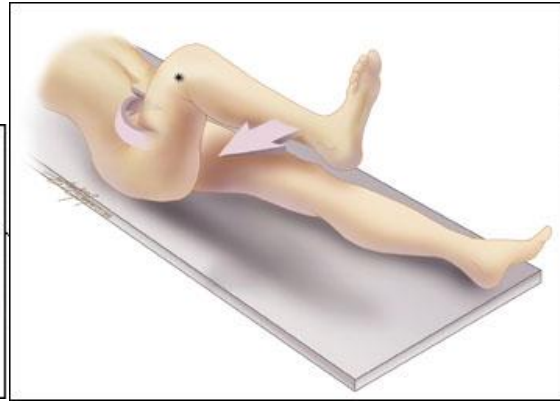
McBurneyjeva točka nalazi se na dvije trećine dužine između pupka i spine ilijake anterior superior. Bolnost u McBurneyjevoj točki znak je da se vjerojatno radi o apendicitisu. Da se radi o apendicitisu može potvrditi i Rowsingov znak, iliopsoasni test i opturatorni test.

Rovsingov znak bit će pozitivan ako bolesnik osjeti bol u donjem desnom kvadrantu prilikom palpacije donjeg lijevog kvadranta. Iliopsoasni test izvodi se tako da liječnik napravi pasivnu

ekstenziju u desnom kuku s ekstendiranom nogom u koljenu. Opturatorni test izvodi se tako da se desni kuk flektira i rotira prema medijalno. Pozitivni iliopsoasni i opturatorni test, osim na apendicitis i rupturu apendiksa, može upućivati i na iliopsoasni apsces (2,12,24).



Slika 1. Iliopsoasni test (25)



Slika 2. Opturatorni test (25)

Palpacija jetre izvodi se tako da bolesnik leži, pri udisaju se učini jači pritisak na trbuh u medioklavikularnoj liniji, a pri izdisaju se, prolaskom jetre pod prstima, pokuša odrediti do kuda seže jetra i postoji li organomegalija (2,23). Bolnost jetre može biti znak hepatitisa (2). Prilikom palpacije jetre potrebno je provjeriti i postojanje Murphyjevog znaka. Murphyjev znak označava prestanak disanja pri dubokom udisaju tijekom palpacije područja ispod desnog rebrenog luka uz rub mišića rectusa abdominis. Pozitivan Murphyjev znak govori u prilog da se radi o kolecistitisu (23).

Palpacija slezene izvodi se isto kao palpacije jetre, ali na lijevoj strani. Kod djece je normalno da se palpira vrh slezene, osobito pri udisaju. Uzrok povećane slezene mogu biti portalna venska hipertenzija ili invazija zloćudnom bolesti, te ekstramedularna hematopoeza, povećano uništavanje eritrocita ili hiperplazija retikuloendotelnog sustava (2).

5.2.3. Digitorektalni pregled

Digitorektalni pregled dopuna je pregledu trbuha i ne treba biti dio rutinskog pregleda (2,5). Trebao bi se napraviti ako je u anamnezi navedena krv u stolici, crna stolica, postoji sumnja da se radi o konstipaciji, fekalnoj impakciji, Hirschsprungovoj bolesti, invaginaciji ili apscesu u zdjelici (2,4,8). Tvrda stolica može ići u prilog konstipaciji, ali ne može reći koji je pravi razlog zašto je došlo do konstipacije. Krv u stolici može indicirati da se radi o intususcepciji, upalnoj bolesti crijeva, gastroenteritisu ili konstipaciji s analnom fisurom (4).

5.2.4. Pregled ostalih organskih sustava

Klinički pregled treba obuhvaćati i pregled kardiovaskularnog, respiratornog i urinarnog sustava, pregled uha, grla i nosa, a pogotovo pregled zdjelice i perianalne i perigenitalne regije (2,4,26).

Jedni od češćih ekstraabdominalnih uzroka akutne boli u trbuhu jesu pneumonija, tonzilofaringitis i otitis medija, stoga je važno ne preskočiti pregled pluća, uha, grla i nosa (26,27). Pri pregledu grla, nalaz eritema i eksudata ždrijela i tonzila, govoriće u prilog tonzilofaringitisa. Prigušenost plućnog zvuka te prisutnost bronhalnog disanja, kreptacija, hropca i šumova kod auskultacije pluća, govoriće u prilog pneumoniji. Prigušeni srčani tonovi mogu govoriće u prilog perikarditisa, dok prisutnost galpnog ritma govoriće o miokarditisu. Kod izvođenja lumbalne punkcije, pozitivan nalaz će upućivati prema pijelonefritisu ili urolitijazi (3,4).

Posebna pozornost se treba obratiti na pregled spolnih organa. Pri boli u donjem dijelu abdomena i ingvinalnoj regiji kod dječaka, ne smiju se zaboraviti pregledati skrotum i testisi. Ukoliko se torzija testisa ne prepozna unutar šest sati od početka boli, moguć je njihov

gubitak (28). Osim torzije testisa, uzrok boli u trbuhu u perigenitalnoj regiji može biti i inkarcerirana ingvinalna hernija (2,4). Kod djevojčica potrebno je napraviti inspekciju vanjskih organa. Nalaz vaginalnog iscjetka može sugerirati ako se radi o infekciji spolnih organa, a nalaz imperforiranog himena zastoj menstrualne krvi i posljedično bol u trbuhu. Kod seksualno aktivnih djevojaka, potrebno je konzultirati ginekologa kako bi se isključila mogućnost ektopične trudnoće i upalne bolesti zdjelice (4,23). Potrebno je napraviti i pregled perianalne regije kako bi se isključilo postojanje hemoroida, fistula, fisura ili znakova traume (2).

5.2.5. Tupa trauma trbuha

Klinički pregled kao i kod svih bolesnika započinje provjerom vitalnih znakova. Ako se ustanovi da je bolesnik hemodinamski stabilan, potrebno je pratiti vitalne znakove da ne bi došlo do njihove kasnije promjene (19). No to ne treba biti jedini faktor kojim će se odrediti radi li se o unutarnjem krvarenju ili ne pošto se i dosta opsežno unutarnje krvarenje može maskirati normalnim sistoličkim tlakom (29). Prilikom pregleda trbuha, bitno je uočiti znakove koji mogu ukazivati da se radi o unutarnjem krvarenju. To su Grey-Turnerov znak, Cullenov znak, znak „zaštitnog pojasa“, tragovi automobilskih guma i ručki od bicikla, abrazije, eritem itd. (19,23,30). Cullenov znak označava plavkastu boju pupka, dok je Grey-Turnerov znak prisutnost ekhimoza na kostovertebralnim kutovima (2,23). Znak „zaštitnog pojasa“ može biti vidljiv kao posljedica nesreće uzrokovane sudarom vozila. Znak „zaštitnog pojasa“ vidljiv je kao jasno ocrtane ekhimoze, eritem i abrazije koji preslikavaju mjesto gdje se nalazio zaštitni pojas. Na trbuhu je moguće vidjeti tragove kad zaštitni pojas nije bio vezan preko zdjelice nego preko trbuha (30). U studiji Lutz N. i sur. iz 2004. godine ustanovljeno je da su djeca koja

su imala znak „zaštitnog pojasa“ na trbuhu imala 232 puta veću šansu da imaju unutarnje krvarenje. Prisutnost znaka zaštitnog pojasa je imala senzitivnost od 74% i specifičnost od 99% za unutarnje krvarenje (31). Kod auskultacije trbuha, bitno je slušati postoji li prisutnost peristaltike. Odsutnost peristaltike može sugerirati da se radi o produljenom ileusu koji traje više od četiri sata. Pri palpaciji trbuha bitno je zamijetiti postoji li distenzija i osjetljivost trbušne stijenke i znakova iritacije peritoneuma poput rigidnosti i defansa trbušne stijenke i prisutnosti Kehrova znaka. Kehrov znak očituje se bolnošću u lijevom ramenu prilikom palpacije gornjeg lijevog kvadranta. Kod palpacije slezene i jetre bitno je provjeriti postoji li fraktura donjih rebara. Frakture donjih rebara često idu zajedno s rupturom slezene ili jetre. Kod bolesnika kod kojih postoje laceracije, hematomi, krvarenje iz uretre, postoji mogućnost da se radi o ozljedama zdjelica, rektuma, uretre i vagine stoga je potrebno pregledati i ta područja (19).

5.3. Laboratorijske pretrage

Većini bolesnika s akutnom boli u trbuhu potrebno je napraviti kompletnu krvnu sliku, elektrolite, C-reaktivni protein (CRP), glukozu u krvi i analizu urina. Daljnje pretrage se rade ovisno o kliničkoj slici i sumnji o kojoj dijagnozi bi se moglo raditi (2,32).

5.3.1. Krvne pretrage

U kompletnoj krvnoj slici nizak hemoglobin i hematokrit mogu govoriti u prilog gubitka krvi ili o hematološkom poremećaju kao što je anemija srpastih stanica (4,23). Na anemiju srpastih stanica može se posumnjati i po povišenom RDW (engl. *red cell distribution width*) (33). U diferencijalnoj krvnoj slici leukocitoza, osobito s neutrofilijom i pomakom ulijevo, zajedno s

povišenim CRP-om upućuje da se radi o mogućem apendicitisu, peritonealnom apscesu, gastroenteritisu, mezenteričnom limfadenitisu ili nekoj drugoj infekciji poput pneumonije ili urinarnih infekcija (4,34). Sami nalaz povišenih leukocita ne može biti jedini faktor koji će odlučiti radi li se o kirurškom uzroku bolesti, no može usmjeriti na daljnju dijagnostiku (35,36). Broj leukocita iznad 20 tisuća može sugerirati da se radi o perforiranom apendicitisu, apscesu apendiksa ili lobarnoj pneumoniji (4).

Kod dugotrajnog i/ili teškog povraćanja i/ili proljeva te umjerene do teške dehidracije koji mogu biti simptomi gastroenteritisa ili crijevne opstrukcije, potrebno je napraviti nalaz elektrolita, uree i kreatinina te acidobazni status (ABS). Nalaz može pokazivati hipernatrijemiju ili hipokalijemiju s metaboličkom acidozom s povišenom ureom i kreatininom (35,36). Kod stenoze pilorusa, ABS će u početnom stadiju prikazivati klasičnu hipokalijemičnu hipokloremičnu metaboličku alkalozu (36).

Kod bolesnika s poliurijom, polidipsijom i/ili promjenama u mentalnom statusu bitno je odrediti i razinu glukoze u krvi. Povišena razina glukoze u krvi zajedno s metaboličkom acidozom u ABS-u ukazivat će da se radi o dijabetičkoj ketoacidozi (4,35).

Kod bolesnika koji u kliničkoj slici imaju žuticu i/ili bol u gornjem desnom kvadrantu potrebno je izvaditi markere jetrene funkcije aspartat aminotransferazu (AST), alanin aminotransferazu (ALT), gama-glutamil transferazu (GGT), alkalnu fosfatazu, ukupni bilirubin, konjugirani i nekonjugirani bilirubin. Povišeni AST i ALT s ukazivat će na leziju jetre, dok će GGT i konjugirani bilirubin biti povišen kod opstrukcije žučnih vodova. Kod lezije jetre mogu se i napraviti antitijela na hepatitis B (35,36).

Bolesnicima koji u kliničkoj slici imaju epigastričnu bol koja se širi u leđa i/ili povraćanje može se postaviti sumnja da imaju pankreatitis i izvaditi lipaze i amilaze. (35,36) Lipaze su specifičnije

za pankreatitis od amilaza, ali izolirano povećanje lipaza bez povećanja amilaza ne mora značiti da se radi o pankreatitisu (35). Iako su lipaza senzitivnije i specifičnije na pankreatitis, one mogu biti povećane i u drugim stanjima poput apendicitisa, kolecistitisa, peritonitisa i crijevnoj opstrukciji (36).

Kad se posumnja da se radi o HSP, mogu se izvaditi D-dimeri koji su tada povišeni (37).

Ako postoji sumnja na ektopičnu trudnoću, kod djevojčica u pubertetu može se napraviti i beta humani korionski gonadotropin (beta-hCG) (35).

5.3.2. Pretrage urina

Analiza urina treba se rutinski napraviti kod svih bolesnika, a pogotovo kod bolesnika s hematurijom, dizurijom i lumbalnom boli (35). Potrebno je napraviti analizu urina da bi se ustanovilo postoji li prisutnost krvi, nitrata, leukocitne esteraze, glukoze, ketona i proteina. Hematurija može biti prisutna kod urolitijaze, HUS-a, HSP i urinarnih infekcija. Piurija obično će biti prisutna kod urinarnih infekcija. Kod bakterijskog peritonitisa i nefrotskog sindroma obično je prisutna proteinurija. Nalaz glukoze i ketona u urinu bit će prisutan kod bolesnika s dijabetičkom ketoacidozom (3,4).

Kod djevojčica u pubertetu potrebno je napraviti i urinarni test na trudnoću (35).

5.3.3. Mikrobiološke pretrage

Bolesnicima koji imaju proljeve sa stolicom u kojoj ima tragova krvi ili sluzi potrebno je napraviti mikrobiološku analizu stolice na Escherichiju Coli, Campylobacter, Cryptosporidium, Salmonellu i Shigellu (8,36). Ukoliko je u epidemiološkoj anamnezi navedeno da je bolesnik

nedavno putovao, bio izložen prljavoj vodi ili ima proljev koji traje više od jednog tjedna, uz mikrobiološku analizu stolice na bakterije, potrebno je napraviti i mikrobiološku analizu na parazite (36).

Urinokulturu potrebno je napraviti kod sumnje na urinarnu infekciju koja će češće biti kod djevojčica, zatim ako bolesnik ima temperaturu, urin nema ugodan miris, prisutna je piurija i prisutna je leukocitoza (35).

Kod djevojčica u pubertetu koje su seksualno aktivne, a u anamnezi i kliničkom pregledu je prisutna bol u donjem dijelu trbuha i prisutnost vaginalnog iscjetka, zbog sumnje na upalnu bolest zdjelice potrebno je napraviti mikrobiološka analiza na uzročnike spolno prenosive uzročnike *Chlamydiju trachomatis* i *Neisseriju gonorrhoeae* (8,35).

Kod bolesnika s tonzilofaringitisom potrebno je napraviti bris ždrijela na beta hemolitički streptokok grupe A (4).

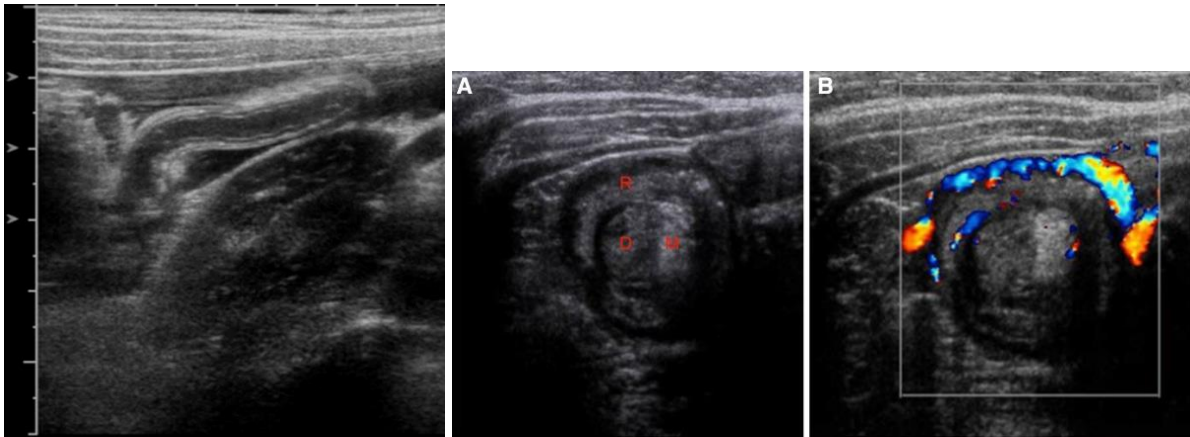
5.4. Slikovne pretrage

Kad klinički pregled i laboratorijske pretrage nisu dovoljne za postavljanje konačne dijagnoze, dodatno je potrebno napraviti slikovne pretrage. Slikovne pretrage koje se najčešće koriste za postavljanje ispravne dijagnoze akutne boli u trbuhu u djece su ultrazvuk (UZV) i nativni radiogram trbuha (RDG), ali koriste se još i kompjuterizirana tomografija (CT), kontrastne pretrage, magnetska rezonancija (MR) i endoskopija (2).

5.4.1. Ultrazvuk abdomena

Ultrazvuk (UZV) je jako korisna slikovna pretraga jer je bezbolna, neinvazivna, brza i nema rizik od izlaganja radijaciji (2,3). Prvi je izbor kod nedefinirane akutne boli u truhu (8). Koristan je za dijagnostiku apendicitisa, intususcepcije, malrotacije s volvulusom, stenoze pilorusa, inkarcerirane hernije, mezenteričnog limfadenitisa, nekrotizirajućeg enterokolitisa, žučnih kamenaca, pankreatitisa, urolitijaze, torzije testisa i ovarija, trudnoće i tupe traume (3-5,8,38). Ultrazvučne sonde visoke frekvencije bolji su dijagnostički alat za dijagnostiku apendicitisa, intususcepcije i mezenteričnog limfadenitisa od ultrazvučnih sondi niske frekvencije. No, sonde niske frekvencije bolje su za pregled cijele trbušne šupljine stoga bi se prve trebale upotrijebiti kako bi se vidjela opća slika stanja u trbušnoj šupljini, a zatim sonde visoke frekvencije za bolji pregled specifičnih područja abdomena (38). Pretilost, slobodan zrak u trbušnoj šupljini, ožiljkasto tkivo i neiskustvo osobe koja radi UZV mogu otežati dijagnostiku i pronalazak pravog uzroka akutne boli u truhu (35).

Po ACR kriterijima (hrv. Kriteriji prikladnosti slikovnih pretraga Američkog koledža radiologije, engl. *Appropriateness Criteria The American College of Radiology*), UZV donjeg desnog kvadranta i cijelog trbuha dijagnostička je pretraga prvog izbora kod sumnje na apendicitis s umjerenim kliničkim rizikom (39). Ima senzitivnost od 90% do 96% i specifičnost od 94% do 98% u uvjetima kad se apendiks može vizualizirati (u 25%-73%) (5,35). No senzitivnost može biti i smanjena u bolnicama gdje je UZV manje korišten, postoje uvjeti koji otežavaju vizualizaciju apendiksa ili je bol kraće trajala (35). UZV donjeg desnog kvadranta može prikazati uvećanje apendiksa, debljinu stijenke >6 mm, prisutnost tekućine i/ili apendikolita oko apendiksa ili apsces ako je apendiks rupturirao (12,32,40). Ipak, nalaz može biti i lažno negativan kod perforacije (5). Obojeni Doppler UZV može prikazati pojačani krvni protok kroz upaljeni apendiks (40).



Slika 3. Akutni apendicitis (40)

Slika prikazuje apendiks, 12 mm u polumjeru, okružen slobodnom tekućinom te periapendikalnu masnoću koja

Slika 4. Intestinalna intususcepcija (40)

A. Sagitalni UZV prikazuje znak „mete“: R – dio crijeva koji prima D – umetnuto crijevo i pridruženi M – mezenterij B. Color Doppler UZV pokazuje dupli prsten

UZV ima senzitivnost od 85% i specifičnost od 97% za prikaz intususcepcije (8). Na UZV-u mogu se prikazati znak „krafne“ ili „mete“ koji prikazuju alternirajuće hiperehogene i hipoehogene prstenove (8,40). Longitudinalno se prikazuje kao lažni bubreg karakterističan za zadebljalo crijevo. Ostali nalazi koji mogu sugerirati da se radi o intususcepciji su dupli prsten na color Doppler UZV-u, uvećani limfni čvorovi, slobodna tekućina u abdomenu i distenzija crijeva (40).

UZV abdomena pretraga je, nakon fluoroskopije, drugi izbor u dijagnostici malrotacije (41). U normalnom nalazu, vena mesenterica superior bi trebala biti desno od arterije mesentericae superior, a kod malrotacije ona će biti ispred ili s lijeve strane ili duodenum neće biti između arterije mesentericae superior i aorte. Ukoliko je prisutan volvulus, na obojenom Doppler UZV-u bit će prisutan znak „vrtloga“ jer se vena mesenterica superior omotava oko arterije mesentericae superior (5).

UZV abdomena pretraga je prvog izbora u dijagnostici hipertrofičke stenozе pilorusa (41). Ima senzitivnost od 98% do 100% i specifičnost do 100% (5). Nalaz koji će biti prisutan je duljina

pilorusa veća od 14 do 17 mm, debljina stijenke veća od 3 do 4,5 mm i anteriorno-posteriorni polumjer veći od 12 mm (5,40). Indirektni nalazi koji mogu govoriti u prilog da se radi o pilorusu su distenzija i hiperaktivnost želuca, znak „kljuna“ i znak „dvostrukih tračnica“ (40).

Kod mezenteričnog limfadenitisa na UZV-u možemo vidjeti uvećane limfne čvorove, kojih obično ima više i locirani su jedan do drugoga. Ponekad se može vidjeti i povećani protok krvi kroz limfne čvorove obojenim Doppler UZV-om (40).

Gušterača u pankreatitisu će se na UZV-u prikazivati povećana i hipoehogena, a može se i vidjeti pseudocista (32). UZV može prikazati prisutnost žučnih kamenaca i dilataciju ductusa choledochusa kao i zadebljalu stijenku žučnog mjehura kod kolecistitisa i metoda je izbora za dijagnosticiranje bolesti žučnog mjehura (12,32). Osim žučnih kamenaca, UZV-om se mogu prikazati i bubrežni kamenci. UZV abdomena i bubrega je preporučen kao metoda izbora kod bezbolne izolirane makroskopske hematurije, a druga metoda izbora kod bolne hematurije (42). Bubrežni kamenci se tipično prikazuju kao hiperehogene strukture u bubrežnom kanalnom sustavu. Dilatacija nakapnice može biti indirektan znak opstrukcije (43).

Kod torzije testisa, metoda izbora je obojeni Doppler UZV skrotuma (44). UZV ima senzitivnost od 88% do 96% i specifičnost od 78% do 98% (5). Obojeni Doppler UZV-om može se vidjeti protok krvi kroz testis. Ako nema protoka, radi se o torziji. Ipak, protok može biti prisutan, ali smanjen, što je povoljniji prognostički znak (5,32).

UZV ima senzitivnost od 100% i specifičnost od 98% za torziju jajnika. Važno je napomenuti da kod djevojčica koje nisu seksualno aktivne se UZV radi transabdominalno na pun mokraćni mjehur, a kod onih koje jesu seksualno aktivne transvaginalno na prazan mokraćni mjehur. Obojeni Doppler UZV je koristan, ali u do dvije trećine slučajeva protoci će biti uredni jer jajnik ima dvojni cirkulaciju preko arterija jajnika i uterinih arterija (5). Na UZV tipičan je nalaz znaka

„vrtloga“ i znak folikularnog prstena te uvećani jajnik. Patohistološki je potvrđeno da se znak folikularnog prstena može objasniti edemom, povećanim kapilarama i krvarenjem u sloj teka stanica u folikula (5,45). Definitivna dijagnoza se postavlja laparoskopijom (32). Kod ektopične trudnoće, UZV će prikazati masu u adneksima ili krv najčešće nakupljenu u jajovodu (32).

Kod HSP na UZV će se vidjeti fokalni intramuralni hematomi crijeva (35).

Kod sumnje na tupu traumu trbuha bira se FAST pristup (engl. *Focused Abdominal Sonography for Trauma*, hrv. fokusirana sonografija abdomena u traumi abdomena) (4). U FAST pristupu pregledava se gornji desni i gornji lijevi kvadrant, suprapubično i perikardijalno područje kako bi se utvrdilo postoji li intraperitonealna i perikardijalna tekućina u tim prostorima, te pleura kako bi se utvrdilo je li došlo do pneumotoraksa (46).

5.4.2. Radiogram abdomena

Nativni radiogram abdomena na prazno (RDG) dobar je za prikaz određenih kirurških uzroka boli u trbuhu, iako rutinski nije metoda izbora za dijagnostiku istih zbog niske senzitivnosti i specifičnosti (3-5). No, ako je sumnja da je uzrok boli u trbuhu ekstraabdominalan točnije da se radi o pneumoniji, onda je nativni RDG metoda izbora (47). Nativni radiogram dobar je odabir i kod sumnje da je došlo do ingestije stranog tijela (8).

Prilikom snimanja RDG-a u uspravnom položaju, ukoliko je razlog boli u trbuhu crijevna opstrukcija, na RDG-u će se vidjeti aerolikvidni nivoi u crijevima (4).

Senzitivnost RDG-a na ileokoličnu intususcepciju je od 74% do 90%, a ukoliko je prisutan zrak u uzlaznom debelom crijevu senzitivnost može biti od 88% do 100%. Normalan RDG će imati do 24% djece s intususcepcijom (5). Na RDG-u će se vidjeti znakovi opstrukcije, odsutnost zraka

u donjem desnom kvadrantu, ponekad masa unutar debelog crijeva te znak „mete“ i znak „polumjeseca“ (5,32). Znak „mete“ su dvije su koncentrične kružnice koje su superponirane na desni bubreg, a znak „polumjeseca“ sjena mekog tkiva koja se projicira u lumen debelog crijeva (32).

Nativni RDG abdomena treća je metoda izbora u dijagnostici malrotacije (41). Na RDG-u može se vidjeti znak „dvostrukog mjehurića“ koji prikazuje opstrukciju duodenuma, zatim odsutnost zraka u crijevima distalno od duodenuma, malpoziciju crijeva, aerolikvidne nivoe i pneumatozu crijeva (5).

Iako se može koristiti u dijagnostici apendicitisa, RDG nije metoda izbora, već se prednost daje UZV-u i CT-u s/bez kontrasta (39). Na RDG-u može se vidjeti prisutnost apendikolita što može potvrditi dijagnozu apendicitisa, ali prisutnost apendikolita je vidljiva u manje od 5% slučajeva (4,5). Ukoliko je došlo do perforacije, može se vidjeti prisutnost pneumoperitoneuma, tj. nalaz slobodnog zraka u abdomenu ispod dijafragme (3).

RDG se ne koristi rutinski u dijagnostici konstipacije, ali može prikazivati prisutnost fekalne mase i distenziju debelog crijeva bez znakova opstrukcije i tako potvrditi dijagnozu (4,12).

RDG prva je metoda izbora za dijagnostiku pneumonije (47). Bol u trbuhu je najčešće simptom lobarne bazalne pneumonije, tako da će se i na RDG-u grudnih organa vidjeti zasjenjenje donjih režnjeva pluća (4,12).

5.4.3. Kompjuterizirana tomografija

Kompjuterizirana tomografija (CT) obično nije korištena kao primarna slikovna metoda u dijagnosticiranju boli u trbuhu u djece pošto postoje druge metode kod kojih nema uopće ili

ima u manjoj količini izloženosti ionizirajućem zračenju (4). Djeca su više senzitivna na ionizirajuće zračenje od odraslih (5). Količina ionizirajućeg zračenja jednog CT-a abdomena i zdjelice jednaka je količini ionizirajućeg zračenja 100 radiograma (8). No, CT je nužan kad nalaz drugih pretraga nije jasan, kao potvrda nalaza kad liječnik koji radi UZV nije toliko iskusan ili kad su teški uvjeti za napraviti UZV poput pretilosti, previše zraka u crijevima ili prisutnost zraka u trbušnoj šupljini (12,23). CT ima visoku senzitivnost i specifičnost za puno intraabdominalnih patologija (5). CT koristi se za dijagnostiku urolitijaze, kompliciranog apendicitisa, pankreatitisa s nekrozom i intraabdominalnih tvorbi (32,35).

CT je druga metoda izbora nakon UZV-a za dijagnosticiranje apendicitisa (39). Ima senzitivnost od 90% do 97% i specifičnost od 91% do 99% (5).

Kod sumnje na urolitijazu i kod nalaza bolne hematurije, metoda izbora je CT abdomena i zdjelice (42). Spiralni CT je najsenzitivnija metoda za bubrežne ili uretralne kamence i može otkriti kamence manje od 5 mm (4).

5.4.4. Kontrastne pretrage

CT s kontrastom koristan je za evaluaciju bolesnika s akutnom boli u trbuhu kad se razmatra više mogućih uzroka boli npr. komplicirani apendicitis, pankreatitis, intraabdominalni apsces, tupa trauma trbuha (4). Kontrastna pretraga koja se još koristi je flouroskopija i barijeva klizma (5,32). Fluoroskopija je metoda izbora kod sumnje na malrotaciju (41). Malrotacija s ili bez volvulusa prikazuje se ako je spoj duodenuma i jejunuma u niskom položaju, spoj nije lijevo od kralješka, jejunum je s desne strane i zavijen je poput opruge i spoj izgleda „kao vadičep“. Može se vidjeti veličina, oblik, rotacija i prisutnost opstrukcije. Senzitivnost je od 93% do 100%; stopa lažno pozitivnih nalaza je 15%, a lažno negativnih od 2% do 3% (5). Barijeva klizma

može dijagnosticirati, ali i reducirati intususcepciju (4). Barijeva klizma također može biti dijagnostička metoda za otkrivanje Hirschsprungove bolesti, ali definitivna potvrda dijagnoze postavlja se patohistološkim nalazom rektuma (32).

5.4.5. Magnetska rezonancija abdomena

Magnetska rezonancija (MR) abdomena sve se više koristi za dijagnostiku boli u truhu u djece i preferira se nad CT-om kad je to moguće (4). MR ne emitira ionizirajuće zračenje i stoga je puno sigurnija opcija od CT-a. No, postoji i nekoliko negativnih strana MR-a, a to su da dugo traje, pa zahtijeva sedaciju kod male djece, nije pristupačan u objedinjenom hitnom bolničkom prijemu i skupa je pretraga (35). Povoljan je za dijagnostiku malrotacije, intususcepcije i apendicitisa, ali ne koristi se toliko jer nije često dostupan u hitnoći (5). Kod dijagnostike pankreatitisa uzrokovanog žučnim kamencem, može se napraviti MR kolangiopankreatografija (12).

5.4.6. Endoskopija

Hitna endoskopija najčešće se koristi kod akutnih krvarenja iz gornjeg dijela gastrointestinalnog trakta i pri ingestiji opasnih stranih tijela poput baterija, oštih predmeta, magneta itd. (2). Endoskopija može se koristiti i za dijagnostiku ulkusa želuca te za dijagnostiku HSP pri čemu će nalaz pokazivati purpurne lezije na stijenci organa gornjeg dijela gastrointestinalnog trakta. Kod pankreatitisa s kolelitijazom može se raditi endoskopska retrogradna kolangiopankreatografija (12).

5.5. „Alvarado“ (MANTRELS) bodovni sustav i „Pedijatrijski bodovni sustav za apendicitis“

„Alvarado“ bodovni sustav (engl. *Alvarado Score*) i „Pedijatrijski bodovni sustav za apendicitis“ (engl. *Pediatric Appendicitis Score*) sistemi su koji služe za dijagnostiku akutnog apendicitisa i bazirani su na simptomima, znakovima i dijagnostičkim testovima (8,48). Alvarado je 1986. godine napravio klinički sustav bodovanja koji ukupno ima zbroj 10. „Alvarado“ bodovni sustav je poznat i po akronimu MANTRELS tj. Migration of pain (migracija boli), Anorexia (mršavljenje), Nausea (mučnina), Tenderness in right lower quadrant (bolnost u donjem desnom kvadrantu), Rebound pain (odskočna bol), Elevated temperature (povišena tjelesna temperatura), Leucocytosis (leukocitoza), Shift of white blood cell count to the left (pomicanje krvne slike ulijevo) (48). Samuel je 2002. godine napravio „Pedijatrijski bodovni sustav za apendicitis“ za pedijatrijsku populaciju od 3. do 18. godine (49). Samuel je odskočnu bol zamijenio boli kod kašljanja, perkusije ili pri skakanju, te je za to dao više bodova, a smanjio je broj bodova za leukocitozu (49).

Tablica 3. „Alvarado“ (MANTRELS) bodovni sustav i „Pedijatrijski bodovni sustav za apendicitis“ (8)

Varijable	Alvarado (MANTRELS) bodovni sustav	Varijable	Pedijatrijski bodovni sustav za apendicitis
Migracija boli	1	Migracija boli	1
Mršavljenje	1	Mršavljenje	1
Mučnina	1	Mučnina	1
Bolnost u donjem desnom kvadrantu	2	Bolnost u donjem desnom kvadrantu	2
Odskočna bol	1	Bol kod kašljanja, perkusije ili skakanja	2
Povišena tjelesna temperatura $\geq 38^{\circ}\text{C}$	1	Povišena tjelesna temperatura $\geq 38^{\circ}\text{C}$	1
Leukocitoza $>10 \times 10^9/\text{L}$	2	Leukocitoza $>10 \times 10^9/\text{L}$	1
Pomak krvne slike ulijevo $>75\%$ polimorfonukleara	1	Pomak krvne slike ulijevo $>75\%$ polimorfonukleara	1
	10		10

U „Alvarado“ bodovnom sustavu zbroj manji od četiri predstavlja nizak rizik za apendicitis, od četiri do osam umjereni rizik i jednak/veći od devet visok rizik za apendicitis.

U „Pedijatrijskom bodovnom sustavu za apendicitis“ zbroj manji od četiri predstavlja nizak rizik, od četiri do sedam umjereni i jednak/veći od osam visok rizik za apendicitis (8).

Statistički je dokazano kako je za pedijatrijsku populaciju „Pedijatrijski bodovni sustav za apendicitis“ superioran „Alvarado“ bodovnom sustavu što se tiče senzitivnosti, specifičnosti, pozitivne i negativne prediktivne vrijednosti i dijagnostičke točnosti. Stoga „Pedijatrijski bodovni sustav za apendicitis“ može biti dobar dijagnostički alat kod sumnje na apendicitis kod djece (49).

6. Rasprava

Akutna bol u trbuhu kod djece predstavlja diferencijalno dijagnostički izazov pedijatrijama zbog širokog spektra etiologija kojima ona može biti simptom, ali i zbog toga što su bolesnici djeca koja su često prestrašena i nesuradljiva u kontaktu s liječnikom (2). Etiologije mogu biti kirurške abdominalne poput malrotacije, intususcepcije, apendicitisa s/bez perforacije, peritonitis itd., nekirurške abdominalne poput pankreatitisa, kolecistitisa, kolelitijaze, gastroenteritisa itd. i ekstraabdominalne kao pneumonija, Henoch-Schönleinova purpura, dijabetes, anemija srpastih stanica itd. (2-4). Donekle olakšavajući faktor može biti što se određene etiologije češće pojavljuju u određenoj dječjoj dobi (3). Dijagnostički pristup mora biti detaljan i sistemski. Anamneza je najčešće heteroanamnestička, uzeta od roditelja ili skrbnika. Potrebno je dobiti podatke o samoj boli, njenom nastanku, lokalizaciji, potencijalnoj migraciji, širenje u druge dijelove tijela, te pratećim simptomima, prošlim i kroničnim bolestima, te uzeti ginekološku i epidemiološku anamnezu. Klinički pregled treba biti sistemski jer uzroci boli mogu biti i izvan trbuha, ali svejedno naglasak treba biti na pregledu trbuha. Samim kliničkim pregledom i anamnezom mogu se suziti moguće etiologije akutne boli u trbuhu. Ukoliko je potrebno mogu se napraviti laboratorijske pretrage koje uključuju krvne pretrage, analizu urina, a ukoliko se sumnja na infektivni uzrok mogu se napraviti i mikrobiološke pretrage. Laboratorijske pretrage za neke etiologije su dovoljne kako bi se postavila dijagnoza, ali za većinu se ipak treba napraviti daljnja dijagnostika odnosno slikovne pretrage. Prvi izbor slikovnih pretraga kod akutne boli u trbuhu u djece je ultrazvuk. To može biti problem ukoliko se u ustanovi ultrazvuk ne radi toliko često i ako liječnik koji ga radi nema dovoljno iskustva u radu s njim. Dodatno problem je pretilost djeteta, prisutnost zraka u trbušnoj šupljini ili lezije kože na trbuhu. Nadalje, problem je i što nema jasnih smjernica za većinu patoloških stanja u abdomenu u dječjoj dobi. Američki koledž radiologije zajedno je s

liječnicima ostalih struka napravio ACR kriterije za slikovne pretrage kod suspektnog apendicitisa, povraćanja u dojenčadi (suspektna malrotacija i hipertrofična stenoza pilorusa), nagle boli u skrotumu bez traume, hematurije (suspektna urolitijaza) i pneumonije u djece (39,41,42,44,47). U budućnosti je potrebno definirati kriterije i za ostala patološka stana poput pankreatitisa, kolelitijaze, kolecistitisa, intususcepcije itd. „Alvarado“ bodovni sustav i „Pedijatrijski bodovni sustav za apendicitis“ mogu pomoći kod razlučivanja radi li se o apendicitisu, ali tu sumnju svejedno treba potvrditi slikovnom pretragom. Cijelu dijagnostiku potrebno je napraviti u što kraćem roku i ne trošiti vrijeme na čekanje rezultata pojedine pretrage kako bi se izbjegle komplikacije i što prije započelo liječenje uzroka akutne boli u trbuhu.

7. Zaključci

- Akutna bol u trbuhu čest je simptom u djece
- Etiologija može biti kirurška, nekirurška abdominalna i ekstraabdominalna
- Dijagnostički pristup uključuje anamnezu, klinički pregled, laboratorijske i slikovne pretrage
- U anamnezi je bitno ispitati kakva je bol, gdje je smještena, je li migrirala, širi li se negdje i kad je nastala
- Potrebno je pitati postoje li drugi simptomi poput mučnine, povraćanja, proljeva, povišene tjelesne temperature itd.
- Bitan je podatak o kroničnim i prošlim bolestima i epidemiološka anamneza
- Potrebno je uzeti ginekološku anamnezu kod djevojčica u pubertetu
- Klinički pregled započinje mjerenjem vitalnih znakova
- Potrebno je napraviti pregled svih organskih sustava
- Kod pregleda trbuha, treba obaviti inspekciju, auskultaciju, perkusiju i površnu i duboku palpaciju
- Kod laboratorijskih pretraga, potrebno je napraviti krvne pretrage i analizu urina, a ukoliko se sumnja na infekciju, i mikrobiološke pretrage
- Slikovne metode služe za potvrdu dijagnoze
- Najčešće se prvo koristi ultrazvuk, a onda ostale metode po potrebi
- Potrebno je napraviti kriterije koju slikovnu pretragu koristiti u pojedinoj etiologiji za sve etiologije u pedijatrijskoj populaciji
- Diferencijalna dijagnoza i dijagnostički pristup je izazov pedijatrima zbog mnogobrojnih etiologija i zbog potencijalne nesuradljivosti djeteta

8. Sažetak

Akutna bol u trbuhu česti je razlog dolaska djeteta u hitnu službu. Oko 38% djece u SAD-u jednom tjedno se žali na bol u trbuhu, a od svih pedijatrijskih bolesnika, od 5% do 10% dolazi u hitnu službu zbog boli u trbuhu. Etiologija akutne boli u trbuhu može biti kirurška, nekirurška i ekstraabdominalna i može se podijeliti po učestalosti u određenoj dječjoj dobi. Najčešći uzrok je gastroenteritis, a najčešći kirurški uzrok je apendicitis. Dijagnostički pristup djetetu s akutnom boli u trbuhu treba biti temeljit. Potrebno je uzeti anamnezu u kojoj je fokus na samu bol, njen način nastanka, prirodu i intenzitet, lokaciju i širenje, trajanje i progresiju, ali potrebno je i pitati koji su prateći simptomi, zatim prijašnje i kronične bolesti, te je potrebno uzeti ginekološku i epidemiološku anamnezu. Slijedi klinički pregled u kojem je potrebno pregledati vitalne znakove i sve organske sustave, te temeljito obaviti pregled trbuha. Najčešće je potrebno učiniti i laboratorijske pretrage uključujući krvne pretrage, analizu urina i mikrobiološke pretrage koje dodatno diferenciraju sumnju o kojoj se etiologiji radi. Slikovne pretrage najčešće služe za potvrdu sumnje na određenu etiologiju. Kod djece naglasak se stavlja na što manjoj ekspoziciji ionizirajućeg zračenja, stoga je UZV najčešće metoda izbora. Još se koriste i nativni RDG, CT, kontrastne pretrage, MR i endoskopija. Sama diferencijalna dijagnostika akutne boli u trbuhu je izazov, ne samo zbog mnogobrojnih mogućih uzroka nego i najčešće vrlo nespecifične kliničke prezentacije; dijagnostika je najčešće dodatno otežana zbog nesuradljivosti malog djeteta zbog straha i bolova. Stoga je vrlo često potrebna dobra suradnja pedijatra, dječjeg kirurga i radiologa, uz istovremenu suradnju roditelja i djeteta.

Ključne riječi: anamneza; bol u trbuhu; ultrazvuk

9. Summary

Acute abdominal pain is a common reason child comes to the emergency department. About 38% of children in the United States of America complain of abdominal pain at some point, and of all pediatric patients, 5% to 10% of them come to the emergency department because of abdominal pain. The etiology of acute abdominal pain can be surgical, non-surgical, and extra-abdominal, and can be divided by the frequency at a certain child's age. The most common cause is gastroenteritis, and the most common surgical cause is appendicitis. The diagnostic approach to a child with acute abdominal pain should be thorough. It is necessary to take medical history in which the focus is on the pain itself, its mode of origin, nature and intensity, location and spread, duration and progression, but it is also necessary to ask what are accompanying symptoms, past and chronic diseases, and it is necessary to take a gynecological and epidemiological medical history. A clinical examination follows, in which it is necessary to examine the vital signs and all the organ systems, but the abdomen itself a bit more thoroughly. It is also necessary to perform laboratory tests, including blood tests, urinalysis and microbiological tests, which further differentiate the suspected etiology. Imaging is most often used to confirm the suspicion of looking for a certain etiology. In children, emphasis is placed on the least possible exposure to ionizing radiation, therefore ultrasound is most often the method of choice. Native radiogram, CT, contrast tests, MRI and endoscopy are still used. The differential diagnosis of acute abdominal pain itself is a challenge, not only because of the numerous etiologies that need to be considered, but also because we are dealing with a child, who can be uncooperative and frightened in pain.

Key words: abdominal pain; medical history taking; ultrasound

10. Literatura

- 1 Mardešić, D i sur. Pedijatrija. 8. izd. Zagreb: Školska knjiga; 2016.
- 2 Meštrović, J i sur. Hitna stanja u pedijatriji. 3. izd. Zagreb: Medicinska naklada; 2022.
- 3 Iyer R, Nallasamy K. Child with Abdominal Pain. Indian J Pediatr [Internet]. 15.9.2017. [citirano 6.5.2023.] 2018 Jan;85(1):71-76.

Dostupno na: <https://link.springer.com/article/10.1007/s12098-017-2447-5>
- 4 Neuman MI, MD, MPH. Emergency evaluation of the child with acute abdominal pain. U: UpToDate, Drutz JE, Heyman MB ed. UpToDate [Internet]. Waltham, MA: UpToDate; 2023 [citirano 6.5.2023.] Dostupno na: <https://www.uptodate.com>
- 5 Smith J, Fox SM. Pediatric Abdominal Pain: An Emergency Medicine Perspective. Emerg Med Clin North Am [Internet]. 12.10.2015. [citirano 6.5.2023.] 2016 May;34(2):341-61. Dostupno na:

<https://www.sciencedirect.com/science/article/abs/pii/S0733862715001248>
- 6 Hwang, J. Choi, S. Lee, Y., Kam, S. Clinical outcomes of children with acute abdominal pain in outpatients: analysis of risk factors of high risk etiologies. Journal of Pediatric Gastroenterology and Nutrition [Internet]. 6.2004. [citirano 7.5.2023.] 2004 Jun;39():p S334. Dostupno na:

https://journals.lww.com/jpgn/Fulltext/2004/06001/P0728_CLINICAL_OUTCOMES_OF_CHILDREN_WITH_ACUTE.852.aspx
- 7 Erkan T, Cam H, Ozkan HC, Kiray E, Erginoz E, Kutlu T, Tastan Y, Cullu F. Clinical spectrum of acute abdominal pain in Turkish pediatric patients: a prospective study. Pediatr Int [Internet]. 18.5.2004. [citirano 7.5.2023.] 2004 Jun;46(3):325-9.

Dostupno na: <https://onlinelibrary.wiley.com/doi/10.1111/j.1442-200x.2004.01889.x>

- 8 Reust CE, Williams A. Acute Abdominal Pain in Children. Am Fam Physician [Internet]. 15.5.2016. [citirano 7.5.2023.] 2016 May 15;93(10):830-6. Dostupno na: <https://www.aafp.org/pubs/afp/issues/2016/0515/p830.html>
- 9 Maqbool A, Liacouras CL. Major Symptoms and Signs of Digestive Tract Disorders. U: Kliegman R, St. Geme J, ed. Nelson Textbook of Pediatrics. 21. izd. Philadelphia, PA: Elsevier; 2020. p.1902–1912.
- 10 Placebo d.o.o Split i MSD Hrvatska. Bol [Internet]. MSD priručnik dijagnostike i terapije. [citirano 7.5.2023.]. Dostupno na: <http://www.msd-prirucnici.placebo.hr/msd-prirucnik/neurologija/bol>
- 11 Sajjanhar T. Abdominal pain in children. U: Field DJ, Isaacs D, Stroobant J. Tutorials in Paediatric Differential Diagnosis. 2. izd. London: Elsevier Churchill Livingstone; 2005. p.143-150.
- 12 Ross A, LeLeiko NS. Acute abdominal pain. Pediatr Rev[Internet]. 4.2010. [citirano 11.5.2023.] 2010 Apr;31(4):135-44; quiz 144. Dostupno na: <https://publications.aap.org/pediatricsinreview/article-abstract/31/4/135/33142/Acute-Abdominal-Pain?redirectedFrom=fulltext>
- 13 Leksikografski zavod Miroslav Krleža. Proleksis Enciklopedija online [Internet]. Ileus. [ažurirano 22.6.2012.; citirano 9.5.2023.] Dostupno na: <https://proleksis.lzmk.hr/27669/>

- 14 Bicher DG, MD. Evaluation of patients with polyuria. U: UpToDate, Sterns RH, Emmett M ed. UpToDate [Internet]. Waltham, MA: UpToDate; 2021 [citirano 10.5.2023.] Dostupno na: www.uptodate.com
- 15 Dedeoglu F, MD, Kim S, MD, MMSc. IgA vasculitis (Henoch-Schönlein purpura): Clinical manifestations and diagnosis. U: UpToDate, Sundel R, MD ed. UpToDate [Internet]. Waltham, MA: UpToDate; 2023 [citirano 10.5.2023.] Dostupno na: www.uptodate.com
- 16 Puig, S. Imaging of Female Children and Adolescents with Abdominopelvic Pain Caused by Gynecological Pathologies. U: Medina, L., Applegate, K., Blackmore, C. eds. Evidence-Based Imaging in Pediatrics[Internet]. Springer: New York, NY; 2005. p.593-602 [citirano 11.5.2023] Dostupno na: https://link.springer.com/chapter/10.1007/978-1-4419-0922-0_39#citeas
- 17 Orešković S. Anamneza, opći i ginekološki pregled (dijagnostika). U: Šimunić V i sur. Ginekologija. Izd. Zagreb: Naklada Ljevak; 2001. p.111-116.
- 18 Santini M. Pristup akutno oboljelom febrilnome bolesniku. U: Begovac J i sur. Klinička infektologija. Izd .Zagreb: Medicinska naklada; 2019. p.49-53.
- 19 Saladino RA, MD, Conti K, MD. Pediatric blunt abdominal trauma: Initial evaluation and stabilization. U: UpToDate, Bachur RG, Woodward GA, Kim WG ed. UpToDate [Internet]. Waltham, MA: UpToDate; 2022 [citirano 11.5.2023.] Dostupno na: www.uptodate.com

- 20 Boos SC. Physical child abuse: Recognition. U: UpToDate, Lindberg DM ed. UpToDate [Internet]. Waltham, MA: UpToDate; 2022 [citirano 12.5.2023.] Dostupno na: www.uptodate.com
- 21 Vavilala MS, Tasker RC. Severe traumatic brain injury (TBI) in children: Initial evaluation and management. U: UpToDate, Bachur RG, Randolph AG ed. UpToDate [Internet]. Waltham, MA: UpToDate; 2021 [citirano 13.5.2023.] Dostupno na: www.uptodate.com
- 22 Nakayama DK. Examination of the Acute Abdomen in Children. J Surg Educ [Internet]. 7.3.2016. [citirano 15.5.2023.] 2016 May-Jun;73(3):548-52. Dostupno na: <https://www.sciencedirect.com/science/article/abs/pii/S1931720416000155?via%3Dihub>
- 23 Leung AK, Sigalet DL. Acute abdominal pain in children. Am Fam Physician [Internet]. 1.6.2003. [citirano 16.5.2023.] 2003 Jun 1;67(11):2321-6. Dostupno na: <https://www.aafp.org/pubs/afp/issues/2003/0601/p2321.html>
- 24 Gadiparthi R, Waseem M. Pediatric Appendicitis. 2022 Aug 7. In: StatPearls [Internet]. Treasure Island (FL): StatPearls Publishing; 2023 Jan–. [citirano 16.5.2023.] Dostupno na: <https://www.ncbi.nlm.nih.gov/books/NBK441864/>
- 25 Hardin DM Jr. Acute appendicitis: review and update. Am Fam Physician [Internet]. 1.9.1999. [citirano 16.5.2023.] 1999 Nov 1;60(7):2027-34. Dostupno na: <https://www.aafp.org/pubs/afp/issues/1999/1101/p2027.html>
- 26 Child and Adolescent Health Service. Perth Children's Hospital [Internet]. Emergency Department Guidelines: Acute abdominal pain. [ažurirano 12.2021.; citirano

- 17.5.2023.] Dostupno na: <https://pch.health.wa.gov.au/For-health-professionals/Emergency-Department-Guidelines/Acute-abdominal-pain>
- 27 Tsalkidis A, Gardikis S, Cassimos D, Kambouri K, Tsalkidou E, Deftereos S, Chatzimichael A. Acute abdomen in children due to extra-abdominal causes. *Pediatr Int* [Internet]. 29.5.2008. [citirano 17.5.2023.] 2008 Jun;50(3):315-8. Dostupno na: <https://onlinelibrary.wiley.com/doi/10.1111/j.1442-200X.2008.02578.x>
- 28 Pogorelić Z, Mrklič I, Jurić I. Do not forget to include testicular torsion in differential diagnosis of lower acute abdominal pain in young males. *J Pediatr Urol* [Internet]. 5.6.2013. [citirano 17.5.2023.] 2013 Dec;9(6 Pt B):1161-5. Dostupno na: [https://www.jpuro.com/article/S1477-5131\(13\)00113-7/fulltext](https://www.jpuro.com/article/S1477-5131(13)00113-7/fulltext)
- 29 Pomerantz WJ. Hypovolemic shock in children: Initial evaluation and stabilization. U: *UpToDateTorrey SB, Randolph AG ed. UpToDate* [Internet]. Waltham, MA: UpToDate; 2022 [citirano 17.5.2023.] Dostupno na: www.uptodate.com
- 30 Schonfeld D, Lee LK. Blunt abdominal trauma in children. *Curr Opin Pediatr* [Internet]. [citirano 17.5.2023.] 2012 Jun;24(3):314-8. Dostupno na: https://journals.lww.com/co-pediatrics/Abstract/2012/06000/Blunt_abdominal_trauma_in_children.7.aspx
- 31 Lutz N, Nance ML, Kallan MJ, Arbogast KB, Durbin DR, Winston FK. Incidence and clinical significance of abdominal wall bruising in restrained children involved in motor vehicle crashes. *J Pediatr Surg* [Internet]. 6.2004. [citirano 17.5.2023.] 2004 Jun;39(6):972-5. Dostupno na: [https://www.jpedsurg.org/article/S0022-3468\(04\)00112-5/fulltext](https://www.jpedsurg.org/article/S0022-3468(04)00112-5/fulltext)

- 32 Pagan Correa KE. Acute abdominal pain in children. *The Journal of Urgent Care Medicine* [Internet]. 2013. [citirano 18.5.2023.] 2013 Feb;9–22. Dostupno na: <https://www.jucm.com/acute-abdominal-pain-in-children/>
- 33 Mutua, B., Sowayi, G. & Okoth, P. Prognostic Potential of RDW in Discriminating Hemoglobinopathies among Patients reporting to Aga Khan Hospital, Kisumu. *Egypt J Med Hum Genet* [Internet]. 12.8.2022. [citirano 18.5.2023.] 23, 121 (2022). Dostupno na: <https://jmhg.springeropen.com/articles/10.1186/s43042-022-00334-5>
- 34 Gurau G, Dinu CA, Earar K, Voicu DC, Botezatu D. Diagnostic Value of Chemical and Hematological Markers in Children Acute Abdominal Pain. *Rev Chim* [Internet]. [citirano 18.5.2023.] 2016;67(3):507–5011. Dostupno na: <https://revistadechimie.ro/Articles.asp?ID=4908>
- 35 Hijaz NM, Friesen CA. Managing acute abdominal pain in pediatric patients: current perspectives. *Pediatric Health Med Ther* [Internet]. 29.6.2017. [citirano 18.5.2023.] 2017 Jun 29;8:83-91. Dostupno na: <https://www.dovepress.com/managing-acute-abdominal-pain-in-pediatric-patients-current-perspectiv-peer-reviewed-fulltext-article-PHMT>
- 36 Natesan S, Werley EB. Laboratory Tests in the Patient with Abdominal Pain. *Emerg Med Clin North Am* [Internet]. 11.2021. [citirano 18.5.2023.] 2021 Nov;39(4):733-744. Dostupno na: <https://www.sciencedirect.com/science/article/abs/pii/S0733862721000742?via%3Dihub>
- 37 Hong J, Yang HR. Laboratory markers indicating gastrointestinal involvement of henoch-schönlein purpura in children. *Pediatr Gastroenterol Hepatol Nutr* [Internet].

- 30.3.2015. [citirano 18.5.2023.] 2015 Mar;18(1):39-47. Dostupno na:
<https://www.pghn.org/DOIx.php?id=10.5223/pghn.2015.18.1.39>
- 38 Xu X, Ye J. Clinical Value of Abdominal Ultrasonography in the Diagnosis of Acute Abdomen in Children. Contrast Media Mol Imaging [Internet]. 23.6.2022. [citirano 20.5.2023.] 2022 Jun 23;2022:2681543. Dostupno na:
<https://www.ncbi.nlm.nih.gov/pmc/articles/PMC9246588/>
- 39 Expert Panel on Pediatric Imaging;; Koberlein GC, Trout AT, Rigsby CK, Iyer RS, Alazraki AL, Anupindi SA, Bardo DME, Brown BP, Chan SS, Chandra T, Dillman JR, Dorfman SR, Falcone RA Jr, Garber MD, Joseph MM, Nguyen JC, Safdar NM, Karmazyn B. ACR Appropriateness Criteria® Suspected Appendicitis-Child. J Am Coll Radiol [Internet]. [citirano 20.5.2023.] 2019 May;16(5S):S252-S263. Dostupno na:
[https://www.jacr.org/article/S1546-1440\(19\)30163-2/fulltext](https://www.jacr.org/article/S1546-1440(19)30163-2/fulltext)
- 40 di Giacomo V, Trinci M, van der Byl G, Catania VD, Calisti A, Miele V. Ultrasound in newborns and children suffering from non-traumatic acute abdominal pain: imaging with clinical and surgical correlation. J Ultrasound [Internet]. 9.4.2014. [citirano 20.5.2023.] 2014 Apr 9;18(4):385-93. Dostupno na:
<https://www.ncbi.nlm.nih.gov/pmc/articles/PMC4630269/>
- 41 Expert Panel on Pediatric Imaging; Alazraki AL, Rigsby CK, Iyer RS, Bardo DME, Brown BP, Chan SS, Chandra T, Dietrich A, Falcone RA Jr, Garber MD, Gill AE, Levin TL, Moore MM, Nguyen JC, Shet NS, Squires JH, Trout AT, Karmazyn B. ACR Appropriateness Criteria® Vomiting in Infants. J Am Coll Radiol [Internet]. [citirano 20.5.2023.] 2020 Nov;17(11S):S505-S515. Dostupno na: [https://www.jacr.org/article/S1546-1440\(20\)30939-X/fulltext](https://www.jacr.org/article/S1546-1440(20)30939-X/fulltext)

- 42 Expert Panel on Pediatric Imaging;; Dillman JR, Rigsby CK, Iyer RS, Alazraki AL, Anupindi SA, Brown BP, Chan SS, Dorfman SR, Falcone RA Jr, Garber MD, Nguyen JC, Peters CA, Safdar NM, Trout AT, Karmazyn BK. ACR Appropriateness Criteria® Hematuria-Child. J Am Coll Radiol [Internet]. [citirano 20.5.2023.] 2018 May;15(5S):S91-S103. Dostupno na: [https://www.jacr.org/article/S1546-1440\(18\)30350-8/fulltext](https://www.jacr.org/article/S1546-1440(18)30350-8/fulltext)
- 43 Woźniak MM, Mitek-Palusińska J. Imaging urolithiasis: complications and interventions in children. Pediatr Radiol [Internet]. [citirano 20.5.2023.] 2023 Apr;53(4):706-713. Dostupno na: <https://www.ncbi.nlm.nih.gov/pmc/articles/PMC10027801/>
- 44 Expert Panel on Urological Imaging;; Wang CL, Aryal B, Oto A, Allen BC, Akin O, Alexander LF, Bardo DME, Chong J, Froemming AT, Fulgham PF, Heller MT, Maranchie JK, Mody RN, Patel BN, Schieda N, Turkbey IB, Venkatesan AM, Yoo DC, Lockhart ME. ACR Appropriateness Criteria® Acute Onset of Scrotal Pain-Without Trauma, Without Antecedent Mass. J Am Coll Radiol [Internet]. [citirano 20.5.2023.] 2019 May;16(5S):S38-S43. Dostupno na: [https://www.jacr.org/article/S1546-1440\(19\)30156-5/fulltext](https://www.jacr.org/article/S1546-1440(19)30156-5/fulltext)
- 45 Moro F, Bolomini G, Sibal M, Vijayaraghavan SB, Venkatesh P, Nardelli F, Pasciuto T, Mascilini F, Pozzati F, Leone FPG, Josefsson H, Epstein E, Guerriero S, Scambia G, Valentin L, Testa AC. Imaging in gynecological disease (20): clinical and ultrasound characteristics of adnexal torsion. Ultrasound Obstet Gynecol [Internet]. [citirano 20.5.2023.] 2020 Dec;56(6):934-943. Dostupno na: <https://obgyn.onlinelibrary.wiley.com/doi/10.1002/uog.21981>

- 46 Fornari MJ, Lawson SL. Pediatric Blunt Abdominal Trauma and Point-of-Care Ultrasound. *Pediatr Emerg Care* [Internet]. [citirano 20.5.2023.] 2021 Dec 1;37(12):624-629. Dostupno na: [https://journals.lww.com/pec-online/Abstract/2021/12000/Pediatric Blunt Abdominal Trauma and Point of Care.7.aspx](https://journals.lww.com/pec-online/Abstract/2021/12000/Pediatric_Blunt_Abdominal_Trauma_and_Point_of_Care.7.aspx)
- 47 Expert Panel on Pediatric Imaging; Chan SS, Kotecha MK, Rigsby CK, Iyer RS, Alazraki AL, Anupindi SA, Bardo DME, Brown BP, Chandra T, Dorfman SR, Garber MD, Moore MM, Nguyen JC, Shet NS, Siegel A, Valente JH, Karmazyn B. ACR Appropriateness Criteria® Pneumonia in the Immunocompetent Child. *J Am Coll Radiol* [Internet]. [citirano 20.5.2023.] 2020 May;17(5S):S215-S225. Dostupno na: [https://www.jacr.org/article/S1546-1440\(20\)30121-6/fulltext](https://www.jacr.org/article/S1546-1440(20)30121-6/fulltext)
- 48 Ohle R, O'Reilly F, O'Brien KK, Fahey T, Dimitrov BD. The Alvarado score for predicting acute appendicitis: a systematic review. *BMC Med* [Internet]. [citirano 21.5.2023.] 2011 Dec 28;9:139. Dostupno na: <https://www.ncbi.nlm.nih.gov/pmc/articles/PMC3299622>
- 49 Iftikhar, M.A., Dar, S.H., Rahman, U.A. et al. Comparison of Alvarado score and pediatric appendicitis score for clinical diagnosis of acute appendicitis in children—a prospective study. *Ann Pediatr Surg* [Internet]. 15.4.2021. [citirano 21.5.2023.] 17, 10 (2021). Dostupno na: <https://aops.springeropen.com/articles/10.1186/s43159-021-00079-7#citeas>

11. Životopis

Lucija Karaman rođena je 13. ožujka 1997. u Zagrebu. Osnovnu školu završila je u Osnovnoj školi Gruda na Grudi u Konavlima, a osnovnu glazbenu školu završila je u Umjetničkoj školi Luke Sorkočevića u Cavtatu i Dubrovniku tijekom koje je svirala klavir. Srednju školu završila je u Biskupijskoj klasičnoj gimnaziji Ruđera Boškovića s pravom javnosti u Dubrovniku. Integrirani preddiplomski i diplomski studij medicine upisala je 2016. godine na Medicinskom fakultetu Sveučilišta u Rijeci. Tijekom studija bila je članica fakultetskih udruga i članica studentskog pjevačkog zbora „Axis Medri“. Volontirala je u projektima udruge „CroMSIC“ i u projektu „Bolnica za medvjediće“ udruge „FOSS Medri“. Aktivno je sudjelovala na nekoliko kongresa i bila autorica i koautorica određenog broja radova. Aktivno se služi engleskim jezikom.