

"U"-tube metoda vanjske derivacije mokraće kao pripremni privremeni zahvat u bolesnika s ekstremnom dilatacijom mokraćovoda

Vučkov, Šime; Kvesić, Ante; Bukvić, Nado; Nikolić, Harry; Rebac, Zoran

Source / Izvornik: **Medicina, 1999, 35, 47 - 53**

Journal article, Published version

Rad u časopisu, Objavljena verzija rada (izdavačev PDF)

Permanent link / Trajna poveznica: <https://urn.nsk.hr/urn:nbn:hr:184:761436>

Rights / Prava: [Attribution 4.0 International](#)/[Imenovanje 4.0 međunarodna](#)

Download date / Datum preuzimanja: **2024-07-25**



Repository / Repozitorij:

[Repository of the University of Rijeka, Faculty of Medicine - FMRI Repository](#)



"U"-TUBE METODA VANJSKE DERIVACIJE MOKRAĆE KAO PRIPREMNI PRIVREMENI ZAHVAT U BOLESNIKA S EKSTREMNOM DILATACIJOM MOKRAĆOVODA

"U"-TUBE NEPHROSTOMY AS A PRELIMINARY OPERATIVE PROCEDURE FOR URETERONEOCYSTOSTOMY IN PATIENTS WITH GROSSLY DILATED URETER

Šime Vučkov, Ante Kvesić, Nado Bukvić, Harry Nikolić, Zoran Reba c

SAŽETAK

Derivacija mokraće može se izvesti na raznim razinama mokraćnog sustava. Brojna su patološka stanja u kojima se derivacija indicira kao privremeno ili trajno rješenje, a može biti unutarnja i vanjska.

Autori prikazuju 20 bolesnika u kojih su učinili privremenu vanjsku derivaciju mokraće na razini bubrega primjenom "U"-tube metode derivacije. Bolesnici su podijeljeni u tri grupe, a kriterij podjele je uzrok koji je doveo do velike ili enormne dilatacije uretera i kanalnog sustava bubrega. Prvu grupu čine bolesnici s primarnom i sekundarnom stenozom ureterovezikalnog spoja, drugu oni s refluksnim megaureterom, a treću grupu bolesnici s infravezikalnom opstrukcijom. U prvoj promatranoj grupi derivacija je imala značenje preliminarnog zahvata kao priprema za konačan rekonstrukcijski zahvat na ureterovezikalnom spoju u onih s primarnom stenozom, a u onih sa sekundarnom, trebala je osigurati uredno pražnjenje bubrega do počinjenja edema nastalog nakon već učinjene operacije na ureterovezikalnom ušću. U drugoj promatranoj grupi bolesnika, tj. u onih s refluksnim megaureterom, imala je za cilj omogućiti regresiju dilatacije uretera kako bi se mogao što uspješnije naknadno obaviti antirefluksni zahvat. U trećoj grupi bolesnika imala je značenje prolongirane derivacije s ciljem održavanja života, regresije dilatacije kanalnog sustava, zaustavljenja daljnjeg oštećenja bubrega i pripreme za konačan zahvat.

Na osnovi nalaza promatranih bolesnika autori zaključuju da su u svih postignuti ciljevi zbog kojih je indicirana ta vrsta vanjske derivacije. Autori su se u promatranih bolesnika odlučili za derivaciju na razini bubrega dajući, opet, prednost "U"-tube metodi derivacije. Prema njihovom mišljenju ova se metoda derivacije pokazala učinkovitom kao preliminarni zahvat u bolesnika s primarnom stenozom ureterovezikalnog ušća i refluksnim megaureterom, kao privremena metoda rasterećenja bubrega i kanalnog sustava u onih sa sekundarnom (poslijeoperacijskom) stenozom ureterovezikalnog ušća, ali i kao prolongirana derivacija u bolesnika s neurogenim mjehurom. Autori iznose razloge zbog kojih su u liječenju promatranih bolesnika dali prednost "U"-tube metodi derivacije mokraće pred perkutanom nefrostomijom i ureterokutanostomijom.

KLJUČNE RIJEČI: derivacija mokraće; dilatirani ureter; ureterovezikalno ušće

ABSTRACT

The procedure of urine diversion can be performed on different levels of the urinary system. It can be indicated as either an internal or external, temporary or permanent solution in a variety of pathological conditions.

The authors present 20 patients who underwent a temporary external urine diversion on the kidney level with the "U"-tube method. The patients were divided into three groups, according to the cause of their largely or enormously dilated ureter and kidney channel system. The first group of patients had either primary or secondary stenosis of the ureterovesical junction. The second group suffered from refluxing megaureter, while the third group had infravesical obstruction.

Observing the first group of patients, the urine diversion meant a preparatory intervention for the final reconstructive operation on the ureterovesical junction (in patients with primary stenosis), whereas in patients with secondary stenosis it was to guarantee a normal clearance of the kidneys until the withdrawal of the edema which appeared after an already performed operation on the ureterovesical orifice. In the second group of patients (the ones with refluxing megaureter), the aim of the diversion was to enable a regression in the dilatation of the ureter in order to perform the anti-reflux operation as successfully as possible. In the third group of patients, the diversion had prolonging effects with the aim of keeping the patient alive, reducing dilatation of the channel system, impeding further kidney damage and preparing the patient for the final surgical treatment.

Based on the evidence of the observed patients, the authors concluded that the aims for which the diversion with the "U"-tube method had been opted for were reached in all the three observed groups. According to them, this method has proved effective as a preliminary operative procedure in patients with primary stenosis of the ureterovesical junction and with refluxing megaureter, as a temporary method for relieving the kidneys and the channel system in patients suffering from secondary (postoperative) stenosis of the ureterovesical junction, and as a prolonged diversion in patients with neurogenic bladder.

The authors present the reasons for which they preferred the "U"-tube method of urine diversion to percutaneous nephrostomy and of ureterocutanostomy.

KEY WORDS: dilated ureter; ureterovesical junction; urinary diversion;

UVOD

Operacijski rekonstrukcijski zahvati na ureterovezikalnom spoju teže su izvedivi i imaju manje izgleda za uspjeh ukoliko je mokraćovod jako dilatiran. Može se staviti u korelaciju dilatacija mokraćovoda i izgledi za uspjeh rekonstrukcijskog zahvata na ureterovezikalnom spoju. Što je dilatacija mokraćovoda veća, to su izgledi za uspjeh operacije manji, to jest mogućnost nastanka komplikacija je veća. Poželjno je, stoga, prije planiranog rekonstrukcijskog zahvata na terminalnom dijelu jako dilatiranog mokraćovoda, postići njegovu što bolju morfološku restituciju i regresiju patoanatomskih promjena stijenke.^{6,8,9,10} Diverzijom mokraće uzvodno od ureterovezikalnog spoja stvaraju se uvjeti koji to, u većoj ili manjoj mjeri, omogućuju.^{18,19} To onda, opet, stvara povoljnije uvjete za uspješnost rekonstrukcijskog zahvata na utoku mokraćovoda u mjehur.

Mokraćna je diverzija indicirana u brojnim patološkim stanjima mokraćnog sustava. Neki razvojni poremećaji kao i stečena patološka stanja mogu biti povod indikaciji za trajnu ili privremenu derivaciju mokraće. Prema Ecksteinu¹ neurogeni mjehur svih etiologija, abnormalnosti mjehura poput ekstrofije, primjeri rascijepljenog sfinktera, primjeri neuspjeha kirurške terapije u bolesnika s opstrukcijskom uropatijom, primjeri tumora mjehura, prostate i vagine - sve to može predstavljati indikaciju za trajnu ili privremenu derivaciju mokraće, koja može biti unutarnja ili vanjska.

Privremena derivacija mokraće indicira se u bolesnika s ekstremnom dilatacijom uretera kao pripremni zahvat za konačan rekonstrukcijski operativni zahvat, u bolesnika u kojih je potrebno učiniti dekompresiju zbog opstrukcije popraćenu uroinfekcijom, kao i u bolesnika sa solitarnim bubregom i opstrukcijom te smanjenim vriednostima klirensa.

Privremenu supravezikalnu derivaciju mokraće moguće je učiniti na razini bubrega uporabom katetera (nefrostomija) ili bez katetera (prijelokutanostomija). Nadalje, privremena derivacija mokraće može se obaviti i na razini donjeg segmenta mokraćnog sustava (mjehur i uretra).

U svim primjerima derivacije mokraće, bez obzira na metodu i vrstu derivacije, te na uzrok koji je doveo do poremećaja protoka mokraće kanalnim sustavom, svrha je očuvanje i poboljšanje preostale bubrežne funkcije i stvaranje boljih uvjeta za uspješnost planiranog rekonstrukcijskog zahvata. No, premda su danas u medicinskoj znanosti više ili manje definirane indikacije za privremenu supravezikalnu derivaciju mokraće, ipak Eckstein i Hohenfellner ukazuju na pojedine čimbenike koji mogu pomoći u izboru najprikladnije metode.

U svakodnevnom radu s bolesnicima indicirali smo derivaciju mokraće na raznim razinama mokraćnog sustava zbog raznolikih patoloških stanja. Ovdje želimo promatrati bolesnike s derivacijom mokraće koja je indicirana zbog jake dilatacije mokraćovoda uzrokovane patološkim supstratom na ureterovezikalnom ušću. Među ostalim u takvih smo bolesnika radili i derivaciju mokraće na razini bubrega primjenom "U"-tube metode

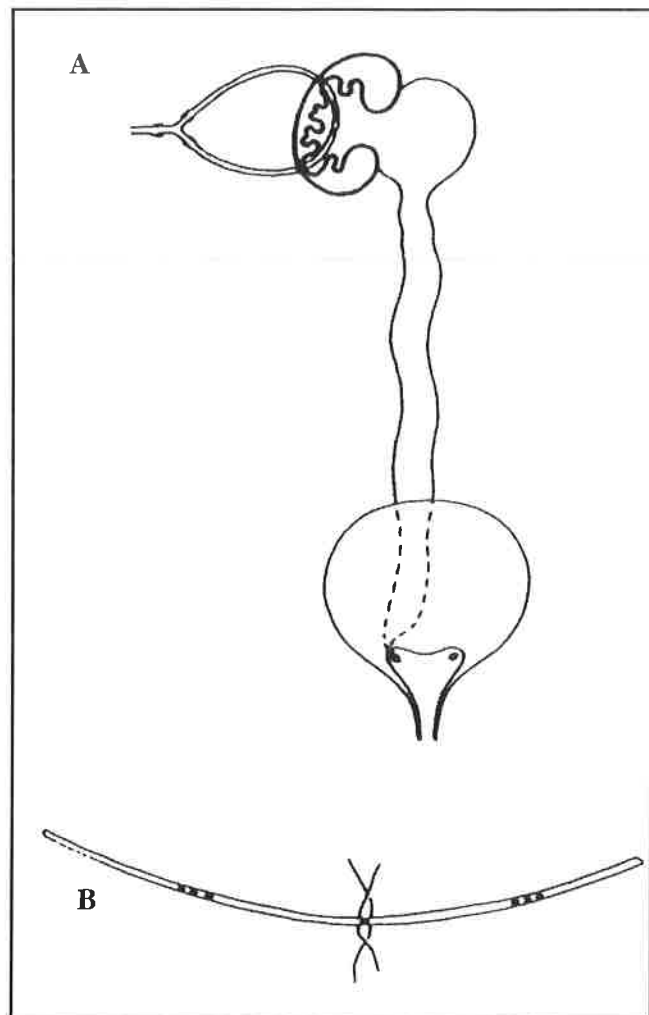
i upravo te bolesnike želimo u ovom radu promatrati.

Cilj nam je analizom rezultata liječenja u naših bolesnika ukazati i na prednosti i na nedostatke te metode kako bi ona našla odgovarajuće mjesto među ostalim metodama vanjske derivacije mokraće.

BOLESNICI I METODE

Među raznim vrstama vanjske derivacije mokraće obavljali smo i nefrostomiju primjenom "U"-tube metode. U vremenu od 1986. do 1996. tu smo metodu derivacije primijenili u 20 bolesnika. U svih je bila jaka ili ekstremna dilatacija mokraćovoda i kanalnog sustava bubrega uzrokovana patoanatomskim supstratom na ureterovezikalnom ušću. Smatrali smo da je zbog jake dilatacije uretera potrebno prethodno učiniti temporenu vanjsku derivaciju mokraće kako bismo omogućili veću ili manju regresiju njegove dilatacije. U svih smo 20 promatranih bolesnika indicirali i obavili temporenu vanjsku derivaciju mokraće na razini bubrega i to primjenom "U"-tube metode.

Dob bolesnika u trenutku izvođenja "U"-tube nefrostome, kao i spol prikazani su na 1. tablici. Vidimo da je 15 (75,0 %) od 20 (100,0 %) promatranih bolesnika u tom



Slika 1 Shema "U"-tube nefrostamija
Figure 1 Scheme of the "U"-tube nephrostomy

trenutku bilo u dobi mlađoj od jedne godine. Na toj tablici vidimo da je bilo 16 (80,0 %) muških bolesnika, a 4 (20,0 %) bolesnice. Isto tako vidimo da je u 14 bolesnika (70,0 %) zastupljena lijeva strana, u njih 5 (25,0 %) desna, a u 1 (5,0 %) bolesnika indicirana je i učinjena obostrana nefrostomija "U"-tube metodom.

Tablica 2. prikazuje tri grupe osnovnih bolesti koje su uzrokovale nerazmjernu prohodnost ureterovezikalnim ušćem zbog čega su i nastale uznapredovale promjene uzvodno, to jest na mokraćovodu i bubregu. Vidimo da je u 13 bolesnika (65,0 %) uzrok patoloških promjena bubrega i mokraćovoda bila stenozna ureterovezikalnog ušća i terminalnog dijela uretera, u 4 (20,0 %) refluksni megaureter,^{6,12,15} dok su u njih 3 (15,0 %) osnovni uzrok tih promjena bile druge bolesti, i to u 2 (10,0 %) neurogeni mjehur i u 1 bolesnika (5,0 %) valvule stražnje uretre. U III. grupi (vidi tablicu 2.) prikazanih patoloških stanja osnovna je bolest najprije dovela do poremećaja funkcije ureterovezikalnog spoja (stenozna intramuralnog uretera zbog trabekulacije detrusornog mišića ili masivni refluks) s posljedičnim promjenama uzvodno na mokraćovodu i bubregu.

U I. grupi bolesti prikazanih na 2. tablici vidimo da je 13 (65,0 %) promatranih bolesnika imalo stenozu ureterovezikalnog ušća koja je dovela do jake ili ekstremne dilatacije mokraćovoda i kanalnog sustava bubrega. Od njih 13 (100,0 %), 8 (61,5 %) ih je imalo primarnu kongenitalnu stenozu ušća, dok je u 5 (38,5 %) bolesnika stenozna nastala nakon učinjenog operativnog zahvata na ureteralnom ušću i terminalnom dijelu uretera (sekundarna postoperativna stenozna ušća).

U II. grupi na 2. tablici navedena su 4 (20,0 %) bolesnika u kojih je refluksni megaureter uzrokovao izraženije promjene na bubregu, što je bio dodatni razlog da smo u njih indicirali vanjsku derivaciju mokraćne.

Na istoj tablici u III. grupi navedena su 3 (15,0 %) od 20 (100,0 %) promatranih bolesnika u kojih su drugi poremećaji doveli do neodgovarajućeg protoka mokraćne ureterovezikalnim ušćem s posljedičnim patoanatomskim promjenama na bubregu i ureteru. U oba bolesnika s neurogenim mjehurom učinjena je vanjska derivacija mokraćne na razini bubrega, ali je ona na jednoj strani

učinjena primjenom "U"-tube metode, dok je na drugoj strani učinjena perkutana nefrostomija.³ Samo u bolesnika s valvulama stražnje uretere učinjena je obostrana "U"-tube derivacija. Napominjemo da je najprije i u tog bolesnika na jednoj strani učinjena perkutana nefrostomija. Zbog komplikacija odstranjen je perkutano postavljeni drenažni kateter pa je onda i na toj strani učinjena vanjska derivacija urina primjenom "U"-tube metode.

Slika 1. shematski prikazuje metodu "U"-tube drenaže. Pijelotomijom se uđe instrumentom u kaliks donjeg pola bubrega iznad kojega je parenhim najtanji, probije se vrškom instrumenta sam parenhim i u tako nastali otvor uvuče se plastični kateter u pijelon. Nakon toga isti se zahvat instrumentom učini i u jednoj od kranijalne grupe kaliksa s najtanjim pripadnim parenhimom. Prethodno se u sredini drenažnog katetera učine škarama 2 ili 3 odgovarajuće drenažne rupice u njegovoj stijenci. Pri uvođenju katetera rupice trebaju ostati položene u pijelonu. Važno je napomenuti da se kateter uvodi i izvodi kroz kalikse iznad kojih je parenhim najtanji. Dimenzije katetera prilagode se veličini bolesnika, to jest, bubrega.

Drenažni se kateter može u svakom trenutku mijenjati prema potrebi, a skica B na 1. slici to zorno prikazuje.

U svih je prikazanih bolesnika urinarna infekcija bila razlogom hospitalizacije i rendgenske obrade mokraćnog sustava, pa prema tome i putokaz do dijagnoze. Svi oni s jednostranim promjenama uretera i bubrega te s jednostranom "U"-tube drenažom bubrega imali su normalne vrijednosti uree i kreatinina u krvi, kao i normalne vrijednosti klirensa kreatinina što smo i očekivali. Izuzetak su sva tri bolesnika navedena u III. grupi (vidi 2. tablicu) koja su imala obostrana teška oštećenja bubrega u trenutku obavljanja nefrostome i jedan bolesnik iz I. grupe na istoj tablici s primarnom stenozom ureterovezikalnog ušća i jakim oštećenjem solitarnog bubrega na kojem je učinjena "U"-tube nefrostomija. Samo ta četiri bolesnika imali su u trenutku vršenja nefrostome povišene vrijednosti uree i kreatinina u krvi te snižene vrijednosti klirensa kreatinina.

Tablica 1. Prikaz dobi i spola bolesnika te strane "U"-tube nefrostomije
Table 1 Age and sex of the patients and side of the "U"-tube nephrostomy

Dob Age	Broj bolesnika Number of patients	Spol Gender		Strana Side		
		Dječaci Boys	Djevojčice Girls	Desna Right	Lijeva Left	Obostrano Bilateral
0-1	15	13	2	4	10	1
2-5	2	1	1	1	1	-
6-10	2	1	1	-	2	-
11-15	1	1	-	-	1	-
Ukupno Total	20	16	4	5	14	1
		20		20		

REZULTATI

Kako se na 3. i 4. tablici vidi bolesnici su podijeljeni u tri grupe prema uzroku nastanka uznapredovale ureterohidronefroze što je i predstavljalo prvotni uzrok indikacije za vanjsku drenažu uretera "U"-tube metodom. Na 3. tablici (grupa I. i II.) vidimo prikazano vrijeme koje je proteklo od učinjene derivacije do konačnog zahvata na ureterovezikalnom spoju, to jest do ureteroneocistostomije s antirefluksnom plastikom. To je vrijeme koje je prema našoj procjeni bilo potrebno da bi došlo do oporavka uretera (regresija dilatacije i poboljšanje peristaltike) kako bi se mogao obaviti planirani rekonstrukcijski zahvat na ureterovezikalnom spoju, koji bi tako imao i veće izgleda za uspjeh. To je vrijeme u I. grupi (tablica 3.) prikazanih bolesnika iznosilo 8,75 mjeseci s primarnom, a 3,75 sa sekundarnom stenozom ureterovezikalnog ušća. U II. grupi (tablica 3.) to je vrijeme iznosilo 9,5 mjeseci.

Nakon tako provedene temporerne derivacije urina,

učinjen je rekonstrukcijski zahvat na ureterovezikalnom ušću, to jest ureteroneocistostomija po metodi Bradlič-Pasini² u 8 bolesnika s primarnom stenozom ureterovezikalnog ušća i u njih 4 s refluksnim megaureterom (vidi 2. i 3. tablicu). Neposredno prije tih zahvata u svih je bolesnika učinjena nefrostomografija koja je i pokazala oporavak peristaltike i regresiju dilatacije uretera, nakon čega smo indicirali i učinili konačan zahvat na terminalnom dijelu uretera i ureterovezikalnom spoju.

U I. grupi (tablica 2.) vidimo da je bilo 5 bolesnika sa sekundarnom stenozom ureterovezikalnog ušća, to jest stenozom nastalom nakon učinjenog operacijskog zahvata na ureterovezikalnom ušću. Kako se na 3. tablici vidi u tih je bolesnika nefrostoma odstranjena nakon 3,7 mjeseci (srednja vrijednost) tijekom kojeg je vremenom došlo do regresije poslijeoperacijskog edema i uspostavljanja uredne prohodnosti ureterovezikalnim ušćem.

U III. grupi na 2. tablici vidimo da je u dva bolesnika s neurogenim mjehurom učinjena vanjska derivacija

Tablica 2. Uzroci dilatacije kanalnog sustava bubrega i mokraćovoda
Table 2 Causes of dilatation of the kidney channel system and of the ureter

	I	II	III
	Stenoza ureterovezikalnog ušća <i>Stenosis of the uretero-vesical junction</i>	Refluksni megaureter <i>Refluxing megaureter</i>	A) disfunkcija mjehura <i>bladder dysfunction</i> B) infravez. opstrukcija <i>infraves. obstruction</i>
	Primarna stenoza 8 <i>Primary stenosis</i>	4	A) neurog. mjehur <i>neurog. bladder</i>
	Sekund. stenoza 5 <i>Second. stenosis</i>		B) valvule uretre <i>urethral valves</i>
Ukupno <i>Total</i>	13 (65,0 %)	4 (20,0 %)	3 (15,0 %)
Sveukupno <i>Grand total</i>		20 (100,0 %)	

Tablica 3. Vrijeme proteklo od "U"-tube derivacije do zahvata na ureterovezikalnom ušću u bolesnika s primarnom stenozom i s refluksnim megaureterom, u onih sa sekundarnom stenozom do uklanjanja derivacije, a u onih u III. stupcu do zadnje kontrole (neurogeni mjehur)
Table 3 Time elapsed from the "U"-tube diversion to the procedure on the ureterovesical junction in patients with primary stenosis and with refluxing megaureter, in those with secondary stenosis to the removal of the diversion, in those of the 3rd group until the last control (neurogenic bladder)

	I	II	III
	Stenoza ureterovezikalnog ušća <i>Stenosis of the ureterovesical junction</i>	Refluksni megaureter <i>Refluxing megaureter</i>	A) disfunkcija mjehura <i>Bladder dysfunction</i>
	bolesnici 8 <i>cases</i>	bolesnici 4 <i>cases</i>	bolesnici 2 <i>cases</i>
	mjeseci 8,7 <i>months</i>	mjeseci 9,5 <i>months</i>	mjeseci 3,7 <i>months</i>
Vrijeme u mjesecima (srednja vrijednost) <i>Time in months (mean value)</i>	Primarna <i>Primary</i>		A) neurogeni mjehur <i>neurogenic bladder</i>
	Sekundarna <i>Secondary</i>		B) valvule uretre <i>urethral valves</i>

Tablica 4. Vrijeme proteklo od konačnoga rekonstrukcijskog zahvata do zadnje kontrole (follow-up)
Table 4 Time elapsed from the final reconstructive procedure until the last control (follow-up)

Primarna stenozna ušća <i>Primary stenosis of the junction</i>		Refluksni megaureter <i>Refluxing megaureter</i>		Ukupno <i>Total</i>	
Broj bolesnika <i>No of patients</i>	vrijeme u mjesecima <i>time in months</i>	broj bolesnika <i>No of patients</i>	vrijeme u mjesecima <i>time in months</i>	broj bolesnika <i>No of patients</i>	vrijeme u mjesecima <i>time in months</i>
8	47,0	4	29,7	12	41,2

mokraće "U"-tube metodom. Tom je metodom u njih učinjena samo jednostrana derivacija mokraćne, dok je na drugoj strani u obojice učinjena perkutana nefrostomija.

U istoj (III.) grupi navodimo i bolesnika s valvulama stražnje uretre dijagnosticiranim u neonatalnoj dobi u kojeg smo, zbog jake trabekulacije detrusornog mišića i ekstremne ureterohidronefroze, učinili obostrano "U"-tube drenažu nakon čega je uočena regresija dilatacije oba uretera.

RASPRAVA

Promatrali smo naših dvadeset bolesnika u kojih smo indicirali i učinili privremenu vanjsku derivaciju mokraćne na razini bubrega primjenom "U"-tube metode.

U svih je njih bila jaka ili ekstremna dilatacija mokraćovoda tipa megauretera^{6,12,15} uzrokovana patološkim supstratom na ureterovezikalnom spoju. Kako se iz raščlane simptoma bolesti u naših bolesnika vidi, tri su vrste patoloških mehanizama uzrokom patološkog proširenja mokraćovoda koji su zahtijevali operativno liječenje: 1. stenozna na razini ureterovezikalnog spoja (primarna ili sekundarna nastala nakon već učinjene ureteroneocistostomije ili antirefluksne plastike), 2. refluksni megaureter i 3. intravezikalna obstrukcija (neurogeni mjehur i valvule stražnje uretre). U njih smo indicirali i na 21 bubregu (u jednog bolesnika obostrano) učinili privremenu vanjsku derivaciju mokraćne primjenom "U"-tube metode s ciljem da rasteretimo mokraćovod i tako omogućimo regresiju njegove dilatacije i restituciju patohistoloških promjena stijenke. To bi trebalo stvoriti veće mogućnosti za uspješno izvođenje konačnoga operativnog zahvata na ureterovezikalnom spoju i uspješan protok mokraćne novooblikovanim ureterovezikalnim ušćem.

U tih su bolesnika bubrezi više ili manje oštećeni, funkcija oslabljena, a u nekih i s tendencijom ka zatajenju. Krajnji je cilj operativnih zahvata u njih zaustavljanje daljnjeg napredovanja patoanatomskih oštećenja bubrega, te očuvanje i poboljšanje preostale bubrežne funkcije, a u njih 12 (8 s primarnom stenozom ušća i 4 s refluksnim megaureterom) postizanje regresije dilatacije i oporavak uretera, da bi se nakon toga mogao učiniti konačan rekonstrukcijski zahvat na ušću.

Postavili smo pitanje da li privremena derivacija mokraćne na razini bubrega "U"-tube metodom povećava izgleda za uspješno naknadno izvođenje planiranog rekonstrukcijskog zahvata na ureterovezikalnom ušću. Nadalje, u kojim patološkim stanjima urotrakta ona

može biti prihvaćena kao temporerna derivacija te imati čak prednosti pred drugim vrstama derivacije urina.

Problem produljene temporerne derivacije mokraćne dobro je znan, a isto tako znane su quoad therapiam i njezine blagodati.^{1,3,7,13,16} Željeli smo ovim radom ukazati upravo na pitanje kada i u kojih bolesnika bismo mogli prihvatiti "U"-tube drenažu mokraćne, a u kojih bi ova vrsta derivacije predstavljala samo dodatni (možda i suvišni) operacijski zahvat koji u kasnijoj dobi može imati teško predvidive posljedice. Moramo ocijeniti u konkretnim primjerima da li prijeoperacijska privremena drenaža bubrega ima prednosti pred primarno učinkovitim rekonstrukcijskim zahvatom na mokraćovodu. Na osnovi raščlame naših rezultata, smatramo da ima. Vidimo, naime, da je u njih regresija proširenja kanalnog sustava bubrega i mokraćovoda bila značajna, a uspjeh naknadno učinjenoga rekonstrukcijskog zahvata na terminalnom dijelu uretera potpun.

Vjerujemo da bi u naših bolesnika izgledi za uspjeh primarno učinjenoga rekonstrukcijskog zahvata na ureterovezikalnom ušću (bez prethodne prolongirane privremene drenaže bubrega) bili mnogo manji. Dakle, regresija dilatacije, uz moguću restituciju patoanatomskih oštećenja stijenke uretera stvara bez sumnje povoljnije uvjete za konačan ishod planiranog rekonstrukcijskog zahvata na ureterovezikalnom ušću.

U svih 8 bolesnika s primarnom stenozom ureterovezikalnog ušća kao i u onih 4 s refluksnim megaureterom uspjeh operacijskoga rekonstrukcijskog zahvata na ureterovezikalnom ušću, a nakon privremene derivacije ovom metodom, bio je potpun, tj. bez refluksa i bez poslijeoperacijske stenozne. Uz to je uskoro postignut i stabilan sterilitet mokraćne, a poslijeoperacijski, u intervalima, učinjene funkcionalne i rendgenske pretrage urotrakta pokazale su da je došlo do vidne regresije dilatacije kanalnih struktura i funkcionalnog oporavka bubrega.

U dvojice naših bolesnika s neurogenim mjehurom, kako smo vidjeli, na jednom je bubregu učinjena derivacija mokraćne "U"-tube metodom, dok je na drugoj strani učinjena perkutana nefrostomija. U jednog od njih follow-up je iznosio 159 mjeseci (trinaest godina i dva mjeseca) te smo tijekom tog vremena imali brojne komplikacije na strani perkutane nefrostome, dok je kateter "U"-tube nefrostome rutinski mijenjan 2 - 3 puta godišnje u blagoj sedaciji bolesnika. Drugih komplikacija nismo imali. U drugog bolesnika s neurogenim mjehurom follow-up je iznosio 37 mjeseci (tri godine i jedan mjesec) i u njega smo imali jednako iskustvo. Dakle, i u

bolesnika s neurogenim mjehurom ova je vrsta derivacije prikladna, ako se za nju odlučimo kao privremeno rješenje. Napominjemo da roditelji oba ova bolesnika nisu do sada prihvatili nikakvo drugo trajno rješenje, pa smo stoga pribjegli "U"-tube derivaciji mokraćne.

U I. grupi na 2. tablici vidimo da smo u 5 bolesnika sa stenozom u području ušća, nastalom zbog edema nakon operativnog zahvata na terminalnom ureteru i ušću učinili "U"-tube derivaciju urina. To je omogućilo deblokadu bubrega i regresiju poslijeoperacijski nastale dilatacije uretera i kanalnog sustava bubrega, te urednu prohodnost novooblikovanim ureterovezikalnim ušćem (vidi sliku 2.). Svih je 5 bolesnika u trenutku instaliranja "U"-tube drenaže bilo ispod godine dana starosti te zbog malog lumena katetera nismo bili sigurni da ćemo perkutanom nefrostomom omogućiti urednu drenažu mokraćne. U nekih od njih prethodno smo i pokušali učiniti perkutanu nefrostomiju, ali smo zbog komplikacija uskoro naknadno učinili "U"-tube drenažu. Dakle, i u ovih 5 bolesnika ova vrsta derivacije mokraćne dala je dobre rezultate.

Očekivali smo da će u bolesnika s valvulama stražnje uretre (neonatus), u kojeg je obostrano učinjena derivacija mokraćne "U"-tube metodom, biti potrebna dugotrajna derivacija te smo smatrali da perkutanom nefrostomom to nećemo moći postići. Zbog toga smo i u njega nakon pokušane perkutane nefrostome pribjegli ovoj vrsti derivacije. Periodična ultrazvučna i rendgenska kontrola pokazala je regresiju dilatacije kanalnog suastava dok je uroinfekcija eradikirana, a vrijednosti uree i keatinina u krvi su se stabilizirale.

U raspravi o privremenoj derivaciji mokraćne postavljaju se još jedno pitanje: da li derivaciju treba učiniti na razini bubrega ili na razini mokraćovoda?²⁹ Mi smo se u prikazanih bolesnika odlučili za prvu varijantu. Ako se prihvati prva navedena mogućnost, dovoljan je jedan operacijski zahvat (tj. pri instaliranju "U"-tube nefrostome), dok su u drugoj (ureterokutanostomija) potrebna dva operacijska zahvata, jedan za instaliranje, a drugi za okluziju ureterokutanostome. Osim toga, primijeni li se prva mogućnost, oštećeni mokraćovod ostaje intaktan sve do konačnoga rekonstrukcijskog zahvata na njegovu utoku u mjehur. U drugoj navedenoj mogućnosti (ureterokutanostomija) već apriorno oštećeni mokraćovod dodatno se traumatizira kirurškim zahvatom. Ako se, nadalje, ne izvede ureterokutanostomija neposredno kaudalnije od pijeloureteralnog vrata, izvijugani i prošireni mokraćovod postaje spremište mokraćne što stvara povoljnije uvjete nastanka refrakterne mokraćne infekcije i daljnje dilatacije mokraćovoda. Privremenom produljenom derivacijom mokraćne na razini bubrega uspostavlja se, naprotiv, uredna drenaža mokraćne i izbjegava dodatno oštećenje mokraćovoda. Uz to, u slučajevima ureterokutanostome, postoji mogućnost i ostijalnih komplikacija, a mogu nastati i promjene na koži periostijalno.

Derivacija se mokraćne zapravo indicira u bolesnika s jako ili ekstremno dilatiranim mokraćovodom u kojih je bubreg oštećen i s već stanjenim korteksom. U najvećeg broja naših bolesnika iznad nekih kaliksa parenhim je

bio stanjen na svega nekoliko milimetara (vidi 1. sliku), a zasigurno je na tom mjestu i ožiljno promijenjen. Drenažni se kateter izvodi i uvodi kroz bubreg upravo na tom mjestu pa nema bojazni da se ovom metodom znatnije lokalno oštećuje bubrežno tkivo.

Prateći stanje naših bolesnika s "U"-tube drenažom mokraćne nismo tijekom tog vremena registrirali niti jedan primjer klinički manifestne urinarne infekcije izazvane kateterom kao stranim tijelom. Izmjena samog drenažnog katetera je jednostavna i može ga se mijenjati po potrebi čime se svaka urinarna upala može uz lijekove držati pod kontrolom, što nije moguće ako se primijeni metoda perkutane nefrostomije. Naime, u bolesnika s perkutanom nefrostomom u slučaju koloniziranja katetera bakterijama nije moguća njegova izmjena. U slučajevima uporabe "U"-tube metode derivacije moguće je ispiranje katetera, a začepljenje detritusom je rijetko jer postoji mogućnost instaliranja katetera i nešto većih dimenzija, što je teže izvedivo pri uporabi perkutane derivacije. U slučajevima perkutane derivacije teško je izbjeći neželjenu ekstrakciju katetera, što se gotovo ne može dogoditi pri uporabi "U"-tube drenaže. Sve je to razlogom da smo u liječenju naših bolesnika dali prednost "U"-tube drenaži pred ureterokutanostomom i perkutanom nefrostomom. Napominjemo samo da smo u nekih najprije pokušali učiniti derivaciju mokraćne perkutanom nefrostomijom što nije dalo rezultata.

U svih naših bolesnika, neovisno o etiologiji i patogeni dilatacije mokraćovoda i kanalnog sustava bubrega, ova je metoda derivacije mokraćne dala pozitivne rezultate i kao priprema za naknadno planirani rekonstrukcijski zahvat na ureterovezikalnom spoju i kao privremena derivacija u bolesnika s poslije-operacijski nastalom stenozom ureterovezikalnog ušća, i kao prolongirana derivacija mokraćne u bolesnika s neurogenim mjehurom.

LITERATURA

1. Audry G, Boyer C, Grapin C, Montagne JP, Boccon-Gibod L, Brueziere J, Gruner M. The value of split renal function in severe neonatal and infant pelviureteric obstruction managed by percutaneous nephrostomy. *Eur J Pediatr Surg* 1966;6:274-6.
2. Bradic I, Pasini M, Vlatković G. Antireflux ureterocystoneostomy at the vertex of the bladder. *Brit J Urol* 1975;47:525-30.
3. Churchill BM, Kruger R, Fleisher MH. Upper urinary tract diversion for the most severe cases of posterior urethral valves. In: *Controversies in urology*. Chicago: Edited by CE Carlton Jr, Year Book Medical Publishers, 1989:(p)4-15.
4. Eckstein HB. Urinary diversion. In: *Williams DI. Pediatric urology*. London: Butterworths, 1969:(p)388-97.
5. Eckstein HB, Hohemfellner R. Temporary supravescical urinary diversion. In: *Eckstein HB et al. Surgical pediatric urology*. Stuttgart: Georg Thieme Publishers, 1977:(p)115-124.
6. Hendren WH. The dilated ureter. In: *Eckstein HB et al. Surgical Pediatric Urology*. Stuttgart: Georg Thieme Publishers, 1977:(p)218-34.

7. Irving HC, Arthur RJ, Thomas DFM. Percutaneous nephrostomy in paediatrics. *Clin Radiol* 1987;38:245-8.
8. Johnson JH. Temporary cutaneous ureterostomy in the management of advanced congenital obstruction. *Arch Dis Child* 1963;38:161-6.
9. Johnson JH. Hydroureter and megaureter. In: Williams DI. *Paediatric urology*. London: Butterworths, 1969:(p)161-74.
10. Kim YH, Horowitz M, Combs A, Nitti VW, Libretti D, Glasberg KI. Comparative urodynamic findings after primary valve ablation, vesicostomy or proximal diversion. *J Urol* 1996;156:673-6.
11. Leape LL, Holder TM. Temporary tubeless urinary diversion in children. *J Pediatr Surg* 1970;5:288-303.
12. Mollard P, Paillot JM. Primary megaureter (pathogenesis and treatment 104 patients-131 ureters). *Progr Pediatr Surg* 1973;5:113-34.
13. O'Brien WM, Matsumoto AH, Grant EC, Gibbons MD. Percutaneous nephrostomy in infants. *J Urol* 1990;36:269-72.
14. Perlmutter AD. Temporary urinary diversion in the management of the chronically dilated urinary tract in childhood. In: Johnson JH, Goodwin WE. *Reviews in paediatric urology*. Amsterdam: Excerpta medica, 1974:(p)447-82.
15. Retik AB, Mc Evoy JP, Bauer SB. Megaureters in children. *J Urol* 1978;2:231-6.
16. Stanley P, Bear JW, Reid BS. Percutaneous nephrostomy in infants and children. *Am J Roentgenol* 1983;141:473-7.
17. Stanley P, Diament MJ. Pediatric percutaneous nephrostomy-experience with 50 patients. *J Urol* 1986;135:1223-6.
18. Swenson O, Smyth BT. Aperistaltic megaureter. Treatment by bilateral cutaneous ureterostomy using a new technique. Preliminary communication. *J Urol* 1959;82:62-7.
19. Walker RD, Padron M. The management of posterior urethral valves by initial vesicostomy and delayed valve ablation. *J Urol* 1990;144:1212-14.
20. Wosnitzer M, Lattimer JK. Comparison of permanent nephrostomy and permanent cutaneous ureterostomy. *J Urol* 1960;83:553-60.