

Prilog ultrazvučnoj dijagnostici ascitesa

Fučkar, Željko; Lovrinić, Đino

Source / Izvornik: **Medicinski vjesnik, 1986, 18, 49 - 52**

Journal article, Published version

Rad u časopisu, Objavljena verzija rada (izdavačev PDF)

Permanent link / Trajna poveznica: <https://um.nsk.hr/um:nbn:hr:184:457769>

Rights / Prava: [Attribution-NonCommercial-NoDerivatives 4.0 International/Imenovanje-Nekomercijalno-Bez prerada 4.0 međunarodna](#)

Download date / Datum preuzimanja: **2025-02-19**



Repository / Repozitorij:

[Repository of the University of Rijeka, Faculty of Medicine - FMRI Repository](#)





Prilog ultrazvučnoj dijagnostici ascitesa

Željko Fučkar i Dino Lovrinić

Kirurška klinika Medicinskog fakulteta Rijeka
i Dom zdravlja Pazin

Izvorni znanstveni rad

UDK 616.381-003.217-07

Prispjelo: 8. listopada 1985.

Zadnjih pet godina pregledano je 427 bolesnika upućenih na pregled zbog sumnje na ascites. Ultrazvukom je ascites otkriven u 127 oboljelih, a točnu etiološku dijagnozu postavili smo u 36 pregledanih (28,3%). U svih bolesnika s ascitesom, ultrazvukom smo ustanovili slobodnu tekućinu u abdominalnoj šupljini u ranoj ili razvijenoj fazi bolesti.

Smatramo da je ultrazvučna pretraga inicijalna dijagnostička metoda u otkrivanju ascitesa, a dobri rezultati ovise o iskustvu liječnika, tehnici pregleda i kvaliteti aparata.

ključne riječi: ascites, ultrazvučna dijagnostika

Danas je ultrazvučno razlučivanje solidnih lezija abdomena i slobodne tekućine rutinski postupak ukoliko postoji veća količina abdominalne tekućine. Osim toga, niz bolesti može imitirati ascites, a njihovo razlučivanje pomoću sonografije zahtijeva veliko iskustvo i kvalitetnu ultrazvučnu aparaturu. Mi smo i ranije izvještavali o toj problematici,⁹ a ti rezultati nisu bili zadovoljavajući uglavnom iz ranije navedenih razloga. Sve većom ekspanzijom najsuvremenijih ultrazvučnih aparata, dolazi i do povećanja broja liječničkih kadrova koji se bave svakodnevno sonografskom problematikom. Svodeći ultrazvučni pregled na rutinski ambulantni postupak, neiskusni liječnik učinit će niz pogrešaka u tehničkom i dijagnostičkom pogledu.

Cilj ovog rada je iznašanje naših sedmogodišnjih iskustava u ranom otkrivanju ascitesa.

MATERIJAL I METODA RADA

Tijekom sedam godina upućeno je u naše ultrazvučne ambulante 427 bolesnika zbog kliničke sumnje na postojanje ascitesa. U 127 bolesnika je ascites pronađen i kasnije potvrđen ostalim dijagnostičkim metodama, a u ostalih je isključen. U pet bolesnika (3,7%) je ascites pronađen na kontrolnim pregledima, tako da smo korektnu dijagnozu imali tijekom prvog pregleda u 96,3% pregledanih bolesnika. Pregledi su vršeni na nekoliko vrsta ultrazvučnih aparata (»DIASONOGRAPH NE 4012« — tvrtka Nuclear Enterprises Ltd. iz Škotske, »MARTY« — Fischer, ATR-Modell 4201 — tvrtka Kranzbühler, Bruel-Kjaer Model 1846), uz upotrebu nekoliko vrsta sondi (od 2,5 do 5 MHz) i prikaza (linearni, sektorski, manualni B-scan).

Tijekom pregleda, bolesnik leži na leđima, a u rutinskom pregledu potpuno zadovoljava sektorski scan. Nešto su veći problemi s linearnim scanom, pogotovo u aparata gdje su sonde veće, te nam omogućuju pogodnu angulaciju sonde ili atipični pristup na neke dijelove abdomena (interkostalni scan). U takvim slučajevima ne možemo sa sigurnošću isključiti manje količine ascitesa. Najčešće je ascites lokaliziran u gornjem abdomenu u ležećeg bolesnika, jer prati gravitaciju. Ukoliko postoje manje količine, tada ga najprije opažamo oko tri anatomski prostora:

1. desni hepatorenalni prostor,
2. oko triangularnog i coronarnog ligamenta jetre i
3. uz duodenalni Treitzov ligament (»znak leptira«).

Mijenjanjem položaja bolesnika, dolazi i do promjene sonografske slike, što je od neobične važnosti u sonografskoj diferencijaciji prema ostalim nakupinama tekućine (ciste, apscesi) ili nekim drugim intra-abdominalnim procesima (peritonealni pseudomiksom, multicistični tumori jajnika, aneurizme krvnih žila, pseudociste pankreasa itd) (Slika 1, 2).

Ascites obično poprima oblik preformiranog anatomskeg prostora u kojem se nalazi, a ukoliko ga ima više, možemo pratiti crijevnu peristaltiku unutar slobodne tekućine, što se ne nalazi u ostalih abdominalnih procesa praćenih nakupljanjem tekućine (Slika 3).

Povremeno možemo otkriti manje količine ascitesa u Douglasovom prostoru, uz uvjet da je mokraćni mjehur ispunjen urinom.

Odjeci granica ascitesa su nepravilni i gube se u okolnim prostorima,⁵ dok su u lokaliziranih procesa granice dobro prikazane.

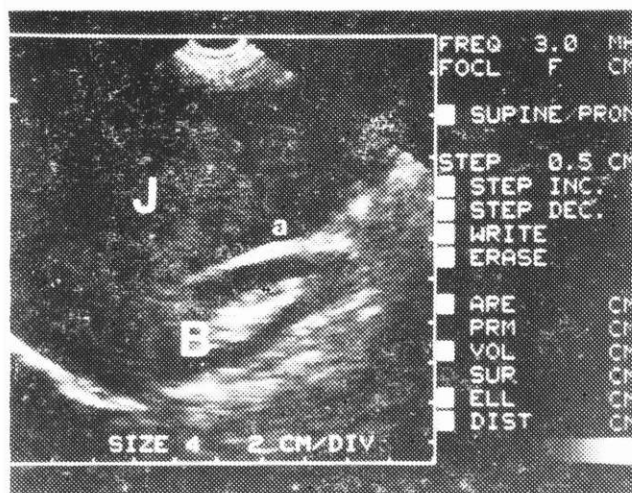
Za vrijeme ultrazvučne eksploracije moramo pregledati cijeli abdomen zbog eventualne detekcije osnovne bolesti (ciroza, tumori jetre ili pankreasa, patologija ovarija, proširena vena kava oslabljenih pulsacija kod desnostrane srčane insuficijencije itd) (Slika 4, 5).

REZULTATI

Zadnjih sedam godina pregledano je 427 bolesnika upućenih zbog sumnje na ascites. U 127 bolesnika je ascites pronađen tijekom prvog pregleda, a u petorice (3,7%) je ascites pronađen nakon kontrolnih ultrazvučnih pregleda. Točnu verifikaciju ascitesa u prvom pregledu imali smo u 96,3% pregledanih bolesnika.

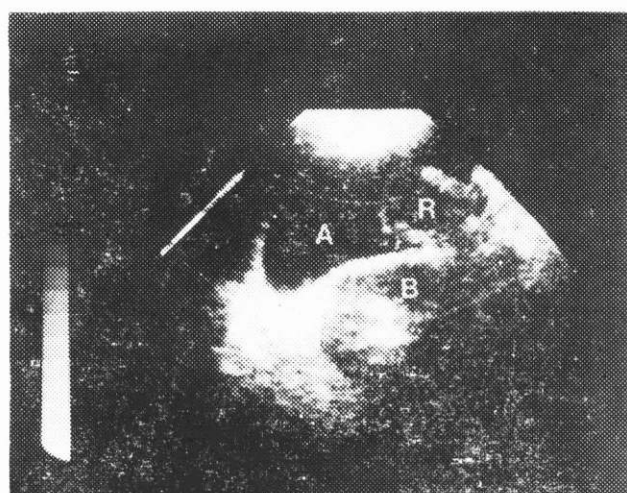
Eksplorirajući ostale abdominalne organe dijagnosticirali smo u 36 bolesnika (28,3%) osnovnu bolest koja je izazvala nakupljanje tekućine u abdomenu (tablica 1).

Na tablici 1. prikazane su etiološke dijagnoze ascitesa postavljene ultrazvučnim pregledom. Kao kriterij za određivanje količine ascitesa poslužila nam je sonografska slika veličine anehogenih zona (empi-



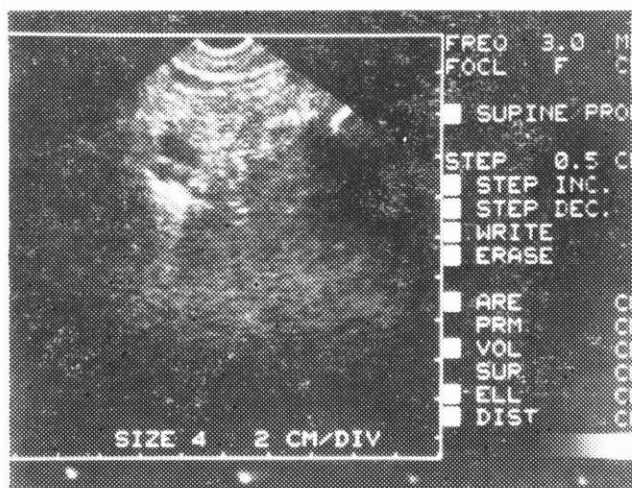
SLIKA 1.

Longitudinalni scan desnog gornjeg hemiabdomena; cirotična hepatomegalija (J), desni bubre (B), mala količina ascitesa u hepatorenalnom prostoru (a)



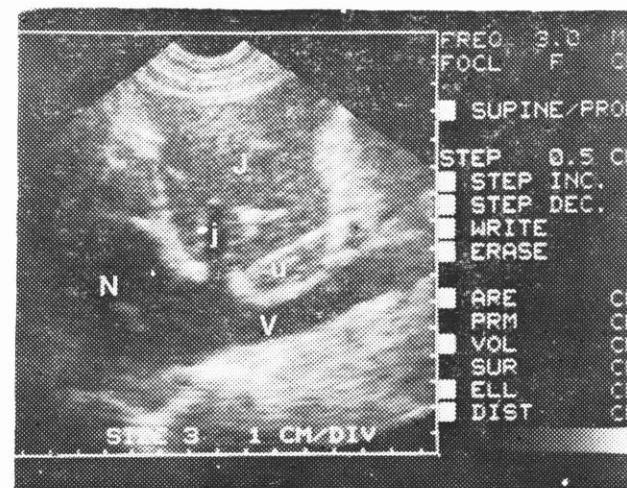
SLIKA 3.

Poprečni sektorski scan hepatorenalnog prostora; veća količina ascitesa (A) u kojoj flotira hepatalna fleksura kolona (R), desni bubre (B)



SLIKA 2.

»Znak leptira«



SLIKA 4.

Longitudinalni sektorski scan donje šuplje vene (V), koja je dilatirana dekompenziranim srcem (N); jetra (J), dilatirana jetrena vena (j), lobus kaudatus jetre (u)

rijski pristup, jer je matematička kvantifikacija praktički nemoguća!) i to:

- mala količina ascitesa (vidljiv samo u hepatorenalnom prostoru, oko Treitzovog ligamenta i oko suspenzornog aparata jetre),
- srednja količina ascitesa (vidljiv u perispleničnom prostoru, između crijevnih vijuga, ispunjen Douglassov prostor) i
- velika količina ascitesa (vidljiv po cijelom abdomenu, a crijevne vijuge su potisnute od trbušne stijenke prema dorzalno).

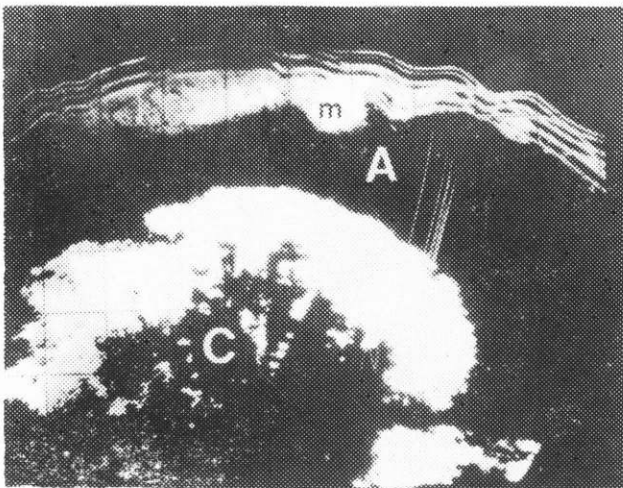
RASPRAVA

Klinička dijagnostika manjih količina ascitesa je veoma teška, pogotovo u debelih bolesnika. Uvođe-

njem ultrazvučne dijagnostike u svakodnevnu kliničku praksu, moguće je otkriti veoma lako i brzo male količine tekućine u ranije navedenim anatomskim prostorima, ili se bolesnika postavi u položaj »koljena—lakat« i nakon par minuta se ascites sakupi oko pupka gdje se lako dijagnosticira pod ultrazvučnim snopom.⁶

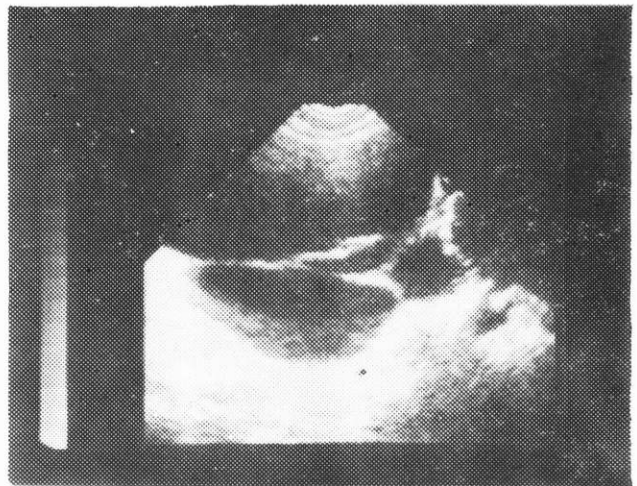
Rjeđe se susrećemo s inkapsuliranim ascitesom i lako ga možemo zamijeniti s nekom drugom kolekcijom (urinom, limfa, apsces, rjeđe hematom)¹⁰ no pomnom analizom položaja, sadržaja odjeka i rasporeda granica odjeka možemo razlučiti neke od tih kolekcija (slika 6, 7).

Solitarne ciste jetre,¹⁷ policistična bolest jetre,¹¹ pseudociste pankreasa,¹⁰ retroperitonealni apscesi,¹²



SLIKA 5.

Poprečni manuelni B-scan iznad umbilikusa; velika količina malignog ascitesa (A) koja je potisnula tanko crijevo (C) prema dorzalnome, implant-metastaza trbušne stijenke (m)



SLIKA 6.

Sakulirani ascites

TABLICA 1.

ETIOLOŠKE DIJAGNOZE ASCITESA
POSTAVLJENE ULTRAZVUČNIM PREGLEDOM

Osnovna dijagnoza	Broj bolesnika	Količina ascitesa na UTZ pregledu		
		Mala	Srednja	Velika
Ca ovarija	5	2	1	2
Tm jetre	3	3	—	—
Ciroza jetre	15	7	4	4
Dekomp. srce	5	3	2	—
Plastični peritonitis	1	—	1	—
Difuzne perit. metast.	4	—	1	3
Ca pankreasa	3	1	2	—
Ukupno:	36	16 (44,4%)	11 (30,5%)	9 (25%)

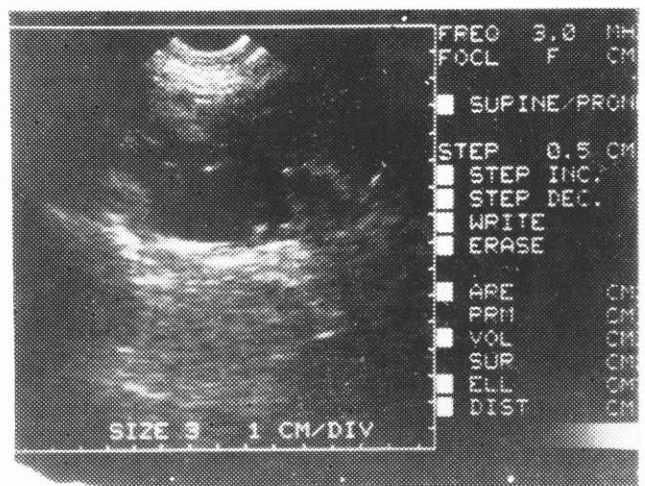
akutni pankreatitis,¹ mezenterični hematoma,⁸ neonatalna mekonijalna cista,³ peritonealni mezoteliom⁴ i pseudomiksoma,¹⁸ te rjeđe opstruktivne uropatije¹³ — mogu imitirati sonografsku sliku ascitesa, no promjenom položaja bolesnika ili sonde, te ponovljenim pregledima uz upotrebu »preprocessing« i »postprocessing« modulatora na novijim aparatima možemo te kliničke entitete sonografski razlučiti. Potrebno je napomenuti, da je od neobične važnosti ustanovljavanje granica videne kolekcije i njenog odnosa sa ostalim organima. Varijacijama jačine zvuka možemo ustanoviti sadržaj kolekcije, a pojava internih odjeka ovisi o stupnju viskoziteta.⁷ Ascites je vrlo lako razlikovati na sonogramima od ileusa, jer distendirana crijeva jasno se ograničavaju nepravilnim rubnim odjecima od hipoehogenog sadržaja (slika 8, 9).

Vrlo rijetko susrećemo ascites u kombinaciji s još nekom drugom abdominalnom kolekcijom (apsces, nakupina limfe najčešće u transplantiranih bolesnika^{14,15} i slično) (slika 10).

Opisane su sonografske slike ascitesa u dječjoj dobi,² kao i njegova prenatalna detekcija pomoću ultrazvuka.¹⁶

ZAKLJUČAK

Prema našim višegodišnjim iskustvima i podacima iz kurentne svjetske literature, smatramo da je



SLIKA 7.

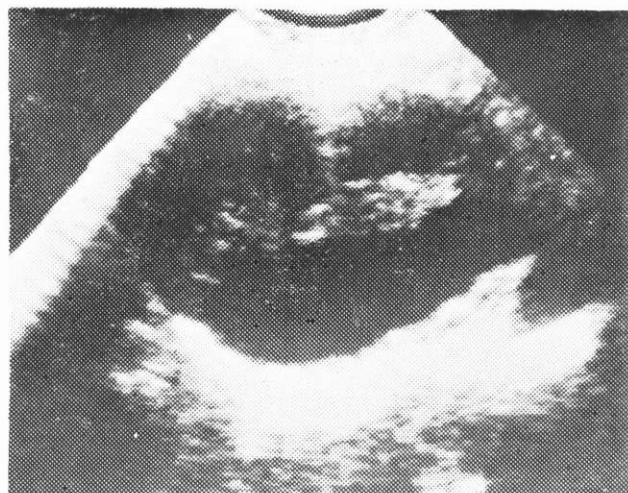
Intraabdominalni apsces

ultrazvučna pretraga inicijalna dijagnostička metoda u ranoj detekciji ascitesa. Uz poznavanje sonografskih slika drugih abdominalnih bolesti, u kojih dolazi do nakupljanja tekućine, potrebno je upoznati se sa kliničkom slikom, s ostalim laboratorijskim i dijagnostičkim nalazima, te u okviru ovako kompleksnog pristupa tumačiti videne sonolaminograme. Točnost sonografske dijagnoze ascitesa ovisi o iskustvu liječnika, tehnici pregleda i kvaliteti aparata.

LITERATURA

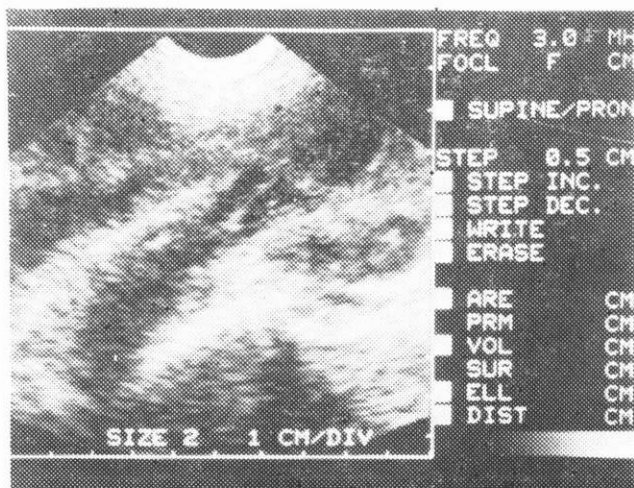
1. Bilić A, Živković R. Dijagnostika i praćenje akutnih upalnih procesa gušterače ultrazvukom. Gastroenterohepatol Arch 1984; 3:67-9.
2. Brasch RC, Abols IB, Gooding CA, Filly RA. Abdominal disease in children: a comparison of computed tomography and ultrasound. Am J Roentgenol 1980; 134:153-8.
3. Carroll BA, Moskowitz PS. Sonographic diagnosis of neonatal

- meconium cyst. Am J Roentgenol 1981; 137:1262-4.
4. Dach J, Patel N, Patel S, Petasnick J. Peritoneal mesothelioma: CT, sonography and Gallium-65 scan. Am J Roentgenol 1980; 135:614-6.
5. Doust BD, Quiroz F, Stewart JM. Ultrasonic distinction of abscesses from other intra-abdominal fluid collections. Radiol 1977; 125:213-8.
6. Doust BD. The use of ultrasound in the diagnosis of gastroenterological diseases. Gastroenterol 1976; 4:602-10.
7. Filly RA, Sommer FG, Minton MJ. Characterisation of biological fluids by ultrasound and computed tomography. Radiol 1980; 134:167-71.
8. Fon GT, Hunter TB, Haber K. Utility of ultrasound for diagnosis of mesenteric hematoma. Am J Roentgenol 1980; 134:381-4.
9. Fučkar Z, Zvinović N, Prica M. Ehosonografija abdominalnih bolesti. Liječ Vjesn 1980; 102:717-24.
10. Fučkar Z. Sonografija akutnih abdominalnih stanja. Dig Kirurg 1985; 365-78.
11. Fučkar Z. Današnje mogućnosti ultrazvučne dijagnostike hepatobilijarnog sustava. Medicina 1984; 4:119-32.
12. Fučkar Z, Aničić M, Peterković V, Tićac T. Ultrazvučna dijagnostika retroperitonealnih apscesa. Medicina 1978; 1:25-31.
13. Fučkar Z, Peterković V, Aničić M, Tićac T. The value of ultrasound in obstructive uropathies. Urologia 1980; 5:1-11.
14. Fučkar Z, Dimec D, Dujmović M, Lovasić I, Gajić M. Primjena ultrazvuka u patologiji transplantiranog bubrega. Radiol Jugosl 1985; 2:177-82.
15. Fučkar Z. Mogućnosti ehosonografije u transplantaciji bubrega. Acta Chir Jugosl 1981; 28:377-82.
16. Kurjak A, Latin V. Fetal and placental abnormalities. Exc Med 1981; 2:77-104.
17. Sabol M, Fučkar Z. Ultrasonografski aspekti primarnih i sekundarnih tumora jetre i benignih tvorevina jetre. II postdiplomski tečaj iz digestivne kirurgije, Opatija 1981; 27-32.
18. Seshul MB, Coulam CM. Pseudomyxoma peritonei: computed tomography and sonography. Am J Roentgenol 1981; 136:803-6.



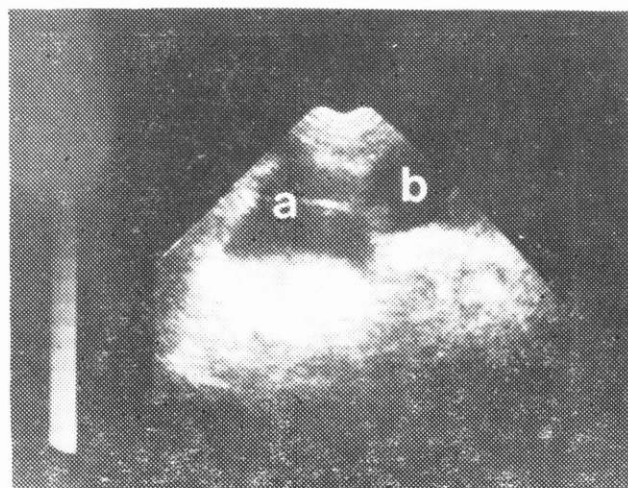
SLIKA 9.

Aneurizma abdominalne aorte



SLIKA 8.

Sonografska slika razvijenog ileusa



SLIKA 10.

Sakulirani ascites (a) sa apscesom (b)

Abstract

A CONTRIBUTION TO THE ULTRASOUND DIAGNOSTICS OF ASCITES

Željko Fučkar and Đino Lovrinić

Surgical Clinic of Medical Faculty Rijeka
and Health Centre Pazin

During the past five year period 427 patients with suspect ascites were ultrasonically examined. In 127 patients the ascites was found by means of ultrasound with correct ethyological diagnosis in 36

patients (28.3%). All patients with ascites in early or developed forms have been examined in various positions, and ascites in all patients has been demonstrated by sonolaminograms. We consider that the ultrasonic examination is an initial diagnostic method in diagnosis of ascites and correct results depend on experience of the examiner, the technique of examination and the quality of the unit.

Key words: ascites, ultrasound diagnosis

Received: October 8, 1985