

# Perkutana angioplastika u rješavanju stenoza arteriovenskih fistula za hemodijalizu - iskustvo s prvih deset pacijenata

---

Tkalčić, Lovro; Živčić-Ćosić, Stela; Kovačić, Slavica; Knežević, Siniša; Budiselić, Berislav; Markić, Dean; Vojnović, Edita; Kuhelj, Dimitrij; Miletić, Damir

Source / Izvornik: **Medicina Fluminensis : Medicina Fluminensis, 2016, 52, 232 - 237**

Journal article, Published version

Rad u časopisu, Objavljena verzija rada (izdavačev PDF)

Permanent link / Trajna poveznica: <https://urn.nsk.hr/urn:nbn:hr:184:828015>

Rights / Prava: [In copyright](#)/[Zaštićeno autorskim pravom.](#)

Download date / Datum preuzimanja: **2024-09-24**



Repository / Repozitorij:

[Repository of the University of Rijeka, Faculty of Medicine - FMRI Repository](#)



# Perkutana angioplastika u rješavanju stenoza arteriovenskih fistula za hemodijalizu – iskustvo s prvih deset pacijenata

## Percutaneous angioplasty for resolving stenoses of arteriovenous fistulas for hemodialysis – experience with the first ten patients

Lovro Tkalčić<sup>1\*</sup>, Stela Živčić-Ćosić<sup>2</sup>, Slavica Kovačić<sup>1</sup>, Siniša Knežević<sup>1</sup>, Berislav Budiselić<sup>1</sup>, Dean Markić<sup>3</sup>, Edita Vojnović<sup>2</sup>, Dimitrij Kuhelj<sup>4</sup>, Damir Miletić<sup>1,5</sup>

<sup>1</sup>Klinički zavod za radiologiju, KBC Rijeka, Rijeka

<sup>2</sup>Zavod za nefrologiju, dijalizu i transplantaciju bubrega, Klinika za internu medicinu, KBC Rijeka, Rijeka

<sup>3</sup>Klinika za urologiju, KBC Rijeka, Rijeka

<sup>4</sup>Klinični inštitut za radiologiju, UKC Ljubljana, Ljubljana

<sup>5</sup>Katedra za radiologiju, Medicinski fakultet Sveučilišta u Rijeci, Rijeka

**Sažetak. Cilj:** Prikaz timskog pristupa u liječenju pacijenata s malfunkcijom arteriovenske (AV) fistule za hemodijalizu i rezultata kliničkog praćenja u prvih šest mjeseci. **Ispitanci i metode:** Deset pacijenata s malfunkcijom AV fistule prezentirano je multidisciplinarnom timu koji obuhvaća nefrologa, radiologa i urologa. Kliničke manifestacije bile su nedostatan protok krvi i/ili visoki venski otpor na hemodijalizi, zgrušavanje krvi u izvantjelesnom krvotoku, duže krvarenje nakon punkcije, bolovi u ruci, otok ruke ili nesazrijevanje AV fistule. U svih pacijenata učinjen je angiografski pregled s neposrednim endovaskularnim zahvatom, ako je bio indiciran, i hemodijalizom. **Rezultati:** Angiografski pregled pokazao je različitost patologije arterijskog i venskog segmenta. U većine pacijenata klinički ishod je bio uspješan uz dobar protok krvi na postupcima hemodijalize koji su bili urednog tijeka. **Zaključak:** Iako je broj ispitanika relativno malen, postigli smo značajan klinički uspjeh kao rezultat uspješne suradnje članova multidisciplinarnog tima.

**Ključne riječi:** arteriovenska fistula; endovaskularni postupci; hemodijaliza; komplikacije

**Abstract. Aim:** To present team approach in resolving arteriovenous (AV) fistula malfunction in patients on chronic hemodialysis and our results during the six months follow-up. **Patients and methods:** Ten patients with AV fistula malfunction were presented to our multidisciplinary team, that includes a nephrologist, radiologist and urologist. Clinical manifestations were inadequate blood flow rate and / or high venous pressure during dialysis, blood clotting in the extracorporeal circuit, longer bleeding after puncture, pain in the arm, arm swelling or non-maturation of AV fistula. In all patients fistulography was performed with immediate endovascular therapy and dialysis, if applicable. **Results:** Fistulography showed a variety of pathological findings in arterial and venous segments. In the majority of patients the clinical outcome was successful, allowing a much higher blood flow rate and successful dialytic treatment. **Conclusions:** Although the patient group was small, we observed significant clinical benefits as a result of close team-work between different specialities.

**Key words:** arteriovenous fistula; complications; endovascular procedures; haemodialysis

**\*Dopisni autor:**

Lovro Tkalčić, dr. med.

Klinički zavod za radiologiju, KBC Rijeka

Tome Strižića 3, 51 000 Rijeka

e-mail: lovro.tkalcic@gmail.com

<http://hrcak.srce.hr/medicina>

## UVOD

Nativna arteriovenska (AV) fistula je *zlatni standard* pristupa krvotoku u pacijenata kojima je potrebna kronična hemodijaliza (HD)<sup>1</sup>. Većinom se konstruira na nedominantnoj ruci, terminolateralnim spajanjem vene i arterije. Za sazrijevanje AV fistule na podlaktici i u kubitalnoj regiji potrebno je najmanje tri do pet tjedana, tijekom kojih se pojačava protok krvi i širi lumen vene, čime se stječu uvjeti za punkciju i izvođenje hemodijalize<sup>2-5</sup>. Srčanožilne bolesti, primjerice koronarna i periferna arterijska bolest, te starija dob pacijenata rizični su čimbenici za odgođeno sazrijevanje ili primarnu afunkciju AV fistule, koja se javlja u oko 20 % pacijenata, a do 25 % hospitalizacija pacijenata na kroničnom HD-u uzrokovano je problemima s pristupom krvotoku, što uključuje stenoze i tromboze AV fistula<sup>6,7</sup>. Najčešće je malfunkcija AV fistule posljedica stenoze odvodne vene, što rezultira smanjenim protokom krvi i neadekvatnim liječenjem hemodijalizom<sup>5</sup>. Perkutana transluminalna angioplastika (PTA), koja se koristi od osamdesetih godina prošlog stoljeća, poznata je metoda za liječenje stenoza AV fistule. Ovim sigurnim i učinkovitim liječenjem izbjegava se kirurški pristup<sup>8-10</sup>. Pacijente s malfunkcijom AV fistule za hemodijalizu prikazali smo našem multidisciplinarnom timu, koji obuhvaća nefrologa, radiologa i urologa, radi procjene mogućnosti i provedbe endovaskularnog liječenja.

## ISPITANICI I METODE

Od sveukupno 173 pacijenta na liječenju kroničnom dijalizom u KBC-u Rijeka u srpnju 2015. godine, 139 pacijenata (80 %) liječeno je hemodijalizom i 34 (20 %) peritonejskom dijalizom. Kao pristup krvotoku za liječenje hemodijalizom, kod 93 pacijenata (67 %) korištena je AV fistula, kod 27 (19 %) netunelirani centralni venski kateter (CVK) te kod 17 (12 %) tunelirani CVK. Prema tome, 110 pacijenata (79 %) imalo je trajni pristup za liječenje hemodijalizom.

U 10 od 93 pacijenta (11 %) dijaliziranih pomoću AV fistule razvile su se komplikacije pristupa krvotoku: neadekvatan protok krvi na dijalizi, visoki venski otpor, zgrušavanje krvi u izvantjelesnom krvotoku, bol u ruci, duže krvarenje iz mjesta punkcije, otok ruke ili nesazrijevanje AV fistule.

Kod pet pacijenata radilo se o AV fistuli na podlaktici, između radijalne arterije i cefalične vene, a kod drugih pet o AV fistuli u kubitalnoj regiji. Srednja dob ispitanika bila je 77 godina (raspon dobi od 33 do 87 godina), šest pacijenata (60 %) bilo je muškog spola. Uzrok bubrežnog zatajenja u šest pacijenata bila je dijabetička nefropatija i sedam pacijenata bolovalo je od arterijske hipertenzije (tablica 1). Srednje trajanje liječenja hemodijalizom u ispitanoj skupini pacijenata bilo je 26,5 mjeseci (raspon 2 – 88 mjeseci) i srednje raz-

Nativna arteriovenska (AV) fistula je *zlatni standard* pristupa krvotoku u pacijenata kojima je potrebna kronična hemodijaliza. Najčešće je malfunkcija AV fistule uzrokovana stenozom odvodne vene koja rezultira smanjenjem protoka krvi i neadekvatnim liječenjem hemodijalizom. Perkutana transluminalna angioplastika (PTA) dobro je etablirana metoda liječenja kod stenoza AV fistule.

PTA je inicijalno uspješan u liječenju oko 90 % pacijenata sa stenozom AV fistule, a dodatna je prednost to što se PTA zahvat može ponavljati i time duže očuvati funkcija AV fistule. Pravovremeno otkrivanje promjena na AV fistulama i uska suradnja multidisciplinarnog tima u liječenju pacijenata osigurava dugotrajnu funkciju AV fistule te smanjuje morbiditet i mortalitet.

doblje od konstrukcije AV fistule 21,5 mjeseci (raspon 2 – 88 mjeseci).

### Postupak perkutane transluminalne angioplastike

Zahvati su učinjeni pod dijaskopskom kontrolom angiografskog uređaja. Venski segment AV fistule punktiran je iglom za dijalizu, a arterijska punkcija učinjena je standardnom arterijskom punkcijskom iglom pod kontrolom ultrazvuka. Uspješnost punkcije provjeravana je injiciranjem 0,5 ml kontrastnog sredstva u lumen krvne žile. Potom je učinjen venogram periferne i centralne vene uz prikaz dovodne arterije AV fistule refleksom kontrasta zbog napuhavanja nadlaktične manžete tlakomjera iznad sistoličkog krvnog tlaka pacijenta. U slučaju indikacije za PTA uvedena je hidrofilna žica kroz dijaliznu iglu te, nakon lokalne

Tablica 1. Osnovne karakteristike ispitanika, nalaz angiografije, postupak perkutane transluminalne angioplastike i ishod liječenja

Redni broj	Godine, spol	Osnovna bubrežna bolest	Arterijska hipertenzija	Početak liječenja dijalizom	Konstrukcija sadašnje AV fistule	Lokalizacija AV fistule	Raniji pristupi krvotoku	Datum angiografskog pregleda i PTA-a	Nalaz angiografije / opis intervencije	Ishod
1.	87, m	Pijelonefritis	DA	8./2012.	6./2012.	Podlaktica	AV fistula na podlaktici (distalnije)	6./2015.	Okluzija cefalične vene / PTA ◊ rekanalizacija	Tromboza cefalične vene ◊ tunelirani CVK za dijalizu (10./2015.)
2.	41, ž	Bubrežno oštećenje zbog HELLIP sindroma	NE	12./2014.	3./2015.	Podlaktica	Netunelirani CVK	6./2015.	AV fistula s kolateralnom venom / bez intervencije	Tromboza AV fistule (1./2016.); transplantacija bubrega (2./2016.)
3.	78, m	Dijabetička nefropatija	DA	4./2013.	5./2013.	Podlaktica	Netunelirani CVK	7./2015.	Multiple stenozе / PTA planski u dva navrata	Uredne hemodijalize
4.	64, m	Dijabetička nefropatija	DA	5./2014.	3./2015.	Kubitalno	Netunelirani CVK i dvije AV fistule na podlaktici	7./2015.	Multiple stenozе / PTA i planska reintervencija	Uredne hemodijalize
5.	79, m	Dijabetička nefropatija	DA	12./2011.	9./2013.	Kubitalno	Netunelirani CVK i AV fistula na podlaktici	7./2015.	Stenoza centralne vene / PTA	Povlačenje edema ruke, uredne hemodijalize
6.	77, ž	Nefroskleroza	DA	5./2013.	11./2013.	Podlaktica	Tunelirani i netunelirani CVK	7./2015.	Stenoza centralne vene / pacijentca je odbila PTA	Uredne hemodijalize
7.	69, ž	Pijelonefritis	NE	1./2011.	10./2010.	Kubitalno	-	7./2015.	Multiple stenozе odvodne vene / PTA + potpornica	Uredne hemodijalize
8.	33, ž	Dijabetička nefropatija	NE	3./2008.	3./2008.	Kubitalno	Dva pokušaja konstrukcije AV fistule na podlaktici	7./2015.	Stenoza periferne vene / djelomični PTA (nesuradnja pacijentice)	Nakon početnog smanjenja, ponovno povećanje aneurizme i visok venski otpor na dijalizi; pacijentca odbija PTA
9.	77, m	Dijabetička nefropatija	DA	6./2015.	6./2015.	Podlaktica	netunelirani CVK	07./2015.	Prikaz AV fistule (odgođeno sazrijevanje)	Nakon 1,5 mj. punkcije AV fistule, uredne hemodijalize
10.	77, m	Dijabetička nefropatija	DA	5./2015.	5./2015.	Podlaktica	-	09./2015.	stenoza odvodne vene / PTA	Uredne hemodijalize

m = muški spol

ž = ženski spol

AV fistula = arteriovenska fistula

PTA = perkutana transluminalna angioplastika

anestezije lidokainom, uvodnica veličine 4 do 6 Frencha. Za arterijski pristup je u jednog pacijenta punktirana femoralna arterija, u jednog brahijalna arterija te u dva pacijenta radijalna arterija zbog lakšeg pristupa stenozama.

Za PTA korišteni su balonski kateteri širine jednake lumenu žile, a u jednog pacijenta postavljena je samošireća žilna potpornica koja je bila 20 % šira od lumena žile. Širina balonskog katetera bila je 20 – 30 % veća od promjera krvne žile koju se trebalo širiti. Prije postupka primijenjen je heparin (5000 i. j.) radi prevencije tromboze. Nakon arterijske punkcije učinjena je hemostaza manualnim pritiskom ili hemostatskom manžetom (kod radijalnog pristupa), a ako se radilo o venskom pristupu uvodnica je korištena za neposrednu hemodijalizu.

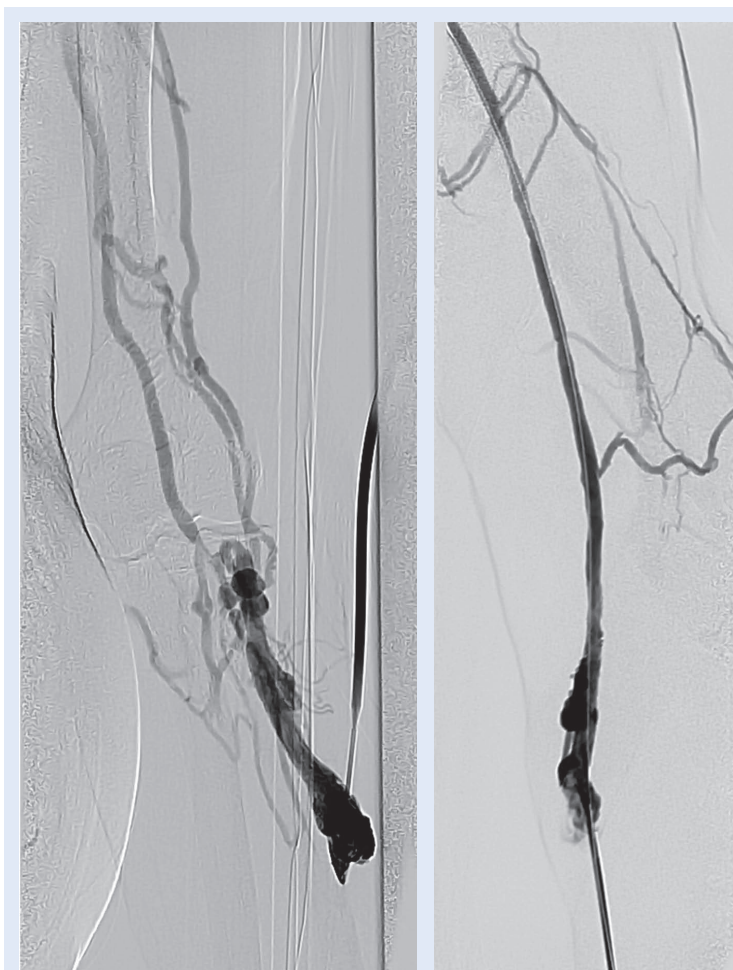
## REZULTATI

U svih deset pacijenata s malfunkcijom AV fistule učinjen je angiografski pregled i u osam pacijenata ustanovljena je indikacija za PTA. Sedam pacijenata podvrgnuto je zahvatu s uspješnim ishodom, a u jedne pacijentice sa stenozom centralne vene odustalo se od endovaskularnog liječenja zbog njezinog odbijanja.

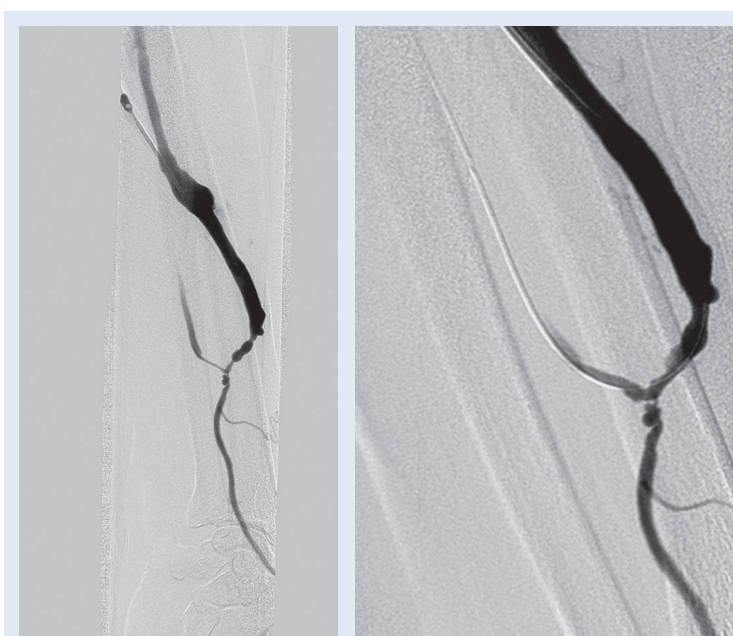
Angiografsko ispitivanje pokazalo je različitost patologije na krvnim žilama naših ispitanika: u dva slučaja utvrđena je stenoza, a u jednog okluzija cefalične vene (slika 1), u dva pacijenta stenoza centralne vene, u jednog stenoza dovodne arterije AV fistule te u dva pacijenta multiple stenoze radijalne arterije i cefalične vene (slika 2). Kod pacijenata s izoliranom stenozom krvne žile PTA je učinjen u jednom navratu, dok su kod mutiplih stenozama planirane dvije intervencije. Jednom pacijentu je zbog ostatne stenozama cefalične vene nakon dilatacije postavljena žilna potpornica.

Neposredno nakon PTA-a kod svih pacijenata normalizirao se protok krvi na hemodijalizi i smanjio se venski otpor, ako je prije zahvata bio visok.

Tijekom razdoblja praćenja od šest mjeseci sedam pacijenata imalo je dobar protok krvi i adekvatne hemodijalize putem AV fistule, a jednom pacijentu je nakon četiri mjeseca trombozirala cefalična vena. Zbog nemogućnosti ponovljene endovaskularne intervencije, postavljen mu je CVK za hemodijalizu.

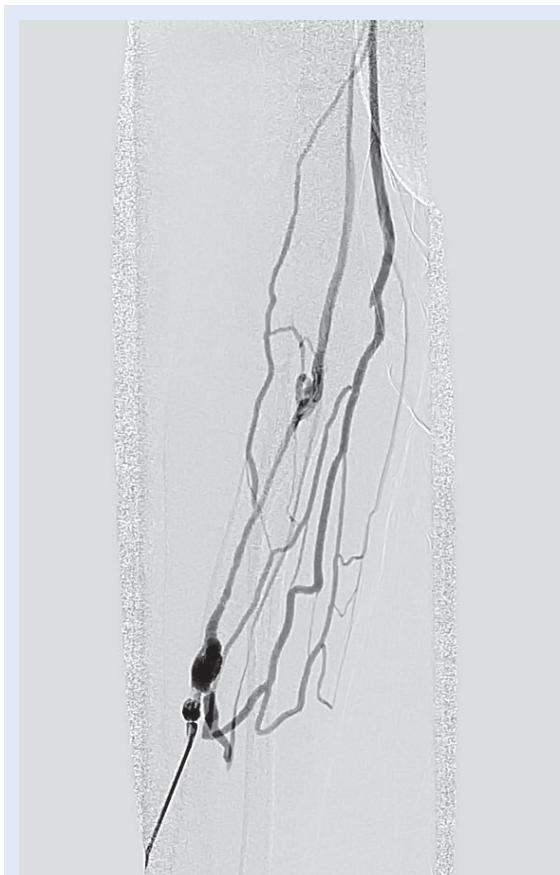

Slika 1. Okluzija cefalične vene i angiogram nakon rekanalizacije



Slika 2. Multiple stenoze i angiogram nakon dilatacije

Kod dva pacijenta nije utvrđena indikacija za PTA: u prvom slučaju radilo se o AV fistuli s vrlo tankom kolateralnom venom (slika 3), a kod drugog pacijenta angiografski nalaz je bio uredan. U oba pacijenta je nakon nekoliko tjedana AV fistula dovoljno sazrijela, što je omogućilo njezino korištenje i dobar protok krvi za hemodijalizu.



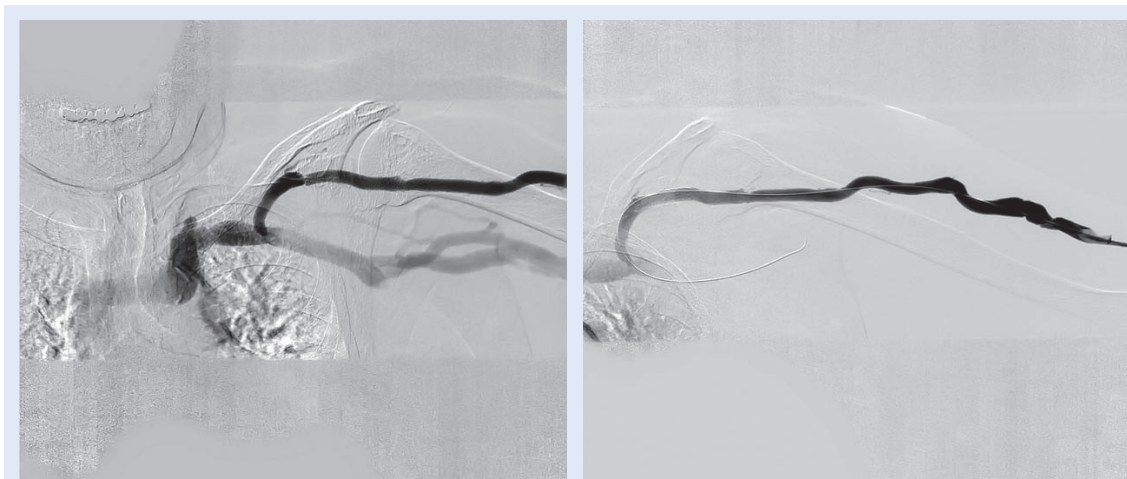
**Slika 3.** Fistula konstruirana s kolateralnom venom

## RASPRAVA

Kliničkim pregledom, ako je moguće također i ultrazvukom, treba prije konstrukcije AV fistule procijeniti stanje perifernih krvnih žila. Kod procjene ulnarnog kolateralnog optoka klinički pregled, koji uključuje i Allenov test, treba dopuniti dopler ultrazvučnim pregledom<sup>11</sup>. Ako nema protivnosti, AV fistula se kreira na nedominantnoj ruci što je moguće distalnijom anastomozom arterije i vene<sup>5</sup>.

Liječenje pacijenata s malfunkcijom AV fistule za dijalizu zahtijeva multidisciplinarni pristup uz sudjelovanje nefrologa, radiologa i urologa. Prema literaturi, oko 30 – 50 % fistula ne sazrijeva dovoljno za adekvatno liječenje hemodijalizom, što je najčešće posljedica stenoze krvne žile<sup>12</sup>. U više od 60 % slučajeva stenoze AV fistule razvijaju se na venama, a stenoze dovodnih arterija opisuju se u oko 15 do 40 % pacijenata<sup>13-15</sup>. U većine naših ispitanika utvrdili smo stenozu vene, a dva pacijenta su imala i stenozu arterije.

Angiografskim pregledom može se detaljno prikazati anatomija dovodne arterije, periferne i centralne vene, uključujući gornju šuplju venu te procijeniti brzinu protoka kroz vene. Hemodinamski značajnu stenozu predstavlja 50 %-tno suženje lumena, što odgovara 75 %-tnom smanjenju površine poprečnog presjeka žile, što je kritična točka nakon koje se brzina protoka značajno smanjuje te je indicirana angioplastika<sup>1,16</sup>. Stenoze krvnih žila značajan su prediktor tromboze AV fistula, a PTA je metoda izbora za prevenciju tromboze i očuvanje vaskularnog pristupa za dijalizu<sup>17</sup>.



**Slika 4.** Stenoza cefalične vene i angiogram nakon ugradnje žilne potpornice

PTA je inicijalno uspješan u oko 90 % pacijenata i omogućuje da se u oko polovine pacijenata AV fistula za hemodijalizu može koristiti duže od jedne godine<sup>18</sup>. Prednost ove metode je mogućnost njenog ponavljanja, čime se može još duže očuvati funkcija AV fistule.

Indikacije za postavljanje žilne potpornice uključuju ostatnu stenozu veću od 50 % te ostatne stenozе nakon prve intervencije manje od 50 % s restenozom unutar tri mjeseca<sup>19</sup>. Prema literaturi rutinsko postavljanje potpornice ne pruža dodatnu korist u usporedbi s uspješnom dilatacijom balonom, najviše zbog fenomena neointimalne hiperplazije<sup>1</sup>. Nakon postavljanja potpornice nije potrebno antikoagulantno liječenje<sup>19</sup>. U našoj skupini ispitanika samo je jednom pacijentu postavljena žilna potpornica, jer je nakon dilatacije balonskim kateterom zaostala stenozа većа od 50 % (slika 4). Tijekom postupka PTA-a nismo imali većih komplikacija, iako se u literaturi spominje učestalost rupture vene od 20 %<sup>20</sup>.

Kod pacijenata s trombozom periferne vene moguće je i endovaskularno uklanjanje tromba, što ima brojne prednosti nad kirurškim zahvatom, primjerice prikaz i uklanjanje tromba sve do gornje šuplje vene, „čuvanje“ vene za potrebu konstrukcije nove AV fistule i mogućnost dijalize neposredno nakon uklanjanja tromba<sup>21</sup>.

## ZAKLJUČAK

PTA je vrlo učinkovita metoda za liječenje pacijenata sa stenozom AV fistule za hemodijalizu. Pravovremeno otkrivanje i liječenje promjena na krvnim žilama omogućuje dugotrajnu prohodnost te funkcionalnost AV fistule, što je rezultat uspješne suradnje članova multidisciplinarnog tima. Iako je broj ispitanika relativno malen, postignut je velik uspjeh u njihovu liječenju.

**Izjava o sukobu interesa:** Autori izjavljuju da ne postoji sukob interesa.

## LITERATURA

- Hemodialysis Adequacy 2006 Work Group. Clinical practice guidelines for hemodialysis adequacy, update 2006. *Am J Kidney Dis* 2006;48 (Suppl 1):S2-90.
- Rodriguez JA, Armadans L, Ferrer E, Olmos A, Codina S, Bartolomé J et al. The function of permanent vascular access. *Nephrol Dial Transplant* 2000;15:402-8.
- Jindal K, Chan CT, Deziel C, Hirsch D, Soroka SD, Tonelli M et al. Hemodialysis clinical practice guidelines for the Canadian Society of Nephrology. *J Am Soc Nephrol* 2006;17(Suppl 1):S1-27.
- Brunori G, Ravani P, Mandolfo S, Imbasciati E, Malberti F, Cancarini G. Fistula maturation: doesn't time matter at all? *Nephrol Dial Transplant* 2005;20:684-7.
- Maleta I, Vujičić B, Mesaroš-Devčić I, Rački S. Vascular Access for Hemodialysis. *Medicina fluminensis* 2010;46:403-12.
- Lok CE, Allon M, Moist L, Oliver MJ, Shah H, Zimmerman D. Risk equation determining unsuccessful cannulation events and failure to maturation in arteriovenous fistulas. *J Am Soc Nephrol* 2006;17:3204-12.
- Al-Jaishi AA, Oliver MJ, Thomas SM, Lok CE, Zhang JC, Garg AX et al. Patency rates of the arteriovenous fistula for hemodialysis: a systematic review and meta-analysis. *Am J Kidney Dis* 2014;63:464-78.
- Beathard GA. Percutaneous transvenous angioplasty in the treatment of vascular access stenosis. *Kidney Int* 1992;42:1390-7.
- Gray RJ. Percutaneous intervention for permanent hemodialysis access: a review. *J Vasc Interv Radiol* 1997;8:313-27.
- Beathard GA. Management of Complications of Endovascular Dialysis Access Procedures. *Semin Dial* 2003;16:309-13.
- Jarvis MA, Jarvis CL, Jones PR, Spyt TJ. Reliability of Allen's test in selection of patients for radial artery harvest. *Ann Thorac Surg* 2000;70:1362-5.
- Asif A, Roy-Chaudhury P, Beathard GA. Early arteriovenous fistula failure: a logical proposal for when and how to intervene. *Clin J Am Soc Nephrol* 2006;1:332-9.
- Beathard GA, Arnold P, Jackson J, Litchfield T. Aggressive treatment of early fistula failure. *Kidney Int* 2003;64:1487-94.
- Nassar GM, Nguyen B, Rhee E, Achkar K. Endovascular treatment of the "failing to mature" arteriovenous fistula. *Clin J Am Soc Nephrol* 2006;1:275-80.
- Asif A, Gadalean FN, Merrill D, Cherla G, Cipleu CD, Epstein DL et al. Inflow stenosis in arteriovenous fistulas and grafts: a multicenter, prospective study. *Kidney Int* 2005;67:1986-92.
- Maya ID, Oser R, Saddekni S, Barker J, Allon M. Vascular access stenosis: comparison of arteriovenous grafts and fistulas. *Am J Kidney Dis* 2004;44:859-65.
- Turmel-Rodrigues L, Pengloan J, Baudin S, Testou D, Abaza M, Dahdah G et al. Treatment of stenosis and thrombosis in haemodialysis fistulas and grafts by interventional radiology. *Nephrol Dial Transplant* 2000;15:2029-36.
- Šurlan M, Popović P. The role of interventional radiology in management of patients with end-stage renal disease. *Eur J Radiol* 2003;46:96-114.
- Pan HB, Liang HL, Lin YH, Chung HM, Wu TH, Chen CY et al. Metallic stent placement for treating peripheral outflow lesions in native arteriovenous fistula hemodialysis patients after insufficient balloon dilatation. *Am J Roentgenol* 2005;184:403-9.
- Turmel-Rodrigues L, Pengloan J, Blanchier D, Abaza M, Birmele B, Haillot O et al. Insufficient dialysis shunts: improved long-term patency rates with close hemodynamic monitoring, repeated percutaneous balloon angioplasty, and stent placement. *Radiology* 1993;187:273-8.
- Turmel-Rodrigues L, Pengloan J, Rodrigue H, Brillet G, Lataste A, Pierre D et al. Treatment of failed native arteriovenous fistulae for hemodialysis by interventional radiology. *Kidney Int* 2000;57:1124-40.