

Prikaz slučaja kalcificirajuće odontogene ciste kroz povijest u nomenklaturi i klasifikaciji odontogenih tumora

Dekanić, Andrea; Zamolo, Gordana; Jonjić, Nives; Čabov, Tomislav; Kordić, Dean

Source / Izvornik: **Medicina Fluminensis, 2016, 52, 424 - 429**

Journal article, Published version

Rad u časopisu, Objavljena verzija rada (izdavačev PDF)

https://doi.org/10.21860/52;3_424

Permanent link / Trajna poveznica: <https://um.nsk.hr/um:nbn:hr:184:577857>

Rights / Prava: [In copyright](#)/[Zaštićeno autorskim pravom.](#)

Download date / Datum preuzimanja: **2024-07-23**



Repository / Repozitorij:

[Repository of the University of Rijeka, Faculty of Medicine - FMRI Repository](#)



Prikaz slučaja kalcificirajuće odontogene ciste kroz povijest u nomenklaturi i klasifikaciji odontogenih tumora

Case report of calcifying odontogenic cyst through history of the nomenclature and classification of odontogenic tumors

Andrea Dekanić^{1*}, Gordana Zamolo¹, Nives Jonjić¹, Tomislav Čabov², Dean Kordić³

¹Zavod za patologiju i patološku anatomiju, Medicinski fakultet Sveučilišta u Rijeci, Rijeka

²Klinika za dentalnu medicinu, KBC Rijeka, Rijeka

³Dom zdravlja Primorsko-goranske županije, Rijeka

Sažetak. Cilj: Prikazati slučaj pacijenta s rijetkim entitetom odontogene kalcificirajuće ciste, kroz povijest preobrazbe nomenklature i klasifikacije odontogenih tumora. **Prikaz slučaja:** Mlada zdrava muška osoba javila se na Kliniku za dentalnu medicinu zbog spororastuće bolne otekline u području desnog umnjaka. Slikovna dijagnostička metoda CBCT ukazivala je na dijelom solidno, dijelom cistično unilokularno prosvjetljenje. Cista se enukleirala, a materijal je prosljeđen na patohistološku analizu. Patohistološkom analizom moglo se zaključiti da se radi o dobroćudnoj tvorbi odontogenog podrijetla, a predstavlja odontogenu epitelnu kalcificirajuću cistu. **Rasprava i zaključak:** Zbog raznolikog ponašanja kalcificirajuće odontogene ciste postoji širok raspon opisnih nazivlja do danas dodijeljen ovoj leziji. Istraživanja u budućnosti, koja bi uključivala molekularne i genetske dijagnostičke metode, mogla bi s vremenom predložiti univerzalno prihvatljivu klasifikaciju.

Ključne riječi: Gorlinova cista; kalcificirajuća epitelna odontogena cista; klasifikacija; Svjetska zdravstvena organizacija

Abstract. Aim: To show a case of a patient with a rare entity, calcifying odontogenic cysts, through the history of the transformation of the nomenclature and classification of odontogenic tumors. **Case:** A young healthy male visited the Clinic for Dental Medicine because he had, slow growing painful swelling in the right wisdom tooth. Diagnostic imaging, CBCT is indicated partly solid, partly cystic unilocular enlightenment. The cyst was enucleated and material was forwarded to the histopathologic analysis. Pathological analysis revealed a benign formation of odontogenic origin and represents calcifying odontogenic epithelial cyst. **Discussion and conclusion:** Because of diverse behavior of calcifying odontogenic cyst there is a wide range of descriptive nomenclature assigned to date this lesion. Research in the future, which would include molecular and genetic diagnostic methods, could eventually propose a universal acceptable classification.

Key words: calcifying epithelial odontogenic cyst; classification; Gorlin cyst; World Health Organization

***Dopisni autor:**

Dr. sc. Andrea Dekanić, dr. med.
Zavod za patologiju i patološku anatomiju,
Medicinski fakultet Sveučilišta u Rijeci
Braće Branchetta 20, 51 000 Rijeka
e-mail: andrea.dekanic@medri.uniri.hr

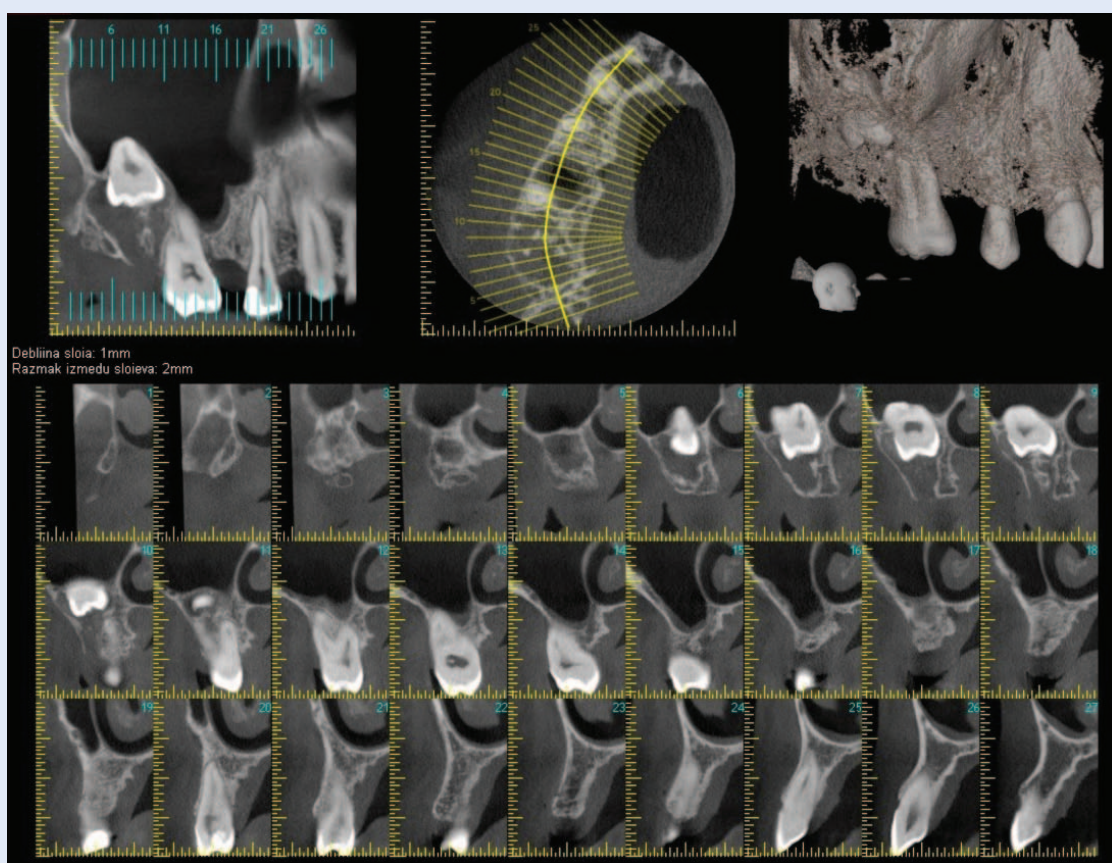
<http://hrcak.srce.hr/medicina>

UVOD

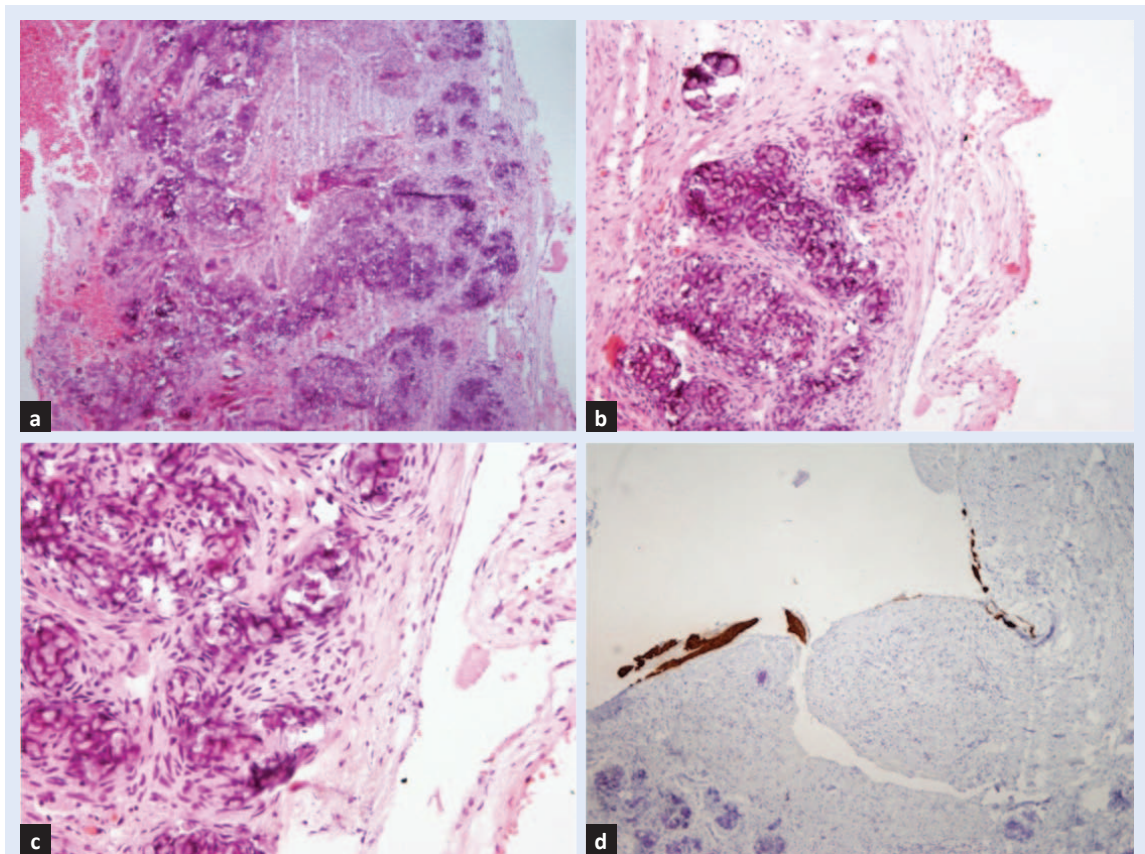
Rijedak nalaz u svakodnevnoj kliničkoj praksi oralne kirurgije je kalcificirajuća odontogena cista. Još od prvog pokušaja klasificiranja ove lezije, koji je objavio Broca 1868. godine¹, brojni su radovi objavljeni iz ovog područja, ali novih spoznaja nije bilo do 1962. godine, kada je prvi opisuje Gorlin (nazivajući je „Gorlinova cista”)². Nekoliko godina kasnije Gold³ preporučuje više opisni termin kalcificirajuća i keratinizirajuća odontogena cista. Starije se odnosilo na keratinizirajući ameloblastom⁴ ili melanocitički ameloblastični odontom⁵. Jedna od histoloških karakteristika ove lezije je prisutnost „sjena” stanica. Fejerskov i Krogh mišljenja su da ove lezije započinju kao solidni tumori koji su sastavljeni većinom od „sjena” stanica, a da razvoj ciste predstavlja sekundarni fenomen. Oni za ovu leziju predlažu opisni pojam „sjena” stanični odontogeni tumor⁶. Šezdesetih godina prošlog stoljeća pojavila se skupina stručnjaka iz različitih zemalja

koju je sponzorirala Svjetska zdravstvena organizacija koja je stvorila konsenzus na kojem se temelji klasifikacija s ciljem definiranja kliničko patoloških kriterija u dijagnozi odontogenih tumora. Ovaj napor je 1971. godine doveo do objavljivanja prvog izdanja „Histološke klasifikacije odontogenih tumora, ciste čeljusti i srodne lezije”, čiji su urednici bili Pindborg i Kramer⁷. Zbog niske pojavnosti ovih lezija, kao i potrebe za novom klasifikacijom te napretka u oralnoj i maksilofacijalnoj embriologiji, a u svrhu utvrđivanja novih entiteta, javila se potreba ažurirati tu klasifikaciju, a njeno drugo izdanje

Kalcificirajuća odontogena cista spada u rjeđe entitete u praksi oralne kirurgije. Zbog njenog raznolikog biološkog ponašanja postoji širok raspon opisnih nazivlja do danas dodijeljen ovoj leziji. Zbog napretka u oralnoj i maksilofacijalnoj embriologiji, a u svrhu utvrđivanja novih entiteta, javila se potreba ažuriranja klasifikacija.



Slika 1. CBCT gornje čeljusti – Prikazuje slikovnu metodu CBCT dijela gornje čeljusti prije operativnog zahvata. Na 10. i 11. presjeku vidi se dio maksilarnog sinusa ispod kojeg je smješten neiznikli zub, a oko kojeg je unilokularno prosvjetljenje dijelom solidno, dijelom cistično.



Slika 2. Patohistološki prikaz dijela stijenke ciste – (a) s brojnim distrofičnim kalcifikatima (HE \times 40), (b) detalj na većem povećanju (HE \times 100) na kojem se vide „sjene stanice” s kalcifikatom, (c) detalj većeg povećanja na kojem se vide „sjene stanice” okružene ameloblastičnim epitelom (HE \times 200) i (d) imunohistokemijsko bojenje na panCitokeratin, kojim se vidi da je dio stijenke ciste obložen mnogoslojnim pločastim epitelom (panCK \times 40).

pojavilo se 1992. godine pod vodstvom profesora Kramera, Pindborga i Sheara⁸. Od tada tehnološki razvoj u dijagnostičkim metodama imunohistokemije, molekularne biologije i genetike, kao i kliničko i epidemiološko praćenje ovih lezija, stvaraju potrebu u reklasifikaciji prema histogenetskom podrijetlu i biološkom ponašanju. Ove i druge važne promjene uključene su u najnoviju klasifikaciju tumora glave i vrata SZO-a objavljenu 2005. godine, koja predstavlja vodič za dijagnozu tih lezija danas⁹. Poznato je da klasifikacije imaju kratak vijek trajanja, jer ovise o osnovnim pojmovima koji podržavaju postojanje određenog entiteta, pa se može očekivati da će se u budućnosti ispravno definirati neke danas manje poznate ili neklasificirane lezije.

PRIKAZ SLUČAJA

Mlad muškarac u dobi od 28 godina upućen je na Klinikum za dentalnu medicinu oralnom kirurgu na

pregled i mišljenje. Oralni kirurg nakon pregleda uočio je koštanu neravninu oko neizniklog zuba 18 (gornji desni umnjak, gornja čeljust). Iz anamneze se saznaje da se radi o blago bolnoj i iritirajućoj oteklini, koja se povećala unatrag nekoliko mjeseci. U lokalnom statusu palpirla se kao koštana neravnina, područja neizniklog zuba 18, potvrđena slikovnom metodom CBCT (engl. *cone beam computed tomography*) (slika 1). U dogovoru s pacijentom predlaže se njezina enukleacija, uz patohistološku analizu u daljnjem tijeku obrade.

Na Zavod za patologiju prosljeđen je operativni materijal u vidu nepravilnog komadića čvršćeg, smečkastog tkiva dijelom cističnog, dimenzija 40 \times 5 \times 13 mm. Materijal se u potpunosti preuzeo. Histološki se vidjela stijenka ciste, sastavljena od umnoženog kolagenog veziva koja je dijelom bila ogoljela, a na manjem dijelu površine bila prekrivena pseudostratificirajućim epitelom bez znako-

va atipije. U stijenci ciste vidjeli su se brojni mikrokalcifikati okruženi ameloblastičnim epitelnim stanicama (slika 2a, 2b, 2c). U daljnjoj obradi napravila se imunohistokemijska analiza epitelnog biljega s panCitokeratin protutijelom (AE1/AE3), kako bi se bolje uočila epitelna komponenta lezije. Imunohistokemijski marker snažno je obojio pokrovni epitel, dok je ameloblastični epitel, oko mikrokalcifikata, bio također pozitivan, no slabijeg intenziteta (slika 2d). Na temelju histološke slike i imunohistokemijske analize moglo se zaključiti da je pregledani materijal predstavljao kalcificirajuću epitelnu odontogenu cistu. Pacijent se nakon operativnog zahvata dobro oporavlja te je redovito kontroliran.

RASPRAVA

Zbog raznolikog ponašanja kalcificirajuće odontogene ciste širok je raspon opisnih nazivlja dodijeljen do danas ovoj leziji. U početku je Gorlin naziva kalcificirajuća odontogena cista „Gorlinova cista” te objavljuje kako ona predstavlja analog kožnom „kalcificirajućem epiteliumu od Malherbe”². Među prvim autorima koji je objavio kalcificirajuću odontogenu cistu bio je Rivkind koji ju je nazvao kolesteatom čeljusti te je upisuje u povijest nomenklature lezija. Pojam kalcificirajuće odontogene ciste dala je Svjetska zdravstvena organizacija (engl. *world health organization*; WHO)

1992. godine, a odnosi se na tumor, kao odontogenu cistu čeljusti i kategoriziran je pod benignim odontogenim tumorima, ali i dalje zadržavajući termin kalcificirajuće odontogene ciste^{2,3,6,8,10-16}. Kalcificirajuća odontogena cista općenito se smatra cistom, ali mnogi znanstvenici odlučili su je nazvati neoplazmom, što je dovelo do potklasifikacije, svrstavajući leziju u cističnu i neoplastičnu varijantu. Svjetska zdravstvena organizacija 2005. godine naziva je cista i predstavlja je kao cističnu (ICD 9301/0) i neoplastičnu (ICD 9302/0) varijan-

S obzirom na brojne promjene u nomenklaturi lezije u budućnosti bi se mogla preporučiti daljnja istraživanja koja bi uključivala molekularne i genetske dijagnostičke metode, kako bi se mogla predložiti univerzalno prihvatljiva klasifikacija.

tu. Evolucijski prikaz nazivlja kalcificirajuće odontogene ciste od 1962. godine do 2005. godine prikazan je u tablici 1.

Što se tiče odontogene kalcificirajuće ciste koja je svrstana u klasifikaciju WHO-a od 1992. opisana je kao cistična ili neoplazmi nalik odontogena patološka lezija čeljusti i klasificirana kao benigni odontogeni tumor¹⁷. Premda je stanje često opisivano kao benigna cista (u preko 85 % slučajeva), značajni postotak kalcificirajućih odontogenih ci-

Tablica 1. Evolucija nomenklature kalcificirajuće odontogene ciste (modificirano prema ref. 29)

1962.	Gorlin i sur., identifikacija lezije kao zasebni patološki entitet
1963.	Gold naziva leziju <i>keratinizirajuća kalcificirajuća odontogena cista</i>
1972.	Fejerskov i Krog koriste pojam <i>kalcificirajući odontogeni tumor „sjena” stanica</i> – monistički koncept
1975.	Freedman i sur. uvode pojam <i>cistični kalcificirajući odontogeni tumor</i> – monistički koncept
1981.	Praetorius i Ledesma-Montes predlažu (<i>kalcificirajuća odontogena cista – cistični tip</i>) i (<i>dentinogenični „sjena” stanični tumor – neoplastični tip</i>) – baziran na dualističkom konceptu
1986.	Ellis i Shmookler predlažu <i>epitelni odontogeni „sjena” stanični tumor</i>
1990.	Colmenero i sur. predlažu <i>odontogeni „sjena” stanični tumor</i>
1992.	klasifikacija SZO-a – prema Krameru i Pindborgu iz 1992. većina autora sklona je korištenju pojma <i>kalcificirajuća odontogena cista</i> i opisuje ju kao cističnu ili neoplastičnu odontogenu patološku leziju čeljusti i klasificiraju je kao odontogeni benigni tumor
1994.	Hirshberg i sur. smatraju da je kalcificirajuća odontogena cista združena s odontomom i opisuje je kao zasebni entitet te predlaže ime <i>odontokalcificirajuća odontogena cista</i>
1998.	Toida je naziva <i>kalcificirajuća „sjena” stanica odontogena cista</i>
2005.	klasifikacija SZO-a odontogenih tumora preimenovala je ovaj entitet u <i>cistični kalcificirajući odontogeni tumor</i> , dobroćudni, solidni tip naziva se <i>dentinogeni „sjena” stanični tumor</i> i zloćudni <i>epitelni odontogeni „sjena” stanični tumor</i>

sti ima solidan rast i nalikuje neoplastičnoj proliferaciji¹⁷.

Klinički se ova lezija može pojaviti u mandibuli ili maksili, bez osobite značajke spolne i dobne pripadnosti^{18,19}, ali je pik pojavnosti u odnosu na dob između 20 i 30 godina života. Većina je (oko 65 %) smještena između sjekutića i očnjaka, a dio tih lezija može biti smješteno periferno, u gingivalnim mekim tkivima, prezentirajući se kao sesilna ili pedunkularna masa^{20,21}. Kalcificirajuća odontogena cista je razvojna cista i pojavljuje se u 0,3 – 0,8 % svih odontogenih cisti²². Radiološki se obično prikazuje kao dobro ograničeno unilokularno prosvjetljenje, ali u 10 % do 25 % mogu biti multilokularne, dok se jedna trećina ovih lezija može vidjeti kao raspršena, relativno ograničena tamnija područja²³.

Oko 50 % kalcificirajućih odontogenih cisti združeno je s uklještenim zubom ili resorpcijom korijena susjednog zuba. Veličina cisti može varirati od 2 do 4 cm, ali lezije mogu biti veće od 12 cm u najvećem promjeru.

Patološke karakteristike kalcificirajućih odontogenih cisti pokazuju da su sastavljene od fibrozne kapsule koja je prekrivena proliferacijskim odontogenim epitelom s gubitkom stratifikacije, a stanice bazalnog sloja su kuboidalne ili kolumnarne. Unutar kapsule nalaze se multifokalni distrofični kalcifikati ili eozinofilni kalcificirani matriks (nazvan „dentinoid“) okružen epitelnom komponentom^{19,24}. Uz distrofične stanice u stijenci ciste nalaze se i „sjene“ stanica. Mehanizam formiranja „sjene“ stanica sporan je. One mogu predstavljati koagulacijsku nekrozu ili oblik normalne ili nenormalne keratinizacije odontogenog epitela. Neke teorije otkrivaju ishemijski proces koji može rezultirati pločastom metaplazijom koja je kasnije sklona kalcifikaciji²⁵, a „sjene stanice“ mogu imati piknotičnu jezgru, koja kasnije ima tendenciju kalcificirati. Distrofična kalcifikacija može izazvati reakciju stranu tijelu, a eozinofilni materijal koji je vidljiv može nastati kao posljedica induktivnog učinka odontogenog epitela na susjedno mezenhimalno tkivo^{26,27}. No ove „sjene stanice“ nisu isključivo vidljive u kalcificirajućoj odontogenoj cisti, već se mogu vidjeti u odontomima, ameloblastičnim fibroodontomima i ameloblastičnim odontomima^{28,29}.

Enukleacija i kiretaža uobičajeni su preporučeni načini liječenja i prognoza je obično dobra. Povratak lezije nakon uobičajene terapije je neuobičajen, dok je maligna transformacija promjene opisana u svega nekoliko slučajeva^{10,11}.

ZAKLJUČAK

U našem slučaju radilo se o zdravoj mladoj osobi koja je klinički imala palpabilnu spororastuću tvorbu. Radiološki je lezija izgledala kao unilokularno prosvjetljenje, što je upućivalo na cističnu tvorbu. Diferencijalno dijagnostički je razmatrana kao folikularna cista s obzirom na dob pacijenta. Histološkim i imunohistokemijskim pregledom isključio se tumor, prvenstveno ameloblastom, te je definitivna dijagnoza, s obzirom na histološke značajke, upućivala na kalcificirajuću odontogenu cistu.

S obzirom na brojne promjene u nomenklaturi lezije u budućnosti bi se mogla preporučiti daljnja istraživanja koja bi uključivala molekularne i genetske dijagnostičke metode, kako bi se mogla predložiti univerzalno prihvatljivu klasifikaciju.

Izjava o sukobu interesa: Autori izjavljuju da ne postoji sukob interesa.

LITERATURA

1. Broca P. Recherches sur un nouveau groupe des tumeurs désignées sous le nom d'odontomes. *Gaz Hebdomadaire de Médecine et de Chirurgie* 1868;5:70.
2. Gorlin RJ, Pindborg JJ, Odont, Clausen FP, Vickers RA. The calcifying odontogenic cyst – A possible analogue of the cutaneous calcifying epithelioma of Malherbe. An analysis of fifteen cases. *Oral Surg Oral Med Oral Pathol* 1962;15:1235-43.
3. Gold L. The keratinizing and calcifying odontogenic cyst. *Oral Surg Oral Med Oral Pathol* 1963;16:1414-24.
4. Bhaskar CS. Gingival cyst and keratinizing ameloblastoma. *Oral Surg* 1965;19:769-801.
5. Dukworth R, Seward CR. A melanotic ameloblastic odontoma. *Oral Surgery, Oral Medicine, Oral Pathology* 1965;19:73-85.
6. Fejerskov O, Krogh J. The calcifying ghost cell odontogenic tumor – Or the calcifying odontogenic cyst. *J Oral Pathol* 1972;1:273-87.
7. Pindborg JJ, Kramer IRH. *Histological Typing of Odontogenic Tumours, Jaw Cysts and Allied Lesions*. 1st ed. Geneva: World Health Organization, 1971.
8. Kramer IR, Pindborg JJ, Shear M. The WHO histological typing of odontogenic tumours. A commentary on the second edition. *Cancer* 1992;70:2988-94.
9. Barnes L, Eveson JW, Reichart P, Sidransky D. *World Health Organization Classification of Tumours. Pathology*

and Genetics of Head and Neck Tumours. IARC Press: Lyon, 2005;283-328.

10. Ellis GL, Shmookler BM. Aggressive (malignant?) epithelial odontogenic ghost cell tumor. *Oral Surg Oral Med Oral Pathol* 1986;61:471-8.
11. Tanaka N, Iwaki H, Yamada T, Amagasa T. Carcinoma after enucleation of a calcifying odontogenic cyst: a case report. *J Oral Maxillofac Surg* 1993;51:75-8.
12. Altini M, Farman AG. The calcifying odontogenic cyst. Eight new cases and a review of the literature. *Oral Surg Oral Med Oral Pathol* 1975;40:751-9.
13. Sonone A, Sabane VS, Desai R. Calcifying ghost cell odontogenic cyst: Report of a case and review of literature. *Case Rep Dent* 2011;2011:328743.
14. Barnes L, Eveson JW, Reichart P. WHO Pathology and Genetics of Head and Neck Tumours, Odontogenic Tumours. Lyon: IARC Press, 2005;284.
15. Hirshberg A, Kaplan I, Buchner A. Calcifying odontogenic cyst associated with odontoma: A possible separate entity (odontocalcifying odontogenic cyst). *J Oral Maxillofac Surg* 1994;52:555-8.
16. Toida M. So-called calcifying odontogenic cyst: Review and discussion on the terminology and classification. *J Oral Pathol Med* 1998;27:49-52.
17. Gnepp DR. Diagnostic surgical Pathology of the Head and Neck. Philadelphia: Saunders, 2001;605-49.
18. Buchner A. The central (intraosseous) calcifying odontogenic cyst.: An analysis of 215 cases. *J Oral Maxillofac Surg* 1991;49:330-9.
19. Hong SP, Ellis GL, Hartman KS, Buchner A. A review of ninety-two cases with reevaluation of their nature as cyst or neoplasms, the nature of ghost cells and subclassification. *Oral Surg Oral Med Oral Pathol* 1991;72:56-64.
20. Raubenheimer EJ, van Heerden WFP, Sitzman F et al. Peripheral dentinogenic ghost cell tumor. *J Oral Pathol Med* 1992;21:93-5.
21. Buchner A, Merrell PW, Hansen LS, Leider AS. Periphereal (extraosseous) calcifying odontogenic cyst. *Oral Surg Oral Med Oral Pathol* 1991;72:65-70.
22. Shear M, Speight P. Cysts of the oral and maxillofacial regions. 4th ed. Oxford, UK: Blackwell Publishing Ltd., 2007;1000-7.
23. Devlin H, Horner K. The radiological features of calcifying odontogenic cyst. *Br J Radol* 1993;66:403-7.
24. Gunhan O, Celasun B, Can C, Finci R. The nature of ghost cells in calcifying odontogenic cyst: An immunohistochemical study. *Ann Dent* 1993;52:30-3.
25. Neville BW, Damm DD, Allen CM, Bouquot JE. Oral and Maxillofacial Pathology. 3rd edition. Philadelphia, PA, USA: W. B. Saunders, 2010.
26. Sharma B, Singh S, Bhardwaj P. Calcifying cystic odontogenic tumour: A case report and review on nomenclature. *Int J Oral Maxillofac Pathol* 2012;3:79-85.
27. Tanaka A, Okamoto M, Yoshizawa D, Ito S, Alva PG, Ide F et al. Presence of ghost cells and the Wnt signaling pathway in odontomas. *J Oral Pathol Med* 2007;36:400-4.
28. Rajendran R, Sivapathasundharam B, editors. Shafer's Textbook of Oral Pathology. India: Reed Elsevier India Private Limited, 2012.
29. George R, Donald PM, Sabarinath B. Calcifying Cystic Odontogenic Tumor: A Case Report and Review. *IJSS Case Reports & Reviews* 2015;1:28-31.