

# Pseudotumorski oblici multiple skleroze

---

**Radolović Prenc, Lorena; Sepčić, Juraj; Prenc, Milan; Bajek, Goran; Ledić, Darko**

*Source / Izvornik:* **Glasnik pulske bolnice, 2010, 7, 32 - 35**

**Journal article, Published version**

**Rad u časopisu, Objavljena verzija rada (izdavačev PDF)**

*Permanent link / Trajna poveznica:* <https://um.nsk.hr/um:nbn:hr:184:723560>

*Rights / Prava:* [In copyright](#)/[Zaštićeno autorskim pravom.](#)

*Download date / Datum preuzimanja:* **2024-11-25**



*Repository / Repozitorij:*

[Repository of the University of Rijeka, Faculty of Medicine - FMRI Repository](#)



## **PSEUDOTUMORSKI OBLICI MULTIPLE SKLEROZE**

**Lorena RADOLOVIĆ PRENC<sup>1</sup>, Juraj SEPČIĆ<sup>2</sup>, Milan PRENC<sup>1</sup>, Goran BAJEK<sup>2</sup>, Darko LEDIĆ<sup>2</sup>**

<sup>1</sup>Opća bolnica Pula

<sup>2</sup>Medicinski fakultet Sveučilišta u Rijeci

**Summary:** Expansive processes of the central nervous system can be found within the group of diseases similar in their clinical manifestations to multiple sclerosis. This is particularly true of arterio-venous malformations, angioma, but also meningioma, glioma of the brainstem and other). The tumours sometimes have a relapse – remission course not differing from the MS course, but the MR diagnostics helps in the differential diagnosis. The MS can remain unrecognized during the initial years despite its obvious symptoms. This is particularly the case in the pseudo-tumour presentation of MS.

The first case presented in the paper was primarily treated as a case of brainstem tumour. It later proved to be a case of MS of a primarily progressive course, showed in the later course of the disease, primarily through additional testing.

The second presented case is a patient with a relapsing-remitting form of clinically confirmed MS. Pseudo-tumour brain syndrome as the initial sign of the disease, the isolated major damage and epileptic seizures during the course of the disease have altered the typical manifestation of MS. They have also misled the diagnostic procedures. The patient was even lobectomized. The later course of the disease was typical for MS.

**Descriptors:** pseudo-tumour, multiple sclerosis

### **Uvod**

Dijagnoza MS-a primarno je klinička. Zasniva se na osebujnoj razasutosti oštećenja u SŽS-u u “vremenu i prostoru”, što podrazumijeva prisutnost mnogobrojnih oštećenja bijele tvari (rjeđe i sive), živčane osi (razasutost u prostoru) i pojavljivanje više odvojenih simptomatskih epizoda pogoršanja, ili napredovanje bolesti kroz više od pola godine (razasutost u vremenu). Međutim niz drugih bolesti ima sličnu kliničku sliku i stvara diferencijalno dijagnostičke teškoće prema MS. Prikladno korištenje neuroimaging tehnike, poglavito MR-a, omogućuje da se s velikom sigurnošću na osnovi dijagnostičkih kriterija, MS izdvoji iz skupine slične demijelinizacijske patologije, i po morfologiji i po kliničkim obilježjima.

Imunokemijske analize CSL-a, kojima dokazujemo unutarćelnu sintezu imunoglobulina i Ig G<sub>OP</sub>, dodatni su doprinos dijagnostici MS-a. MS se sa sigurnošću može dijagnosticirati jedino biopsijom.

Unutarlubanjski ekspanzivni procesi zabilježeni su u diferencijalnoj dijagnozi MS-a. Primjena dijagnostičkih kriterija i zajedničkih dijagnostičkih algoritama za MS, nedovoljna je i nije općeprihvaćena. Najbitnije dopunske pretrage – EMP, CSL, MR – nisu uvijek dovoljne za postavljanje sigurne dijagnoze MS-a. Pseudotumorski oblici MS-a poučavaju nas o potrebi biopsije mozga: patohistološka dijagnoza MS-a najsigurnija je dijagnoza.

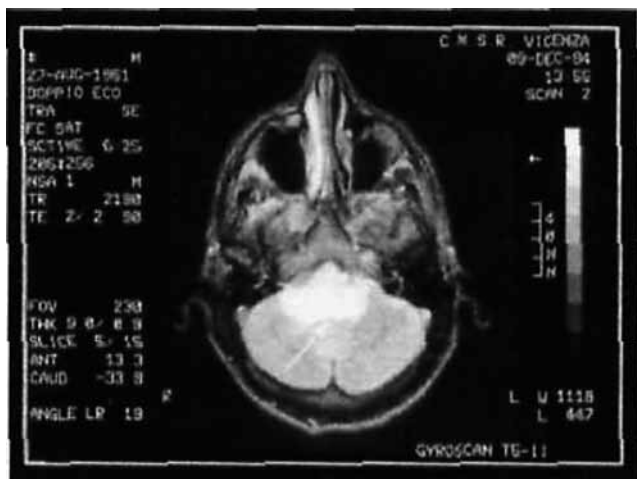### **Ispitanici i metode**

#### **1. pacijent**

U početku bolesnik je vođen kao slučaj tumora moždanoga debla, da bi se tijekom bolesti razvila tipična slika klinički sigurno MS-a. U 43. godini bolesnik je obrađivan zbog progresivnoga razvoja nestabilnoga hoda, naglušnosti, smetnji u govoru i vrtoglavica praćenih mučninama. U prošlosti ponekad mutan vid desnoga oka i parestezije desnostranih udova. U porodičnoj anamnezi bratu operiran tumor mozga. Tjelesni nalaz uredan. U neurološkome nalazu ataktičan prema cerebelarnome tipu uz adijadohokinezu desno, vodoravni nistagmus i desnostrani piramidizam. U laboratorijskim nalazima blago povišene vrijednosti Ig G-a u serumu i pozitivan anti HBs; serologija na Borretiu burgdorferi i HIV bila je negativna, također analiza ANA. HLA fenotip: -A9, -A28, -B12, -B16, -DR11, -DQ3. Analiza CSL-a uredna, osim blage proteinorahije. CT i MR mozga pokazivali su avaskularno ekspanzivno oštećenje ponsa koje djelomično prodire u mali mozak i mezencefalona desno (slika 1.).

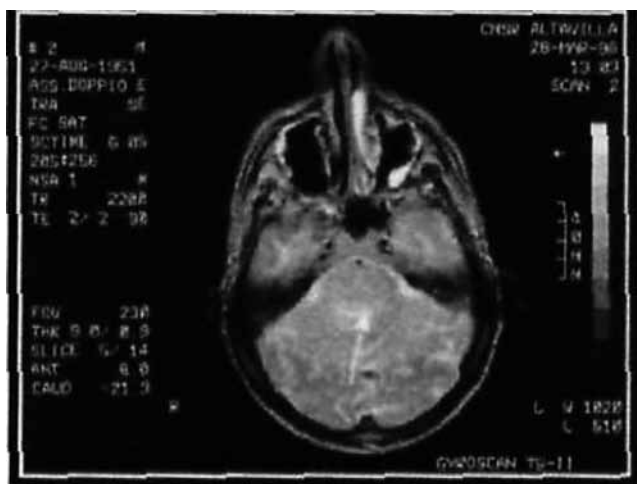
Prošireno oštećenje nejasnih rubova ponsa i bulbosa koje djelomice zahvaća desnu stranu maloga mozga i mezencefalona. Oštećenje je hipodenzno u T1 sekvenci i nepravilno, ali hiperintenzivno u T2. Nema patološkoga pooštrenja s gadolinijem.

Kao slučaj neoperabilnoga tumora ponsa, bolesnik je podvrgnut aktinoterapiji i kortikoidima, nakon čega je doš-



SLIKA 1. (SE TR 2500, TE 25/110, SE TR 500, TE 20, FE TR 500, TE 20, FA 20° Gd DTPA)

lo do poboljšanja. Iduće godine žalio se na pojavu dvoslika i mutniji vid, smetnje ravnoteže i zatezanje u nogama, a kasnije na smetnje u govoru i gutanju. Kontrolni CT i MR mozga pokazali su bitno smanjenje oštećenja (slika 2.). Bolesnik je sve vrijeme bio pod kortikosteroidnom terapijom.

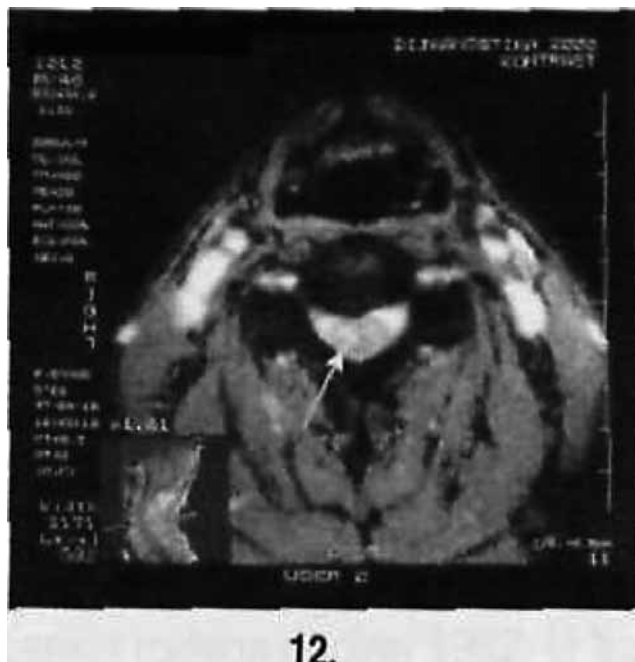

SLIKA 2. (SE TR 2500, TE 25/110, SE TR 500, TE 20, FE TR 500, TE 20, FA 20° Gd DTPA)

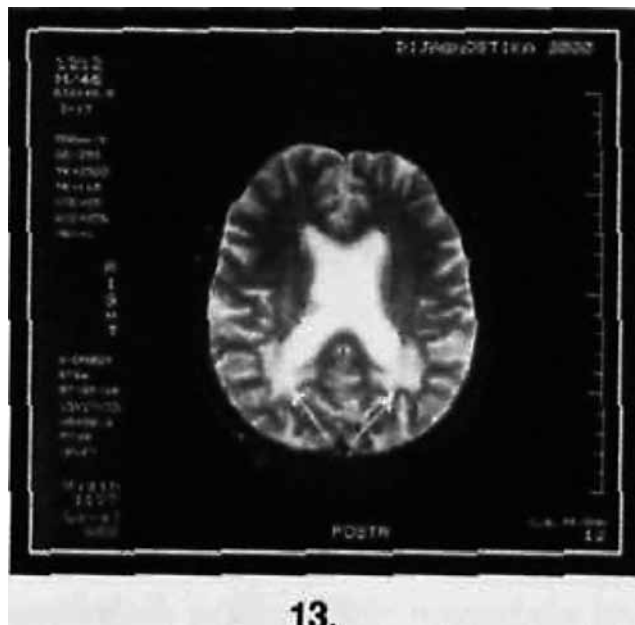
Zamjetno smanjenje proširenoga oštećenja koje obuhvaća pons, produljenu moždinu i moždane pedunkule. Nema patološkog pojačanja nakon gadolinija.

Tijekom godine 1997. došlo je do pogoršanja; bolesnik navodi da teško podnosi vrućinu. U neurološkom statusu obostrani piramidizam, blaga kinetička i statička ataksija, palatinalni i faringealni refleksi ugašeni, pareza mekoga nepca, bradipsihija. Kontrolni MR mozga pokazao je izrazitu cerebelarnu atrofiju i demijelinizacijske promjene bijele tvari periventrikularno, naglašenije parieto-okcipitalno (slike 3. i 4.), i u vratnome dijelu moždine, koje upućuju na demijelinizaciju. Krioglobulini blago povećani, C3 komponenta komplementa snižena, laktati u mirovanju povećani, HbsAg pozitivan, serologija na Borreliu burgdorferi i neurotropne viruse negativna. Imunoglobulini u serumu uredna nalaza.

Nalaz protutkivnih protutijela negativan, 17 hidroksi-keto steroidi uredni. U-analizi CSL-a ustanovljen povišen Ig G kvocijent, poremećaj hematolikvorske prepreke uz protei-norahiju, ali bez lokalne sinteze imunoglobulina. U analizi EMP-a registriran poremećaj prehijazmalno desno, poremećaj obaju slušnih puteva i osjetnoga puta u cijelosti. Koncem te godine radi pogoršanja dobio cosyntropin (Synacthen amp., a 1 mg, jednu ampulu i. m. na dan, jednom u tjednu tijekom triju mjeseca).



12.



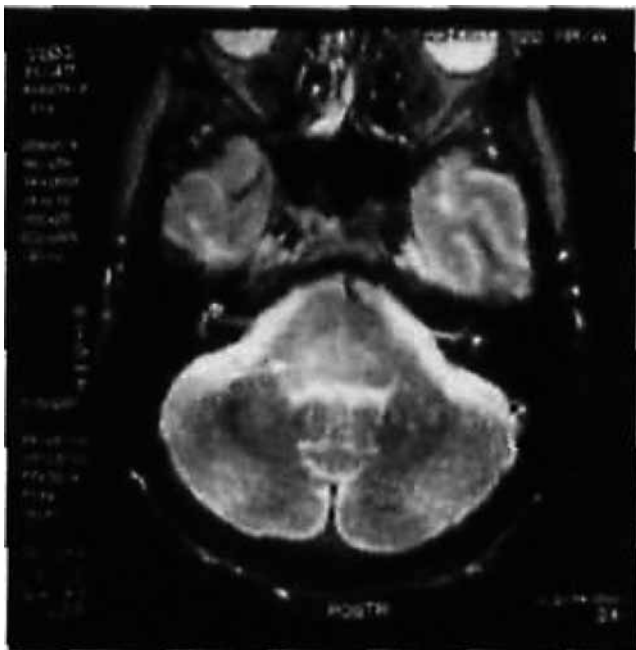13.

SLIKE 3. i 4. (SE TR 2500, TE 25/110, SE TR 500, TE 20, FE TR 500, TE 20, FA 20° Gd DTPA)

Regresija promjena u ponsu, produljenoj moždini i cerebelarnim pedunkulima. Demijelinizacijska oštećenja obostrano okcipitalno i uz trigonum.

Tijekom godine 1998. dolazi do pogoršanja nakon stresa;

desnostrana je hemipareza izrazitija. Hoda uz pridržavanje, Započeta terapija interferonom beta (Betaferon "Schoering" ampa 0,25 mg, jedna ampula s. c. na dan svakoga drugoga dana). Nalaz MR-a živčane osi bez promjena u odnosu prema prethodnome (slika 5).



SLIKA 5. (SE TR 2500, TE 25/110, SE TR 500. TE 20, FE TR 500, TE 20, FA 20' Gd DTPA) Oštećenja u ponsu i produljenoj moždini bez promjena.

Tijekom 1999. godine bolesnik se kreće sve teže. U neurološkom nalazu registrirana spastična tripareza izrazitija desno, ataktični pokreti ruku, mišićni refleksi ugašeni, plantarni odgovor obostrano patološki, Lhermitteov znak pozitivan, smetnje sfinktera. Uz terapiju kortikosteroidima i interferonom beta, sredinom godine dolazi do poboljšanja; ostaje blaga desnostrana spastična hemipareza s taktilnom hipoestezijom lijeve polovice tijela. Koncem godine dolazi do progresivnog pogoršanja hoda, a u sljedećoj godini u neurološkom nalazu ustanovljena je spastična tetrapareza i mješana ataksija koja se pogoršava unatoč terapije kortikosteroidima i interferonom beta. Pogoršanje bolesti praćeno je ukupnom dišnom slabošću, a završilo je smrću bolesnika. Autopsijom je potvrđen MS.

## 2. pacijent

Bolesnica rođena 1962. godine. U lipnju 1994. dolazi do parcijalnih epileptičkih napadaja koji se često generaliziraju. Neurološki nalaz uredan, ali CT i MR mozga pokazuju tumorsku masu – meningeom (?) u lijevom temporalnome režnju. U bolesnice izvedena temporalna lijevostrana lobektomija. U ožujku 1996. pojavljuje se papilitis desnog oka; u listopadu 1998. anoreksija te blaga slabost desne ruke s motornom disfazijom. Kontrolni MR mozga u prosincu 1998. pokazuje nova oštećenja u mozgu lijevo parijetofrontalno, periventrikularno i desno frontalno. Bolesnica se žali na

slabost desne polovice tijela i smetnje govora. Kratkotrajno liječenje kortikosteroidima dovodi do brzoga povlačenja ispada. U travnju 1999. pojavljuju se nova oštećenja u mozgu desno frontoparijetalno i lijevo frontalno. U prosincu iste godine, MR mozga pokazuje višestruka oštećenja u subkortikalnome mijelinu obostrano, periventrikularno, osobito frontalno, pri čemu se pojedina oštećenja spajaju, a neka druga imaju prstenasti oblik. Oštećenja su različite starosti. Bolesnica je rehospitalizirana. Testovi na HIV, Treponemu pallidum, Borreliu burgdorferi, viruse hepatitisa A, B, C i Brucellu te neurotropne viruse, negativni u serumu i u CSL-u. Kulture likvora na gljivice također negativne. U CSL-u dokazano više Ig GOP-a. U Ph 8-10 izoelektričnim fokusiranjem na PAG-u. Biopat mozdanog oštećenja potvrđuje upalni demijelinizacijski proces akutnoga ili subakutnoga oblika MS-a. Autoimunost bolesti pokazuje njezin tijek koji je valovit, i činjenica da su u bolesnice moždana oštećenja različite starosti i povlače se uz terapiju kortikosteroidima.

Diferencijalna dijagnoza slučaja raspravljena je tijekom opetovanih boravaka bolesnice u neurološkim jedinicama. Moždana angiografija isključila je vaskulitis, a patohistološka analiza bioptata vaskulitisa, neurosarkoidozu i akutni diseminirani encefalomijelitis.

Nedvojbeno je da ta moždana oštećenja odgovaraju autoimunome demijelinizacijskome procesu relapsno-remitirajućega tijeka, koji zahvaća prednje dijelove živčane osi.

## Rasprava

Unutarlubanjski ekspanzivni procesi zabilježeni su u diferencijalnoj dijagnozi MS-a. De Stefano opisuje razliku između izolirane demijelinizacije i astrocitoma (1). Ernst (2) prikazuje izolirano oštećenje s prstenastim pojačanjem okruženo edemom koje je, zahvaljujući angiografskoj obradi i dobrom povlačenju nakon kortikosteroida, na kraju određeno kao MS. U našeg prvog bolesnika, primarno vođenoga i liječenoga kao slučaj tumora moždanoga debela, kasni tijek, poglavito dopunska obrada, dokazuju MS primarno progresivnog A tijeka. Međutim, u MS ponekad su MR-om nađena velika jedinstvena oštećenja izoštrena kontrastom, s okolnim edemom i "kompresivnim učinkom". Dodatnom obradom, angio MR analizom, dokazan je smanjeni krvni protijek u oštećenju, što upućuje više na tumefakcijski plak MS-a negoli na tumor. Ako se uz terapiju kortikoida nakon nekoliko mjeseci oštećenje smanji, to potvrđuje pretpostavljenu dijagnozu MS-a (3). Opisani su i slučajevi u kojih se unutaroperativno, citološkom analizom izoliranih demijelinizacijskih oštećenja mozga, potvrdila diferencijalna dijagnoza MS-a prema infiltrativnome astrocitomu (4, 5, 6).

Druga prikazana bolesnica slučaj je relapsno-remitirajućega oblika klinički sigurnog MS-a. Pseudotumorski sindrom mozga kao početni pokazatelj bolesti, epileptički napadaji u početku i tijekom bolesti, zasigurno su opteretili tipičnu sliku MS-a i skrenuli dijagnozu prema drugim nozološkim entitetima. Bolesnica je čak lobektomirana. Kasniji tijek uputio je na klasičnu sliku klinički sigurnog MS-a.

Oba su bolesnika proglašena slučajem tumora mozga. Ni u jednoga ni u drugoga bolesnika nije bila primijenjena

potrebna dopunska obrada, u prvome redu analiza CSL-a mjerenjem Ig G kvocijenta i određivanje Ig GOP-a. Ti slučajevi pokazuju da je dijagnoza MS u prvome redu klinička, da zahtjeva spretnost i sposobnost rasuđivanja kliničkih i laboratorijskih pokazatelja u slučajevima kada imamo pravo posumnjati u MS (7, 8). Neuroimaging tehnike ne omogućuju uvijek razlikovanje "pseudotumora" u postojanosti MS-a (9, 10, 11). Procjena neurologa-kliničara ostaje najvažniji čimbenik u postavljanju točne dijagnoze bolesti.

## Izvori / References

1. De Stefano N., Caramanos Z., Preul M.C., Francis G., Antel J.P., Arnold D.L. *In vivo differentiation of astrocyt brain tumors and isolated demyelinating lesions of the type seen in multiple sclerosis using 1H magnetic resonance spectroscopic imaging.* Ann Neurol. 1998; 44 (2): 273-8
2. Ernst T., Chang L., Walot I., Huff K. *Psychologic MRI of a tumefactive multiple sclerosis lesion.* Neurology 1998; 51: 1486-8.
3. Fieschi C., Gasperini C., Ristori G. *Differential diagnosis in multiple sclerosis.* U: Thompson A.J., Polman C., Hohlfeld R. ur: *Multiple sclerosis clinical challenges and controversies.* London: Martin Dunitz, 1997; 65-85.
4. Giang D.W., Grow V.M. *Clinical diagnosis of MS.* Arch. Neurol. 1994; 51 : 61-6.
5. Offenbacher H., Fazeras F., Schmidt R. *Assessment of MRI criteria for diagnosis of MS.* Neurology 1993; 43 : 905-8.
6. Poser C.M., Paty D.W., Schneinberg L. *New diagnostic criteria for multiple sclerosis: guidelines for research protocols.* Ann Neurol 1983; 13 : 227-31.
7. Chebel S., Rekiok O., Boughammoura-Boutay A., Frih-Ayed M. *Pseudotumoral presentation of multiple sclerosis.* Neurochirurgie 2007 Nov.; 53(5) : 379-82.
8. De Lacour A., Guisado F., Zasmbrano A., Argente J., Acosta J., Ramos C. *Brainstem pseudotumor imaging: atypical manifestation of multiple sclerosis in childhood.* Rev. Neurol. 2001 Feb. 1-15; 32(3) : 296-7.
9. Jaffe S.I., Minagar A. *Demyelinating pseudotumor.* Arch. Neurol. 2005 Sep; 629.: 1466-7.
10. Waitsuk P, Becus T. *Clinical contribution to the problem of the pseudotumoral form of multiple sclerosis.* Neurol. Psihiatr. Neurochir. 1968 Nov-Dec; 13(6) : 539-42.
11. Poser C.M. *The diagnostic process in multiple sclerosis.* In: Poser C.M. et al. *The diagnosis of multiple sclerosis.* New York: Thime Straton Inc, 1984; 3-13.