

Sistemska mastocitoza u Republici Hrvatskoj

Krečak, Ivan; Rončević, Pavle; Kursar, Marin; Lucijanić, Marko; Galušić, Davor; Mrđenović, Stefan; Morić Perić, Martina; Ivanko, Iva; Matijaca, Hana; Budimir, Josipa; ...

Source / Izvornik: **Liječnički vjesnik, 2022, 144, 306 - 313**

Journal article, Published version

Rad u časopisu, Objavljena verzija rada (izdavačev PDF)

<https://doi.org/10.26800/LV-144-9-10-3>

Permanent link / Trajna poveznica: <https://um.nsk.hr/um:nbn:hr:184:542062>

Rights / Prava: [Attribution-NonCommercial-NoDerivatives 4.0 International/Imenovanje-Nekomercijalno-Bez prerada 4.0 međunarodna](#)

Download date / Datum preuzimanja: **2025-03-03**



Repository / Repozitorij:

[Repository of the University of Rijeka, Faculty of Medicine - FMRI Repository](#)





Sistemska mastocitoza u Republici Hrvatskoj

Systemic mastocytosis in Croatia

Ivan Krečak^{1,2}, Pavle Rončević³, Marin Kursar⁴, Marko Lucijanić^{5,6}, Davor Galušić^{7,8}, Stefan Mrđenović^{9,10}, Martina Morić Perić^{10,11}, Iva Ivanko¹², Hana Matijaca¹², Josipa Budimir¹, Sanja Jakelić¹³, Ivana Karaman¹⁴, Rajko Kušec^{5,6}

¹ Odjel interne medicine, Opća bolnica Šibensko-kninske županije, Šibenik

² Medicinski fakultet, Sveučilište u Rijeci, Rijeka

³ Zavod za hematologiju, Klinika za unutarnje bolesti, Medicinski fakultet, KBC Zagreb, Zagreb

⁴ Zavod za hematologiju, Klinika za unutarnje bolesti, Medicinski fakultet, KB Merkur, Zagreb

⁵ Zavod za hematologiju, Klinika za unutarnje bolesti, Medicinski fakultet, KB Dubrava, Zagreb

⁶ Medicinski fakultet, Sveučilište u Zagrebu, Zagreb

⁷ Zavod za hematologiju, Klinika za unutarnje bolesti, KBC Split, Split

⁸ Medicinski fakultet, Sveučilište u Splitu, Split

⁹ Zavod za hematologiju, Klinika za unutarnje bolesti, KBC Osijek, Osijek

¹⁰ Medicinski fakultet, Sveučilište u Osijeku, Osijek

¹¹ Opća bolnica Zadar, Zadar

¹² Zavod za hematologiju, Klinika za unutarnje bolesti, KBC Sestre milosrdnice, Zagreb

¹³ Odjel dermatologije i venerologije, Opća bolnica Šibensko-kninske županije, Šibenik

¹⁴ Zavod za patologiju i citologiju, KBC Split, Split

Deskriptori

SISTEMSKA MASTOCITOZA – dijagnoza, farmakoterapija, patologija; ANTIHISTAMINICI – terapijska uporaba; INTERFERON ALFA – terapijska uporaba; KLADRIBIN – terapijska uporaba; OSIP – etiologija; ISHOD LIJEČENJA; ANALIZA PREŽIVLJENJA; HRVATSKA

Descriptors

MASTOCYTOSIS, SYSTEMIC – diagnosis, drug therapy, pathology; HISTAMINE ANTAGONISTS – therapeutic use; INTERFERON-ALPHA – therapeutic use; CLADRIBINE – therapeutic use; EXANTHEMA – etiology; TREATMENT OUTCOME; SURVIVAL ANALYSIS; CROATIA

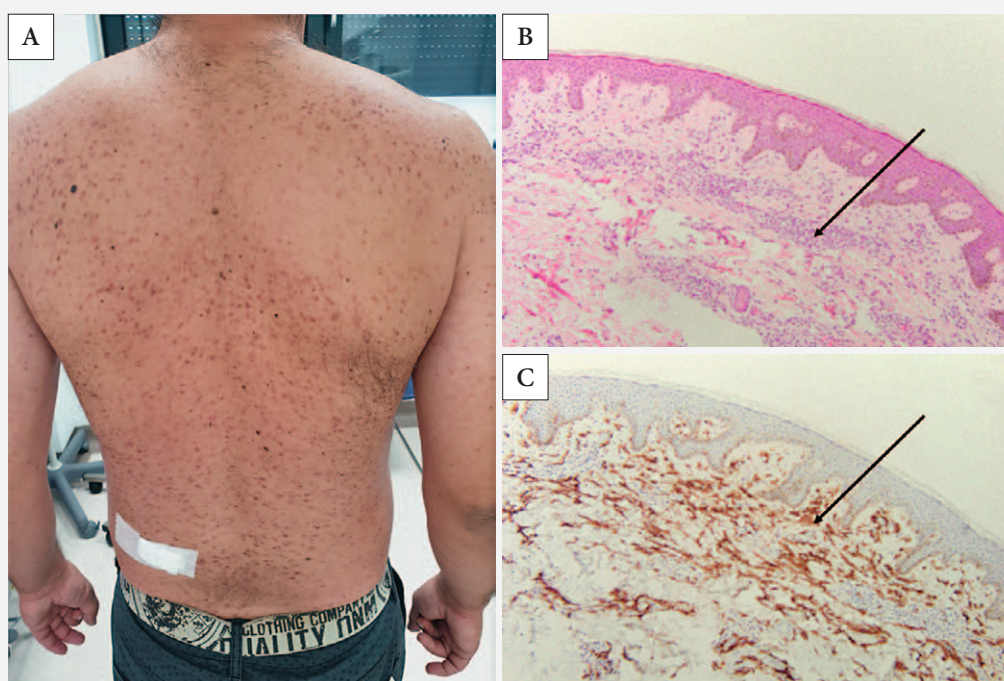
Adresa za dopisivanje:

Dr. sc. Ivan Krečak, dr. med.,
https://orcid.org/0000-0002-8642-305X
Odjel interne medicine,
Opća bolnica Šibensko-kninske županije,
Stjepana Radića 83, 22000 Šibenik,
e-pošta: krecak.ivan@gmail.com

Primljeno 13. siječnja 2022.,
prihvaćeno 1. srpnja 2022.

SAŽETAK. Ciljevi ove studije bili su identificirati bolesnike sa sistemskom mastocitozom (SM) u Republici Hrvatskoj (RH) i analizirati njihove kliničke karakteristike. *Ispitanici i metode:* Retrospektivno su iz osam hematoloških centara u RH identificirani bolesnici sa SM. Analizirane su kliničke karakteristike, te načini i ishodi liječenja ovih bolesnika. *Rezultati:* Uključeno je 20 bolesnika, medijan dobi bio je 40,5 godina (raspon 24–77), a većinu su činile žene (n=12). Dominirali su bolesnici s indolentnom SM (ISM, n=11), dok je učestalost agresivne SM (ASM, n=4), „šuljajuće“ sistemske mastocitoze (SSM, n=3) i SM s pridruženom zloćudnom hematološkom bolešću (SM-AHND, n=2) bila manja. Gotovo su svi bolesnici imali kožni osip, a značajan broj njih i dispeptične smetnje, alergijsku dijatezu, bolove u kostima i osteoporozu. Antihistaminike je primala većina bolesnika, a citoredukciju 10 bolesnika (ISM=3, SSM=2, ASM=4, SM-AHND=1). Većina bolesnika koja je zahtijevala citoreduktivno liječenje primala je interferon alfa-2a (2 ISM, 1 SSM i 3 ASM), dva steroida (1 ISM i 1 SM-AHND), te po jedan imatinib (SSM) i kladribin (ASM). Svi su bolesnici liječeni u prvoj liniji interferonom alfa-2a i kladribinom postigli parcijalnu remisiju, a dva bolesnika liječena imatinibom i steroidom bila su refraktorna na liječenje. Nije bilo prekida liječenja interferonom zbog nuspojava. Nakon medijana praćenja od 33 mjeseca preminulo je troje bolesnika, jedan s ASM i oba s SM-AHND. Medijan preživljenja bolesnika s ISM/SSM nije dostignut naspram bolesnika s ASM/SM-AHND, gdje je iznosio 105 mjeseci (p=0,009). *Zaključak:* Kliničke karakteristike i ishodi liječenja bolesnika sa SM u RH slični su onima iz velikih svjetskih centara. Najčešće korišten citoreduktivni lijek u RH bio je interferon alfa-2a koji se pokazao sigurnim i učinkovitim.

SUMMARY. Aim: The aims of this study were to identify patients with systemic mastocytosis (SM) in Croatia and to analyze their clinical characteristics. *Patients and methods:* Patients with SM treated at eight hospitals in Croatia were retrospectively identified and their clinical characteristics, treatment patterns and outcomes were analyzed. *Results:* Twenty patients were included, median age was 40.5 years (range 24–77), and most were females (n=12). Patients with indolent SM (ISM, n=11) predominated, followed by aggressive SM (ASM, n=4), smoldering SM (SSM, n=3) and SM with an associated hematological neoplastic disorder (SM-AHND, n=2). Only one patient (with ASM) did not have cutaneous involvement, and a significant proportion of SM patients had dyspepsia, allergic diathesis, bone pains and osteoporosis. Antihistamines were administered in the majority of the patients, whereas ten patients needed cytoreductive treatment (ISM, n=3, SSM n=2, ASM, n=4, SM-AHND, n=1). Most SM patients in need for cytoreduction received interferon alpha-2a (two ISM, one SSM and three ASM), two received steroids (one ISM and one SM-AHND), one received imatinib (SSM) and the last patient was treated with cladribine (ASM). All patients treated first-line with interferons and cladribine achieved partial remission, whereas two patients treated with imatinib and steroid were refractory. None of the patients discontinued interferon due to drug-related side-effects. After a median follow-up of 33 months, three patients died, one with ASM and two with SM-AHND. The median survival of ISM/SSM patients was higher than in ASM/SM-AHND patients in whom it was 105 months (p=0.009). *Conclusion:* Clinical characteristics and treatment outcomes of SM patients in Croatia are comparable to those from large international centers. The most commonly administered cytoreductive drug in Croatia was interferon alpha-2a which was shown to be safe and effective.



SLIKA 1. A) TIPIČAN MAKULOPAPULOZNI OSIP U BOLESNIKA SA SISTEMSKOM MASTOCITIZOM, B) INFILTRACIJA DERMISA KOŽE MASTOCITIMA (GIEMSA, HISTOKEMIJA, POVEĆANJE 100X), C) MASTOCITI U DERMISU KOŽE (IMUNOHISTOKEMIJA CD117/c-KIT, POVEĆANJE 100X)

FIGURE 1. A) TYPICAL MACULOPAPULAR RASH IN A PATIENT WITH SYSTEMIC MASTOCYTOSIS, B) MAST CELL INFILTRATION OF THE DERMIS (GIEMSA STAIN, HISTOCHEMISTRY, MAGNIFICATION 100X), C) MAST CELLS IN DERMIS (IMMUNOHISTOCHEMISTRY CD117/c-KIT, MAGNIFICATION 100X)

Sistemska mastocitoza (SM) je heterogena skupina bolesti karakterizirana zloćudnom proliferacijom mastocita. Za razliku od dječje dobi u kojoj prevladava kožni oblik sa čestom spontanom remisijom, kod odraslih se bolesnika mastocitoze češće prezentiraju kao sistemski oblik s nakupljanjem mastocita u različitim tkivima.¹ Ove zloćudne bolesti vrlo su rijetke, npr. procijenjena incidencija SM u Danskoj je tek 0,89 na 100.000 stanovnika.² Patofiziološki se u >90% odraslih bolesnika otkrije aktivirajuća mutacija receptora mastocitnog faktora rasta (c-KIT) uzrokovana zamjenom valina aspartatom u kodonu 816 (D816V), no opisane su i druge varijante (npr. V560G, D815K, D816Y, D816F, D816H, D820G).^{1,3}

Klinički se simptomi i znakovi SM mogu podijeliti u dvije skupine; prva (svrbež, rinitis, konjunktivitis, suhi kašalj, napadi crvenila kože, mučnina, povraćanje, proljev, dispepsija, bolovi u trbuhu) uzrokovana je otpuštanjem različitih mastocitnih medijatora (npr. histamin, heparin, različiti prostaglandini i leukotrijeni, tumor-nekrotizirajući faktor alfa i drugi), dok je druga skupina posljedica infiltracije različitih organa mastocitima (hepatomegalija, splenomegalija, limfadenopatija) što u uznapredovaloj fazi bolesti može uzokovati i njihovu disfunkciju (pancitopenija, koagulopatija, portalna hipertenzija, ascites, osteolize, patološke

frakture kostiju, hipoalbuminemija, malapsorpcija).¹ Slika 1. prikazuje tipičan osip i patohistološki nalaz kože u bolesnika sa SM, dok su dijagnostički kriteriji SM prema Svjetskoj zdravstvenoj organizaciji (SZO) prikazani u tablici 1.⁴

Podjela SM uključuje indolentne sistemske mastocitoze (engl. *indolent systemic mastocytosis*, ISM), „šuljajuće“ sistemske mastocitoze (engl. *smoldering systemic mastocytosis*, SSM), agresivne sistemske mastocitoze (engl. *aggressive systemic mastocytosis*, ASM), SM s pridruženom zloćudnom hematološkom bolešću (engl. *systemic mastocytosis with associated hematological neoplastic disorder*, SM-AHND) te izuzetno rijetke mastocitne leukemije (engl. *mast cell leukemia*, MCL).^{1,4} Vrlo važno je naglasiti da je navedena podjela SM i od kliničkog značaja, s obzirom na to da bolesnici s ASM, SM-AHND i MCL imaju znatno lošiju prognozu u odnosu na bolesnike s ISM i SSM. S druge strane, prognoza SM-AHND ovisi i o tipu pridružene hematološke bolesti. Primjerice, bolesnici sa SM i pridruženom mijeloproliferativnom neoplazmom (engl. *myeloproliferative neoplasm*, MPN) imaju značajno bolju prognozu u odnosu na bolesnike s pridruženim mijelodisplastičnim sindromom (engl. *myelodysplastic syndrome*, MDS).^{1,5}

S obzirom na to da je SM rijetka bolest, ne postoje randomizirane kliničke studije koje bi definirale opti-

TABLICA 1. DIJAGNOSTIČKI KRITERIJI ZA SISTEMSKU MASTOCITOTU PREMA SVJETSKOJ ZDRAVSTVENOJ ORGANIZACIJI
TABLE 1. DIAGNOSTIC CRITERIA FOR SYSTEMIC MASTOCYTOSIS ACCORDING TO WORLD HEALTH ORGANIZATION⁴

Veliki kriterij / Major criterion
Multifokalni gusti infiltrati mastocita (>15 u nakupinama) u biopatu koštane srži i/ili drugim ekstrakutanima potvrđeni imunohistokemijskim metodama (CD117, CD25, triptaza) / Presence of multifocal, dense mast cell infiltrates (>15 in aggregates) confirmed with immunohistochemical stains (CD117, CD25, tryptase) in bone marrow and/or other extracutaneous organs
Mali kriteriji / Minor criteria
>25% mastocita u koštanoj srži i/ili drugim ekstrakutanima atipične su morfologije / >25% mast cells in bone marrow and/or other extracutaneous organs are morphologically atypical
Prisutnost aktivirajuće C-KIT (D816V) mutacije u krvi, koštanoj srži ili ekstrakutanima / Detection of C-KIT (D816V) mutation in blood, bone marrow or extracutaneous organs
Mastociti u koštanoj srži i/ili ekstrakutanima pokazuju koekspresiju CD117, CD2 i/ili CD25 / Mast cells in bone marrow and/or extracutaneous organs co-express CD117 with CD2 and/or CD25
Trajno povišena koncentracija serumске triptaze (>20 ng/mL) / Serum tryptase persistently >20 ng/mL
<i>Dijagnoza sistemske mastocitoze postavlja se u slučaju prisutnosti jednoga velikog i jednoga malog kriterija ili u slučaju prisutnosti tri mala kriterija. / Diagnosis of systemic mastocytosis is made by either (1) the major criterion plus any of the minor criteria or (2) any three minor criteria.</i>

malno liječenje; stoga se u svakodnevnom kliničkom radu pri odabiru liječenja najčešće koriste retrospektivni podatci iz velikih svjetskih centara. Kako je životni vijek bolesnika s ISM i SSM uglavnom jednak onom iz opće populacije⁵, liječenje je u ovih bolesnika primarno usmjereno na simptome bolesti. U tu se svrhu koriste različiti antihistaminici (antagonisti H1 i H2 receptora) i inhibitori leukotrijena (npr. montelukast) koji dobro djeluju na kožne smetnje, alergijske simptome i ulkusnu bolest, potom bisfosfonati za liječenje osteoporoze i koštanih bolova, dok se adrenalin i steroidi mogu koristiti kod bolesnika s anafilaktičnim reakcijama i značajno izraženim alergijskim simptomima.^{1,6} U bolesnika s ISM i SSM koji ne odgovaraju na simptomatsko liječenje te kod bolesnika s ASM, SM-AHND i MCL potrebno je citoreduktivno liječenje, uglavnom interferonom alfa-2a ili kladribinom za koje se čini da imaju podjednak učinak uz drukčiji profil nuspojava.^{7–13} Dio bolesnika sa SM odgovor na liječenje može postići i tirozin-kinaznim inhibitorom imatinibom, pogotovo oni bez tipične (D816V) c-KIT mutacije.^{12–15} Također, dobri rezultati u liječenju bolesnika s ASM, SM-AHND i MCL dobiveni su primjenom višestrukog tirozin-kinaznog inhibitora midostaurina.¹⁶ Vrlo recentno, ohrabrujuće rezultate u liječe-

nju uznapredovale SM pokazao je i selektivni c-KIT inhibitor avapritinib.¹⁷ Naposljetku, kod mlađih (<60 godina) bolesnika s ASM, SM-AHND i MCL u obzir dolazi i alogena transplatacija krvotvornih matičnih stanica.¹⁸

S obzirom na to da u Republici Hrvatskoj (RH) ne postoje podatci o ishodima liječenja bolesnika sa SM, cilj ove studije bio je pokušati identificirati bolesnike sa SM u RH, analizirati njihove kliničke karakteristike te načine liječenja i prognozu ovih bolesnika u svakodnevnom kliničkom radu u RH.

Bolesnici i metode

Dizajn studije

Ovo je bila retrospektivna opservacijska neinterven- cijska studija provedena u razdoblju od listopada 2003. do rujna 2020. o liječenju SM u hrvatskim hematološkim centrima. U istraživanju je sudjelovalo osam centara koji su liječili bolesnike sa SM: Klinički bolnički centar (KBC) Zagreb, KBC Sestre milosrdnice, KBC Split, KBC Osijek, Klinička bolnica (KB) Merkur, KB Dubrava, Opća bolnica (OB) Zadar i OB Šibensko-kninske županije. KB Sv. Duh, OB Slavonski Brod, OB Dubrovnik, OB Pula i OB Varaždin nisu liječili bolesnike sa SM, dok su u KBC Rijeka liječeni bolesnici sa SM, no podatci o njihovom liječenju nisu bili dostupni za ovo istraživanje. Retrospektivno su iz dostupne medicinske dokumentacije zabilježeni i analizirani demografski, klinički i laboratorijski podatci te načini liječenja i vremena praćenja bolesnika sa SM. U istraživanju nisu sudjelovale trudnice ni maloljetni bolesnici.

Dijagnoze

Dijagnoza SM postavljena je prema kriterijima SZO-a iz 2016. (tablica 1), a podtipovi SM klasificirani su ovisno o prisutnosti „B“ i „C“ nalaza te o postotku mastocita u aspiratu koštane srži i/ili perifernoj krvi (tablica 2). Ukratko, kod bolesnika sa SSM prisutno je dva ili više „B“ nalaza, dijagnoza ASM postavljena je kod bolesnika s jednim ili više „C“ nalaza, dok bolesnici s ISM mogu imati samo jedan „B“ nalaz i ni jedan „C“ nalaz.⁴

Organomegalije i prisutnost ascitesa definirani su palpacijom i/ili radiološki (ultrazvukom ili kompjutoriziranom tomografijom). Kompletan odgovor (engl. *complete response*, CR) definiran je kao potpuna rezolucija svih sistemskih simptoma povezanih s degranulacijom mastocita (svrbež, crvenilo kože, gastrointestinalni simptomi) kao i znakova povezanih s prisutnošću mastocitnog tumora (kožne promjene, oporavak hepatomegalije, splenomegalije, limfadenopatije i rezolucija citopenija), dok je parcijalni odgovor (engl. *partial response*, PR) definiran kao djelomična rezolucija sistemskih simptoma povezanih s degranulacijom

TABLICA 2. KLASIFIKACIJA SISTEMSKE MASTOCITOZE
TABLE 2. CLASSIFICATION OF SYSTEMIC MASTOCYTOSIS⁴

	„B“-nalazi / B findings	„C“-nalazi / C findings	Kriterij za mastocitnu leukemiju / Mast cell leukemia criteria
	<ul style="list-style-type: none"> >30% mastocita u biopatu koštane srži i koncentracija serumske triptaze >200 ng/mL / Bone marrow biopsy showing >30% infiltration by mast cells and serum tryptase >200 ng/mL Hepatomegalija i/ili splenomegalija i/ili limfadenopatija / Hepatomegaly and/or splenomegaly and/or lymphadenopathy Displazija i/ili mijeloproliferacija u nemastocitnom odjeljku koštane srži, no bez kriterija za pridruženu hematološku bolest, te s normalnim ili diskretno abnormalnim krvnim nalazima / Signs of dysplasia and/or myeloproliferation in non-mast cell lineage bone marrow compartment, no prominent cytopenias or cytoses, and no criteria for associated hematological neoplastic disorder 	<ul style="list-style-type: none"> Citopenije (granulociti <1.5x10⁹/L, hemoglobin <100 g/L, trombociti <100x10⁹/L) / Cytopenias (granulocytes <1.5x10⁹/L, hemoglobin <100 g/L, platelets <100x10⁹/L) Splenomegalija s hipersplenizmom / Splenomegaly with hypersplenism Hepatomegalija sa znacima jetrenog zatajenja (portalna hipertenzija, ascites, koagulopatija) / Hepatomegaly with liver impairment (portal hypertension, ascites, coagulopathy) Osteolize i/ili patološke frakture / Osteolyses and/or pathological fractures Malapsorpcija s hipoalbuminemijom i gubitkom tjelesne težine / Malabsorption with hypoalbuminemia and weight loss Životno ugrožavajuće stanje zbog infiltracije drugih organa mastocitima / Life-threatening condition due to mast cell infiltration of other organs 	<ul style="list-style-type: none"> ≥20% atipičnih mastocita u perifernoj krvi i/ili aspiratu koštane srži / ≥ 20% atypical mast cells in peripheral blood and/or bone marrow aspirate
Indolentna sistemska mastocitoza / Indolent systemic mastocytosis	1	–	–
„Šuljajuća“ sistemska mastocitoza / Smoldering systemic mastocytosis	≥2	–	–
Agresivna sistemska mastocitoza / Aggressive systemic mastocytosis	–	≥1	–
Mastocitna leukemija / Mast cell leukemia	–	–	Potreban / Necessary
SM s pridruženom hematološkom neoplazmom / Systemic mastocytosis with associated hematological neoplastic disorder	Kriterij za sistemska mastocitozu i dokaz druge pridružene hematološke zloćudne bolesti poput mijelodisplastičnog sindroma, mijeloproliferativne neoplazme, akutne leukemije ili limfoma / Criteria for systemic mastocytosis and the evidence of associated hematological neoplastic disorder such as myelodysplastic syndrome, myeloproliferative neoplasm, acute leukemia or lymphoma		

mastocita te djelomična redukcija znakova povezanih s tumorom mastocita, bez pojave novih lezija ili progresije bolesti. S obzirom na malen i heterogen broj bolesnika u studiji, te različite oblike citoreduktivnog liječenja (gdje je terapijski odgovor na kladribin uobičajeno brži od onog interferona alfa-2a) nismo inzistirali na točnoj definiciji vremena u kojem je došlo do najboljega kliničkog odgovora.

Statističke analize

Licencirani statistički program *MedCalc*[®], verzija 20.006 (Ostend, Belgija) korišten je pri svim statistič-

kim analizama. Shapiro-Wilkov test korišten je za analize normalnosti distribucije podataka. Za opis kliničkih karakteristika bolesnika korištene su deskriptivne statističke metode, dok je ukupno preživljenje (engl. *overall survival*, OS) analizirano Kaplan-Meierovom metodom kao vrijeme od dijagnoze do smrti ili zadnje kontrole, a za usporedbu preživljenja između pojedinih skupina korišten je *log-rank* test.

Etička načela

Istraživanje je provedeno u skladu s Helsinškom deklaracijom. Etička povjerenstva svih uključenih centa-

ra odobrila su istraživanje. S obzirom na to da se radi o studiji retrospektivnog dizajna, informirani pristanak bolesnika nije tražen. Bolesnik Opće bolnice Šibensko-kninske županije pristao je na objavu slika i potpisao informirani pristanak.

Rezultati

Demografske karakteristike

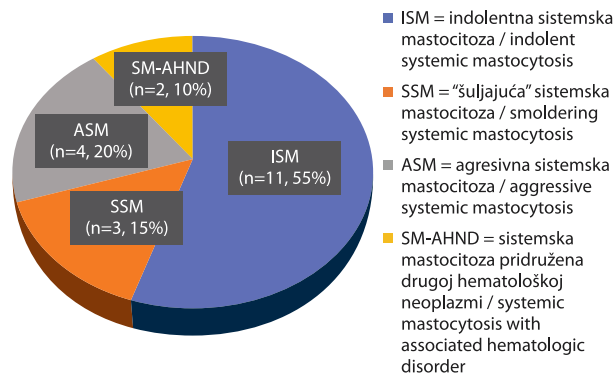
Retrospektivno je identificirano 20 bolesnika sa SM u RH: šest u KBC-u Zagreb, pet u KB Merkur, tri u KB Dubrava, dva u KBC-u Split, te po jedan u KBC-u Osijek, KBC-u Sestre milosrdnice, OB Zadar i OB Šibensko-kninske županije. Osamnaest bolesnika (90%) dijagnosticirano je u razdoblju od 2011. do 2020., a tek su dva bolesnika dijagnosticirana 2003. i 2004. godine.

Dominirali su bolesnici s ISM (n=11), dok je učestalost ASM (n=4), SSM (n=3) i SM-AHND (n=2) bila znatno niža (slika 2). Što se tiče pridruženih hematoloških neoplazmi u bolesnika s SM-AHND, jedan je bolesnik imao MDS, neklasificiran (engl. *myelodysplastic syndrome-unclassifiable*, MDS-u), a drugi MDS/MPN, također neklasificiran (engl. *MDS/MPN-unclassifiable*, MDS/MPN-u). Nismo identificirali bolesnike s MCL. Bolesnici s ISM liječeni su u KBC-u Zagreb (n=6) i KB Merkur (n=5), bolesnici sa SSM u KB Dubrava (n=1), OB Zadar (n=1) i OB Šibenik (n=1), bolesnici s ASM u KBC-u Split (n=2), KBC-u Osijek (n=1) i KB Dubrava (n=1), a oni sa SM-AHND u KBC-u Sestre milosrdnice (n=1) i KB Dubrava (n=1).

Medijan dobi bolesnika pri dijagnozi bio je 40,5 godina (raspon 24–77), a većinu su činile žene (n=12, 60%). Bolesnici s ASM/SM-AHND bili su stariji (medijan dobi 70 godina, raspon 31–77) od bolesnika s ISM/SSM (medijan dobi 36,5 godina, raspon 24–58).

Klinička slika

Samo jedna bolesnica nije imala kožne promjene (s ASM, iz KBC-a Split), a većina (n=12) je imala dispeptične tegobe (četiri s ISM, tri sa SSM, tri sa ASM i oba sa SM-AHND). U deset bolesnika (četiri s ISM, tri sa SSM, oba sa SM-AHND i jedan s ASM) rađena je gastroskopija i u svih je nađen patološki supstrat, u osam njih gastroduodenitis, u tri erozije želuca (dva sa ISM i jedan sa SSM), jedan je bolesnik (sa SSM) imao infiltraciju sluznice želuca mastocitima, a jedan i adenokarcinom jednjaka (bolesnik sa SM-AHND-MDS/MPN). Osam bolesnika (pet s ISM, dva sa SSM i jedan s ASM) imalo je alergijsku dijatezu, tri su bila alergična na nesteroidne reumatike (jedan s ISM i dva sa SSM), dva (s ISM) na ambroziju, plijesan, grinje, prašinu i dlake, dva su imala urtikarije i bronhospazme (jedan s ISM i jedan s ASM), a jedan (s ISM) kožne reakcije na ubode insekata. Čak deset bolesnika (dva s ISM, tri sa SSM, četiri s ASM i oba sa SM-AHND) imalo je bolove



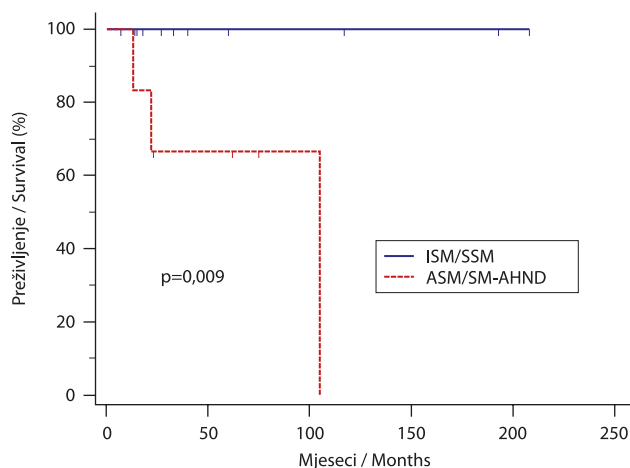
SLIKA 2. UDIO POJEDINIH TIPOVA SISTEMSKE MASTOCITOZE U REPUBLICI HRVATSKOJ

FIGURE 2. PROPORTIONS OF DIFFERENT SYSTEMIC MASTOCYTOSIS SUBTYPES IN CROATIA

u kostima, šest (dva sa SSM, tri s ASM i bolesnik sa SM-AHND-MDS/MPN) osteoporozu, a jedan je bolesnik (s ASM) zadobio i patološku frakturu kosti.

Mutacija *c-KIT* određena je u većine (n=14) bolesnika (u sedam s ISM, tri sa SSM, dva sa ASM i u oba sa SM-AHND) i bila je pozitivna u njih 12 (pet s ISM, tri sa SSM, dva sa ASM i u oba bolesnika sa SM-AHND). S druge strane, koncentracija serumske triptaze određena je tek u devet bolesnika (šest s ISM, 1 sa SSM i dva sa ASM), no u svih je bila iznad referentnih vrijednosti (>13,5 µg/L). Medijan postotka mastocita u patohistološkoj analizi koštane srži bio je 20% (raspon 3–90), a u pet je bolesnika infiltracija koštane srži prikazana opisno, kao više manjih „žarišta“ mastocita.

Bolovi u kostima bili su relativno česti (kod dva bolesnika s ISM, tri sa SSM, tri sa ASM i oba sa SM-AHND), dok je osteoporozu bila nešto rjeđa (kod dva bolesnika s SSM, tri sa ASM i bolesnika sa SM-AHND-MDS/MPN). Generalizirani umor je bio klinički problem u dva bolesnika s ISM, dva sa SSM, četiri sa ASM i u oba bolesnika sa SM-AHND. Palpacijski uvećana jetra i slezena mogle su se naći u pet bolesnika, kod tri s ASM, te u jednog bolesnika sa SSM i kod bolesnika sa SM-AHND-MDS/MPN, dok je ascites bio rijedak i javio se u samo jednog bolesnika s ASM i kod bolesnika sa SM-AHND-MDS/MPN. Povišenu koncentraciju serumske alkalne fosfataze (>142 U/L za muškarce; >119 IU/L za žene) imalo je šest bolesnika (jedan s ISM, dva sa SSM, dva sa ASM i bolesnik sa SM-AHND-MDS/MPN), dok je malapsorpcija bila prisutna u samo dvoje bolesnika, kod jednog s ASM i u bolesnika sa SM-AHND-MDS/MPN. Zanimljivo, niti jedan bolesnik nije imao vrućicu, trombocitopeniju ili povišene vrijednosti serumske laktat dehidrogenaze, a vrlo mali broj njih (jedan bolesnik s ISM, jedan sa SSM, jedan s ASM i bolesnik sa SM-AHND-MPN/MDS) imao je anemiju (hemoglobin < 120 g/L za žene; <130 g/L za muškarce). Granulocitopeniju (broj granulocita < 1,5 x10⁹/L) imao je samo jedan bolesnik s ASM.



SLIKA 3. PREŽIVLJENJE BOLESNIKA S INDOLENTNOM (ENGL. *INDOLENT SYSTEMIC MASTOCYTOSIS*, ISM) I „ŠULJAJUĆOM“ SISTEMSKOM MASTOCITIZOM (ENGL. *SMOLDERING SYSTEMIC MASTOCYTOSIS*, SSM) BILO JE ZNATNO BOLJE U ODNOSU NA BOLESNIKE S AGRESIVNOM SISTEMSKOM MASTOCITIZOM (ENGL. *AGGRESSIVE SYSTEMIC MASTOCYTOSIS*, ASM) I SISTEMSKOM MASTOCITIZOM S PRIDRUŽENOM HEMATOLOŠKOM NEOPLAZMOM (ENGL. *SYSTEMIC MASTOCYTOSIS WITH ASSOCIATED HEMATOLOGICAL DISORDER*, SM-AHND).

FIGURE 3. SURVIVAL OF PATIENTS WITH INDOLENT (ISM) AND SMOLDERING SYSTEMIC MASTOCYTOSIS (SSM) WAS SIGNIFICANTLY BETTER THAN THAT OF PATIENTS WITH AGGRESSIVE SYSTEMIC MASTOCYTOSIS (ASM) AND SYSTEMIC MASTOCYTOSIS WITH AN ASSOCIATED HEMATOLOGICAL DISORDER (SM-AHND).

Liječenje

Antihistaminike je primalo 16 (11 s ISM, dva s ASM i tri sa SSM, bisfosfonate dva (oba s ASM), a citoredukciju 10 bolesnika (tri s ISM, dva sa SSM, četiri sa ASM i jedan sa SM-AHND-MDS/MPN). Jedan je bolesnik sa SM-AHND-MDS samo opserviran. Što se tiče ISM/SSM, svih pet bolesnika je primalo citoreduktivno liječenje zbog kožnih promjena refraktornih na antihistaminike, a dva bolesnika (jedan s ISM i jedan sa SSM) dodatno i zbog bolova u kostima. Većina bolesnika koja je zahtijevala citoreduktivno liječenje primala je interferon alfa-2a (dva s ISM, jedan sa SSM i tri s ASM), dva steroid (po jedan s ISM i SM-AHND-MDS/MPN), te po jedan imatinib (SSM) i kladribin (ASM). Većina bolesnika liječena interferonom alfa-2a primala je pegilirani oblik lijeka (n=4).

Nisu zabilježene KR na liječenje bilo kojim citoreduktivnim lijekom. Svi su bolesnici s ISM/SSM (n=3) i ASM (n=3) liječeni interferonom alfa-2a postigli PR. Jedina bolesnica liječena kladribinom (ASM) postigla je PR, no progredirala je nakon 11 mjeseci liječenja i trenutno je u tijeku liječenje imatinibom. Jedini bolesnik liječen imatinibom (SSM) kao i jedan bolesnik sa ISM liječen monoterapijom steroidom (prednizonom) bili su refraktorni na liječenje i progredirali su vrlo

brzo, oba nakon tri mjeseca liječenja. Kod oba bolesnika nova PR postignuta je interferonom alfa-2a. Jedan bolesnik s SM-AHND-MDS/MPN imao je konkomitantni adenokarcinom jednjaka od kojega je vrlo brzo preminuo; liječen je steroidom (prednizonom), a klinički odgovor nije mogao biti okarakteriziran.

Medijan trajanja liječenja interferonom alfa-2a bio je 66 mjeseci (raspon 2–96), a liječenje ovim lijekom bolesnici su tolerirali dobro i ni jedan nije morao prekinuti liječenje zbog nuspojava. Slično, jedina bolesnica liječena kladribinom (ASM) primila je ukupno devet ciklusa ovog lijeka (u dozi od 5mg/m² kroz 7 dana), što je također podnosila dobro, te nije zabilježeno infektivnih komplikacija ili citopenija gradusa 3 ili 4.

Medijan praćenja bio je 33 mjeseca (raspon 7–208) i svi su bolesnici s ISM i SSM živi, dok je preminulo troje bolesnika, jedan s ASM i oba sa SM-AHND. Kako je ranije navedeno, jedan je bolesnik sa SM-AHND (MDS/MPN) preminuo od pridruženog adenokarcinoma jednjaka, a ne od krvne bolesti, dok su preostala dva bolesnika umrla od SM. Kao što se može vidjeti na slici 3, medijan preživljenja bolesnika s ISM/SSM nije dostignut, naspram bolesnika s ASM/SM-AHND gdje je iznosio 105 mjeseci (p=0,009).

Rasprava

U sedamnaestogodišnjem razdoblju (2003. – 2020.) u RH smo identificirali 20 bolesnika sa SM, što zaista potvrđuje kako je SM vrlo rijetka bolest.^{1,2} Naravno, vjerojatno je prevalencija bolesnika sa SM u RH i viša, no poznato jest da šarolika simptomatologija i različit spektar težine simptoma SM utječe i na prepoznavanje ove bolesti. Primjerice, bolesnici s manje izraženim simptomima često i ne traže liječničku pomoć, dok oni s alergijskim simptomima, gastrointestinalnim smetnjama ili osteoporozom često budu liječeni od strane drugih specijalista, poput alergologa, pulmologa, gastroenterologa ili endokrinologa, a da se i ne pomišlja na eventualnu podležeću hematološku zloćudnu bolest.¹⁹ U tom je smjeru i podatak da je medijan trajanja simptoma do dijagnoze SM i u većim svjetskim centrima 33 mjeseca (raspon 0–516).⁵ Također, s obzirom na to da je većina (90%) bolesnika sa SM u RH dijagnosticirana u razdoblju od 2011. do 2020. godine, vjerojatno je i napredak dijagnostičkih metoda (patoloških i molekularnih tehnika) znatno utjecao na prepoznavanje i dijagnostiku SM. Naposljetku, s ovim pregledom nije obuhvaćen ni dio maloljetnih bolesnika sa SM u RH, iako treba naglasiti da je prevalencija SM u dječjoj dobi znatno niža nego u odraslih.¹ Poštujući navedeno, jedan od ciljeva ovog rada bio je osvijestiti kliničare na prisutnost ove bolesti, ali i dati kratki osvrt na simptome i dijagnostiku SM. Slično literaturnim podacima,^{1,5,6,11,20} gotovo su svi odrasli bolesnici sa SM u našoj studiji imali kožni osip, a značajan dio njih alergijsku

dijatezu, dispeptične smetnje, bolove u kostima i osteoporozu. Dakle, u slučaju kombinacije navedenih simptoma, a poglavito u slučaju kožnog osipa koji je prisutan u gotovo svih odraslih bolesnika sa SM²⁰, diferencijalno-dijagnostički je potrebno razmotriti i SM. Dijagnostiku u pravom smjeru može usmjeriti značajno povišena koncentracija serumske triptaze, a koja je bila povišena u svih bolesnika sa SM u našoj studiji (tj. u onih u kojih je određena). Ovdje treba dodatno naglasiti i da se povišene vrijednosti serumske triptaze ponekad mogu naći i u drugim zloćudnim hematološkim bolestima, kroničnoj urtikariji, parazitar-nim infekcijama ili u bolesnika s kroničnom bubrežnom bolesti.²² Konačan dokaz prisutnosti klonalne proliferacije mastocita jest mutacija c-KIT (D816V) koja se molekularnim tehnikama (lančana reakcija polimerazom) može dokazati u perifernoj krvi, koštanoj srži, ali i u kožnim promjenama bolesnika.

Iako se češće dijagnosticira u mlađih, SM se može javiti i u starijih bolesnika, a u tom je slučaju češća prisutnost ASM i SM-AHND. Kod bolesnika s ASM i SM-AHND osip je rjeđi, a prema definiciji⁴ češće su organomegalije i citopenije, uz lošije preživljavanje²¹. Slično, i u našoj su studiji bolesnici s ASM i SM-AHND bili stariji, češće s organomegalijom, ascitesom, osteoporozom, bolovima u kostima i malapsorpcijom. Na posljetku, ti su bolesnici imali i statistički značajno lošije preživljenje u odnosu na bolesnike s ISM i SSM (slika 3), što upućuje na važnost pravovremenog prepoznavanja i preciznog klasificiranja bolesnika sa SM.

Većina je bolesnika sa SM u našoj studiji liječena antihistaminicima (16 bolesnika), a tek manji dio njih (dva bolesnika) bisfosfonatima (oba s ASM). Zanimljivo, kod trećine bolesnika s ISM i SSM bilo je potrebno citoreduktivno liječenje, većinom zbog kožnih promjena refraktornih na antihistaminike, što upućuje na značajan subjektivni teret kožnih promjena kod bolesnika sa SM. To mogu biti estetske smetnje (poglavito u žena), svrbež, te recidivne urtikarije koje značajno ometaju kvalitetu života bolesnika sa SM.^{1,5}

Najčešće korišten citoreduktivni lijek bio je interferon alfa-2a. Ovim je lijekom u svih bolesnika liječenih u prvoj liniji postignuta PR, a kod preostala dva bolesnika PR je postignuta u drugoj liniji liječenja, što potvrđuje vrlo dobar klinički učinak interferona alfa-2a u SM. Važno je naglasiti i da su KR uz citoreduktivno liječenje rijetke i prema podacima iz većih centara^{7–9,12,13} te da nepostizanje KR u slučaju dobre redukcije simptoma ne bi trebao biti razlog za prekid liječenja. Nadalje, klinički odgovor na liječenje interferonom alfa-2a često se javlja i nakon više mjeseci liječenja.^{6–9,11,13} Slično, medijan trajanja liječenja interferonom alfa-2a u našoj je studiji bio 66 mjeseci i ni jedan bolesnik nije morao prekinuti liječenje zbog nuspojava, što je vjerojatno posljedica dobre tolerancije pegili-

ranog oblika interferona alfa-2a koji je ipak nešto češće primjenjivan. S druge strane, broj bolesnika liječenih imatinibom (n=1), steroidom (n=2) i kladribinom (n=1) ipak je bio premalen da bismo mogli donijeti adekvatne zaključke o učincima ovih lijekova. Preciznije, bolesnik liječen imatinibom i jedan bolesnik liječen steroidom bili su refraktorni na liječenje, dok je drugi bolesnik liječen steroidom preminuo od pridruženog adenokarcinoma jednjaka te odgovor na liječenje nije mogao biti okarakteriziran. Jedina bolesnica s ASM liječena kladribinom imala je PR u trajanju od 11 mjeseci, što je u skladu s literaturnim podacima.^{10,12,13}

Nedostatci ovog istraživanja jesu retrospektivni dizajn, relativno kratko vrijeme praćenja te malen broj uključenih bolesnika i događaja. Također, zbog retrospektivnog dizajna studije, kao i zbog prepoznatih problema u objektivizaciji odgovora na liječenje SM, a zbog čega su nedavno i revidirani kriteriji odgovora na liječenje u bolesnika sa SM²³, određene parametre bolesti poput kvantifikacije ascitesa, jetrene disfunkcije, stupnja koagulopatije i hipoalbuminemije nismo mogli uključiti u procjenu odgovora na citoreduktivno liječenje.

Bez obzira na navedene nedostatke, ovo je prva studija koja je analizirala kliničke karakteristike i ishode liječenja bolesnika sa SM u svakodnevnoj kliničkoj praksi u RH. Prema našim rezultatima, kliničke karakteristike i ishodi liječenja bolesnika sa SM u RH slični su onima iz drugih svjetskih centara.^{1,5,6,11,13} Zanimljivo, bez obzira na indolentan klinički tijek i povoljnu prognozu ISM i SSM, ipak je u trećine ovih bolesnika bilo potrebno citoreduktivno liječenje, a najčešće korišten lijek bio je interferon alfa-2a koji se pokazao sigurnim i učinkovitim.

LITERATURA

1. Pardanani A. Systemic mastocytosis in adults: 2019 update on diagnosis, risk stratification and management. *Am J Hematol.* 2019;94(3):363–77.
2. Cohen SS, Skovbo S, Vestergaard H, Kristensen T, Møller M, Bindsvlev-Jensen C i sur. Epidemiology of systemic mastocytosis in Denmark. *Br J Haematol.* 2014;166(4):521–8.
3. Arock M, Sotlar K, Akin C, Broesby-Olsen S, Hoermann G, Escribano L i sur. KIT mutation analysis in mast cell neoplasms: recommendations of the European Competence Network on Mastocytosis. *Leukemia.* 2015;29(6):1223–32.
4. Valent P, Akin C, Metcalfe DD. Mastocytosis: 2016 updated WHO classification and novel emerging treatment concepts. *Blood.* 2017;129(11):1420–7.
5. Lim KH, Tefferi A, Lasho TL, Finke C, Patnaik M, Butterfield JH i sur. Systemic mastocytosis in 342 consecutive adults: survival studies and prognostic factors. *Blood.* 2009;113(23):5727–36.
6. Pardanani A. How I treat patients with indolent and smoldering mastocytosis (rare conditions but difficult to manage). *Blood.* 2013;121(16):3085–94.

7. Bjerrum OW. Interferon- α treatment in systemic mastocytosis. *Curr Drug Targets*. 2011;12(3):433–6.
8. Casassus P, Caillat-Vigneron N, Martin A, Simon J, Gallais IV, Beaudry P *i sur*. Treatment of adult systemic mastocytosis with interferon-alpha: results of a multicentre phase II trial on 20 patients. *Br J Haematol*. 2002;119(4):1090–7.
9. Simon J, Lortholary O, Caillat-Vigneron N, Raphaël M, Martin A, Brière J *i sur*. Interest of interferon alpha in systemic mastocytosis. The French experience and review of the literature. *Pathol Biol (Paris)*. 2004;52(5):294–9.
10. Barete S, Lortholary O, Damaj G, Hirsch J, Chandesris MO, Elie C *i sur*. Long-term efficacy and safety of cladribine (2-CdA) in adult patients with mastocytosis. *Blood*. 2015;126(8):1009–16.
11. Scherber RM, Borate U. How we diagnose and treat systemic mastocytosis in adults. *Br J Haematol*. 2018;180(1):11–23.
12. Pardanani A, Tefferi A. Systemic mastocytosis in adults: a review on prognosis and treatment based on 342 Mayo Clinic patients and current literature. *Curr Opin Hematol*. 2010;17(2):125–32.
13. Lim KH, Pardanani A, Butterfield JH, Li CY, Tefferi A. Cytoreductive therapy in 108 adults with systemic mastocytosis: Outcome analysis and response prediction during treatment with interferon-alpha, hydroxy.urea, imatinib mesylate or 2-chlorodeoxyadenosine. *Am J Hematol*. 2009;84(12):790–4.
14. Droogendijk HJ, Kluijn-Nelemans HJ, van Doormaal JJ, Oranje AP, van de Loosdrecht AA, van Daele PL. Imatinib mesylate in the treatment of systemic mastocytosis: a phase II trial. *Cancer*. 2006;107(2):345–51.
15. Vega-Ruiz A, Cortes JE, Sever M, Manshoury T, Quintás-Cardama A, Luthra R *i sur*. Phase II study of imatinib mesylate as therapy for patients with systemic mastocytosis. *Leuk Res*. 2009;33(11):1481–4.
16. Gotlib J, Kluijn-Nelemans HC, George TI, Akin C, Sotlar K, Hermine O *i sur*. Efficacy and Safety of Midostaurin in Advanced Systemic Mastocytosis. *N Engl J Med*. 2016;374(26):2530–41.
17. Bose P, Verstovsek S. Avapritinib for Systemic Mastocytosis. *Expert Rev Hematol*. 2021;14(8):687–96.
18. Ustun C, Gotlib J, Popat U, Artz A, Litzow M, Reiter A *i sur*. Consensus Opinion on Allogeneic Hematopoietic Cell Transplantation in Advanced Systemic Mastocytosis. *Biol Blood Marrow Transplant*. 2016;22(8):1348–56.
19. Gülen T, Hägglund H, Dahlén B, Nilsson G. Mastocytosis: the puzzling clinical spectrum and challenging diagnostic aspects of an enigmatic disease. *J Intern Med*. 2016;279(3):211–28.
20. Berezowska S, Flaig MJ, Ruëff F, Walz C, Haferlach T, Krokowski M *i sur*. Adult-onset mastocytosis in the skin is highly suggestive of systemic mastocytosis. *Mod Pathol*. 2014;27(1):19–29.
21. Wang SA, Hutchinson L, Tang G, Chen SS, Miron PM, Huh YO *i sur*. Systemic mastocytosis with associated clonal hematological non-mast cell lineage disease: clinical significance and comparison of chromosomal abnormalities in SM and AHNMD components. *Am J Hematol*. 2013;88(3):219–24.
22. Lee AYS. Elevated Serum Tryptase in Non-Anaphylaxis Cases: A Concise Review. *Int Arch Allergy Immunol*. 2020;181(5):357–364.
23. Gotlib J, Pardanani A, Akin C, Reiter A, George T, Hermine O *i sur*. International Working Group-Myeloproliferative Neoplasms Research and Treatment (IWG-MRT) & European Competence Network on Mastocytosis (ECNM) consensus response criteria in advanced systemic mastocytosis. *Blood*. 2013;121(13):2393–401.