

# Procjena citomorfologije, HPV statusa i HPV 16 genotipa u predikciji ishoda bolesti kod pacijentica s citološkim nalazom ASCUS i LSIL

---

Vrdoljak-Mozetič, Danijela; Štemberger-Papić, Snježana; Verša Ostojić, Damjana; Rubeša-Mihaljević, Roberta; Dinter, Morana; Brnčić-Fischer, Alemka; Krašević, Maja

Source / Izvornik: **Medicina Fluminensis : Medicina Fluminensis, 2016, 52, 377 - 389**

Journal article, Published version

Rad u časopisu, Objavljena verzija rada (izdavačev PDF)

[https://doi.org/10.21860/52;3\\_377](https://doi.org/10.21860/52;3_377)

Permanent link / Trajna poveznica: <https://um.nsk.hr/um:nbn:hr:184:903574>

Rights / Prava: [In copyright](#)/Zaštićeno autorskim pravom.

Download date / Datum preuzimanja: **2024-07-29**



Repository / Repozitorij:

[Repository of the University of Rijeka, Faculty of Medicine - FMRI Repository](#)



# Procjena citomorfologije, HPV statusa i HPV 16 genotipa u predikciji ishoda bolesti kod pacijentica s citološkim nalazom ASCUS i LSIL

## Evaluation of cytomorphology, HPV status and HPV 16 genotype in the outcome prediction of ASCUS and LSIL cervical cytology

Danijela Vrdoljak-Mozetič<sup>1\*</sup>, Snježana Štemberger-Papić<sup>1</sup>, Damjana Verša Ostojić<sup>1</sup>, Roberta Rubeša-Mihaljević<sup>1</sup>, Morana Dinter<sup>1</sup>, Alemka Brnčić-Fischer<sup>2</sup>, Maja Krašević<sup>3</sup>

**Sažetak. Cilj:** Istražiti međusobnu povezanost i prognostički značaj HPV statusa (humani papiloma-virus), HPV 16 genotipa i citomorfologije kod pacijentica s citološkim nalazom abnormalnih stanica pločastog epitela vrata maternice graničnog i blagog stupnja. **Materijali i metode:** U studiju su uključene pacijentice s inicijalnim citološkim nalazom vrata maternice atipičnih skvamoznih stanica neodređenog značenja (ASCUS, N = 160) i skvamozne intraepitelne lezije niskog stupnja (LSIL, N = 155). Analizirane su citomorfološke osobine koilocitoze, parakeratoze i makrocitoze. Sve pacijentice testirane su pomoću grupnog visokorizičnog HPV DNA testa (hybrid capture 2), a za pozitivne nalaze određen je genotip HPV-a pomoću molekularne metode INNO-LiPA HPV Genotyping v2. Pacijentice su praćene prosječno 26 mjeseci pomoću citologije, kolposkopije i patohistologije te je zabilježena regresija, stagnacija ili progresija bolesti. **Rezultati:** Najzastupljeniji HPV genotip je HPV 16. Nađen je kod 27,9 % ASCUS-a (N = 29) i u 16,5 % LSIL-a (N = 16), a njegova učestalost značajno je veća kod žena mlađih od 30 godina ( $P < 0,001$ ). Makrocitoza se češće nalazi kod HR HPV negativnog ASCUS-a i LSIL-a ( $P < 0,05$ ). Koilocitoza i parakeratoza nisu pokazale značajne razlike u odnosu na HR HPV status. U grupi LSIL odsutnost koilocitoze znatno je češća kod HPV 16 genotipa u odnosu na HPV ne-16 genotip ( $P = 0,002$ ). Parakeratoza se češće nađe u HPV ne-16 grupi, ali razlika je statistički značajna samo kod LSIL-a ( $P = 0,005$ ). Nepovoljan ishod bolesti zabilježen je u 25,3 % slučajeva ASCUS-a i 13,8 % LSIL-a. Progresija bolesti statistički je značajno povezana uz HR HPV pozitivitet ( $P < 0,001$ ) i prisutnost HPV 16 genotipa ( $P < 0,001$ ). Prisutnost koilocitoze, parakeratoze i makrocitoze u grupama ASCUS i LSIL nije povezana s nepovoljnim ishodom bolesti. **Zaključak:** U citološkim nalazima ASCUS i LSIL HPV 16 najčešće je nađeni genotip, a povezan je s češćom odsutnošću koilocitoze i parakeratoze. Nepovoljan ishod bolesti značajno je češći kod HR HPV i HPV 16 pozitivnih slučajeva, dok citomorfološke osobine koilocitoze, parakeratoze i makrocitoze nisu povezane s nepovoljnim ishodom bolesti. Ovi rezultati mogu pridonijeti optimiziranju praćenja i obrade pacijentica s inicijalnim citološkim nalazima ASCUS i LSIL te utjecati na moguće modifikacije usvojenih kliničkih i citoloških smjernica za lezije vrata maternice.

**Ključne riječi:** HPV-16; humani papiloma-virus; Papa-test; pločaste intraepitelne lezije; stanična morfologija

**Abstract. Objective:** To analyse characteristics and prognostic value of HPV status (human papilloma virus), HPV 16 genotype and cytomorphology in the patients with cervical cytology finding of borderline and mild abnormalities of squamous epithelium. **Material and methods:** Patients with initial cytology finding of atypical squamous cells of undetermined significance (ASCUS, N = 160) and low-grade squamous intraepithelial lesion (LSIL, N = 155) were included. Cytomorphological characteristics of koilocytosis, parakeratosis and macrocytosis were analysed. In all patients HPV DNA test was performed using high risk probe of hybrid capture 2 test. In positive samples additional HPV genotyping was done

<sup>1</sup>Zavod za kliničku citologiju, KBC Rijeka, Rijeka

<sup>2</sup>Klinika za ginekologiju i porodništvo, KBC Rijeka, Rijeka

<sup>3</sup>Zavod za patologiju i patološku anatomiju, Medicinski fakultet Sveučilišta u Rijeci, Rijeka

**\*Dopisni autor:**

Prim. dr. sc. Danijela Vrdoljak-Mozetič, dr. med.

Zavod za kliničku citologiju, KBC Rijeka  
Cambierieva 17/5, 51 000 Rijeka

e-mail: danijela.vrdoljak-mozetic@ri.ht.hr

<http://hrcak.srce.hr/medicina>

using INNO-LiPA HPV Genotyping v2 assay. Patients were followed by cytology, colposcopy and histology for average of 26 months. Three possible clinical outcomes: regression, stagnation or progression were recorded. **Results:** The most frequent HPV genotype was HPV 16 and it was found in 27.9% ASCUS (N = 29) and in 16.5% LSIL (N = 16) cases. It was found more frequently in women under 30 years of age (P < 0.001). Macrocytosis was more frequent finding in HR HPV negative cases in ASCUS and LSIL (P < 0.05). Koilocytosis and parakeratosis did not show relationship with HR HPV status. When analysed according to HPV genotype, in LSIL, koilocytosis was more frequent finding in HPV non-16 genotype compared to HPV 16 genotype (P=0.002). Parakeratosis is more frequently found in HPV non-16 genotype cases, but statistically significant difference is found only in LSIL (P = 0.005). Unfavourable disease outcome was recorded in 25.3% of ASCUS and 13.8% LSIL. Disease progression was associated with HR HPV positivity (P < 0.001) and HPV 16 genotype (P < 0.001). Presence of koilocytosis, parakeratosis and macrocytosis are not associated with the unfavourable disease outcome in ASCUS and LSIL. **Conclusion:** HPV 16 was the most frequent genotype in ASCUS and LSIL and it is more frequently associated with koilocytosis and parakeratosis absence. HR HPV DNA positivity and HPV 16 genotype were associated with the disease progression in ASCUS and LSIL. Cytomorphology features showed no association with the unfavourable disease outcome. These results could help in optimising follow up and management of patients with initial cytology diagnosis of ASCUS and LSIL and have possible impact on used guidelines for cervical abnormalities.

**Key words:** cellular morphology; HPV-16; human papillomavirus; Pap test; squamous intraepithelial lesions

## UVOD

Citologija vrata maternice primjenjuje se kao temeljna metoda ranog otkrivanja i sekundarne prevencije raka vrata maternice čiji je cilj pravodobno otkrivanje skvamoznih intraepitelnih lezija visokog stupnja i težih (engl. *high grade intraepithelial lesion*; HSIL+). Te promjene najčešće su asimptomatske, a abnormalan citološki nalaz prvi je morfološki znak prisutnosti intraepitelne lezije<sup>1</sup>. U sustavima probira za rak vrata maternice zastupljenost abnormalnih nalaza varira od 1 do 11 %, s prosjekom od 4 do 5 %<sup>2,3</sup>. Većina tih nalaza predstavlja granične i blage promjene, dok je tek oko 1 % detektiranih promjena inicijalno citološki dijagnosticirano kao lezija visokog stupnja koja zahtijeva neodgodivo liječenje<sup>4</sup>. Neophodni etiološki čimbenik za nastanak raka vrata maternice dugotrajna je i persistentna infekcija humanim papiloma-virusom (HPV). No samo mali dio

HPV infekcija zapravo dovodi do nastanka HSIL+ lezija i raka, stoga se smatra da moraju postojati dodatni događaji i mogući kofaktori u patogenezi raka vrata maternice<sup>5</sup>. Dva su HPV genotipa najčešće povezana s rakom vrata maternice u gotovo svim regijama svijeta. HPV tip 16 nađen je u 57 %, a HPV tip 18 u 16 % slučajeva raka vrata maternice<sup>6</sup>. Visokorizični HPV genotipovi pronađeni su i u velikom postotku displazija, a raspodjela varira ovisno o stupnju lezije<sup>7,8</sup>. Rizik za nastanak HSIL-a i invazivnog raka povećan je kod HPV pozitivnih pacijentica te raste s porastom stupnja citološke dijagnoze<sup>9</sup>. U slučaju citološkog nalaza graničnog i blagog stupnja taj rizik također postoji, ali je ipak vrlo nizak<sup>10,11</sup>. Ispitivanja raspodjele HPV genotipova u različitim stupnjima abnormalnosti vrata maternice dovela su do saznanja da najviši rizik od progresije lezije nosi upravo nalaz HPV 16 i 18 genotipova<sup>12,13</sup>. Određivanje HPV genotipa može pridonijeti boljem uvidu u prirodu lezije kao i identificirati žene s najvišim rizikom za razvoj teških lezija vrata maternice<sup>14</sup>.

Citološki nalazi abnormalnog Papa-testa graničnog i blagog stupnja često u podlozi imaju infekciju visokorizičnim HPV-om<sup>15</sup>. HPV infekcija česta je osobito kod mladih i spolno aktivnih žena, ali najčešće kratko traje i spontano prolazi s ili bez popratnih citoloških promjena u Papa-testu<sup>16</sup>. Upotreba HPV testa u svrhu probira i trijaže graničnih citoloških nalaza dokazano je učinkovita u procjeni rizika od nastanka HSIL+ lezija<sup>17</sup>. Negativan HPV test pruža zaštitu od nastanka HSIL+ lezija za period od šest godina<sup>18</sup>. Grupni visokorizični HPV test ima višu osjetljivost ali nižu specifičnost za otkrivanje HSIL+ u usporedbi s citologijom<sup>19,20</sup>. HPV testiranje u probiru može dovesti do pojave prekomjernog dijagnosticiranja promjena vrata maternice, osobito u sredinama s dobro organiziranim programima probira<sup>21</sup>. Sam pozitivan test na visokorizični HPV i određen HPV genotip ne daje pravi podatak o budućem ponašanju cervikalnih promjena<sup>22</sup>.

HPV infekcija može izazvati prepoznatljive morfološke promjene na pločastim stanicama. Alexander Meisels još 1976. godine prvi put opisuje koilocitozu u displastičnim stanicama u Papa-testu i povezuje ju s HPV infekcijom<sup>23</sup>. Uz koilocito-

zu, primijećeno je da su blage promjene jezgre, multinukleacija te abnormalna keratinizacija također povezane s HPV infekcijom te da je kombinacijom nalaza koilocitoze, diskeratoze-parakeratoze, kariorekse i diskarioze moguće s visokom specifičnošću, ali niskom osjetljivošću dijagnosticirati HPV infekciju<sup>24-26</sup>. HPV 16 genotip češće je povezan s neklasičnim staničnim promjenama u skvamoznim intraepitelnim lezijama niskog stupnja (engl. *low grade intraepithelial lesion*; LSIL) nego u klasičnom koilocitnom tipu LSIL-a<sup>27</sup>. U LSIL-u s osobinama cervikalne intraepitelne neoplazije (CIN) gradusa 1 češći je nalaz HPV tipa 16 u usporedbi s LSIL-om koji pokazuje samo koilocitnu atipiju<sup>28</sup>. Povezivanje određenih citomorfoloških osobina abnormalnih stanica, posebno graničnog ili blagog stupnja, s infekcijom određenim HPV genotipovima te njihovim kliničkim ishodom, moglo bi olakšati otkrivanje onih slučajeva koji imaju potencijal za progresiju u promjene teškog stupnja. Nastanak skvamozne intraepitelne lezije predstavlja dinamičan proces koji može regredirati, perzistirati ili progredirati. U trenutku prve citološke dijagnoze graničnog i blagog stupnja učinkovito trijažiranje tih pacijentica izdvojilo bi one koje su pod povećanim rizikom za razvoj teških lezija vrata maternice. To bi moglo dovesti do smanjenja broja pacijentica koje se upućuju na kolposkopsku pretragu, smanjenja nepotrebnih i skupih zahvata te ujedno i poboljšanje kvalitete ukupne medicinske skrbi tih žena. Stoga je cilj ovog rada istražiti međusobnu povezanost HPV statusa, HPV 16 genotipa i citomorfologije te njihov prognostički značaj kod pacijentica s citološkim nalazom abnormalnih stanica pločastog epitela vrata maternice graničnog i blagog stupnja.

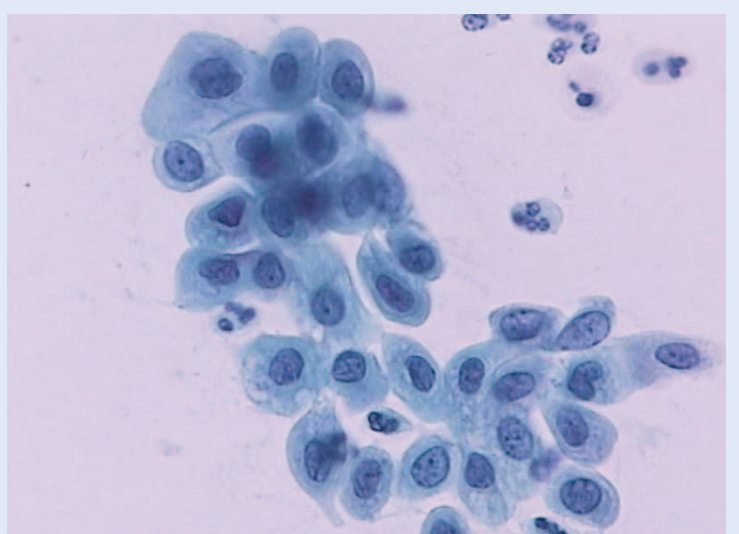
#### MATERIJAL I METODE

Pacijentice uključene u ovu studiju te njihovi pripadajući uzorci obrađivani su na Zavodu za kliničku citologiju Kliničkog bolničkog centra Rijeka u razdoblju od 1. 1. 2006. godine do 31. 12. 2009. godine. Pacijentice uključene u istraživanje imale su: valjani citološki razmaz vrata maternice s nalazom abnormalnih pločastih stanica graničnog, blagog ili umjerenog stupnja, valjani skupni visokorični HPV DNA test te dostupne podatke o

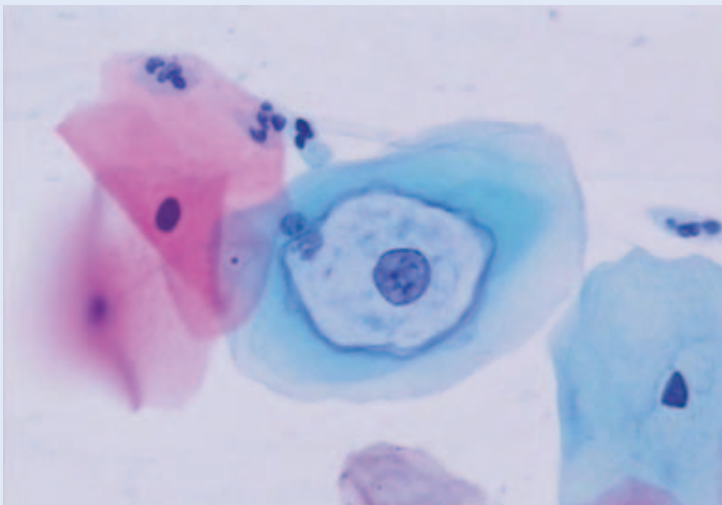
praćenju bolesti. Pacijentice su praćene zaključno do 31. 6. 2012. godine. Kod svake pacijentice uzimana su dva tipa uzorka. Jedan je citološki razmaz vrata maternice na predmetnom stakalcu, a drugi je uzorak brisa vrata maternice namijenjen analizi humanog papiloma-virusa. Citološke promjene klasificirane su prema klasifikaciji citoloških nalaza „Zagreb 2002” koja je modifikacija „Bethesda 2001” sustava<sup>29,30</sup>. Granični citološki nalaz klasificiran je kao atipične skvamozne stanice neodređenog značenja (engl. *atypical squa-*

Nalazi abnormalnih stanica graničnog (ASCUS) i niskog stupnja (LSIL) u Papa-testu pokazuju nepredvidljiv tijek, a progresija nalaza može se javiti u određenom postotku slučajeva. U svrhu izdvajanja pacijentica s povišenim rizikom od razvoja lezija visokog stupnja mogu se primijeniti dodatni testovi bazirani na detekciji i genotipizaciji humanog papiloma-virusa.

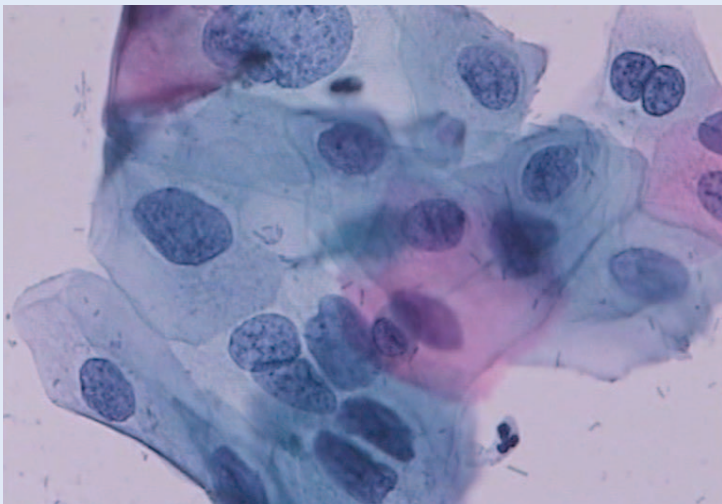
*mous cells of undetermined significance*; ASCUS) (slika 1). Nalaz abnormalnih pločastih stanica vrata maternice blagog stupnja klasificiran je kao skvamozna intraepitelna lezija niskog stupnja (LSIL) (slike 2 i 3). Zabilježena je dob pacijentica u trenutku inicijalne citološke dijagnoze.



Slika 1. ASCUS, Papanicolaou bojenje, 400 ×



Slika 2. LSIL, Koilocit, Papanicolaou bojenje, 400 ×



Slika 3. LSIL bez koilocitoze, Papanicolaou bojenje, 400 ×

#### Praćenje pacijentica i definiranje kliničkog ishoda

Pacijentice su praćene ponavljanim citološkim pretragama vrata maternice, kolposkopskim pregledima te, u dijelu slučajeva, patohistološkom pretragom. Regresijom bolesti za sve citološke grupe smatrala se pojava citoloških nalaza bez staničnih abnormalnosti, najmanje dva puta uzastopno i/ili negativan patohistološki nalaz, što predstavlja povoljan klinički ishod. Citološki nalazi s abnormalnostima istog stupnja kao i u početnom razmazu i/ili patohistološki nalaz smatrali su se stagnacijom bolesti. Stagnacija za citološke grupe ASCUS i LSIL predstavljaju kontrolni citološki nalazi ASCUS i/ili LSIL te patohistološki nalaz

CIN1, a takav klinički ishod je povoljan za te grupe i ocjenjuje se kao neprogresivan. Ako je u periodu praćenja došlo do pojave bolesti koja je potvrđena histološkom dijagnozom CIN2 te CIN3 ili pločastim rakom na uzorcima tkiva dobivenog biopsijom, ekscizijom transformacijske zone, konizacijom ili histerektomijom, smatra se da je došlo do progresije bolesti, što predstavlja nepovoljan ishod bolesti.

#### Citomorfološka analiza

U standardno obojenim citološkim uzorcima obojenim po Papanicolaou identificirane su abnormalne pločaste stanice te je semikvantitativno analizirana pojava sljedećih citomorfoloških osobina: koilocitoza, parakeratoza/diskeratoza i makrocitoza. Koilocitoza je definirana kao pojava perinuklearnog haloa u pločastoj stanici. Halo je oštro ograničen od ostatka citoplazme i nepravilne konture. Unutar haloa citoplazma je svijetla, a vanjski dio citoplazme je tamniji i gušći. Jezgra u koilocitu može pokazivati granično do jasno izraženu diskariozu (slike 2 i 4). Parakeratoza/diskeratoza je definirana kao jako narančasto obojenje citoplazme pločastih stanica (parakeratoza u stanicama s obilnijom citoplazmom, a diskeratoza u manjim stanicama oskudnije citoplazme) (slika 5). Makrocitoza je definirana kao nalaz pločastih stanica koje pokazuju povećanje i jezgre i citoplazme, ali bez narušenog nukleocitoplazmatskog omjera (slika 6). Analiza citomorfoloških osobina izvršena je pod svjetlosnim mikroskopom, a bez znanja podataka o rezultatima HPV DNA testa.

#### HPV DNA test

Uzorak za HPV test uzet je s originalnim uzorkovačem (Qiagen, Njemačka) i pohranjen u spremniku s tekućim medijem kompatibilnim s HPV DNA hybrid capture 2 (hc2) testom. Svi uzorci testirani su HPV DNA testom metodom hybrid capture 2 (QIAGEN, Njemačka) za grupu HPV-a visokog rizika (engl. high-risk HPV; HR HPV) koja uključuje smjesu proba 13 onkogenih genotipova HPV-a: 16, 18, 31, 33, 35, 45, 51, 52, 56, 58, 59 i 68. Metoda se temelji na *in vitro* hibridizaciji nukleinskih kiselina s amplifikacijom signala, koji se detektira pomoću kemiluminiscencije na mikropločicama. Rezultat testa određuje grupni pozitivitet ili negativitet na grupu HPV-a visokog rizika s

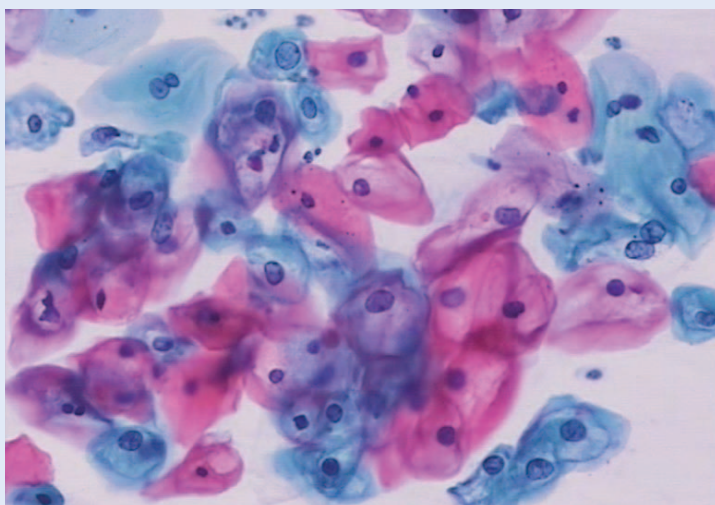
pragom pozitiviteta od 1,0 relativnih jedinica svjetlosti (engl. *relative light unit*; RLU).

#### Genotipizacija humanog papiloma-virusa

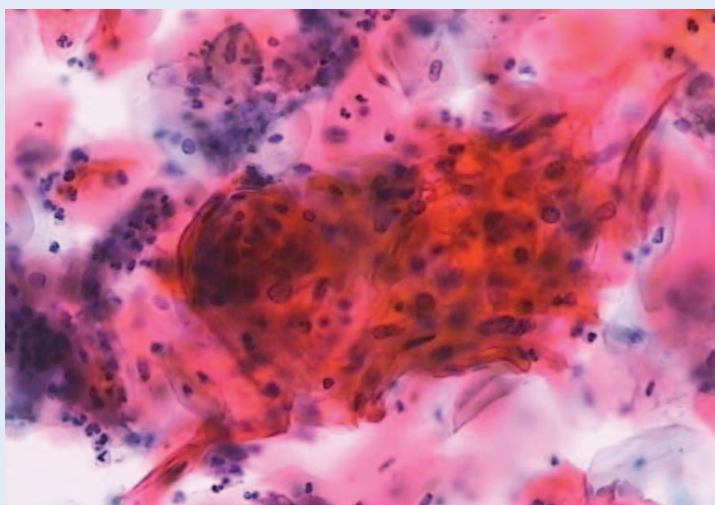
Iz istog uzorka koji je korišten za HPV DNA test dodatno je određen specifični visokorizični genotip HPV-a za uzorke koji su bili pozitivni na HPV visokog rizika. Tip pohrane uzorka bio je kompatibilan s naknadno primijenjenim testom za određivanje HPV genotipa. Prije izrade HPV DNA hc2 testa odvojeno je 0,5 ml uzorka namijenjenog za HPV genotipizaciju i zamrznuto. HPV genotipizacija izvršena je na Kliničkom zavodu za kliničku mikrobiologiju KBC-a Rijeka pomoću molekularne metode INNO-LiPA HPV Genotyping v2 (Innogenetics, Belgija). Ova se metoda temelji na lančanoj reakciji polimerazom kratkih fragmenata te reverznoj hibridizaciji uz identifikaciju HPV genotipa pomoću detekcije specifične sekvencije u L1 regiji HPV genoma. HPV genotipovi određuju se očitavanjem obojenja na probnoj traci, a traka uključuje 28 HPV genotipova: 16, 18, 26, 31, 33, 35, 39, 45, 51, 52, 53, 56, 58, 59, 66, 68, 73 i 82. Test ima kontrolu konjugata, pozitivnu kontrolu te negativnu kontrolu. Kontrola uzorka vrši se pomoću upotrebe seta početnica za amplifikaciju ljudskog HLA-DPB1 gena. Test se smatra pozitivnim ako se pojavi obojenost najmanje jedne linije na traci koja odgovara određenom HPV genotipu. U svrhu statističke analize pacijentice s rezultatom HPV genotipizacije svrstane su u grupu s nalazom HPV 16 genotipa i u grupu s nalazom HPV ne-16 genotipa.

#### Statistička obrada podataka

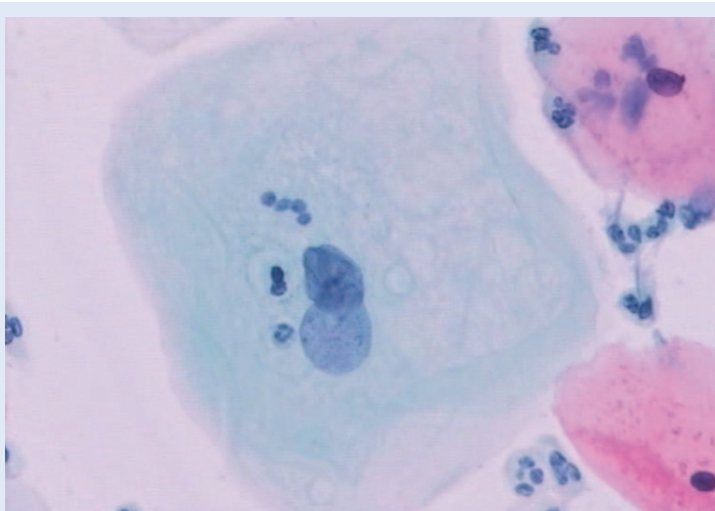
Analizirani su rezultati varijabli: rezultat HR HPV DNA testa, prisutnost HPV 16 i HPV ne-16 genotipa, semikvantitativni rezultati citomorfoloških osobina uspoređivani unutar citoloških grupa. Varijable povezane uz HPV genotip analizirane su s obzirom na dob te su pacijentice podijeljene na skupinu do 30 godina (< 30) i skupinu s 30 i više godina (30+). Klinički ishod bolesti procijenjen je s obzirom na sve ispitivane varijable pojedinačno. Za procjenu prognostičke vrijednosti varijabli klinički ishod bolesti podijeljen je na dva moguća ishoda: negativni i pozitivni. Negativni ishod uključuje negativizaciju i stagnaciju nalaza, a pozitivni ishod uključuje progresiju nalaza u HSIL+. Testiranjem pomoću Kolmogorov-Smirnoffovog i



Slika 4. Koilocitoza, Papanicolaou bojenje, 200 ×



Slika 5. Parakeratoza, Papanicolaou bojenje, 200 ×



Slika 6. Makrocitoza, Papanicolaou bojenje, 400 ×

Lilieforovog testa nije nađena normalna distribucija rezultata te su korišteni neparametrijski statistički testovi. Rezultati su većinom kvalitativne naravi te su upotrijebljeni Pearsonov i Yatesov Hi-kvadrat testovi za usporedbu varijabli. Statistička obrada podataka izvršena je pomoću računalnog programa za statistiku Statistica 10.0 software (StatSoft, Inc., Tulsa, OK, SAD). Statistički značajnom smatra se razlika kod vrijednosti  $P < 0,05$ .

## REZULTATI

Analizirani su uzorci od ukupno 315 pacijentica, 160 u citološkoj grupi ASCUS i 155 u grupi LSIL. Grupe ASCUS i LSIL podijeljene su prema HR HPV statusu na pozitivne (ASCUS,  $N = 106$ ; LSIL,  $N = 100$ ) i negativne (ASCUS,  $N = 54$ ; LSIL,  $N = 55$ ).

Od 206 HR HPV pozitivnih slučajeva 201 je imalo valjani rezultat HPV genotipizacije. Infekcija s jednim HPV genotipom nađena je u 128, a u 73 slučaja nađena je mješovita infekcija s dva ili više HPV genotipova. U citološkoj grupi ASCUS češće se nađe infekcija pojedinačnim HPV genotipom ( $N = 75$ , 72,1 %) u odnosu LSIL ( $N = 53$ , 54,6 %), a razlika je statistički značajna ( $P = 0,01$ ). Najzastupljeniji HPV genotip u obje citološke grupe je HPV 16. HPV 16 genotip nađen je u 27,9 % ASCUS-a ( $N = 29$ ) i u 16,5 % LSIL-a ( $N = 16$ ). U citološkoj grupi ASCUS slijede ga HPV 31 ( $N = 23$ , 22,1 %) i HPV 52 ( $N = 14$ , 13,5 %). U citološkoj grupi LSIL nakon HPV 16, najučestaliji su HPV 51 ( $N = 15$ , 15,5 %) te podjednako HPV 31, 53 i 56 (za svaki  $N = 10$ , 10,3 %). HPV 18 u citološkoj grupi ASCUS nađen je u pet slučajeva (4,8 %), a kod LSIL-a u dva slučaja (2,1 %). Usporedbom nalaza HPV 16 i HPV ne-16 genotipova između ispitivanih grupa nije nađena statistički značajna razlika ( $P = 0,053$ ). Učestalost HPV 16 u odnosu na HPV ne-16 genotip statistički je značajno veća u dobnoj skupini do 30 godina u usporedbi s dobnom skupinom

žena s 30 i više godina u citološkoj grupi ASCUS ( $P = 0,006$ ) i u citološkoj grupi LSIL ( $P < 0,001$ ) u kojoj je pojavnost HPV 16 kod žena u dobnoj grupi 30+ izrazito rijetka (tablica 1).

### Analiza citomorfoloških osobina s obzirom na prisutnost HPV DNA visokog rizika i HPV 16 genotip

Odsutnost koilocitoze zabilježena je u 92,2 % slučajeva HR HPV pozitivnih ASCUS-a, dok u HR HPV negativnoj podgrupi koilocitoza nije zabilježena. Parakeratoza je nađena dvostruko češće u HR HPV pozitivnim u usporedbi s HR HPV negativnim ASCUS-ima, ali razlika nije statistički značajna ( $P = 0,146$ ). Makrocitoza je nađena u 25,5 % HR HPV pozitivnih te u 51,8 % HR HPV negativnih ASCUS-a, a razlika je statistički značajna ( $P < 0,001$ ). Nalaz koilocitoze u citološkoj grupi ASCUS vrlo je niska u podgrupi s HPV 16 i u podgrupi s HPV ne-16 genotipom, bez statistički značajne razlike ( $P = 0,964$ ). Parakeratoza je također rijedak nalaz u obje podgrupe (HPV 16 i HPV ne-16) citološke grupe ASCUS bez statistički značajne razlike ( $P = 0,949$ ). Isto vrijedi i za makrocitozu ( $P = 0,207$ ). U grupi LSIL koilocitoza je nađena u 68 % HR HPV pozitivnih te u 50,9 % HR HPV negativnih slučajeva. Razlika je statistički značajna ( $P = 0,036$ ). Parakeratoza je čest nalaz u HR HPV pozitivnoj i HR HPV negativnoj podgrupi LSIL-a i ne razlikuje se s obzirom na HR HPV status ( $P = 0,964$ ). Makrocitoza je češći nalaz kod HR HPV negativne podgrupe LSIL-a (65,4 %) u usporedbi s HR HPV pozitivnim LSIL-om (52 %), ali razlika nije statistički značajna ( $P = 0,106$ ). U citološkoj podgrupi LSIL-a s prisutnim HPV 16 genotipom gotovo trostruko je češća odsutnost koilocitoze u odnosu na podgrupu s nalazom HPV ne-16 genotipa, a razlika je statistički značajna ( $P = 0,002$ ). Parakeratoza je znatno rjeđa u podgrupi s HPV 16 genotipom u usporedbi s podgrupom s HPV ne-16 genotipom, a razlika

Tablica 1. HPV 16 i HPV ne-16 genotip u odnosu na dobne skupine < 30 i 30+

		HPV 16		HPV ne-16		Ukupno		P
		N	%	N	%	N	%	
ASCUS	< 30	15	45,45	18	54,55	33	100,00	$P = 0,006$
	30+	14	19,72	57	80,28	71	100,00	
LSIL	< 30	15	30,00	35	70,00	50	100,00	$P < 0,001$
	30+	1	2,13	46	97,87	47	100,00	

**Tablica 2.** Koilocitoza, parakeratoza i makrocitoza u citološkim grupama ASCUS i LSIL s obzirom na HR HPV status i HPV 16 genotip

		HR HPV pozitivan		HR HPV negativan		P	HPV 16		HPV ne-16		P	
		N	%	N	%		N	%	N	%		
ASCUS	Bez koilocitoze	95	92,2	54	100	0,015	26	89,7	67	89,3	0,964	
	Koilocitoza prisutna	11	7,8	0	0		3	10,3	8	10,7		
	Bez parakeratoze	87	82,1	49	90,7	0,146	24	82,8	62	82,7		0,949
	Parakeratoza prisutna	19	17,9	5	9,3		5	17,2	13	17,3		
	Bez makrocitoze	79	74,5	26	48,2	<	24	82,8	53	70,7		0,207
	Makrocitoza prisutna	27	25,5	28	51,8		5	17,2	22	29,3		
LSIL	Bez koilocitoze	32	32	27	49,1	0,036	10	62,5	20	24,7	0,002	
	Koilocitoza prisutna	68	68	28	50,9		6	37,5	61	75,3		
	Bez parakeratoze	44	44	24	43,6	0,964	12	75	30	37	0,005	
	Parakeratoza prisutna	56	56	31	56,4		4	25	51	63		
	Bez makrocitoze	48	48	19	34,6	0,106	6	37,5	40	49,4	0,384	
	Makrocitoza prisutna	52	52	36	65,4		10	62,5	41	50,6		

je statistički značajna ( $P = 0,005$ ). Pojavnost makrocitoze podjednaka je u obje podgrupe LSIL-a s obzirom na prisutnost HPV 16 genotipa ( $P = 0,384$ ) (tablica 2).

#### Rezultati praćenja i ishoda bolesti

Rezultati praćenja i ishoda bolesti poznati su za 299 pacijentica od ukupno ispitivanih 315. U grupi ASCUS ( $N = 154$ ) u 58,5 % slučajeva došlo je do negativizacije, 16,2 % do stagnacije, a kod 25,3 % slučajeva zabilježena je progresija. U grupi LSIL ( $N = 145$ ) u 56,5 % slučajeva zabilježena je negativizacija, u 29,7 % stagnacija, a kod 13,8 % slučajeva došlo je do progresije. Usporedbom

dviju ispitivanih citoloških grupa nađena je statistički značajna razlika prema ishodu bolesti, a progresija je češće nađena u grupi ASCUS ( $P = 0,004$ ) (tablica 3).

Progresija bolesti u citološkoj grupi ASCUS zabilježena je sedam puta češće u podgrupi koja je HR HPV pozitivna u odnosu na HR HPV negativnu podgrupu ( $P < 0,001$ ). Od 104 pacijentice u citološkoj grupi ASCUS koje su imale nalaz HPV genotipizacije praćenje i klinički ishod bili su dostupni za 98 pacijentica. Kod pacijentica s citološkim nalazom ASCUS i nalazom HPV 16 genotipa u više od 50 % slučajeva zabilježena je progresija bolesti, dok je kod pacijentica s HPV ne-16 genotipom

**Tablica 3.** Klinički ishod bolesti prema citološkim grupama

	Negativizacija		Stagnacija		Progresija		Ukupno		P
	N	%	N	%	N	%	N	%	
ASCUS	90	58,44	25	16,24	39	25,32	154	100,00	0,004
LSIL	82	56,55	43	29,66	20	13,79	145	100,00	

**Tablica 4.** Ishod bolesti u citološkim grupama ASCUS i LSIL s obzirom na HR HPV status i prisutnost HPV 16 genotipa

	N	Negativizacija		Stagnacija		Progresija		P
		N	%	N	%	N	%	
ASCUS HR HPV pozitivan	100	41	41,0	23	23,0	36	36,0	< 0,001
ASCUS HR HPV negativan	54	49	90,7	2	3,7	3	5,6	
ASCUS HPV 16	26	6	23,1	5	19,2	15	57,7	0,013
ASCUS HPV ne-16	72	35	49,3	18	25,3	19	26,8	
LSIL HR HPV pozitivan	90	46	51,1	27	30,0	17	18,9	0,057
LSIL HR HPV negativan	55	36	65,4	16	29,1	3	5,5	
LSIL HPV16	16	4	25,0	4	25,0	8	50,0	0,005
LSIL HPV ne-16	71	41	57,7	22	31,0	8	11,3	



do progresije došlo u dvostruko manjem broju slučajeva ( $P = 0,013$ ).

Progresija bolesti u citološkoj grupi LSIL češća je u podgrupi koja je HR HPV pozitivna u odnosu na HR HPV negativnu podgrupu, ali razlika nije statistički značajna ( $P = 0,057$ ). Od 97 pacijentica u citološkoj grupi LSIL koje su imale nalaz HPV genotipizacije, praćenje i klinički ishod bili su dostupni za 87 pacijentica. Kod pacijentica s citološkim nalazom LSIL i nalazom HPV 16 genotipa u 50 % slučajeva zabilježena je progresija bolesti,

Kod pacijentica s nalazom ASCUS ili LSIL i prisutnošću HPV 16 genotipa češće je zabilježena progresija bolesti u usporedbi s ostalim HPV genotipovima. Citomorfološke osobine koilocitoze, parakeratoze i makrocitoze nisu utjecale na ishod bolesti. Genotipizacija humanog papiloma-virusa može pridonijeti optimiziranju praćenja i obrade pacijentica s abnormalnim Papa-testom.

dok je kod pacijentica s HPV ne-16 genotipom do progresije došlo u gotovo pet puta manje slučajeva. Razlika je statistički značajna ( $P = 0,005$ ) (tablica 4).

Analizom citomorfoloških osobina u grupi ASCUS-a nije nađena statistički značajna povezanost kliničkog ishoda bolesti s pojavnosti koilocitoze ( $P = 0,733$ ), parakeratoze ( $P = 0,380$ ), dok je makrocitoza statistički značajno povezana s povoljnim ishodom bolesti ( $P < 0,001$ ). Analizom citomorfoloških osobina u grupi LSIL-a nije nađena statistički značajna povezanost kliničkog ishoda bolesti s po-

javnošću koilocitoze ( $P = 0,778$ ), parakeratoze ( $P = 0,447$ ) i makrocitoze ( $P = 0,531$ ) (tablica 5).

## RASPRAVA

Saznanja o varijabilnom prirodnom tijeku intraepitelnih lezija pločastog epitela vrata maternice dovela su do brojnih istraživanja koja za cilj imaju poboljšanje dijagnostike uz mogućnost predikcije ishoda bolesti u svrhu optimiziranja praćenja i liječenja pacijentica. U ovoj studiji istraživani su prisutnost i međusobni odnos humanog papiloma-virusa visokog rizika, HPV 16 i HPV ne-16 genotipa i citomorfologije te njihov utjecaj na predikciju kliničkog ishoda bolesti nakon inicijalnog citološkog nalaza graničnih (ASCUS) i blagih (LSIL) promjena na stanicama pločastog epitela vrata maternice.

Raspodjela HPV genotipova u citološkim abnormalnostima pločastog epitela vrata maternice istraživana je u brojnim studijama u kojima je pokazano da postoji njihova različita zastupljenost ovisno o stupnju citoloških abnormalnosti, ali i riziku za detekciju i/ili razvoj lezija vrata maternice visokog stupnja. Smatra se da je nalaz dvaju i više HPV genotipova, odnosno mješovite infekcije, najčešći kod ASCUS-a i LSIL-a. Nalaz HPV 16 genotipa najčešći je genotip u svim tipovima citoloških abnormalnosti pločastog epitela. U studiji Evans i sur. mješovita HPV infekcija nađena je u 7 % slučajeva ASCUS-a, 12 % LSIL-a i 12,5 % HSIL-a. Zastupljenost HPV 16 genotipa u citološkoj grupi ASCUS bila je 17,5 %, u grupi LSIL 15,5 %, a u grupi HSIL 49,0 %<sup>31</sup>. Brismar-Wendel i sur. mješovitu

**Tablica 5.** Ishod bolesti u citološkim grupama ASCUS i LSIL s obzirom na koilocitozu, parakeratozu i makrocitozu

	N	Negativizacija		Stagnacija		Progresija		P	
		N	%	N	%	N	%		
ASCUS	Koilocitoza odsutna	144	83	57,6	24	16,7	37	25,7	0,733
	Koilocitoza prisutna	10	7	70,0	1	10,0	2	20,0	
	Parakeratoza odsutna	131	78	59,5	19	14,5	34	26,0	0,380
	Parakeratoza prisutna	23	12	52,2	6	26,1	5	21,7	
	Makrocitoza odsutna	95	50	52,6	15	15,8	35	36,8	< 0,001
	Makrocitoza prisutna	54	40	74,1	10	18,5	4	7,4	
LSIL	Koilocitoza odsutna	56	30	53,6	17	30,3	9	16,1	0,778
	Koilocitoza prisutna	89	52	58,4	26	29,2	11	12,4	
	Parakeratoza odsutna	65	33	50,8	22	33,8	10	15,4	0,447
	Parakeratoza prisutna	80	49	61,2	21	26,2	10	12,6	
	Makrocitoza odsutna	60	35	58,3	19	31,7	6	10,0	0,531
	Makrocitoza prisutna	85	47	55,3	24	28,2	14	16,5	

HPV infekciju nalaze u 61 % slučajeva kod ASCUS-a i u 41 % slučajeva LSIL-a, a HPV 16 su detektirali u 16 % ASCUS-a i 21 % LSIL-a<sup>32</sup>. Stoler i sur. kod žena s nalazom ASCUS našli su HPV 16 u 25,1 % svih HPV pozitivnih slučajeva<sup>33</sup>. Clifford i sur. u svojoj metaanalizi distribucije HPV genotipova u LSIL-u našli su prisutnost HPV 16 genotipa u 26,3 % slučajeva<sup>34</sup>. U ovoj studiji mješovita HPV infekcija nađena je u 27,9 % ASCUS-a i 45,4 % LSIL-a i u 43,2 %, a HPV 16 nađen je u 27,9 % ASCUS-a i 16,5 % LSIL-a. Rezultati nalaza mješovite infekcije u ovoj studiji razlikuju se od studije Evansa i sur., dok su sukladni studiji Bismar-Wendela i sur. Te razlike mogu se protumačiti primjenom različitih tehnika HPV genotipizacije u navedenim studijama. Učestalost HPV 16 genotipa u grupi ASCUS u ovoj studiji viša je od rezultata većine navedenih studija, osim studije Stoler i sur. Takve varijacije mogu se protumačiti u vjerojatnoj primjeni drugačijih citomorfoloških kriterija za grupu ASCUS u navedenim studijama. Ta kategorija citoloških nalaza predstavlja granični citološki nalaz s ponekad diskretnim, ali definiranim morfološkim promjenama koje su opisane u klasifikaciji citoloških nalaza vrata maternice po Bethesda korištenoj u ovoj studiji i u studiji Stoler i sur.<sup>29,33</sup>

Smatra se da je HPV 16 genotip učestaliji kod žena koje su mlađe od 30 godina u odnosu na starije žene s nalazom ASCUS i LSIL/CIN1, dok se za grupu s histološkim nalazom HSIL+ ta razlika ne nalazi<sup>31,35</sup>. U studiji Stoler i sur. HPV 16 nađen je u 16,1 % slučajeva ASCUS-a kod žena mlađih od 30 godina, a samo u 3 % slučajeva kod starijih od 30 godina. Autori također predlažu da se određivanje HPV 16 genotipa kod nalaza ASCUS, osobito kod mlađih pacijentica, uvede u kliničku praksu i u smjernice za određivanje rizika za razvoj bolesti visokog stupnja<sup>33,35</sup>. U ovoj studiji također je HPV 16 genotip češće nađen kod mlađih žena. Pacijentice s nalazom ASCUS i LSIL, mlađe od 30 godina, imale su nalaz HPV 16 u 45 % i 30 % slučajeva, što je statistički značajno veća učestalost u odnosu na pacijentice starije od 30 godina s učestalošću od 20 % kod ASCUS-a i samo 2 % kod LSIL-a. Veća učestalost HPV 16 kod mlađih žena s cervikalnim abnormalnostima može se protumačiti biološkim učinkom HPV 16 koji se po-

vezuje s bržom progresijom lezije u viši stupanj. U studijama Castle i sur. i Wentzensen i sur. pokazano je da je HPV 16 jače povezan s progresijom bolesti, osobito kod žena mlađih od 30 godina, što sugerira brži rast lezije<sup>36,37</sup>. Mlade pacijentice stoga vjerojatno ranije razviju težu leziju koja se ranije kirurški tretira te u starijoj dobi prevladavaju sporije razvijajuće promjene izazvane HPV ne-16 genotipovima. Osobito je to vidljivo za grupu LSIL u kojoj je nađena vrlo niska učestalost HPV 16 genotipa kod žena starijih od 30 godina.

Citomorfološke osobine abnormalnih pločastih stanica temelj su citološke klasifikacije lezija vrata maternice. Kriteriji izgleda jezgre, kromatina i nukleocitoplazmatskog omjera osnovni su kriteriji za postavljanje citološke dijagnoze i stupnja abnormalnosti vrata maternice. S druge strane, pojava citomorfoloških osobina koilocitoze, parakeratoze i makrocitoze povezuju se također s djelovanjem humanog papiloma-virusa<sup>29</sup>. Smatra se da je koilocitoza morfološka slika citopatskog učinka HPV-a na pločastu stanicu. Stoga je u većini studija koje su promatrale citološke uzorke u odnosu na HPV infekciju pokazano da je koilocitoza gotovo siguran znak HPV infekcije te da je povezana HPV-om u 80 do 100 % slučajeva. U tim studijama koilocitoza je promatrana uglavnom u citološkim uzorcima s LSIL dijagnozom<sup>25,26,38</sup>. Bollmann i sur. promatrali su citomorfološke osobine u minimalno abnormalnim uzorcima vrata maternice koje bi odgovarale promjenama definiranim kao ASCUS. Pronašli su koilocitozu u 54 % slučajeva kod HPV pozitivnih uzoraka. HPV negativni uzorci nisu analizirani<sup>24</sup>. Steinman i sur. pronašli su jaku povezanost stanica poput koilocita („koilocytelike“) s prisutnosti HR HPV-a<sup>38</sup>. U ovoj studiji u grupi ASCUS, koilocitoza je rijetka pojava u HR HPV pozitivnoj grupi, a u HR HPV negativnoj grupi se ne nalazi. Razlika je mala i nije statistički značajna. Koilocitoza kod citološkog nalaza ASCUS nađena je u samo 7,8 % slučajeva i tada zasigurno znači i infekciju s HR HPV-om, ali zato najveći broj HR HPV pozitivnih ASCUS-a (92,2 %) ne pokazuje koilocitozu. Takva razlika između ove studije i studija Bollmanna i sur. te Steinmana i sur. može se objasniti razlikom u citomorfološkim kriterijima koji su upotrijebljeni. U ovoj studiji korišteni su kriteriji koilocitoze zadani Bethesda su-

stavom, vrlo su precizni i definirana je samo jasna koilocitoza koja se najčešće klasificira kao LSIL, dok su u navedenim studijama bili promatrani i nalazi sumnjivi na koilocitozu koji nisu jasno definirani. Koilocitoza može biti posljedica i visokorizične i niskorizične HPV infekcije<sup>39</sup>. U ovom radu u grupi LSIL s pozitivnim HR HPV-om koilocitoza je bila odsutna u 32 %. S druge strane, u grupi LSIL s negativnim HR HPV-om koilocitoza je nađena u različitim stupnjevima u čak 51 % slučajeva. U ovom radu nisu uključeni rezultati testiranja na HPV niskog rizika. Statistički nije nađena razlika između HR HPV pozitivne i negativne grupe, stoga se može zaključiti da prisutnost koilocitoze ne ukazuje sa sigurnošću na infekciju visokorizičnim HPV-om.

Nalaz parakeratoze pločastih stanica vrata maternice u citološkim uzorcima u literaturi se također povezuje s HPV infekcijom<sup>24,25</sup>. Steinman i sur. smatraju da je parakeratoza češće povezana s HR HPV infekcijom<sup>38</sup>. U ovom radu u grupama ASCUS i LSIL nije nađena statistički značajna razlika u prisutnosti parakeratoze između HR HPV pozitivnih i negativnih slučajeva. Stoga se prema ovim rezultatima može smatrati da pojava parakeratoze nije nužno povezana s HR HPV infekcijom.

Pojava makrocitoze u studiji Tanaka i sur. slabo je povezana s HPV infekcijom, a Steinman i sur. opisuju nalaz ponekad impresivne makrocitoze u slučajevima s negativnim HR HPV-om<sup>25,38</sup>. U ovom radu u grupama ASCUS i LSIL makrocitoza je statistički češće povezana s negativnim HR HPV-om. Može se zaključiti da je makrocitoza povezana s odsutnosti HR HPV infekcije, što je sukladno opažanju Steinmana i sur.

Povezanost HPV 16 genotipa s citomorfološkim osobinama rijetko je istraživano. U studiji Tanaka i sur. koilocitoza je češće nađena kod HPV tipa 18 i kod HPV genotipova niskog rizika, a uz HPV 16 češće je nađena multinukleacija i karioreksa<sup>25</sup>. U radu Kashyap i sur. također povezuju HPV 16 s „neklasičnim” LSIL-om bez jasne koilocitoze<sup>27</sup>. U ovom radu u grupi LSIL odsutnost koilocitoze trostruko je češći nalaz, a parakeratoza je rjeđa kod HPV 16 u odnosu na HPV ne-16 genotip. U grupi ASCUS nalazi koilocitoze, parakeratoze i makrocitoze podjednako su zastupljeni kod HPV 16 i ne-16 genotipova.

Može se zaključiti da je nekoilocitna morfologija češće povezana s prisutnosti HPV 16 genotipa u grupi LSIL, a HPV 16 povezan je i s odsutnosti parakeratoze. Nekoilocitna morfologija stoga bi posredno mogla ukazivati na moguću infekciju s HPV 16 genotipom.

Citološki nalaz abnormalnih stanica u Papa-testu predstavlja inicijalnu dijagnozu koja podliježe dodatnim dijagnostičkim postupcima u praćenju i/ili obradi. Daljnji postupak ovisi o stupnju nađene citološke abnormalnosti. Abnormalni citološki nalazi graničnog i blagog stupnja često zahtijevaju samo praćenje promjena, ali u određenom broju i invazivnu dijagnostiku. Nalazi visokog stupnja podliježu neodgodivoj daljnjoj kolposkopskoj dijagnostici te u najvećem broju slučajeva dobivaju potvrdu u patohistološkom nalazu. Za potrebe standardizacije kliničkih postupaka kod žena s abnormalnim nalazom Papa-testa razrađene su smjernice u postupanju i dijagnostici lezija vrata maternice<sup>40,41</sup>. U trenutku inicijalnog abnormalnog citološkog nalaza na temelju same citomorfologije nije moguće predvidjeti konačan ishod bolesti, a kliničke smjernice jednako postupaju prema nalazima unutar iste citološke kategorije bez obzira na spoznaju o njihovom različitom biološkom ponašanju i kliničkom ishodu.

U ovoj studiji istraživano je odnos HPV 16 i ne-16 genotipa i citomorfoloških osobina i kliničkog ishoda bolesti nakon abnormalnih citoloških nalaza graničnog i blagog stupnja. Inicijalni citološki nalaz ASCUS i LSIL predstavljaju graničnu i blagu abnormalnost koja u većini slučajeva završavaju kliničkom regresijom bolesti. Određeni postotak progredira, odnosno ishod je lezija visokog stupnja. Prema kliničkim smjernicama za ASCUS i LSIL promjene preporuča se konzervativniji pristup uglavnom pomoću HPV DNA testiranja i citološkog praćenja. U tim grupama citoloških abnormalnosti pomoću dodatnih testova važno je izdvojiti one promjene s potencijalom progresije koje bi se ranije dijagnosticirale pomoću kolposkopije i biopsije.

Jedini dodatni test koji se rutinski koristi u trijažiranju graničnih citoloških nalaza, a čija je upotreba preporučena u kliničkim smjernicama kao jedna od opcija, jest HPV DNA test. HPV DNA test koristi se u probiru i dijagnostici lezija vrata ma-

ternice. U kliničkim smjernicama za dijagnostiku lezija vrata maternice sastavni je dio trijaže i obrade pacijentica s abnormalnim citološkim nalazima<sup>40,41</sup>. HPV DNA test ima visoku osjetljivost, ali nisku specifičnost za otkrivanje lezija visokog stupnja u usporedbi s citologijom, a HPV DNA pozitivni nalazi ASCUS-a imaju značajno veću učestalost nepovoljnog ishoda bolesti u smislu HSIL+ u odnosu na HPV DNA negativne nalaze<sup>17</sup>. Rezultati ove studije u kojoj je progresija sedam puta češća u HPV DNA pozitivnoj grupi ASCUS od HPV DNA negativne grupe sukladni su navedenoj činjenici. No, svi HPV DNA pozitivni nalazi ASCUS-a ne progrediraju neminovno do HSIL+ promjena. Dio takvih ASCUS-a također regredira. Određivanjem pojedinog HPV genotipa kod ASCUS-a pokazano je da najveći rizik od HSIL+ ishoda nosi nalaz HPV 16 genotipa<sup>13</sup>. U ovoj studiji također je progresija najčešće bila povezana uz HPV 16 genotip koji je bio nađen u polovici svih HPV DNA pozitivnih slučajeva ASCUS-a s HSIL+ ishodom bolesti. U ovoj studiji, u grupi ASCUS, pojava makrocitoze bila je povezana s povoljnim ishodom bolesti dok koilocitoza i parakeratoza nisu pokazale povezanost s ishodom bolesti. Takav nalaz nije sukladan rezultatima studije Gupta i sur. u kojoj je u grupi ASCUS koilocitoza povezana s učestalijom regresijom bolesti u odnosu na slučajeve bez koilocitoze<sup>42</sup>. Nesuglasje u dobivenim rezultatima može biti posljedica različite klasifikacije citoloških nalaza vrata maternice. Naime, u studiji Gupta i sur. koristi se klasifikacija Britanskog društva za kliničku citologiju koja koilocitozu klasificira u skupinu granične citologije, a u ovoj studiji koristi se modifikacija Bethesda klasifikacije koja nalaz koilocitoze najčešće klasificira u LSIL kategoriju<sup>29,42</sup>. Citološki nalaz LSIL najčešće pokazuje regresivni tijek bolesti. Smatra se da do 90 % nalaza LSIL/CIN1 nalaza regredira tijekom vremena<sup>43</sup>. U ovoj studiji nađena je progresija LSIL nalaza do HSIL+ ishoda u 18 % HPV DNA pozitivnih te u 5 % HPV DNA negativnih nalaza LSIL. Takav rezultat pokazuje da, premda HPV DNA test nije preporučan kao test trijaže za nalaze LSIL, ipak može imati vrijednost u procjeni rizika od progresije bolesti, što je sukladno i nekim drugim studijama. U studiji Katki i sur. također je nađeno da HR HPV negativan LSIL ima nizak rizik pojave CIN2+ i CIN3+ lezija te se preporučuje praćenje i odgađa kolposkopija<sup>44</sup>.

Nasuprot tome, u studiji Zappacosta i sur. smatraju da HPV DNA testiranje ne pridonosi procjeni biološkog ponašanja LSIL-a i ishoda bolesti te da je potrebno istraživati dodatne biomarkere za tu svrhu<sup>22</sup>. Cuzick i sur. smatraju da je HR HPV testiranje i određivanje HPV 16 genotipa korisno za detekciju lezija visokog stupnja kod žena s LSIL citološkim nalazom, osobito kod starijih od 40 godina<sup>45</sup>. Određivanje HPV 16 genotipa pokazalo je u ovoj studiji značajnu vrijednost u procjeni ishoda bolesti. Kod nalaza HPV 16 genotipa pet puta je češća progresija bolesti u usporedbi s HPV ne-16 genotipom. Takav nalaz sukladan je studijama koje HPV 16 izdvajaju kao genotip s najčešćim i najbržim ishodom progresije bolesti<sup>37,46</sup>.

Pojedine citomorfološke osobine abnormalnih pločastih stanica rijetko su predmet analize u svrhu predikcije ishoda bolesti. Iako se u nekim studijama koilocitoza, parakeratoza i makrocitoza povezuju s povoljnim ishodom bolesti, u ovoj studiji za grupu LSIL nije pronađena statistički značajna razlika u odnosu na ishod bolesti. Koilocitoza je češće nađena u grupi koja nije pokazala progresiju, ali razlika nije bila statistički značajna. U studiji Kruse i sur. opisana je manja vjerojatnost progresije nakon histološkog nalaza CIN1 s koilocitozom u usporedbi s lezijama bez koilocitoze, što je sukladno opažanjima, ali nije potvrđeno u ovoj studiji<sup>47</sup>. Parakeratoza nije pokazala utjecaj na ishod bolesti, dok je pojava makrocitoze bila povezana s povoljnim ishodom bolesti. Stoga se može smatrati da nalazi parakeratoze i makrocitoze u citološkim uzorcima vrata maternice ne nose rizik od pojave bolesti, stoga se takvi nalazi ne trebaju pratiti čestim citološkim kontrolama.

## ZAKLJUČAK

Najzastupljeniji HPV genotip u grupama ASCUS i LSIL je HPV 16 (24,32 %). Učestalost HPV 16 u odnosu na HPV ne-16 genotip značajno je veća u dobnoj skupini do 30 godina u usporedbi s dobnom skupinom žena s 30 i više godina ( $P < 0,001$ ). Odsutnost koilocitoze i parakeratoze znatno je češća kod HPV 16 genotipa u odnosu na HPV ne-16 genotip. Nepovoljan ishod bolesti zabilježen je u 25,32 % slučajeva ASCUS-a i 13,79 % LSIL-a, a značajno je češći kod HR HPV pozitivnih slučajeva

i slučajeva s prisutnim HPV 16 genotipom. Citomorfološke osobine koilocitoze, parakeratoze i makrocitoze nisu povezane s nepovoljnim ishodom bolesti. Ovi rezultati mogu pridonijeti optimiziranju praćenja i obrade pacijentica s inicijalnim citološkim nalazima ASCUS i LSIL te utjecati na moguće modifikacije usvojenih kliničkih i citoloških smjernica za lezije vrata maternice.

#### ZAHVALE

Prof. dr. sc. Maja Abram i doc. dr. sc. Marina Bubonja-Šonje sa svojim laboratorijem sudjelovale su u izradi dijela istraživanja te im na tome zahvaljujemo. Prof. dr. sc. Hermanu Halleru zahvaljujemo na neupitnoj pomoći i trajnoj podršci.

**Izjava o sukobu interesa:** Autori izjavljuju da ne postoji sukob interesa.

#### LITERATURA

- World Health Organisation, International Agency for Research on Cancer. IARC Handbooks of cancer prevention, Volume 10, Cervix cancer screening. Lyon: IARC Press, 2005.
- Ronco G, van Ballegooijen M, Becker N, Chil A, Fender M et al. Process performance of cervical screening programmes in Europe. *Eur J Cancer* 2009;45:2659-70.
- Vrdoljak-Mozetič D, Ostojić DV, Stemberger-Papić S, Janković S, Glibotić-Kresina H, Brnčić-Fischer A et al. Cervical cancer screening programme in Primorsko-Goranska County, Croatia—the results of the pilot study. *Coll Antropol* 2010;34:225-32.
- Davey DD, Neal MH, Wilbur DC, Colgan TJ, Styer PE, Mody DR. Bethesda 2001 implementation and reporting rates. *Arch Pathol Lab Med* 2004;128:1224-9.
- Wright TC, Ronnett BM, Kurman RJ, Ferenczy A. Precancerous lesions of cervix. In: Kurman RJ, Ellenson LH, Ronnett BM (eds). *Blaustein's Pathology of the Female Genital Tract*. 6th ed. New York: Springer, 2011; 193-252.
- Li N, Franceschi S, Howell-Jones R, Snijders PJ, Clifford GM. Human papillomavirus type distribution in 30,848 invasive cervical cancers worldwide: variation by geographical region, histological type and year of publication. *Int J Cancer* 2011;128:927-35.
- Sjoberg KD, Tropé A, Lie AK, Jonassen CM, Steinbakk M, Hansen M et al. HPV genotype distribution according to severity of cervical neoplasia. *Gynecol Oncol* 2010;118:29-34.
- Guan P, Howell-Jones R, Li N, Bruni L, de Sanjosé S, Franceschi S et al. Human papillomavirus (HPV) types in 115,789 HPV-positive women: a meta-analysis from cervical infection to cancer. *Int J Cancer* 2012;131:2349-59.
- Walker JL, Wang SS, Schiffman M, Solomon D; ASCUS LSIL Triage Study Group. Predicting absolute risk of CIN3 during post-colposcopic follow-up: results from the ASCUS-LSIL Triage Study (ALTS). *Am J Obstet Gynecol* 2006;195:341-8.
- Atkins KA, Jeronimo J, Stoler MH; ALTS group. Description of patients with squamous cell carcinoma in the atypical squamous cells of undetermined significance/low-grade squamous intraepithelial lesion triage study. *Cancer Cytopathol* 2006;108:212-21.
- Katki HA, Schiffman M, Castle PE, Fetterman B, Poitras NE, Lorey T et al. Five-year risks of CIN 2+ and CIN 3+ among women with HPV-positive and HPV-negative LSIL Pap results. *J Low Genit Tract Dis* 2013;17(Suppl 1):43-9.
- An HJ, Sung JM, Park AR, Song KJ, Lee YN, Kim YT et al. Prospective evaluation of longitudinal changes in human papillomavirus genotype and phylogenetic clade associated with cervical disease progression. *Gynecol Oncol* 2011;120:284-90.
- Guo M, Gong Y, Wang J, Dawlett N, Patel S, Liu P et al. The role of human papillomavirus type 16/18 genotyping in predicting high-grade cervical/vaginal intraepithelial neoplasia in women with mildly abnormal Papanicolaou results. *Cancer Cytopathol* 2013;121:79-85.
- Wentzensen N, Schiffman M, Dunn ST, Zuna RE, Walker J, Allen RA et al. Grading the severity of cervical neoplasia based on combined histopathology, cytopathology, and HPV genotype distribution among 1700 women referred to colposcopy in Oklahoma. *Int J Cancer* 2009;124:964-9.
- Evans MF, Adamson CS, Schned LM, St John TL, Leiman G, Ashikaga T et al. HPV is detectable in virtually all abnormal cervical samples after reinvestigation of HPV negatives with multiple alternative PCR results. *Diagn Mol Pathol* 2010;19:144-50.
- Dunne EF, Unger ER, Sternberg M, McQuillan G, Swan DC, Patel SS et al. Prevalence of HPV infection among females in the United States. *JAMA* 2007;297:813-9.
- Arbyn M, Ronco G, Antilla A, Meijer CJ, Poljak M, Ogilvie G et al. Evidence regarding human papillomavirus testing in secondary prevention of cervical cancer. *Vaccine* 2012;30(Suppl 5):88-99.
- Cuzick J, Szarewski A, Mesher D, Cadman L, Austin J, Perryman K et al. Long-term follow-up of cervical abnormalities among women screened by HPV testing and cytology – results from the Hammersmith study. *Int J Cancer* 2008;122:2294-300.
- Davis Davey D, Goulart R, Nayar R. on behalf of the Cytopathology Education and Technology Consortium (CETC). 2013 statement on human papillomavirus DNA test utilization. *Cancer Cytopathology* 2014;122:83-6.
- Malila N, Leinonen M, Kotaniemi-Talonen L, Laurila P, Tarkkanen J, Hakama M. The HPV test has similar sensitivity but more overdiagnosis than the Pap test – a randomised health services study on cervical cancer screening in Finland. *Int J Cancer* 2013;132:2141-7.
- Ovestad IT, Vennestrøm U, Andersen L, Gudlaugsson E, Munk AC, Malpica A et al. Comparison of different commercial methods for HPV detection in follow-up cytology after ASCUS/LSIL, prediction of CIN 2-3 in follow up biopsies and spontaneous regression of CIN 2-3. *Gynecol Oncol* 2011;123:278-83.
- Zappacosta R, Caraceni D, Ciccocioppo L, Ottaviantonio M, Conti F, Andreozzi S et al. Is HPV-DNA testing a useful tool in predicting low-grade squamous intraepithelial lesion outcome? A retrospective longitudinal study. *Int J Immunopathol Pharmacol* 2010;23:317-26.

23. Meisels A, Fortin R. Condylomatous lesions of the cervix and vagina. I. Cytologic patterns. *Acta Cytol* 1976;20: 505-9.
24. Bollmann M, Bánkfalvi A, Trosic A, Speich N, Schmitt C, Bollman R. Can we detect cervical human papillomavirus (HPV) infection by cytomorphology alone? Diagnostic value of non-classic cytological signs of HPV effect in minimally abnormal Pap tests. *Cytopathology* 2005; 16:13-21.
25. Tanaka H, Chua KL, Lindh E, Hjerpe A. Patients with various types of human papillomavirus: covariation and diagnostic relevance of cytological findings in Papanicolaou smears. *Cytopathol* 1993;4:273-83.
26. Rachmadi L, Jordanova ES, Kolkman-Uljee S, van der Linden-Narain I, Purwoto G, Siregar B et al. Cytomorphological analysis of uterine cervical pap smears in relation to human papillomavirus infection in Indonesian women. *Acta Cytol* 2012;56:171-6.
27. Kashyap V, Hedau S, Bhambhani S. Defining the validity of classical and non-classical cellular changes indicative of low-grade squamous intraepithelial lesion encompassing human papillomavirus infection in relation to human papillomavirus deoxyribonucleic acid testing. *J Cytol* 2011;28:159-64.
28. Zuna RE, Wang SS, Schiffman M, Solomon D; Atypical Squamous Cells of Undetermined Significance/Low-Grade Squamous Intraepithelial Lesion Triage Study Group. Comparison of human papillomavirus distribution in cytologic subgroups of low-grade squamous intraepithelial lesion. *Cancer Cytopathol* 2006;108:288-97.
29. Nayar R, Wilbur D. The Bethesda system for reporting cervical cytology. 3<sup>rd</sup> edition. New York: Springer, 2015.
30. Ovanin-Rakić A, Pajtlar M, Stanković T, Audy-Jurković S, Ljubojević N, Grubišić G et al. Klasifikacija citoloških nalaza vrata maternice „Zagreb 2002“: modifikacija klasifikacija „Zagreb 1990“ i „NCI Bethesda system 2001“. *Gynaecol Perinatol* 2003;12:148-53.
31. Evans MF, Adamson CSC, Papillo JL, St. John TL, Leiman G, Cooper K. Distribution of human papillomavirus types in ThinPrep Papanicolaou tests classified according to the Bethesda 2001 terminology and correlations with patient age and biopsy outcome. *Cancer* 2006; 106:1054-64.
32. Brismar-Wendel S, Froberg M, Hjerpe A, Andersson S, Johansson. Age-specific prevalence of HPV genotypes in cervical cytology samples with equivocal or low-grade lesions. *Br J Cancer* 2009;101:511-7.
33. Stoler MH, Wright TC, Sharma A, Aple R, Gutekunst K, Wright TL. High-risk human papillomavirus testing in women with ASC-US cytology: results from the ATHENA HPV study. *Am J Clin Pathol* 2011;135:468-75.
34. Clifford GM, Rana RK, Franceschi S, Smith JS, Gough G, Pimenta JM. Human Papillomavirus genotype distribution in low-grade cervical lesions: comparison by geographic region and with cervical cancer. *Cancer Epidemiol Biomarkers Prev* 2005;14:1157-64.
35. Stoler MH, Wright TC, Sharma A, Zhang G, Apple R, Wright TL et al. The interplay of age stratification and HPV testing on the predictive value of ASC-US cytology. Results from the ATHENA HPV study. *Am J Clin Pathol* 2012;137:295-303.
36. Castle PE, Schiffman M, Wheeler CM, Wentzensen N, Gravitt PE. Human papillomavirus genotypes in cervical intraepithelial neoplasia grade 3. *Cancer Epidemiol Biomarkers Prev* 2010;19:1675-81.
37. Wentzensen N, Walker J, Schiffman M, Yang HP, Zuna RE, Dunn ST et al. Heterogeneity of high-grade cervical intraepithelial neoplasia related to HPV16: implications for natural history and management. *Int J Cancer* 2013;132:148-54.
38. Steinman S, Smith D, Chandler N, Dhurandhar B, Di Filippo L, Scheiber-Pact M et al. Morphologic, patient and interpreter profiles of high-risk human papillomavirus-positive vs. -negative cases of atypical squamous cells of undetermined significance. *Acta Cytol* 2008;52:279-85.
39. Krawczyk E, Supryniewicz FA, Liu X, Dai Y, Hartmann DP, Hanover J et al. Koilocytosis. a cooperative interaction between the human papillomavirus E5 and E6 oncoprotein. *Am J Pathol* 2008;173:628-8.
40. Stewart Massad L, Einstein MH, Huh WK, Katki HA, Kinney WK, Schiffman M et al. 2012 updated consensus guidelines for the management of abnormal cervical cancer screening tests and cancer precursors. *J Low Genit Tract Dis* 2013;17:1-27.
41. Radna skupina Cervikalne intraepitelne lezije 2012. Cervikalne intraepitelne lezije: smjernice za dijagnostiku i liječenje. Zagreb: Hrvatski liječnički zbor. Hrvatsko društvo za ginekologiju i opstetriciju, 2012;51-105.
42. Gupta N, Dudding N, Crossley J, Payyappilly SJ, Smith JHF. Outcome of SurePath™ cervical samples reported as borderline nuclear change by cytological subtype and high-risk HPV status. *Cytopathology* 2012;23:402-7.
43. Bansal N, Wright JD, Cohen CJ, Herzog TJ. Natural history od established low grade cervical intraepithelial (CIN 1) lesions. *Anticancer Res* 2008;28:1763-6.
44. Katki HA, Schiffman M, Castle PE, Fetterman B, Poitras NE, Lorey T et al. Five-year risk of CIN 3+ to guide the management of women aged 21 to 24 years. *J Low Genit Tract Dis* 2013;17(Suppl 1):64-8.
45. Cuzick J, Cox TJ, Zhang G, Einstein MH, Stoler M, Trupin S et al. Human papillomavirus testing for triage of women with low-grade squamous intraepithelial lesions. *Int J Cancer* 2013;132:959-66.
46. Safaeian M, Schiffman M, Gage J, Solomon D, Wheeler CM, Castle PE. Detection of precancerous cervical lesion is differential by human papillomavirus type. *Cancer Res* 2009;69:3262-6.
47. Kruse AJ, Baak JPA, Helliesen T, Kjellvold KH, Stanley RJ. Prognostic value and reproducibility of koilocytosis in cervical intraepithelial neoplasia. *Int J Gynecol Pathol* 2003;22:236-9.