

Citologija vrata maternice (Papa-test) - terminologija i značaj u probiru za rak vrata maternice

Štemberger-Papić, Snježana; Vrdoljak-Mozetič, Danijela; Verša Ostojić, Damjana; Rubeša-Mihaljević, Roberta; Dinter, Morana

Source / Izvornik: **Medicina Fluminensis : Medicina Fluminensis, 2016, 52, 324 - 336**

Journal article, Published version

Rad u časopisu, Objavljena verzija rada (izdavačev PDF)

https://doi.org/10.21860/medflum2016_324

Permanent link / Trajna poveznica: <https://urn.nsk.hr/urn:nbn:hr:184:380608>

Rights / Prava: [In copyright](#) / [Zaštićeno autorskim pravom.](#)

Download date / Datum preuzimanja: **2025-01-07**



Repository / Repozitorij:

[Repository of the University of Rijeka, Faculty of Medicine - FMRI Repository](#)



Citologija vrata maternice (Papa-test) – terminologija i značaj u probiru za rak vrata maternice

Cervical cytology (Pap test) – terminology and importance in screening for cervical cancer

Snježana Štemberger-Papić*, Danijela Vrdoljak-Mozetič, Damjana Verša Ostojić,
Roberta Rubeša-Mihaljević, Morana Dinter

Zavod za kliničku citologiju, KBC Rijeka,
Rijeka

Sažetak. Papa-test je najbolji morfološki test probira za rak koji pomoću analize citologije vrata maternice otkriva predstadije i rane stadije raka vrata maternice. U Hrvatskoj se koristi u okviru oportunističkog probira, a od 1. 12. 2012. u organiziranom nacionalnom probiru. U svrhu klasifikacije i standardizacije citoloških nalaza vrata maternice u cijeloj Hrvatskoj koristi se modifikacija Bethesda klasifikacije. Obrazac sadrži kliničke podatke o pacijentici koje ispunjava ginekolog i citološki nalaz koji na osnovi analize Papa-testa pod svjetlosnim mikroskopom izdaje klinički citolog. U ovom preglednom radu opisuju se citomorfološke osobine abnormalnih pločastih i cilindričnih stanica vrata maternice te njihov klinički značaj. Zbog dokazane povezanosti humanog papiloma-virusa (HPV) s rakom vrata maternice sve češće se detekcija visokorizičnog HPV-a uvodi u probir za rak vrata maternice. U novije vrijeme metode temeljene na biološkim biljezima primjenjuju se na citološkim uzorcima u svrhu poboljšanja osjetljivosti i specifičnosti citologije u otkrivanju lezija visokog stupnja.

Ključne riječi: Bethesda klasifikacija; biološki biljezi; HPV test; Papa-test; rak vrata maternice

Abstract. The Pap test is considered to be the best morphological screening test for cancer which reveals precancerous lesions and early stages of cervical cancer by analyzing cervical cytology. In Croatia, it is used in the context of opportunistic screening and since December 1, 2012 it has been used within an organized national screening programme. In order to classify and unify the terminology in cervical cytology reporting throughout Croatia a modification of the Bethesda classification is used. The form contains clinical data on the patient which is fulfilled by the gynecologist and the cytological report based on light microscope analysis of Pap smears which is made by the cytopathologist. In this article we will describe the cytological characteristics of abnormal squamous and glandular cells as well as their clinical significance. Since the connection between human papillomavirus (HPV) and cervical cancer has been clearly confirmed the detection of high-risk HPV is increasingly implemented in cervical cancer screening. More recently, in order to improve the sensitivity and specificity of cytology methods in detecting high-grade lesions, biological markers are applied on cytological specimens of the cervix.

Key words: Bethesda classification; biomarkers; cervical cancer; HPV test; Pap test

***Dopisni autor:**

Prim. dr. sc. Snježana Štemberger-Papić
Zavod za kliničku citologiju, KBC Rijeka
Cambierieva 17/5, Rijeka
e-mail: snjezana.stemberger@ri.t-com.hr

<http://hrcak.srce.hr/medicina>

UVOD

Klinička citologija je dijagnostička grana medicine, a liječnik specijalist kliničke citologije na osnovi morfoloških osobina stanica promatranih svjetlosnim mikroskopom postavlja citološku dijagnozu. Analiziraju se osobine jezgara i citoplazmi stanica u dobivenim uzorcima, uspoređuju se s normalnim stanicama i na osnovi definiranih citomorfoloških kriterija prepoznaju se abnormalne stanice. Nakon toga određuje se stupanj patološke lezije koja se prema zadanim kriterijima klasificira u određene kategorije.

Prema načinu dobivanja uzorka citologija se dijeli na:

- ekfolijacijsku – materijal za analizu dobiva se ekfolijacijom ili metodom struganja s tjelesnih površina (citologija vrata maternice, urin)
- aspiracijsku – materijal se dobiva punkcijom i aspiracijom tankom iglom različitih tkiva, organa ili promjena smještenih ispod tjelesnih površina (punkcija promjena u dojci, štitnjači, ciste jajnika i sl.)
- kombiniranu – materijal se dobiva kombinacijom prethodnih metoda (npr. slobodna tekućina u abdomenu – stanice ekfoliraju, a potom se vrši punkcija)
- intraoperacijsku – uzorak se uzima tijekom operacije – struganjem ili metodom otiska tkiva, organa ili tumora¹.

Citologija vrata maternice se u ginekologiji i porodništvu prvenstveno primjenjuje kao metoda sekundarne prevencije s ciljem ranog otkrivanja premalignih i malignih lezija vrata maternice kod asimptomatskih žena. Također se koristi u dijagnostici upale i njezinih uzročnika, procjeni hormonskog statusa i kontroli raznih oblika liječenja. Za ostale dijelove spolnog sustava analiziraju se uzorci simptomatskih pacijentica².

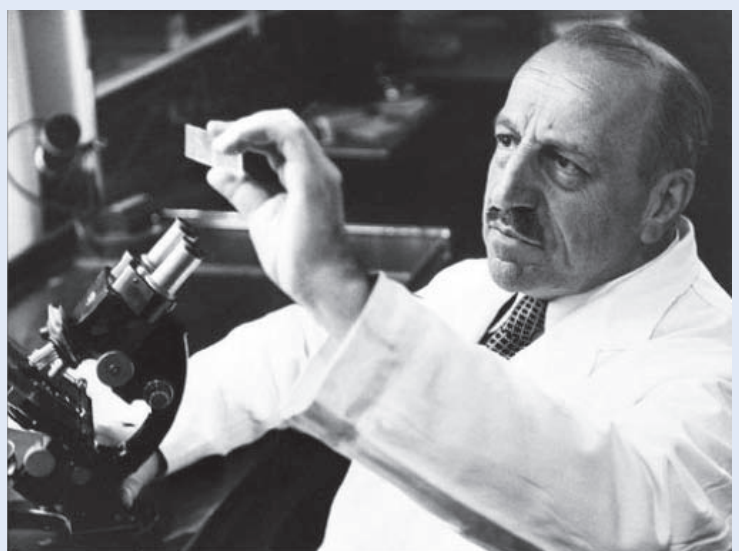George N. Papanicolaou smatra se ocem cervikovaginalne citologije (slika 1). Proučavajući hormonalno sazrijevanje vaginalne sluznice otkrio je tumorske stanice raka vrata maternice, pa je davne 1928. godine objavio svoj prvi rad pod naslovom „New cancer diagnosis”³. No, opisani test pomoću kojeg se mogu otkriti rani stadiji raka vrata maternice tada nije polučio uspjeh u ginekološkim krugovima. Četrdesetih godina prošlog stoljeća proširio se koncept *carcinoma in situ* kao

predstadija invazivnog karcinoma⁴, a Papanicolaou u suradnji sa svojim kolegom Herbertom Trautom objavljuje monografiju „Diagnosis of uterine cancer by the vaginal smear”⁵. Usavršio je način bojanja citoloških preparata⁶ koji se uz male izmjene koristi i danas i naziva se Papanicolaou (Pap) bojanje. Od pedesetih godina prošlog stoljeća papatest postaje idealna metoda prevencije raka vrata maternice koja se proširila u razvijenim zemljama. Papa-test je morfološki test probira za rak koji pomoću analize citologije vrata maternice u pro-

Papa-test je morfološki test probira za rak koji analizom citologije vrata maternice u probiru asimptomatskih žena otkriva predstadije i rane stadije raka vrata maternice. Njegova upotreba dovela je do velikog smanjenja morbiditeta i mortaliteta od raka vrata maternice, pa se smatra najboljim testom probira za rak uopće.

biru asimptomatskih žena otkriva predstadije i rane stadije raka vrata maternice⁷.

Papa-test je jednostavan za primjenu, jeftin, prihvatljiv za pacijentice, a ima zadovoljavajuću osjetljivost i specifičnost⁸. U razvijenim zemljama koristi se u okviru organiziranog nacionalnog programa probira kod kojeg žene na kućnu adresu dobivaju poziv da se odazovu na Papa-test. Rezultati Papa-testa evidentiraju se, analiziraju, a žene se ponovno pozivaju prema protokolu probira



Slika 1. George N. Papanicolaou (1883. – 1962.)

svake pojedine zemlje. Cilj ovakvog načina probira je da se postigne pokrivenost populacije od 80 %⁹. Drugi, lošiji način probira je oportunistički probir, kod kojeg se Papa-test uzima ženama koje same dođu kod liječnika ili ginekologa. Na taj se način često kontroliraju iste pacijentice, pa je pokrivenost populacije znatno niža nego kod organiziranog probira. Nažalost, u brojnim nerazvijenim zemljama svijeta primjena Papa-testa je nezadovoljavajuća ili potpuno nepoznata, pa je u svijetu rak vrata maternice jedan od najčešćih uzroka smrti u žena (9 % od svih smrti od raka u žena)¹⁰. Smatra se da je neprovođenje probira kod djevojaka i žena do 65. godine života najveći čimbenik rizika za razvoj raka vrata maternice¹¹.

U Hrvatskoj je 2012. godine rak vrata maternice bio na 10. mjestu po učestalosti od svih malignoma kod žena s incidencijom 14,4/100.000 žena¹². Trenutačno u Hrvatskoj djeluje 35 citoloških laboratorija u kojima se analiziraju Papa-testovi, a godišnje se u njima pregleda oko 450.000 uzoraka¹³. Više od 40 godina u Hrvatskoj se primjenjivao oportunistički probir, a od 1. 12. 2012. godine provodi se organizirani probir za žene od 25. do 64. godine života. Pozivi stižu poštom od županijskih zavoda za javno zdravstvo, a žene se javljaju primarnom ginekologu i dogovaraju termin za uzimanje Papa-testa. Preporučeni interval između dva uredna Papa-testa je tri godine¹⁴. Rezultati probira za sada su zadovoljavajući, no boljom organizacijom i umrežavanjem na razini države značajniji pomaci ne bi trebali izostati.

Učinkovit probir mora biti isplativ, prihvatljiv za pacijenta, siguran, osjetljiv i treba dijagnosticirati (otkriti) bolest u ranom stadiju, koji omogućava učinkovito liječenje i bolju prognozu za pacijenta¹⁵. Papa-test prepoznaje prekanceroze i njegova upotreba korelira s velikim smanjenjem morbiditeta i mortaliteta od raka vrata maternice, stoga je najbolji morfološki test probira za malignom uopće¹¹.

Posljednjih godina mnoge studije analiziraju vrijednost novih tehnologija kao dodatnih metoda uz Papa-test, ali i kao samostalnih metoda primarnog probira. Testiranje na humani papiloma-virus (HPV), cijepljenje, imunocitokemijski biljezi i automatizirani probir predstavljaju metode koje će u budućnosti pomoći u smanjenju pojavnosti

(incidencije) i smrtnosti od raka vrata maternice, odnosno ostvariti osnovne ciljeve organiziranog probira¹⁵.

UZIMANJE I OBRADA PAPA-TESTA

Uzorak za Papa-test u Hrvatskoj uzima ginekolog, dok u drugim zemljama to mogu raditi liječnici opće medicine i primalje. Kod uzimanja uzorka najvažnije je dobro prikazati cerviks u spekulima i uzeti uzorak s cijele površine vrata maternice (circumferencije), uključujući transformacijsku zonu. Uzorak se može uzeti za konvencionalnu citologiju ili za tekućinsku citologiju. U Hrvatskoj se uglavnom primjenjuje konvencionalna citologija, dok razvijene zemlje u velikoj mjeri koriste tekućinsku citologiju (engl. *Liquid-Based Cytology*; LBC), pa se, primjerice, u Velikoj Britaniji od 2004. godine koristi isključivo LBC u probiru za rak vrata maternice.

Za uzimanje uzoraka za konvencionalnu citologiju ginekolog koristi drvenu ili plastičnu špatulu, tzv. Ayerovu špatulu kojom se zaobljenim krajem dobiva uzorak iz stražnjeg svoda vagine, a s udubljenjem po sredini uzorak s egzocerviksa. Dobiveni stanični uzorak ravnomjerno se prenese na označeno predmetno stakalce. Vaginalni obrisak iz stražnjeg svoda vagine (V) nanosi se do identifikacijskog broja na stakalcu, a do njega cervikalni (C) s egzocerviksa. Potom se četkicom (engl. *cytobrush*) ulazi u endocervikalni kanal i lagano rotira da se dobije adekvatan uzorak iz cervikalnog kanala, endocerviksa (E), koji se također prenosi na stakalce. Ovakvim uzorkovanjem na jednom stakalcu dobivaju se stanice iz vagine, cerviksa i endocerviksa (VCE obrisak). Stakalce se odmah, još vlažno, uroni u 96 %-tni etilni alkohol ili se fiksira pomoću odgovarajućeg sprej-fiksativa. Nakon toga se šalje u citološki laboratorij na daljnju obradu.

U citološkom laboratoriju laboratorijski tehničari pripremaju uzorke za analizu. Stakalca se ručno ili u automatskom bojaču oboje metodom po Papanicolaou, pri čemu se Orange G i eosin Y koriste za bojanje citoplazme, a hematoksilin za bojanje jezgre. Cijanofilne (plave) citoplazme znak su metabolički aktivne stanice (boje se ribonukleinska kiselina i ribosomi), a acidofilne (crvene) citoplazme imaju obilje drugih organela (mitochondrija, lizosoma, neuroendokrinih granula)¹⁵. Obojani se

uzorci uklapaju i prekrivaju pokrovnim stakalcem, a uz identifikacijski broj na stakalcu koji se označuje u ginekološkoj ambulanti nadopisuje se broj laboratorijskog dnevnika. Posebno educirani laboratorijski inženjeri (citotehnolozi, citoskrineri) detaljno svjetlosnim mikroskopom pregledavaju sva vidna polja uzorka. Potpuno uredne (negativne) nalaze rješavaju, a patološke uzorke prosjeđuju liječniku – specijalistu kliničke citologije na detaljnu procjenu abnormalnosti epitela. Citolog konačno upisuje svoj nalaz i preporuku za ginekologa koji je uputio uzorak u citološki laboratorij. Procedura pripreme VCE razmaza ostala je gotovo nepromijenjena od dvadesetih godina prošlog stoljeća kada je Papnicolaou osmislio ovu metodu. Uočeno je da 25 % pogrešaka u probiru nastaje zbog lošeg uzimanja uzorka ili pogrešaka u interpretaciji citotehnologa i citologa¹⁵. Stoga se pojavila potreba osuvremenjivanja metode u svrhu smanjenja ovih nedostataka, a to je tekućinska citologija (LBC).

Uzorak za LBC ginekolog najčešće uzima posebnom metlicom (za uzorkovanje cerviksa i endocerviksa istovremeno) koju potom uranja u bočicu s otopinom za fiksaciju i čuvanje stanica. Metlica se baca, a bočica s uzorkom šalje u citološki laboratorij na daljnju obradu. Na taj način se smanjuje mogućnost pogreške pri prenošenju dijagnostički važnih stanica sa špatule na stakalce. U laboratoriju se u posebnom uređaju za pripremu LBC uzoraka iz bočice automatiziranim procesom stanice obrađuju i prenose na stakalce u tankom sloju u obliku kruga. Ovakvim načinom obrade uzoraka odstranjuju se eritrociti, sluz, granulociti i stanični detritus koji ponekad mogu otežavati analizu uzoraka dobivenih konvencionalnom metodom. LBC metodom smanjuje se postotak neadekvatnih uzoraka na oko 2 %, za razliku od konvencionalnih uzoraka kod kojih se bilježi i do 10 % neadekvatnih uzoraka¹⁵. Također, LBC metodom mogu se izraditi dodatna stakalca iz istog uzorka pa pacijentice ne moraju ponovno dolaziti kod ginekologa, a materijal u bočici može se iskoristiti i za dodatne analize (imunocitokemiju, HPV tipizaciju, biomarkere i sl.). No, potrošni materijal potreban za uzimanje i analizu LBC uzoraka skuplji je od materijala potrebnog za uzimanje i pripremu konvencionalnih uzoraka, stoga znatno povisuje cijenu Papa-testa.

CITOLOGIJA CERVIXSA

U Papa-testu analiziraju se stanice koje su se odluštile, pa on predstavlja uzorak eksfolijacijske citodijagnostike. Analiziraju se citoplazme i jezgre dobivenih stanica. Stanično podrijetlo i diferencijacija određuju se na temelju izgleda citoplazme, a jezgra pruža informaciju o statusu stanice (normalna, upala, hiperplazija, neoplazija)¹¹.

Tri vrste epitela oblažu cerviks:

- neurožnjeli višeslojni pločasti epitel – oblaže egzocerviks i vaginu. Sastoji se od bazalnih stanica smještenih uz bazalnu membranu, parabazalnih, intermedijarnih i superficijalnih (površnih) stanica,
- cilindrični (žljezdani) epitel – oblaže endocerviks (endocervikalni kanal i endocervikalne žlijezde),
- metaplastični pločasti epitel – oblaže transformacijsku zonu (TZ)¹.

Osnovna uloga pločastog epitela je da štiti vaginu i vrat maternice od fizičkih, kemijskih i mikrobioloških utjecaja. Neurožnjeli višeslojni pločasti epitel debljine je oko 0,5 mm. Pločasti epitel kontinuirano sazrijeva od bazalnih stanica do parabazalnih, intermedijarnih i konačno superficijalnih stanica. Sazrijevanjem stanice prema površini postaju plošnate, površina citoplazmi se povećava, a jezgara smanjuje te konačno postaju piknotične u superficijalnom sloju. Sazrijevanjem stanice odnos jezgre i citoplazme (N : C omjer) smanjuje se^{11,15}.

Bazalne i parabazalne stanice su sitne, ovalne stanice do 30 μm u promjeru, koje se zbog dubokog položaja uz bazalnu membranu sluznice vrata maternice rijetko vide u VCE razmazima. Kada su prisutne uočavaju se kao pojedinačne stanice ili manje zbijene nakupine. Ove stanice imaju veliki N : C omjer, ovalne jezgre centralno su smještene, a oko njih nalazi se uski rub cijanofilne citoplazme. Kromatin je grubo zrnat, mogu se vidjeti sitni nukleoli i kromocentri. Parabazalne stanice nalaze se u razmazima kod stanjenog ili oštećenog pločastog epitela, kao što su razmazi atrofičnog epitela kod postmenopausalnih žena te postpartalni i upalni razmazi¹.

Intermedijarne stanice velike su, lagano zaobljene, poligonalne stanice, 30 – 45 μm u promjeru, imaju male ovalne jezgre i obilne svjetloplave citoplazme. Kromatin je fino zrnat, vezikularan i ponekad

se vide istaknute grudice kromatina (kromocentri). Stanice deskvamiraju pojedinačno ili u nakupinama. Superfijalne stanice su poligonalnog oblika, 40 – 50 µm u promjeru, iz najpovršnijeg su sloja pločastog epitela. One predstavljaju potpuno zreli stadij pločastih stanica. Jezgre su male, piknotične, bez strukture, a citoplazme su velike, eozinofilne. Stanice deskvamiraju pojedinačno ili u nakupinama. U fiziološkim uvjetima tijekom reproduktivne dobi u Papa-testu nalaze se uglavnom intermedijarne i superfijalne stanice pločastog epitela¹¹.

Danas se, uz Papa-test, detekcija HPV-a visokog rizika uvodi u probir za rak vrata maternice. Primjena bioloških biljega dodatno pridonosi poboljšanju osjetljivosti i specifičnosti citologije u otkrivanju cervikalnih prekanceroza.

U primjereno uzetim Papa-testovima nađe se između 50.000 i 350.000 staničnih elemenata, a od toga većinu stanica čine pločaste stanice vagine i cerviksa, a manji dio cilindrične stanice iz endocerviksa.

Cilindrični (žljezdani, endocervikalni) epitel sastoji se od jednog reda visokih cilindričnih stanica promjera od 10 – 60 µm i jednog reda rezervnih (nediferenciranih) stanica na bazalnoj membrani. Endocervikalne cilindrične stanice nalaze se pojedinačno ili u nakupinama, obično u vidu pčelinjeg saća, palisada, a razlikuju se dva tipa stanica:

- cilijarne stanice – imaju cilije na terminalnoj ploči, na luminalnom dijelu stanice,
- sekretorne stanice – vrčastog su oblika, sadrže sluz i nemaju cilije.

Jezgre cilindričnih stanica smještene su bazalno, imaju fino zrnati kromatin i dva do tri sitna nukleola. Citoplazme su svjetloplave i fino vakuolizirane^{2,15}.

Metaplastični pločasti epitel nastaje procesom metaplazije, odnosno zamjenom cilindričnog epitela pločastim epitelom, koja počinje na skvamokolumnarnoj granici (mjesto na kojem se dodiruju pločasti i cilindrični epitel). Ženski spolni organi pod utjecajem su hormona estrogena i progesterona, pa se zbog toga i položaj skvamokolumnarne granice tijekom reproduktivnog života mijenja (nalazi se na egzocerviksu, a u postmenopauzi

ulazi u endocervikalni kanal). Tijekom puberteta mijenja se i oblik cerviksa, pa endocervikalni cilindrični epitel izlazi na područje egzocerviksa (ektropij). Cilindrični epitel je tada izložen kiselj okolini vagine (pH = 4,5) i zbog toga dolazi do proliferacije i hiperplazije rezervnih stanica, a sazrijevanjem rezervnih stanica nastaje nezrela, a potom i zrela pločasta metaplazija, odnosno područje transformacijske zone (TZ)¹⁵. Nezrele metaplastične pločaste stanice nalik su na bazalno-parabazalne stanice i mogu imati karakteristike cilindričnih i pločastih stanica, dok su zrele metaplastične pločaste stanice potpuno nalik originalnom pločastom epitelu.

Osim opisanih pločastih i endocervikalnih cilindričnih epitelnih stanica u VCE razmazima (Papa-test) mogu se naći i drugi epitelni i neepitelni elementi. Endometrijske cilindrične stanice normalno se nalaze do dvanaestog dana 28-dnevnog menstruacijskog ciklusa žene. Kod žena starijih od 45 godina s nalazom endometrijskih stanica nakon dvanaestog dana ciklusa, kao i kod nalaza endometrijskih stanica u postmenopausalnih žena, potrebna je daljnja obrada¹⁶. No, ako je potrebno, za adekvatniju procjenu endometrijskih stanica uzima se direktni citološki uzorak iz endometrija (npr. aspirat, „uterobrush“). Osim toga, u VCE razmazima mogu se naći eritrociti, neutrofilni granulociti, eozinofili, plazma-stanice, histiociti, limfociti, fibroblasti i fibrociti, sluz, spermiji, mikroorganizmi (najčešće laktobacili)^{2,15}.

Ako se u Papa-testu nađu abnormalne, patološki promijenjene stanice na osnovi definiranih citomorfoloških kriterija klasificiraju se prema stupnju abnormalnosti i vrsti promijenjenih stanica. Promjena u veličini i obliku jezgre, strukturi kromatina (hiperkromazija, grudanje, neravnomjeran raspored), pojava nukleola, promjena omjera jezgra/citoplazma, glavne su osobine karcinogeneze⁸.

Klasifikacija citoloških uzoraka vrata maternice

U početku se u svrhu ocjene Papa-testa koristila numerička Papanicolaou klasifikacija u pet kategorija (Papa-I do V)⁵. Zbog brojnih novih spoznaja o lezijama vrata maternice i mnogobrojnih modifikacija osnovne klasifikacije, 1988. godine pod pokroviteljstvom američkog Nacionalnog institu-

ta za rak (engl. National Cancer Institute) izrađen je prijedlog nove klasifikacije kao jedinstvenog sustava terminologije i preporuka za kliničku upotrebu¹⁷. Prema mjestu nastanka, odnosno gradu i bolnici u SAD-u naziva se „The Bethesda System” (TBS). U Hrvatskoj se primjenjuje modifikacija Bethesda klasifikacije od 1990. godine¹⁸. Na temelju druge modifikacije TBS-a iz 2001.¹⁹, koju je izradila radna skupina stručnjaka iz cijeloga svijeta, u Hrvatskoj je suradnjom triju centara ginekološke citologije (Zagreb, Rijeka, Osijek) nastala jedinstvena klasifikacija citoloških nalaza vrata maternice nazvana „Zagreb 2002”²⁰.

Ta se klasifikacija danas primjenjuje u svim citološkim laboratorijima u Hrvatskoj, te predstavlja standardizirani obrazac koji sadrži uputnicu i citološki nalaz (slika 2). Na međunarodnoj razini klasifikacija je posljednji put ažurirana 2014. godine¹⁶.

Bethesda klasifikacija – „Zagreb 2002” – opis obrasca

Uputnica

To je početni dio koji ispunjava ordinarij. Sastoji se od općih podataka o pacijentici, uputne dijagnoze, rubrika za reproduktivnu anamnezu, podatka o posljednjoj menstruaciji te podatka o ranijim citološkim i histološkim nalazima, uz she-mu kolposkopskog nalaza. Označavaju se mjesta uzetog obriska: svod rodnice (oznaka V), vrat maternice (oznaka C) i/ili endocervikalni kanal (oznaka E). Uzorak se uobičajeno uzima sa sve tri lokacije.

Citološki nalaz

Ovaj dio ispunjava klinički citolog nakon analize stanica pod svjetlosnim mikroskopom. Sastoji se od :

- dijela koji opisuje primjerenost uzorka
- opće procjene nalaza
- opisne dijagnoze (prisutnost mikroorganizma, neneoplastičnih nalaza, opisa abnormalnih stanica)
- uputa.

Primjerenost uzorka

Označava se zadovoljava li uzorak ili ne zadovoljava za interpretaciju, uz pojašnjenje razloga neprijemljenosti uzorka. Neprijemljenost uzorka može utjecati na točnost nalaza, pa upozorava gineko-

Prezime i ime _____ Djevojačko prezime _____ Datum rođenja _____		Ulica i kućni broj _____ Grad _____ Tel. _____ Datum _____	
Zdravstvena jedinica _____ Br. pacijenta _____		Br. O.O. _____	
P _____ Ab _____ Ciklus _____ ZM _____ Postmenopauza _____	Uzorak _____ Identif.br. _____ Br.lab.dnevnika _____		
KONTRACEPCIJA: HORMONI ULOŽAK DRUGO BEZ _____		V _____ C _____ E _____ Vulva _____	
RANJUI DIJAGNOSTIČKO-TERAPIJSKI POSTUPCI _____		KLINIČKA DIJAGNOZA b.o. drugo _____	
Citološka dg. _____		Potpis ordinarija _____	
Histološka dg. _____			
Drugo: _____			
Liječenje _____			
Napomene: _____			
PRIMJERENOST UZORKA <input type="checkbox"/> Zadovoljava za interpretaciju <input type="checkbox"/> Ne zadovoljava za interpretaciju <input type="checkbox"/> Nije analiziran <input type="checkbox"/> Analiziran, ali nije primjeren za procjenu abnormalnosti epitela Tumačenje za primjerenost uzorka: <input type="checkbox"/> Neločana oznaka <input type="checkbox"/> Razbijeno staklo <input type="checkbox"/> Slabo fiksiran ili slabo očuvan <input type="checkbox"/> Oskudan <input type="checkbox"/> Nema endocervikalnih cilindričnih stanica <input type="checkbox"/> Prekriven leukocitima <input type="checkbox"/> Prekriven levlju <input type="checkbox"/> Razvučen u više razina <input type="checkbox"/> Prisutan strani materijal <input type="checkbox"/> Drugo: _____		Abnormalne stanice <input type="checkbox"/> Skvamozne stanice <input type="checkbox"/> Atipične skvamozne stanice (ASC) <input type="checkbox"/> Neodređenog značenja (ASC-US) <input type="checkbox"/> Ne može se isključiti HSIL (ASC+H) <input type="checkbox"/> Ne može se isključiti invazija <input type="checkbox"/> Skvamozna intraepitelna lezija (SIL) <input type="checkbox"/> Dysplasia levis → CIN I → SIL niskog stupnja <input type="checkbox"/> Dysplasia media → CIN II → SIL visokog stupnja <input type="checkbox"/> Dysplasia gravis → CIN III → SIL visokog stupnja <input type="checkbox"/> Carcinoma in situ <input type="checkbox"/> Plus: promjene povezane s HPV-om <input type="checkbox"/> Početna invazija ne može se isključiti <input type="checkbox"/> Carcinoma planocellulare	
OPĆA PODJELA <input type="checkbox"/> Negativan nalaz na intraepitelnu ili invazivnu leziju <input type="checkbox"/> Abnormalne stanice		<input type="checkbox"/> Glandularne stanice <input type="checkbox"/> Atipične glandularne stanice <input type="checkbox"/> Vjerojatno reaktivne promjene <input type="checkbox"/> Vjerojatno intraepitelna lezija <input type="checkbox"/> Vjerojatno invazivna lezija <input type="checkbox"/> Adenocarcinoma in situ (AIS) <input type="checkbox"/> Adenocarcinoma	
OPISNA DIJAGNOZA Mikroorganizmi <input type="checkbox"/> Bacillus vaginalis <input type="checkbox"/> Miješana flora <input type="checkbox"/> Fungi <input type="checkbox"/> Trichomonas <input type="checkbox"/> Actinomyces <input type="checkbox"/> Gardnerella vaginalis <input type="checkbox"/> Chlamydia trachomatis <input type="checkbox"/> Promjene povezane s HSV-om <input type="checkbox"/> Promjene povezane s HPV-om <input type="checkbox"/> Drugo: _____		<input type="checkbox"/> Atipične stanice neodređenog značenja <input type="checkbox"/> Druge maligne neoplazme UPUTE: <input type="checkbox"/> Ponoviti pretragu <input type="checkbox"/> Ponoviti pretragu nakon liječenja <input type="checkbox"/> Ponoviti pretragu za 4 mjeseca <input type="checkbox"/> Ponoviti pretragu za 6 mjeseci <input type="checkbox"/> Redovita kontrola <input type="checkbox"/> HPV test <input type="checkbox"/> Kolposkopija <input type="checkbox"/> Histologija <input type="checkbox"/> Ekstrateritno <input type="checkbox"/> Daljnja obrada <input type="checkbox"/> Drugo: _____	
Drugi neneoplastični nalazi <input type="checkbox"/> Reaktivne promjene na stanicama izazvane: <input type="checkbox"/> upalom <input type="checkbox"/> zračenjem <input type="checkbox"/> IUD-om <input type="checkbox"/> drugim: <input type="checkbox"/> Reparatorni epitel <input type="checkbox"/> Rezervne stanice <input type="checkbox"/> Parakeratoza <input type="checkbox"/> Diskeratoza <input type="checkbox"/> Hiperkeratoza <input type="checkbox"/> Cilindrične stanice nakon histerektomije <input type="checkbox"/> Endometrijske stanice <input type="checkbox"/> Izvan menstruacije <input type="checkbox"/> u postmenopauzi <input type="checkbox"/> Citohromski status ne odgovara dobi i/ili anamnezi <input type="checkbox"/> Drugo: _____		NAPOMENE: _____ _____ _____	
Primljeno: _____		Odgovoreno: _____	
		Potpis citotehničara: _____	
		Potpis citologa: _____	

Slika 2. Obrazac jedinstvene klasifikacije citoloških nalaza vrata maternice „Zagreb 2002”

loga na ograničenu vjerodostojnost takvog nalaza, na njegovu moguću pogrešku, kao i na potrebu ponavljanja pretrage u svrhu dobivanja točnijeg nalaza. Najčešći uzroci neprijemljenosti uzorka su oskudnost stanica, razmazi razvučeni u više razina, prekrivenost eritrocitima i leukocitima, te nedostatak nalaza endocervikalnih cilindričnih stanica.

Opća podjela

Služi za brzu orijentaciju u smislu negativan/pozitivan nalaz. Negativan nalaz na intraepitelnu ili invazivnu leziju znači da je nalaz uredan, dok nalaz abnormalnih stanica znači nalaz citološki abnormalnih stanica bilo kojeg stupnja abnormalnosti.

Opisna dijagnoza

Obuhvaća nalaz mikroorganizama, druge neneoplastične nalaze i pojašnjenje nalaza abnormalnih stanica.

Mikroorganizmi

Citološka klasifikacija mikroorganizama uključuje bakterije, gljivice, parazite i viruse. Dok se dijagnoza prisutnosti virusa postavlja na temelju njihova citopatskog djelovanja, identifikacija ostalih uzročnika je izravna. U razmazu se mogu prepoznati:

- *Bacillus vaginalis* (Döderleinovi bacilli) – prevladava u normalnoj vaginalnoj flori.
- Miješana flora – označava pojačan broj uvjetno štetnih bakterija, ali ne označava nužno i upalu, smatra se normalnim nalazom.
- Fungi – najčešće nalaz spora i pseudohifa *Candida albicans*.
- *Trichomonas* – nalaz protozoa koji najčešće uzrokuje tešku upalu.
- *Actinomyces* – bakterije koje se najčešće nalaze kod nositeljica intrauterinog uložka ili pesara, ne moraju izazvati upalu.
- *Gardnerella vaginalis* – bakterija koja često izaziva neugodan iscjedak i upalu. Uz miješane bakterije i kokobacile često uzrokuje bakterijsku vaginozu.
- *Chlamidia trachomatis* – jedina se od navedenih mikroorganizama teško uočava u citološkim uzorcima, potrebne su dodatne metode za konačnu dijagnostiku.
- Promjene povezane s HSV-om – tipičnog su izgleda, no vrlo rijetko se citološki otkrivaju, tek kod manifestne infekcije.
- Promjene povezane s HPV-om – imaju vrlo karakterističnu citološku sliku – nalaz koilocita (stanica s velikom nepravilnom svjetlom zonom oko jezgre).
- Drugo – ponekad se vide koki, diplokoki, amebe.

Drugi neneoplastični nalazi

Uključuju različite nalaze i stanja koja detaljnije opisuju citološki nalaz, a često se upotpunjuju s kliničkom slikom pacijentice. To su nalazi upalnih promjena na stanicama, promjena povezanih sa zračenjem ili IUD-om (intrauterini uložak). Citomorfološke karakteristike upale su: vakuolizacija citoplazme, perinuklearni halo, multinukleacija, lagano povećanje jezgre, zadebljanje jezgrine ovojnice, grudast i nepravilan kromatin, kariopiknoza, karioreksa i karioliza. Prisutnost reparacijskog epitela znak je upale i oštećenja tkiva. Mogu

se vidjeti rezervne stanice te parakeratoza, diskeratoza i hiperkeratoza kao elementi poremećaja u sazrijevanju pločastog epitela, što upućuje na reaktivne promjene unutar epitela. Nalaz stanica endometrija u vaginalnom brisu nakon 12. dana menstruacijskog ciklusa, kao i u postmenopazi, smatra se patološkim nalazom i zahtijeva daljnju obradu pacijentica zbog mogućih promjena endometrija. Procjena citohormonskog statusa vrši se prema staničnom sazrijevanju u vaginalnom brisu koji je podložan hormonalnom utjecaju. U postmenopauzi normalan je nalaz atrofičnog pločastog epitela, a pojava intermedijarnih i superficijalnih stanica može nastati zbog pojačanog djelovanja spolnih hormona koje za posljedicu može imati neželjeno bujanje endometrija.

Abnormalne stanice

Skvamozne (pločaste) stanice – promjene su pronađene na pločastim stanicama i svrstane su u tri skupine:

Atipične skvamozne stanice (engl. *atypical squamous cells*; ASC) – nalaze se promjene na stanicama koje su jače od benignih reaktivnih, a kvalitativno i kvantitativno nedovoljno jasne za citološku interpretaciju intraepitelne lezije¹⁷. Svrstavaju se u tri kategorije:

- neodređenog značenja (engl. *atypical squamous cells of undetermined significance*; ASC-US)
- ne može se isključiti skvamozna intraepitelna lezija visokog stupnja – HSIL (engl. *high-grade squamous intraepithelial lesion*; ASC-H)
- ne može se isključiti invazija.

Ova skupina predstavlja „granične” citološke nalaze koji zahtijevaju citološku kontrolu, preporuku HPV testiranja, ponekad kolposkopsku kontrolu, a rijetko i histološku analizu.

Skvamozna intraepitelna lezija (SIL) dijeli se na:

- SIL niskog stupnja (uključuje citološku interpretaciju za *dysplasia levis* ili CIN I, engl. *cervical intraepithelial neoplasia*)
- SIL visokog stupnja (uključuje nalaze *dysplasia media* i *gravis*, *carcinoma in situ*, odnosno cervikalnu intraepitelnu neoplaziju CIN II i CIN III, te sumnju na početnu invaziju).

Kod SIL-a niskog i SIL-a visokog stupnja mogu se naći promjene povezane s HPV infekcijom.

Nalaz SIL-a predstavlja jasan nalaz patološki promijenjenih pločastih stanica koji odgovara intraepitel-

nim promjenama od lake, preko srednje do teške displazije i karcinoma *in situ*. CIN II i CIN III smatraju se predstadijem pločastog karcinoma vrata maternice. Citomorfološke promjene vide se kao promjene na jezgri stanica: povećanje jezgre s poremećajem N : C omjera (engl. *nucleus:cytoplasm*) u korist jezgre, anizonukleoz, polimorfija, bi- i multinukleacija, naborana jezgrina ovojnica, hiperkromazija s grubljim, ali pravilno raspoređenim kromatinom. Ovisno iz kojeg sloja pločastog epitela potječu abnormalne stanice određuje se težina lezije.

Dysplasia levis – promjene na intermedijarnim i superficialnim stanicama.

Dysplasia media – promjenama su zahvaćene i duboke intermedijarne stanice.

Dysplasia gravis i *carcinoma in situ* – promjene na bazalno/parabazalnim stanicama ili na stanicama različitih stupnjeva diferenciranosti, obično s poremećenim sazrijevanjem i orožnjavanjem.

Početna invazija ne može se isključiti – ne može se sa sigurnošću isključiti mogućnost da su abnormalne stanice invadirale u stomu, odnosno „probile” bazalnu membranu.

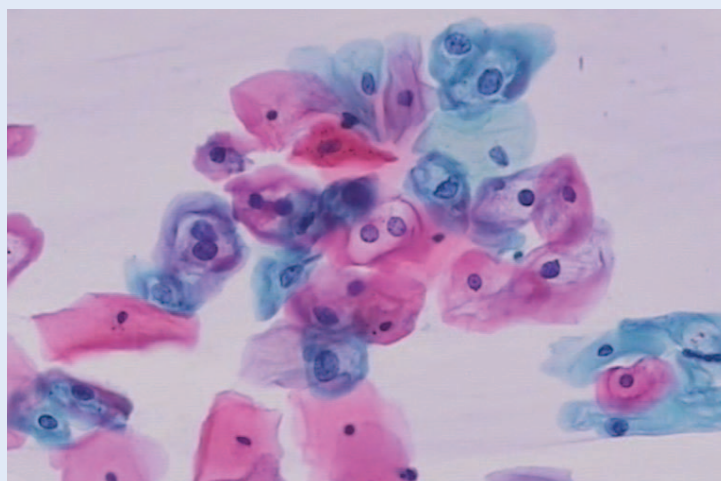
Kod SIL-a niskog stupnja citolog obično preporučuje citološko praćenje (slika 3), dok se kod SIL-a visokog stupnja najčešće preporučuje kolposkopska kontrola i histološka potvrda (slika 4).

Carcinoma planocellulare – jasan nalaz malignih stanica pločastog epitela koji zahtijeva neodgodivu histološku potvrdu (slika 5).

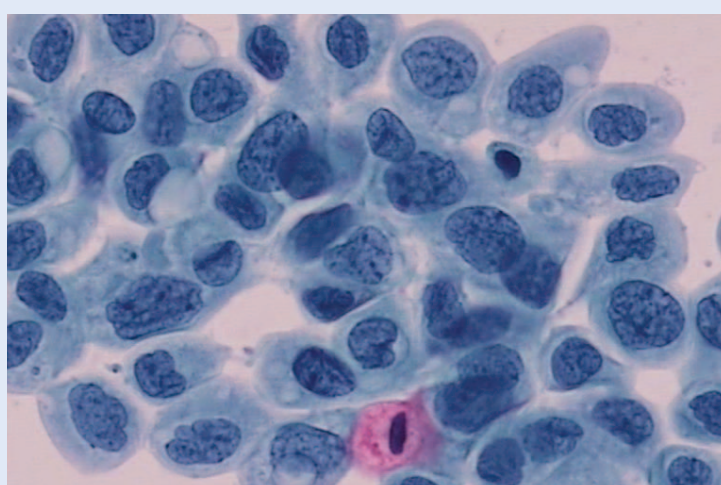
Glandularne (cilindrične) stanice – nalaz abnormalnih cilindričnih stanica podijeljen je u tri kategorije:

1. Atipične glandularne stanice (engl. *atypical glandular cells; AGC*), dijele se na:

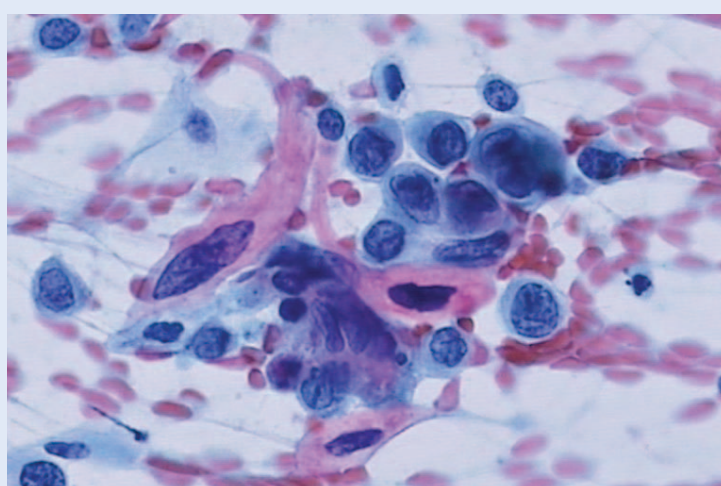
- vjerojatno reaktivne promjene – koje se odnose na promjene na stanicama koje su jače od benignih reaktivnih a kvantitativno i kvalitativno slabije od onih kod intraepitelnih lezija,
- vjerojatno intraepitelna lezija – odnosi se na promjene na stanicama slabijeg i srednjeg inteziteta, bez upalnih promjena na stanicama ili sa sumnjom na AIS, ali bez jasnih kriterija,
- vjerojatno invazivna lezija – odnosi se na promjene suspektne na invazivnu leziju, ali diferencijalnu citološku dijagnozu nije moguće postaviti, najčešće zbog lošije primjerenosti uzorka²⁰.



Slika 3. Stanice pločastog epitela s promjenama koje odgovaraju SIL-u niskog stupnja + HPV. Papanicolaou bojenje, 200 ×



Slika 4. Stanice pločastog epitela s promjenama koje odgovaraju SIL-u visokog stupnja. Papanicolaou bojenje, 400 ×



Slika 5. Stanice pločastog karcinoma. Papanicolaou bojenje, 400 ×

Ova kategorija predstavlja „graničnu” citologiju cilindričnih lezija. Pri sumnji da se radi o epitelu podrijetla iz endocerviksa može se, uz citološku kontrolu, preporučiti HPV test i kolposkopija. Pri sumnji na podrijetlo abnormalnih stanica iz endometrija preporučuje se direktna pretraga sadržaja materijata (aspirat, uterobrush), ultrazvučna pretraga, te histološka potvrda.

Skupina AGC – vjerojatno reaktivne promjene, zahtijeva, prema preporuci ginekologa Hrvatske²¹ i reevaluaciji temeljenoj na citološkoj analizi iz triju centara u Hrvatskoj (Osijek, Rijeka, Zagreb), a prikazanoj na Simpoziju „60 godina ginekološke citologije u ‘Petrovoj’” (7. 3. 2014.), reklasifikaciju u skupinu „Neneoplastične promjene”, uz uvođenje skupine AGC-nespecificirane prema TBS terminologiji^{16,19}.

2. *Adenocarcinoma in situ* (AIS) – odnosi se na leziju podrijetla iz endocervikalnog cilindričnog epitela i zahtijeva kolposkopski pregled i histološku potvrdu. Citomorfološki najznačajnije su promjene u arhitekturi, a nalaze se nakupine poput palisada s pseudostratifikacijom jezgara, rozete, trodimenzionalne nakupine hiperkromatskih stanica s otvorima žlijezda ili fenomenom „perjanice” (ogoljele jezgre na rubu nakupina) (slika 6). U oko 60 % slučajeva prisutne su i promjene na pločastom epitelu.

3. *Adenocarcinoma* – nalaz malignih stanica cilindričnog epitela koji zahtijeva neodgodivu histološku potvrdu.

Uz sve tri kategorije žljezdanih stanica označi se, na osnovi citoloških osobina, moguće podrijetlo

abnormalnih stanica (endocervikalno, endometrijsko, ekstrauterino – najčešće podrijetla iz jajnika ili jajovoda te neodređeno).

Atipične stanice neodređenog značenja – nalaz stanica koje prema svojim citomorfološkim karakteristikama ne odgovaraju niti jednoj opisanoj kategoriji, a nemaju jasne karakteristike maligniteta, kao što su npr. atipične stanice s izrazitim degenerativnim promjenama, atipične stromalne stanice i sl.

Druge maligne neoplazme – nalaz malignih stanica koje mogu biti mezenhimalnog podrijetla, limfomske stanice, stanice melanoma i sl. Ovi rijetki nalazi zahtijevaju histološku kontrolu.

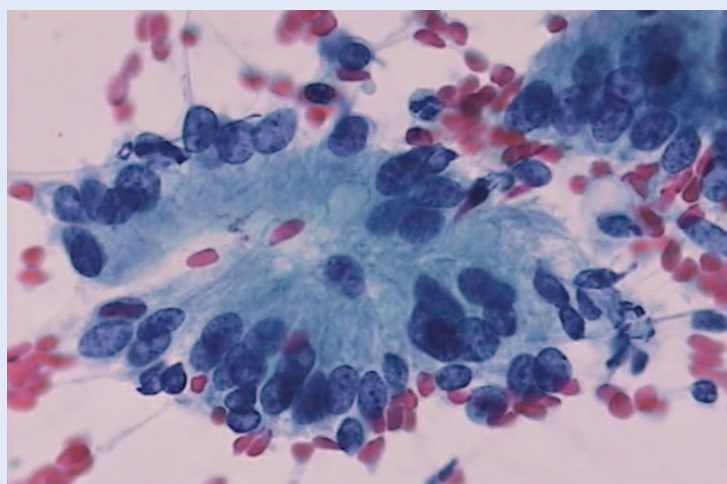
Upute

Upute sadrže preporuke citologa na osnovi citološkog nalaza i kliničkih podataka o pacijentici, kao i prijašnjih nalaza i terapijskih postupaka. Ponavljanje pretrage zahtijeva se kod nezadovoljavajućih uzoraka. Ponavljanje pretrage nakon liječenja traži se kod nalaza stanica s izrazito jakim upalnim promjenama i mnoštvom leukocita, te se ponovno procjenjuje citološki nalaz uzorkovanih stanica. Kod abnormalnog citološkog nalaza, ovisno o stupnju abnormalnosti epitela, preporučuje se ponavljanje pretrage za 4 ili 6 mjeseci, HPV test, kolposkopija i histologija. Histološka dijagnostika uključuje biopsiju egzcerviksa, dijatermalnu eksciziju (LLETZ), konizaciju te eksplorativnu kiretažu kod sumnje na bolest endometrija.

PAPA-TEST I HPV TEST

Veza između HPV infekcije i razvoja raka vrata maternice proučavana je od 70-ih godina prošlog stoljeća. Meisels i Fortin 1976. godine navode prisutnost koilocita u Papa-testu, što povezuju s HPV infekcijom²². Tijekom 1990-ih godina epidemiološke studije potpomognute molekularnom tehnologijom dale su nedvojbene dokaze povezanosti između HPV infekcije i razvoja CIN-a i raka vrata maternice²³.

Oko 50 % spolno aktivnih žena inficira se HPV-om. Kod više od polovine žena HPV infekcija će regresirati tijekom 6 – 12 mjeseci bez ikakvog liječenja, a u više od 90 % žena unutar nekoliko godina²⁴. Infekcija može regresirati bez promjena na epitelu ili se u Papa-testu identificiraju pro-



Slika 6. Stanice adenokarcinoma *in situ*. Papanicolaou bojenje, 400 ×

mjene kao ASC-US ili SIL niskog stupnja. Za razliku od tranzitornih HPV infekcija, oko 5 % infekcija persistira više godina i takve žene su pod povećanim rizikom od nastanka raka vrata maternice²⁵.

Humani papiloma-virusi su DNA virusi i do danas je otkriveno više od 150 tipova, dok je 40 tipova povezano s infekcijom ženske i muške genitalne i perianalne regije. The International Agency for Research on Cancer (IARC) klasificirao je 13 onkogenih HPV tipova (engl. *high-risk*; hrHPV): 16, 18, 31, 33, 35, 39, 45, 51, 52, 56, 58, 59 i 68²⁶. Najzastupljeniji onkogeni tip je HPV 16. Odgovoran za nastanak većine karcinoma i CIN 3 lezija koja se smatra neposrednom prekanceromom. HPV 16 i 18 zajedno odgovorni su za nastanak oko 70 % raka vrata maternice, vagine i anusa te za oko 30 – 40 % karcinoma vulve, penisa i orofarinksa²⁷.

Dokazi o vezi HPV-a i raka vrata maternice doveli su do razvoja niza HPV testova koji se temelje na detekciji virusnog DNA-a ili RNA-a iz cervikalnog brisa. Ne postoji serološki test za detekciju HPV infekcije. Dvije najzastupljenije metode HPV detekcije su hibridizacija s amplifikacijom signala (npr. engl. *Hybrid Capture 2 test*; HC2) i PCR (engl. *polymerase chain reaction*) metoda s amplifikacijom ciljnog DNA-a. Za test je važno da je validiran za kliničku upotrebu, standardiziran i visoko reproducibilan.

Primjena HPV testa

Danas se detekcija visokorizičnog HPV-a uvrstila u probir za rak vrata maternice i to kroz tri modela:

1. Trijažni test za žene s graničnim citološkim nalazom (ASCUS, AGC) i ev. kod SIL-a niskog stupnja HPV test u ovom konceptu probira koristi se kao *refleksni test* nakon citološkog nalaza ASC-US, a u svrhu procjene potrebe za kolposkopijom. Ova metoda posebno je prikladna kod primjene tekućinske citologije jer se HPV test može napraviti iz rezidualnog tekućeg uzorka. Studije su pokazale da trijaža ASC-US-a pomoću HC2 testa ima veću osjetljivost, a jednaku specifičnost u odnosu na ponovljeni Papa-testa u otkrivanju CIN2+ lezija²⁸. No, HPV test u trijaži ASC-US-a nije metoda izbora u žena mlađih od 25 godina zbog velike učestalosti tranzitornih infekcija.

2. Primarni test probira – samostalno ili u kombinaciji s Papa-testom (kotestiranje)

Kontrolirane kliničke studije pokazale su da HPV test ima veću osjetljivost za otkrivanje CIN3+ lezija ali nižu specifičnost u odnosu na Papa-test. Također, HPV test ima visoku negativnu prediktivnu vrijednost te, ako je test negativan, vrlo je nizak rizik za razvoj CIN3+ lezija, što omogućuje produžavanje intervala probira³⁰. Negativne strane primarnog HPV probira odnose se na značajno smanjenje specifičnosti uz povećanje pozitivnih nalaza, kolposkopija i biopsija, kao i povećana detekcija često neprogredirajućih CIN2+ lezija posebno izraženo u mlađim dobnim skupinama.

3. Test praćenja nakon ekscizijskog ili ablativnog liječenja SIL-a visokog stupnja

Dokazano je da pozitivan HPV test nakon liječenja CIN-a ima veću osjetljivost i sličnu specifičnost u usporedbi s ponovljenom citologijom i statusom ekscizijskih rubova³⁰. Iz tih razloga HPV test uveden je u protokole praćenja nakon liječenja CIN-a te se preporučuje dvostruko testiranje Papa-testom i HPV testom šest mjeseci nakon zahvata.

Europske smjernice za osiguranje kvalitete probira za rak vrata maternice iz 2015. godine navode da su konvencionalni Papa-test, validirana LBC cervikalna citologija te validirani testovi za onkogene HPV tipove ravnopravni testovi u primarnom probiru za rak vrata maternice³¹. Samostalni primarni HPV probir preporučuje se samo u sustavu organiziranog programa probira u žena starijih od 35 godina s intervalom probira od 5 godina. Svim ženama s pozitivnim HPV testom mora se napraviti papa-test kao citološka trijaža te se ovisno o nalazu upućuju na kolposkopiju. *Self-sampling* pomoću HPV testa također je prihvaćena metoda primarnog probira ako se žena ne odaziva na pozive.

Hrvatsko društvo za ginekologiju i opstetriciju osnovalo je Radnu skupinu za cervikalne intraepitelne lezije koja je 2012. godine dala preporuke za korištenje HPV testa u probiru za rak vrata maternice³² prema kojima se grupni HPV test koristi za trijažu pacijentica s graničnom citologijom (ASC-US) i nakon konizacije te u primarnom probiru za rak vrata maternice kod žena starijih od 30 godina. Nadalje, genotipizacijski test za HPV 16 i 18 koristi se za procjenu rizika kod AGC neodređenog značenja u okviru multimodalnog pristupa ili uz negativan Papa-test i pozitivan HPV test.

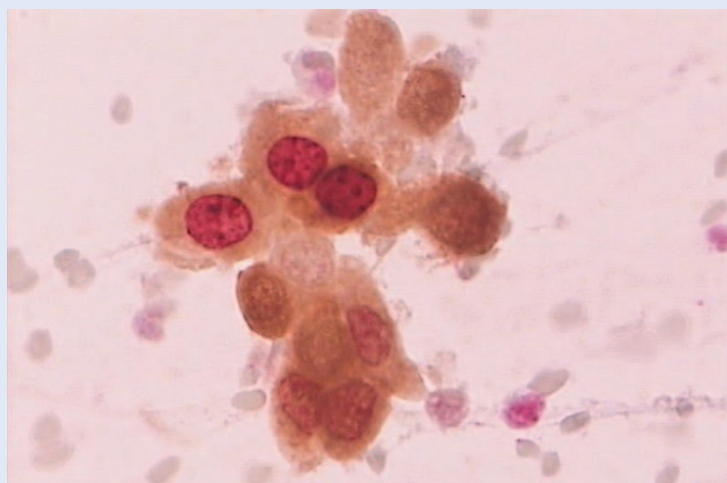
Rastuća saznanja o vezi HPV infekcije i raka vrata maternice dovela su do stvaranja profilaktičkih cjepiva s ciljem primarne prevencije bolesti. Danas se koristi nekoliko komercijalnih cjepiva koja uključuju različite HPV tipove. Poznata su dvovalentna (protiv HPV 16 i 18), četverovalentna (protiv HPV 6, 11, 16, 18) te 9-valentna (protiv HPV 6, 11, 16, 18, 31, 33, 45, 52 i 58) cjepiva. Klinička ispitivanja pokazala su da je HPV cjepivo sigurno i visoko učinkovita protiv anogenitalnih prekanceroza i persistirajućih infekcija kod adolescentica/žena koje ranije nisu inficirane određenim tipovima³³. U većini europskih zemalja djevojčice se cijepuju u dobi od 11 – 13 godina. Cjepivo se aplicira u tri doze. Smatra se da su učinci cijepjenja bolji u organiziranim sustavima nasuprot oportunističkog cijepjenja. Uvođenje cijepjenja zahtijevat će modifikaciju postojećih sustava probira i praćenja cijepjenih žena kod kojih se mogu produžiti intervali kontrola.

BIOLOŠKI BILJEZI U CITODIJAGNOSTICI LEZIJA VRATA MATERNICE

Metode temeljene na biološkim biljezima u novije vrijeme sve češće se primjenjuju na citološkim uzorcima vrata maternice u svrhu poboljšanja osjetljivosti i specifičnosti citologije u otkrivanju lezija visokog stupnja³⁴. Idealnim biomarkerom smatrao bi se onaj koji se može jednostavno koristiti, koji je učinkovit u kliničkoj primjeni te koji može predstavljati dopunu ili zamjenu za Papa-test i HPV test. Najpoznatija i najčešće primjenjiva

metoda na citološkim uzorcima vrata maternice jest dvojno bojenje pomoću p16 i Ki-67 imunocitokemijskih biljega. Biomarker p16 je dio obitelji INK4 proteina uključenog u regulaciju staničnog ciklusa. Protein p16 nastaje kao produkt prekomjerne ekspresije gena nastalog ugradnjom HPV DNA u jezgu pločastih stanica te se smatra i biljegom transformirajuće infekcije koja je preduvjet nastanka teške displazije i pločastog raka³⁵. Nuklearni protein Ki-67 povezan je s regulacijom staničnog ciklusa, podliježe preciznoj regulaciji pomoću sinteze i degradacije proteazama, a prisutan je u svim fazama tijekom staničnog ciklusa, osim u G0 fazi. Protutijelo na Ki-67 boji stanice u proliferaciji, dok su stanice u mirovanju negativne³⁶. Na temelju pretpostavke da kombinacija deregulacije staničnog ciklusa i proliferacijska aktivnost takvih stanica može ukazati na povišen rizik od nastanka teške displazije i raka vrata maternice, kreiran je imunocitokemijski test s dvojnim bojenjem na p16 i Ki-67. To dvojno bojenje omogućava istovremenu primjenu oba biljega na istom uzorku, čime se može analizirati istovremena ekspresija oba biljega u istoj stanici. Imunocitokemijsko bojenje dvojnim biljegom p16/Ki-67 može se primijeniti na reprociranim uzorcima (prethodno obojenim po Papanicolaou metodi), na svježim uzorcima i uzorcima dobivenim metodom tekuće citologije. Pozitivnim rezultatom dvojnog bojenja smatra se zlatno-smeđa do smeđa obojenost citoplazme i jezgre (pozitivan p16 signal) uz istovremeno crveno bojenje jezgre (pozitivan Ki-67 signal) iste stanice, bez obzira na intenzitet (slika 7). Stanice sa samo pozitivnim p16 signalom ili samo pozitivnim Ki-67 signalom, kao i stanice s oba negativna signala smatraju se negativnim nalazom na dvojno bojenje.

Dvojni biljeg p16/Ki-67 je do sada primijenjen na uzorcima citologije vrata maternice u svrhu rane detekcije promjena teškog stupnja i probira za rak vrata maternice³⁷. Evaluacija p16/Ki-67 biljega pokazala je podjednaku osjetljivost i višu specifičnost u usporedbi s grupnim HPV testom u otkrivanju promjena vrata maternice teškog stupnja kod žena s nalazom ASC-US i SIL niskog stupnja u Papa-testu³⁸. Dvojno bojenje također je vrlo korisno u dijagnostici glandularnih lezija vrata maternice³⁹. Budući da p16/Ki-67 dvojno bojenje



Slika 7. p16/Ki-67 pozitivan, CINTec PLUS, 400 ×

uspješno detektira slučajeve teške displazije u citološkim uzorcima abnormalnih Papa-testova, broj kolposkopskih pretraga može se smanjiti gotovo za polovicu, uz bolju procjenu ishoda bolesti od HPV testa^{40,41}.

ZAKLJUČAK

Primjenom Papa-testa u okviru organiziranog probira za rak vrata maternice u mnogim razvijenim zemljama smanjila se incidencija i smrtnost od ove maligne bolesti. U svrhu klasifikacije, standardizacije i bolje reproducibilnosti citoloških nalaza vrata maternice koristi se Bethesda klasifikacija. Uvođenjem tekućinske citologije smanjio se broj neadekvatnih uzoraka. Velik broj zemalja uveo je detekciju visokorizičnog HPV-a u probir za rak vrata maternice i to kao refleksni test, test praćenja ili kao primarni test probira umjesto Papa-testa, odnosno u kombinaciji s Papa-testom (kotestiranje). Na citološkim uzorcima mogu se primijeniti biološki biljezi u svrhu poboljšanja osjetljivosti i specifičnosti citologije u otkrivanju lezija visokog stupnja, a najčešće primjenjivani imunocitokemijski biljeg je dvojno bojenje pomoću p16 / Ki-67. Uz mnoštvo novih saznanja, testova i istraživanja svakim se danom poboljšavaju mogućnosti otkrivanja premalignih promjena i minimalno invazivnih lezija vrata maternice. Stoga uz dobro organizirani probir s kvalitetnom bazom podataka i suvremenim dijagnostičkim metodama u današnje vrijeme niti jedna žena ne bi smjela umrijeti od raka vrata maternice.

Izjava o sukobu interesa: Autori izjavljuju da ne postoji sukob interesa.

LITERATURA

1. Vooijs GP, van Aspert-van Erp AJM, Bulten J. Benign proliferative reactions, intraepithelial neoplasia, and invasive cancer of the uterine cervix. In: Bibbo M, Wilbur DC (eds). *Comprehensive Cytopathology*. 3rd Edition. Philadelphia: Saunders Elsevier, 2008;131-212.
2. Audy-Jurković S. Ginekološka citologija (dijagnostika). In: Šimunić V i sur. (eds.) *Ginekologija*. Zagreb: Naklada Ljevak, 2001;151-60.
3. Papanicolaou GN. New cancer diagnosis. Proceedings of the 3rd race betterment conference; Battle Creek, Michigan, RBF, 1928;528-34.
4. Foote FW, Li K. Smear diagnosis of in situ carcinoma of the cervix. *Am J Obstet Gynecol* 1948;56:335-9.
5. Papanicolaou GN, Traut HF. Diagnosis of uterine cancer by the vaginal smear. New York: The Commonwealth Fund, 1943;46.
6. Papanicolaou GN. A new procedure for staining vaginal smears. *Science* 1942;95:438-9.
7. Vrdoljak-Mozetić D. Papa test danas – nova „Bethesda” klasifikacija. *Medix* 2005;58:85-9.
8. Nanda K, McCrory DC, Myeres ER, Bastian LA, Hasselblad V, Hickey JD et al. Accuracy of the Papanicolaou test in screening and follow-up of cervical cytologic abnormalities: a systematic review. *Ann Intern Med* 2000;132:810-9.
9. Anttila A, Ronco G, Lynge E, Fender M, Arbyn M, Baldaug JJ. Epidemiological guidelines for quality assurance in cervical cancer screening. In: Arbyn M, Anttila A (eds.) *European Guidelines for Quality Assurance in Cervical Cancer*. Luxembourg:Office for Official Publications of the European Communities, 2008;11-53.
10. Bermudez A, Bhatla N, Leung E. Cancer of the cervix uteri. FIGO cancer report 2015. *Int J Gynecol Obstet* 2015;131:588-95.
11. DeMay RM. *The Art & Science of Cytopathology. Exfoliative Cytology – The Pap Smear*. Chicago: ASCP Press 1996;61-119.
12. Registar za rak. Incidencija raka u Hrvatskoj 2012. Bilten br. 37. Zagreb: Hrvatski zavod za javno zdravstvo, 2014.
13. Pajtler M, Audy-Jurković S, Kardum-Skelin I, Mahovlić V, Mozetić-Vrdoljak D, Ovanin-Rakić A. Organisation of cervical cytology screening in Croatia: past, present and future. *Coll Antropol* 2007;31.Suppl.2:47-54.
14. Znaor A, Babić D, Čorušić A, Grce M, Mahovlić V, Pajtler M et al. Prijedlog programa ranog otkrivanja raka vrata maternice u Hrvatskoj. *Liječ Vjesn* 2007;129:158-63.
15. Titmuss E, Adams C. *Cervical cytology: conventional and liquid-based techniques*. London: Royal Society of Medicine, 2007;4-26.
16. Nayar R, Wilbur DC. *The Bethesda System for reporting cervical cytology. Definitions, criteria, and explanatory notes*. 3rd Edition. New York: Springer Science, 2015; 135-240.
17. National Cancer Institute Workshop. The 1988 Bethesda system for reporting cervical/vaginal cytologic diagnoses. *JAMA*1989;262:931-4.
18. Audy-Jurković S, Singer Z, Pajtler M, Dražančić A, Grizelj V. Jedinstvena klasifikacija citoloških nalaza vrata maternice u Hrvatskoj. *Gynecol Perinatol* 1992;1:185-8.
19. Solomon D, Davey D, Kurman R, Moriarty A. The 2001 Bethesda system. Terminology for reporting results of cervical cytology. *JAMA* 2002;287:2114-9.
20. Ovanin-Rakić A, Pajtler M, Stanković T, Audy-Jurković S, Ljubojević N, Grubišić G et al. Klasifikacija citoloških nalaza vrata maternice „Zagreb 2002”. Modifikacija klasifikacije „Zagreb 1990” i „NCI Bethesda system 2001”. *Gynaecol Perinatol* 2003;12:148-53.
21. Radna skupina Cervikalne intraepitelne lezije 2012. Cervikalne intraepitelne lezije: smjernice za dijagnostiku i liječenje. Zagreb: Hrvatski liječnički zbor. Hrvatsko društvo za ginekologiju i opstetriciju, 2012;106-19.
22. Meisels A, Fortin R. Condylomatous lesions of the cervix and vagina. I. Cytologic patterns. *Acta Cytol* 1976;20: 505-9.
23. Walboomers JM, Jacobs MV, Manos MM, Bosch FX, Kummer JA, Shah KV et al. Human papillomavirus is a necessary cause of invasive cervical cancer worldwide. *J Pathol* 1999;189:12-9.

24. Plummer M, Schiffman M, Castle PE, Maucort-Boulch D, Wheeler CM. A 2-year prospective study of human papillomavirus persistence among women with a cytological diagnosis of atypical squamous cells of undetermined significance or low-grade squamous intraepithelial lesion. *J Infect Dis* 2007;195:1582-9.
25. Ho GY, Bierman R, Beardsley L, Chang CJ, Burk RD. Natural history of cervicovaginal papillomavirus infection in young women. *N Engl J Med* 1998;338:423-8.
26. Bouvard V, Baan R, Straif K, Grosse Y, Secretan B, El Ghissassi F et al. A review of human carcinogens-Part B: biological agents. *Lancet Oncol* 2009;10:321-2.
27. Muñoz N, Bosch FX, de Sanjosé S, Herrero R, Castellsagué X, Shah KV et al. Epidemiologic classification of human papillomavirus types associated with cervical cancer. *N Engl J Med* 2003;348:518-27.
28. Arbyn M, Buntinx F, Van Ranst M, Paraskevaidis E, Martin-Hirsch P, Dillner J. Virologic versus cytologic triage of women with equivocal Pap smears: a meta-analysis of the accuracy to detect high-grade intraepithelial neoplasia. *J Natl Cancer Inst* 2004;96:280-93.
29. Ronco G, Giorgi-Rossi P, Carozzi F, Confortini M, Dalla Palma P, Del Mistro A et al. Efficacy of human papillomavirus testing for the detection of invasive cervical cancers and cervical intraepithelial neoplasia: a randomised controlled trial. *Lancet Oncol* 2010;11:249-57.
30. Arbyn M, Paraskevaidis E, Martin-Hirsch P, Prendiville W, Dillner J. Clinical utility of HPV-DNA detection: triage of minor cervical lesions, follow-up of women treated for high-grade CIN: an update of pooled evidence. *Gynecol Oncol* 2005;99:57-11.
31. Ronco G, Arbyn M, Meijer CJLM, Snijders PJF, Cuzick J. Screening for cervical cancer with primary testing for human papillomavirus. In: Antilla A, Arbyn M (eds.) European guidelines for quality assurance in cervical cancer screening. 2nd Edition, Supplement. Luxembourg: Office for Official Publications of the European Communities, 2015;5-43.
32. Radna skupina „Cervikalne intraepitelne lezije 2012”. Cervikalne intraepitelne lezije: smjernice za dijagnostiku i liječenje. S3 postupnik. Zagreb: Hrvatski liječnički zbor. Hrvatsko društvo za ginekologiju i opstetriciju, 2012;51-105.
33. Ema.europa.eu [Internet]. London: European Medicine Agency, Inc. [cited 2016 Jan 20th]. Available from: <http://www.ema.europa.eu/ema/>.
34. Gupta N, Srinivasan R, Rajwanshi A. Functional biomarkers in cervical precancer: an overview. *Diagn Cytopathol* 2010;38:618-23.
35. von Knebel Doeberitz M, Reuschenbach M, Schmidt D, Bergeron C. Biomarkers for cervical cancer screening: the role of p16(INK4a) to highlight transforming HPV infections. *Expert Rev Proteomics* 2012;9:149-64.
36. Brown DC, Gatter KC. Ki67 protein: the immaculate deception? *Histopathology* 2002;40:2-11.
37. Ikenberg H, Bergeron C, Schmidt D, Griesser H, Alameda F, Angeloni C et al. Screening for cervical cancer precursors with p16/Ki-67 dual-stained cytology: results of the PALMS study. *J Natl Cancer Inst* 2013;105:1550-7.
38. Schmidt D, Bergeron C, Denton KJ, Ridder R. p16/Ki-67 dual-stain cytology in the triage of ASCUS and LSIL papanicolaou cytology. *Cancer Cytopathol* 2011;119:158-66.
39. Ravarino A, Nemolato S, Macciocu E, Fraschini M, Senes G, Faa G et al. CINtec PLUS immunocytochemistry as a tool for the cytologic diagnosis of glandular lesions of the cervix uteri. *Am J Clin Pathol* 2012;138:652-6.
40. Wentzensen N, Schwartz L, Zuna RE, Smith K, Mathews C, Gold MA et al. Performance of p16/Ki-67 immunostaining to detect cervical cancer precursors in a colposcopy referral population. *Clin Cancer Res* 2012;18:4154-62.
41. Vrdoljak-Mozetič D, Krašević M, Verša Ostojić D, Štemberger-Papić S, Rubeša-Mihaljević R, Bubonja-Šonje M. HPV16 genotype, p16/Ki-67 dual staining and koilocytic morphology as potential predictors of the clinical outcome for cervical low-grade squamous intraepithelial lesions. *Cytopathol* 2013;26:10.