

# Internistička patologija

---

**Matušan Ilijaš, Koviljka; Lučin, Ksenija; Hadžisejdić, Ita; Đorđević, Gordana; Kovač, Dražen; Jonjić, Nives**

Source / Izvornik: **Medicina Fluminensis : Medicina Fluminensis, 2016, 52, 314 - 323**

**Journal article, Published version**

**Rad u časopisu, Objavljena verzija rada (izdavačev PDF)**

[https://doi.org/10.21860/52;3\\_314](https://doi.org/10.21860/52;3_314)

Permanent link / Trajna poveznica: <https://um.nsk.hr/um:nbn:hr:184:262821>

Rights / Prava: [In copyright](#)/[Zaštićeno autorskim pravom.](#)

Download date / Datum preuzimanja: **2024-07-23**



Repository / Repozitorij:

[Repository of the University of Rijeka, Faculty of Medicine - FMRI Repository](#)



# Internistička patologija

## Internistic pathology

Koviljka Matušan Ilijaš\*, Ksenija Lučin, Ita Hadžisejdić, Gordana Đorđević, Dražen Kovač,  
Nives Jonjić

Zavod za patologiju i patološku anatomiju,  
Medicinski fakultet Sveučilišta u Rijeci,  
Rijeka

**Sažetak.** Internistička patologija relativno je nov pojam koji obuhvaća dio patologije koji se bavi patohistološkom dijagnostikom pretežito netumorskih stanja, a u manjoj mjeri tumora, u različitim granama interne medicine, poput pulmologije, hematologije, nefrologije, gastroenterologije, dermatologije i imunologije. Uvidom u morfološke promjene bolesnih tkiva patolog postavlja dijagnozu koja se uz dodatne kliničke podatke dorađuje, međutim, patolog često odmah postavlja i definitivnu dijagnozu koja određuje daljnji tijek liječenja pacijenta. Internistička patologija obuhvaća vrlo složen i sofisticiran sustav dijagnostike u patologiji koji implementira bazičnu patohistološku dijagnostiku upotpunjenu histokemijskim, imunohistokemijskim, imunofluorescentnim i molekularnim tehnikama te elektronskomikroskopskom analizom. Oskudnost tkiva dobivenog pretežito tijekom različitih endoskopskih procedura te putem biopsije uglavnom jedna je od osobitosti ove grane patologije. Interpretacija promjena u analiziranim stanicama i tkivima često je ograničena dostupnošću kliničkih podataka o pacijentovu stanju, a korelacija morfoloških promjena s kliničkim podacima neophodna za ispravno postavljanje konačne dijagnoze. Iz navedenog se može zaključiti kako je internistička patologija dijagnostički vrlo zahtjevna i izazovna grana patologije koja koristi najsuvremenije pomoćne alate u cilju spoznaje patološkog supstrata bolesti, kako poznatih tako i novih internističkih entiteta.

**Ključne riječi:** biopsija; dijagnoza; interna medicina; mikroskopija; patologija

**Abstract.** Internistic pathology is a relatively new term that covers a part of the pathology which deals with the histopathologic diagnosis of predominantly non-tumor conditions, and to a lesser extent of the tumor, inside the various branches of internal medicine, such as pulmonology, hematology, nephrology, gastroenterology, dermatology and immunology. After examination of the morphological changes of diseased tissue the pathologist designates diagnosis that is worked out with additional clinical data. However, a pathologist often sets the definitive diagnosis immediately that determines the further course of the patient's treatment. Internistic pathology includes a complex and sophisticated system of diagnostics in pathology that implements basic pathohistological diagnostics integrated with histochemical, immunohistochemical, immunofluorescence and molecular techniques as well as electron microscopic analysis. Paucity of tissue obtained mainly during various endoscopic procedures and through the needle biopsy is one of the peculiarities of this pathological branch. Interpretation of changes in the analyzed cells and tissues is often limited by the availability of clinical data on the patient's condition and the correlation of morphological changes with the clinical data is necessary to complete the diagnosis properly. From the above it can be concluded that from the diagnostic point of view the internistic pathology is very demanding and challenging branch of pathology that uses the most recent tools to acquire the knowledge of pathological substrate of disease for known as well as for unknown clinical entities.

**Key words:** biopsy; diagnosis; internal medicine; microscopy; pathology

**\*Dopisni autor:**

Doc. dr. sc. Koviljka Matušan Ilijaš, dr. med.  
Zavod za patologiju i patološku anatomiju,  
Medicinski fakultet Sveučilišta u Rijeci,  
Rijeka  
Braće Branchetta 20, 51 000 Rijeka  
e-mail: koviljka.matusan@medri.uniri.hr

<http://hrcak.srce.hr/medicina>

## UVOD

Razvoj suvremene medicine nužno je doveo do podjele unutar pojedinih specijalnosti s ciljem održavanja i podizanja kvalitete medicinske struke. Paralelno s formiranjem subspecijalističkih područja u, prije svega, internoj medicini, istovjetan proces teče i u drugim specijalističkim područjima pa tako i patologiji. Formiraju se područja patologije vezana uz organske sustave, ali se izdvajaju i dvije velike grane patologije temeljem vrste materijala te prije svega drugačijeg dijagnostičkog algoritma i opsega dijagnoza: kirurška patologija i internistička patologija. Prva je grana vezana uz obradu kirurškog materijala i usmjerena je većim dijelom na dijagnostiku tumora različitih organskih sustava i usku suradnju s jedne strane kirurga, a s druge onkologa. Druga grana, internistička patologija obrađuje materijal dobiven različitim endoskopskim i iglenim biopsijama ciljnih organa svake pojedine subspecijalističke grane interne medicine i uključuje većinom netumorsku patologiju (npr. upalne infektivne i imunološki posredovane bolesti, metaboličke bolesti, specifične skupine entiteta kao što su bolesti plućnog intersticija, anemije i druge hematološke diskrazije te dermatoze). U nekim slučajevima, ovisno o kliničkoj prezentaciji pacijenta, od patologa se traži da razgraniči neoplastični od neneoplastičnog procesa te u nekim prilikama da definira prekancerozno stanje, npr. sluznice želuca u sklopu kroničnog gastritisa ili

hepatocita u kroničnom hepatitisu. Pritom patolog usko surađuje s liječnikom internistom koji rukovodi dijagnostičkim postupkom i usmjerava obradu pacijenta prema određenim potrebnim dijagnostičkim postupcima, pa tako i prema uzimanju bioptičkog materijala endoskopskim zahvatom ili iglenom biopsijom. Tijekom posljednjih 15-ak godina porast biopsija u svim područjima internističke patologije govori u prilog stavljanja težišta na patologiju kao vrlo važan instrument u procesu postavljanja dijagnoze u domeni interne

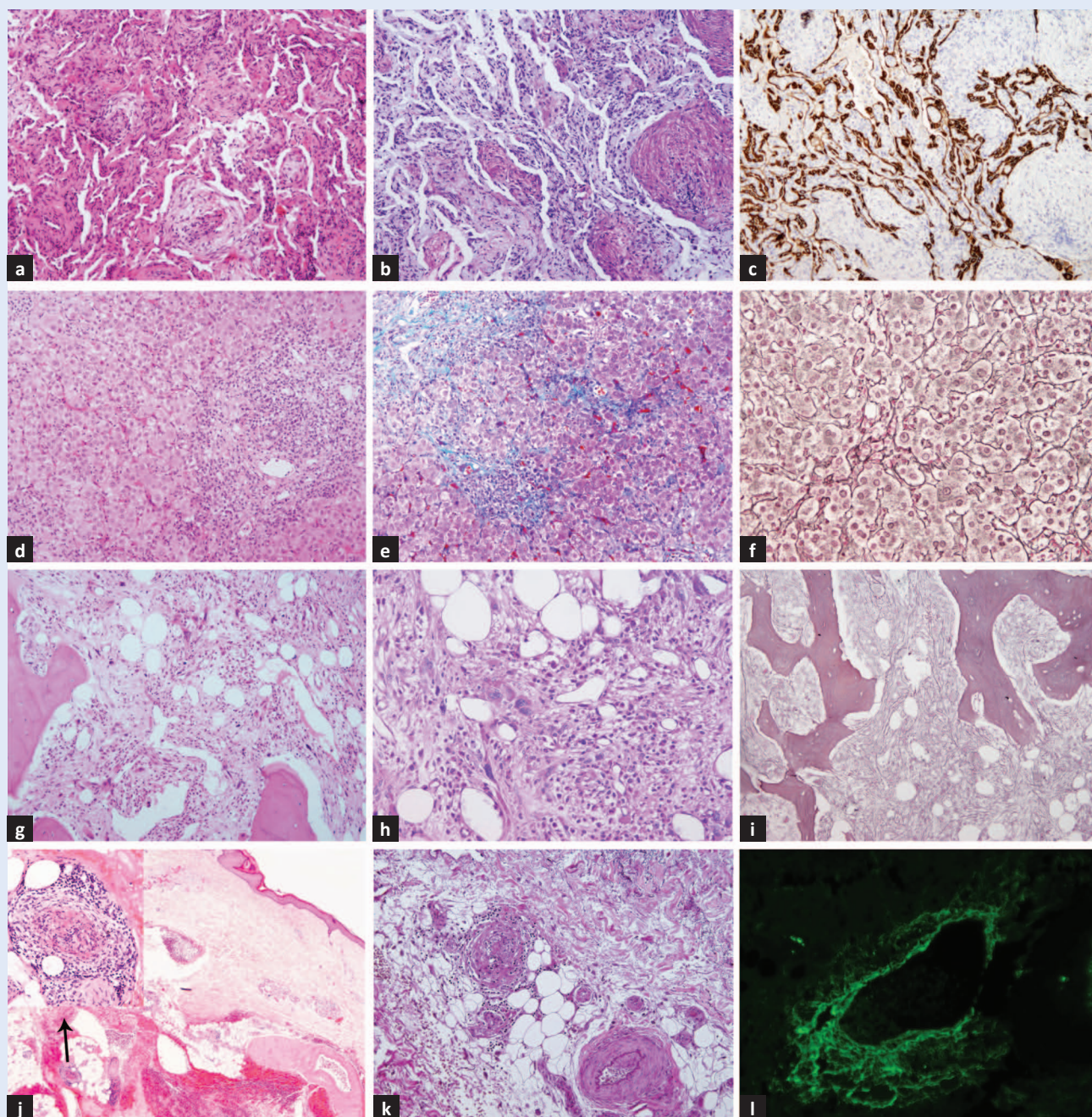
Internistička patologija je specifična grana patologije karakterizirana patohistološkom analizom oskudnih uzoraka tkiva koji predstavljaju samo djeliće bolesnog organa. Za interpretaciju promjena u primljenom materijalu nužna je korelacija s kliničkim i laboratorijskim podacima pacijenta.

medicine. U odnosu na resecirani materijal koji se obrađuje u sklopu kirurške patologije, u internističkoj je patologiji količina analiziranog materijala mnogostruko manja, nerijetko vrlo oskudna u vidu 1 – 2 kubna milimetra pa je iznimno važno vrlo pažljivo planirano rukovođenje bioptičkim materijalom, kako bi bio dostatan za procesiranje svih potrebnih dodatnih specijaliziranih tehnika (tablica 1). Tehnološki napredak te, naravno, napredak znanosti u medicini odrazio se i u pojavi novih i unaprjeđenju postojećih specijaliziranih tehnika u patologiji, kao što je imunohistokemija<sup>1</sup>

**Tablica 1.** Karakteristike bioptičkog materijala prema područjima internističke patologije

Područje	Vrsta materijala	Uobičajena veličina materijala (mm)	Uobičajene dodatne patohistološke metode
Patologija plućnog intersticija	endoskopska biopsija plućnog tkiva	3 – 6 komadića veličine 2 × 3	Giemsma, Mallory
Patologija koštane srži	iglena biopsija koštane srži	cilindar veličine 1 – 2 × 20	Giemsma, PAS, Berlinsko modriilo, Gomory
Nefropatologija	iglena biopsija tkiva bubrega	1 – 2 cilindra veličine	PAS, Mallory, Masson, Jones, IF, EM
Patologija probavnog trakta	endoskopska biopsija sluznice želuca, tankog i debelog crijeva	3 – 6 komadića veličine 2 × 3	Kreyberg, Giemsma
Patologija jetre	iglena biopsija tkiva jetre	cilindar veličine 1 × 20	PAS, PAS-d, Berlinsko modriilo, Victoria blue, Mallory, Gomory
Dermatopatologija i imunopatologija	incizijska/ekscizijska biopsija kože	isječak kože veličine 5 – 10 × 10 – 15	PAS, Grocott, Ziehl-Neelsen, van Gieson elastica, IF

PAS – Periodic acid-Schiff, IF – imunofluorescentni mikroskop, EM – elektronski mikroskop, PAS-d – Periodic acid-Schiff-diastaza



**Slika 1.** Prikaz tehnika koje se koriste u dijagnostičkom algoritmu pojedinih područja internističke patologije. Uzorak organizirajuće pneumonije u transbronhalnoj biopsiji pluća (a – HE bojenje pokazuje da se radi o patologiji plućnog intersticija, povećanje  $\times 100$ ; b – Giemsa bojenje potvrđuje prisutnost fibroblastnih pupoljaka, povećanje  $\times 100$ ; c – imunohistokemijsko bojenje pan-citokeratinom čini uočljivim zadebljanje alveolarnih septa, povećanje  $\times 100$ ).

Akutni hepatitis u perkutanoj biopsiji jetre (d – HE bojenje prikazuje kronični upalni infiltrat u portalnim prostorima sa širenjem u režnjiće, povećanje  $\times 100$ ; e – Mallory bojenje potvrđuje početno odlaganje kolagena na mjestima upale, povećanje  $\times 100$ ; f – Gomory bojenje čini uočljivim područja nekroze hepatocita, povećanje  $\times 200$ ). Primarna mijelofibroza u bioptatu koštane srži (g – HE bojenje prikazuje odlaganje veziva u intersticiju te umnožene atipične megakariocite uz redukciju ostalih stanica hematopoeze, povećanje  $\times 100$ ; h – PAS bojenje čini uočljivima umnožene megakariocite te vizualizira mijelopojezu, povećanje  $\times 200$ ; i – Gomory bojenje prikazuje izrazito umnožena retikulinska vlakna u intersticiju kao dokaz fibroze, povećanje  $\times 100$ ).

Leukocitoklastički vaskulitis u supkutanom masnom tkivu (j – HE bojenje prikazuje svježe krvarenje u supkutanom masnom tkivu u središtu kojeg se nalazi krvna žila sa znakovima vaskulitisa, povećanje  $\times 20$ , odnosno  $\times 100$  manja slika u gornjem lijevom uglu; k – Van Gieson elastica bojenje prikazuje diskontinuitet elastičnih vlakana stijenke krvne žile, povećanje  $\times 100$ ; l – taloženje fibrinogena u stijenci krvne žile prikazano imunofluorescentnom tehnikom, povećanje  $\times 200$ ).

i imunofluorescentna tehnika<sup>2</sup>, niz molekularnih tehnika<sup>3</sup> te analiza tkiva elektronskim mikroskopom<sup>4</sup> (slika 1).

#### PATOLOGIJA PLUĆNOG INTERSTICIJA

U kliničkom smislu uključuje promjene tkiva pluća u sklopu različitih opstruktivnih i restriktivnih bolesti te bolesti pleure. S patohistološkog stajališta odnosi se prvenstveno na netumorsku patologiju bronha i bronhiola, alveola i alveolarnih septa te krvnih žila i pleure. Uključuje brojne patohistološke entitete koji se obično klasificiraju u

nekoliko skupina<sup>5</sup>: difuzno alveolarno oštećenje i organizirajuća pneumonija, idiopatske intersticijske pneumonije, lijekovima inducirane bolesti pluća, pneumokonioze, imunološke bolesti pluća, sistemske bolesti koje zahvaćaju pluća, plućni vaskulitisi, plućne infekcije, granulomatozne bolesti pluća te plućna hipertenzija. Uzorci tkiva su dobiveni prvenstveno tijekom bronhoskopije, koja predstavlja i najmanje invazivnu metodu uzimanja tkiva, iako se pritom dobiva i najmanje materijala, citološkog ili histološkog (tablica 2)<sup>6</sup>. U ovoj metodi koristi se ili endobronhalni pristup kojim

**Tablica 2.** Dijagnostičke tehnike uzorkovanja, dobiveni uzorci, uobičajene provedene analize (prilagođeno prema ref. 6)

<b>Sputum</b>	Citološki razmazi i centrifugirani preparati Fiksirani ili sušeni na zraku, zatim obojani za citopatološku analizu Mikrobiološke kulture prema indikaciji
<b>Bronhoskopija s:</b>	
<b>ispiranjem</b>	Citološki razmazi i centrifugirani preparati Fiksirani ili sušeni na zraku, zatim obojani za citopatološku analizu Mikrobiološke kulture prema indikaciji
<b>četkanjem</b>	Citološki razmazi i centrifugirani preparati Fiksirani ili sušeni na zraku, zatim obojani za citopatološku analizu Mikrobiološke kulture prema indikaciji
<b>endobronhalnom biopsijom</b>	Bioptički uzorak dobiven kliještima, 2 – 3 mm veličine Fiksiran i procesiran za patohistološku analizu Mikrobiološke kulture i druga testiranja prema indikaciji
<b>transbronhalnom biopsijom</b>	Bioptički uzorak dobiven kliještima, 2 – 3 mm veličine Fiksiran i procesiran za patohistološku analizu Mikrobiološke kulture i ostale analize prema indikaciji
<b>bronhoalveolarnom lavažom (bal)</b>	Citološki razmazi i centrifugirani preparati Fiksirani ili sušeni na zraku, zatim obojani za citopatološku i biokemijsku analizu Mikrobiološke kulture i ostale analize prema indikaciji
<b>transbronhalnom aspiracijom tankom iglom</b>	Citološki razmazi i centrifugirani preparati Fiksirani ili sušeni na zraku, zatim obojani za citopatološku analizu Mikrobiološke kulture i ostale analize prema indikaciji
<b>Kirurška klinasta biopsija pluća (videoasistirana ili otvorena)</b>	3 do 5 cm perifernog tkiva pluća koje uključuje pleuru i alveolarne prostore Fiksiran i procesiran za patohistološku analizu Mikrobiološke kulture i ostale analize prema indikaciji
<b>Transtorakalna iglena biopsija i aspiracija</b>	Fragment/i iglenog bioptata, citološki razmazi i centrifugirani preparati Razmazi i stanični preparati: fiksirani ili sušeni na zraku, zatim obojani za citopatološku analizu, specijalna bojanja za mikroorganizme i druge specijalizirane tehnike prema indikaciji Igljeni bioptati: fiksirani i procesiran za patohistološku analizu Mikrobiološke kulture i druge specijalizirane analize prema indikaciji
<b>Torakocenteza</b>	Citološki razmazi i centrifugirani preparati Fiksirani ili sušeni na zraku, zatim obojani za citopatološku analizu Mikrobiološke kulture, biokemijske i druge specijalizirane analize prema indikaciji

se uzima dio stijenke bronha, ili se koristi transbronhalni pristup kojim se mogu dobiti alveolarne i ostale pridružene strukture tkiva pluća. Tijekom postupka se uz spomenuto može dobiti i više različitih citoloških uzoraka, kao što je navedeno u tablici 2. Rjeđe se koristi iglena perkutana ili transtorakalna biopsija. Optimalna je, iako i najinvasivnija metoda, u kojoj se dobiva i najviše materijala, otvorena biopsija pluća. Pritom se kirurškim putem otvara grudni koš i ciljano uzima dio tkiva pluća. VATS (engl. *video-assisted thora-*

Pojedina područja internističke patologije, poput analize bioptata bubrega ili koštane srži, predstavljaju najsloženije dijagnostičke postupke u patologiji, između ostalog zbog potrebe za opsežnim dodatnim analizama tkiva za koje je potrebna pažljivo planirana raspodjela bioptičkog materijala.

*scopic surgery*) metoda se danas češće koristi od otvorene biopsije pluća i ona pomiruje, s jedne strane, manje invazivni pristup sa, s druge strane, zadovoljavajućom količinom bioptičkog materijala za dijagnostiku intersticijskih bolesti pluća<sup>5</sup>. Kako bi se postigla uspješna kliničko-patološka korelacija iznimno je važno da se uzorak za analizu ciljano uzima iz dijela pluća koji sadrži naj-reprezentativnije patološke promjene važne za postavljanje dijagnoze, stoga je nužna detaljna radiološka obrada pacijenta prije uzimanja biopsije bilo kojom od navedenih metoda, a MSCT (engl. *multi-slice computer tomography*) pritom predstavlja *zlatni standard*. Ova radiološka metoda generira za patologa svojevrsnu makroskopsku sliku organa s detaljnim opisom veličine, rasporeda i kvalitete promjena te je nerijetko i sama za sebe dovoljna za postavljanje dijagnoze. Vezano uz to, patohistološka analiza stoga je ponekad samo potvrda prethodne kliničke dijagnoze ili se potreba za njom javlja kada se pojave neki novi momenti u kliničkoj slici određene bolesti ili se, naravno, radi tek o inicijalnoj obradi pacijenta s nekom plućnom simptomatologijom. Osim standardne analize patohistoloških preparata obojenih hemalaun-eozinom (HE), primjenjuju se i ostale dijagnostičke metode kao što su histokemija i imunohistokemija (tablica 1, slika 1), a elek-

tronskomikroskopska analiza uzoraka tkiva pluća koristi se u rijetkim indiciranim slučajevima. Važno je naglasiti da je, s obzirom na iznimno brojne prije spomenute patohistološke entitete koje susrećemo u uzorcima tkiva pluća te s obzirom na često neravnomjerno zahvaćanje tkiva pluća s patološkim promjenama, veličina uzorka koji analizira patolog proporcionalna s dijagnostičkom razinom. Naime, s obzirom na to da nema uvida u morfološke promjene u ostatku pluća, patolog se u malim uzorcima može izjasniti samo o određenom morfološkom uzorku (npr. difuzno alveolarno oštećenje ili organizirajuća pneumonija) koji tada pulmolog uklapa u određenu kliničku sliku i postavlja konačnu dijagnozu. Na većim kirurškim uzorcima tkiva, gdje se uz bolesna područja nalaze i zdrava tkiva pluća, može se dobiti uvid u raspored promjena te učiniti i više kvalitetnih dodatnih analiza, pa tada patolog može postaviti i definitivnu dijagnozu.

## HEMATOPATOLOGIJA

Hematopatologija obrađuje uz hematološke neoplazme i čitav niz neneoplastičkih tzv. reaktivnih stanja, poput infekcija, imunoloških, metaboličkih i jatrogenih bolesti, a uključuje i obradu anemija, leukopenija i trombocitopenija<sup>7</sup> (tablica 3). Pritom se analizira prvenstveno koštana srž koja može biti primarno ili sekundarno zahvaćena, a u manjoj mjeri drugi limfatični organi poput limfnih čvorova ili slezene. Također se patohistološkom analizom koštane srži može potvrditi ili isključiti hematološka neoplazma i to u smislu inicijalne dijagnoze akutne ili kronične leukemije ili određivanja stadija bolesti kod limfoma. Biopsijom koštane srži se obavlja i praćenje pacijenta bez tegoba, ali s različitim laboratorijskim abnormalnostima poput, primjerice, monoklonalne gamapatije. Vrijedi pravilo da je pregled koštane srži indiciran uvijek kada postoji hematološka abnormalnost koju klinički i laboratorijski podaci ne mogu objasniti. Bioptat koštane srži je cilindar tkiva najmanje 2 cm dug, obično uzet sa stražnjeg dijela grebena ilijačne kosti uglavnom jedne strane, a obostrano u slučaju određivanja stadija bolesti novotvorina. Uobičajeno je da se u istom aktu uzimaju i drugi uzorci, poput aspirata za citološku analizu i imunofenotipizaciju te po potre-

**Tablica 3.** Indikacije za pregled koštane srži (prilagođeno prema ref. 7)

Dijagnostička svrha
Neobjašnjiva citopenija ili citoza
Dijagnoza hematopoetskih neoplazmi i obrada zbog prisutnosti blasta ili drugih abnormalnih stanica u krvi
Obrada mastocitoze, amiloidoze i metaboličkih (lizosomskih) bolesti nakupljanja
Obrada monoklonskih gamopatija
Obrada vrućice nepoznatog podrijetla
Obrada splenomegalije ili druge organomegalije
Određivanje stadija zloćudne bolesti
Određivanje stadija limfoma
Otkrivanje metastatskih tumora
Praćenje
Praćenje nakon indukcijske kemoterapije akutne leukemije, a rjeđe, prije i za vrijeme konsolidacijske kemoterapije ili kemoterapije održavanja
Određivanje stadija bolesti nakon liječenja limfoma
Praćenje nakon transplantacije hematopoetskih matičnih stanica
Praćenje pacijenta s aplastičnom anemijom, Fanconijevom anemijom ili paroksizmalnom noćnom hemoglobinurijom za razvoj mijelodisplastičnog sindroma
Praćenje toksičnosti i antitumorskih učinaka lijekova

bi mikrobiološki uzorci koštane srži. Pored uske zone kortikalne kosti cilindar mora sadržavati očuvane intertrabekularne prostore spongiozne kosti bez artefakata, kako bi bio reprezentativan uzorak za analizu promjena stanica hematopoeze, ali i ostalih struktura poput gredica, strome i krvnih žila. Laboratorijsko procesiranje cilindra koštane srži složeno je i dugotrajnije od procesiranja ostalih tkivnih cilindara, jer osim uobičajenih stepenica sadrži i korak dekalcinacije koji se mora pomno nadzirati u odgovarajućem mediju s ciljem održavanja optimalne morfologije, ali i antigeničnosti tkiva za daljnje imunohistokemijske analize. Osim standardnog HE bojanja neophodne su histokemijske metode poput Giemsa bojenja, koje omogućava detaljnu analizu staničnih detalja, PAS (engl. *Periodic acid-Schiff*) bojenje koje razlučuje eritro od mijelopoeze, Berlinsko modriilo za dokaz hemosiderinskog pigmenta te Gomory bojenje za prikaz retikulinskih niti intersticija (slika 1). Patohistološka analiza, temeljena na relativno malenom uzorku, vremenski je dugotrajna zbog, s jedne strane, samog tehničkog procesa dekalcinacije tkiva, a s druge strane dugotrajne mikroskopske analize tkiva od strane patologa i spada među najzahtjevnije pretrage u patologiji. U interpretaciji promjena koštane srži izrazito je važna i neophodna korelacija morfoloških promjena koštane srži s kliničkim podacima.

U konačnici je donošenje zaključka za patologa često izrazito teško i kompleksno zbog potrebe za detaljnim često nedostupnim ili polovičnim kliničkim i laboratorijskim podacima. Od ostalih dodatnih metoda u patologiji u morfološkoj analizi koštane srži može se koristiti imunohistokemija, prvenstveno za isključenje ili potvrdu prisutnosti leukemije/limfoma te njihovu kategorizaciju, ali i kod, primjerice, razlučivanja mijelo od eritropoeze u sklopu obrade npr. megaloblastične anemije te određivanja količine nezrelih oblika u obradi, primjerice, mijelodisplastičnog sindroma. Također se u indiciranim slučajevima može učiniti molekularna analiza koštane srži na određene genske i citogenetske abnormalnosti u sklopu, primjerice, obrade aplastične anemije ili mijelodisplastičnog sindroma.

#### NEFROPATOLOGIJA

Ovaj dio internističke patologije usmjeren je prema glomerulopatijama te bolestima tubulointersticija. Obrađuje široku paletu bolesti koje inicijalno pogađaju glomerule i pretežito su imunološki posredovane, zatim tubule te krvne žile<sup>8</sup>. Patofiziološki proces može primarno zahvatiti bilo koji histološki odjeljak tkiva bubrega, ali u konačnici dovodi do promjena u preostalima. Isto tako, bubreg može biti jedini zahvaćeni organ u, primjerice, takozvanim primarnim glomerulopatijama

kao što je bolest minimalnih promjena, ili može biti dio sustavnog zahvaćanja organa u sklopu, primjerice, sistemnog eritematoznog lupusa. Osim spomenutih imunološki posredovanih mehanizama oštećenja tkiva bubrega, postoje i drugi mehanizmi oštećenja u sklopu, primjerice, šećerne bolesti, hipertenzije, amiloidoze, AIDS-a ili se radi o kongenitalnoj glomerulopatiji poput Alportovog sindroma. Biopsija bubrega je vid iglene biopsije pod kontrolom ultrazvuka i rutinski je postupak te *zlatni standard* u dijagnostici različitih kliničkih bubrežnih sindroma poput nefrotskog i nefritičkog sindroma, brzoprogresivnog glomerulonefritisa, zatajenja bubrega ili asimptomatske proteinurije i/ili hematurije. Osim spomenutog, biopsija bubrega je nezaobilazni korak u dijagnostici odbacivanja transplantiranog bubrega, a može se vršiti i pretransplantacijska procjena donatorskog bubrega. Osim indikacijske biopsije kod sumnje na odbacivanje transplantata, tzv. protokol biopsije u razmacima od 3 i 6 mjeseci iznimno su važne za detekciju supkliničkog odbacivanja transplantata. Dijagnostika bolesti bubrega složena je, jer zahtijeva puno informacija, od kliničkih do patohistoloških, temeljem biopsije bubrega nakon koje slijedi složena analiza tkiva. S obzirom na to da se interpretacija biopsije bubrega izvodi na više razina, potreban je i adekvatan materijal u vidu najmanje 10-ak, u idealnim uvjetima 20-ak glomerula u bioptičkom cilindru. Isto tako je po pristizanju tkivnog cilindra u transportnom mediju potrebno promptno, bez odlaganja obaviti raspodjelu cilindra za pojedine analize temeljem uvida u međusoban odnos kore s glomerulima i srži bez glomerula, obično korištenjem lupe, jer se daljnja postupanja s tkivom bitno razlikuju. U konačnici je nakon patohistološke analize potrebno pregledati cijeli uzorak u vidu serijskih tkivnih rezova, jer su promjene često fokalne i segmentalne, a zasebno se opisuju tri segmenta kore: glomeruli, tubuli i intersticij te je potrebno odgovoriti na pitanja: koji dio je zahvaćen, kakva je rasprostranjenost patološkog procesa i koja je vrsta patološkog procesa. Pod svjetlosnim mikroskopom nakon inicijalne analize standardnih HE tkivnih rezova slijedi opsežna analiza brojnih histokemijskih tkivnih rezova kao što je PAS, Masson, Mallory, van Gieson elastica i Jones koji omogućavaju analizu promjena dijelova glomerula poput glomerularne bazalne membrane, promjena inter-

sticija poput taloženja veziva ili promjene stijenki krvnih žila u smislu vaskulitisa. Slijedi analiza tkiva fluorescentnim mikroskopom korištenjem smrznutih rezova uz rutinsku primjenu specifičnih protutijela i komponenti komplekta te fibrinogena i lakih lanaca imunoglobulina. Dio materijala koji se inicijalno odvojio za analizu elektronskim mikroskopom prolazi potpuno drugačiju obradu od one za svjetlosnu mikroskopiju. Elektronski mikroskop omogućava analizu subcelularnih struktura i u nefropatologiji je osobito važan za analizu prvenstveno mofrologije glomerula u smislu utvrđivanja vrste imunih kompleksa ili promjena glomerularne bazalne membrane u sklopu stečenih ili nasljednih glomerulopatija ili dokazivanje, primjerice, amiloidoze. U konačnici se patolog izjašnjava o morfološkom uzorku promjene tkiva poput fokalne segmentalne glomeruloskleroze, IgA nefropatije ili kroničnog tubulointersticijskog nefritisa koji je potrebno nadalje klinički pobliže klasificirati, ili patolog može dati konačnu dijagnozu u nekim slučajevima kao što je bolest minimalnih promjena ili bolest tankih membrana (benigna familijarna hematurija).

#### GASTROINTESTINALNA INTERNISTIČKA PATOLOGIJA I HEPATOPATOLOGIJA

Ovaj ogranak internističke patologije obuhvaća brojne kliničke entitete vezane uz probavnu cijev te pridružene organe – prvenstveno jetru. U patologiji dominiraju upalne bolesti kao što su gastritisi, hepatitis i te upalne bolesti crijeva, kao i malapsorpcijski sindrom<sup>9,10</sup>. Česte su dakako, situacije u kojima se u podlozi neke kronične upalne simptomatologije nalazi maligna bolest, što nije neuobičajeno s obzirom na usku povezanost između kroničnih upalnih procesa u npr. H. pylori posredovanom gastritisu ili ulceroznom kolitisu i novotvorina poput karcinoma/limfoma želuca, odnosno debelog crijeva. Standardne minimalno invazivne pretrage poput ezofagogastroduodenoskopije te kolonoskopije obično su dostatne za postavljanje orijentacijske dijagnoze o etiopatogenezi procesa same sluznice probavne cijevi, odnosno, radi li se o novotvorini ili upalnom procesu (tablica 1). Ponekad, osobito u slučaju prekanceroza ili sumnje na limfom, definitivnu dijagnozu nije moguće postaviti. No, pomno praćenje pacijenta uzi-



**Tablica 4.** Modificirana Marsh klasifikacija celijakije (prilagođeno prema ref. 9)

Tip	IEL (na 100 epitelnih stanica)	Kripte	Resice
Tip 0 (normalno)	< 30 – 40	Normalne	Normalne
Tip I (infiltrativni)	> 40	Normalne	Normalne
Tip II (hiperplastični)	> 40	Hipertrofične	Normalne
Tip IIIA (djelomična atrofija resica)	> 40	Hipertrofične	Blago skraćene
Tip IIIB (subtotalna atrofija resica)	> 40	Hipertrofične	Umjereno skraćene
Tip IIIC (totalna atrofija resica)	> 40	Hipertrofične	Ravne
Tip IV (hipoplastični)	> 40	Atrofične	Ravne

IEL – intraepitelni limfociti

**Tablica 5.** Indikacije za biopsiju jetre (prilagođeno prema ref. 10)

Abnormalni testovi jetrene funkcije
Vrućica nepoznatog uzroka
Prepoznavanje sistemskih poremećaja
Evaluacija kolestaze
Evaluacija (dijagnoza, stupnjevanje, određivanje stadija) kroničnih bolesti jetre
Evaluacija učinkovitosti liječenja jetrenih bolesti
Posttransplantacijska evaluacija
Evaluacija tipa i opsega oštećenja jetre uzrokovanog lijekovima
Dijagnoza žarišnih lezija jetre
Neobjašnjiva hepatomegalija i/ili blaga hepatalna disfunkcija

manjem većeg broja bioptičkih uzoraka s različitih mjesta sluznice povećava vjerojatnost za točnu i pravovremenu dijagnozu. U slučaju malapsorpcijskog sindroma, osobito pedijatrijske populacije, promjene sluznice dvanaesnika neophodan su kriterij za postavljanje ove teške dijagnoze (tablica 4)<sup>9</sup>. Pritom je važno poštovati algoritam uzimanja bioptičkih uzoraka prema broju i mjestu te pravilnog procesiranja uzoraka, prije svega po pitanju orijentacije samog uzorka sluznice. U endoskopski uzetim biopsijama dodatnim histokemijskim bojanjima poput Gjemse može se detektirati *H. pylori* na površini sluznice želuca, a imunohistokemijskim bojanjima bolje prikazati infiltrat limfoma unutar sluznice ili olakšati određivanje broja limfocita T unutar resica duodenuma kod sumnje na celijakiju. Kod sumnje na leziju jetre te kao redoviti protokol kod transplantacije jetre provodi se perkutana iglena biopsija pod nadzorom ultrazvuka (tablica 5). Drugi rjeđi načini bioptiranja jetrenog tkiva uključuju klinastu biopsiju, transjugularnu biopsiju i aspiracijsku biopsiju tankom iglom<sup>10</sup>. Standardni cilindar jetrenog tkiva dug je 2 cm i da bi bio reprezentativan za dijagnozu mora sadržavati oko 10

portalnih prostora. Dijagnoza se postavlja korištenjem klasičnih metoda obrade tkiva (HE bojenje) i rutinskim histokemijskim metodama (tablica 1, slika 1) te prema potrebi imunohistokemijskim bojenjem tkiva sa specifičnim protutijelima, a vrlo korisne podatke, osobito kod sumnje na metaboličke bolesti jetre, može dati i analiza tkiva elektronskim mikroskopom. U postavljanju dijagnoze te u praćenju pacijenta s hepatitisom važno je odrediti aktivnost upalnog procesa i potencijalno trajno oštećenje tkiva jetre kako bi se na vrijeme primijenila ogovarajuća terapija. Određivanjem intenziteta svake pojedine kategorije patohistoloških promjena generira se završni zbroj u vidu stupnja aktivnosti hepatitisa i stupnja fibroze jetre (tablica 6)<sup>10,11</sup>. O ovoj veoma opsežnoj domeni internističke patologije zaključno se može reći da, kao i za preostale organske sustave, vrijedi pravilo o potrebi korelacije kliničke slike i laboratorijskih parametara s patohistološkim nalazom, jer se u većini slučajeva može dati samo okvirna dijagnoza temeljena na tzv. morfološkim uzorcima. Za definitivnu dijagnozu potreban je uvid u cjelokupnu morfoloiju bolesnog organa koja ne može biti dostupna

**Tablica 6.** Bodovni sustav kroničnog hepatitisa (prilagođeno prema ref. 10 i 11)

Nekroze		Aktivnost hepatitisa (A)
Pojedinačne	Lobularne	
0	0	A0
0	1	A1
0	2	A2
1	0	A1
1	1	A1
1	2	A2
2	0	A2
2	1	A2
2	2	A3
3	0, 1, 2	A3
Fibroza		
	0	
	1	
	2	
	3	
	4	

pregledom samo djelića bolesnog organa. Cjelovitost uvida patofizioloških i morfoloških promjena može se postići jedino zajedničkim interdisciplinarnim pristupom internista, radiologa i patologa.

#### DERMATOPATOLOGIJA I IMUNOPATOLOGIJA

Bolesti kože predstavljaju iznimno opsežan skup entiteta od kojih su neki primarno vezani uz kožu kao organ te ih inicijalno obrađuje dermatolog, a preostali su sekundarna manifestacija niza bolesti unutarnjih organa pa njihova dijagnostika može

biti od presudne važnosti za pacijenta, a spadaju u domenu prvenstveno imunologa i hematologa, ali i gastroenterologa, nefrologa te pulmologa. U sklopu različitih bolesti kože velik dio odnosi se na tumorsku patologiju u kojoj razgraničavanje primarnih kožnih tumora od sekundarnih, odnosno metastaza, predstavlja jednak izazov kao i definiranje je li neka kožna promjena u svojoj prirodi novotvorina ili ne, kao što je to slučaj s definiranjem granice između dermatitisa i novotvorine – npr. limfoma. Može se reći da netumorska patologija kože u smislu broja entiteta predstavlja veći udio u cjelokupnoj patologiji kože, iako je općenito, pa tako i na našem Zavodu, rjeđe zastupljena i sastoji se od čitavog niza upalnih bolesti – dermatitisa te neupalnih bolesti – dermatozisa s nepoznatom ili poznatom etiopatogenezom od genetskih, infektivnih, toksičnih, metaboličkih, autoimunih i multifaktorijalnih uzroka<sup>12</sup>. Ovisno o lokalizaciji te prezentaciji bolesti biopsijski uzorak kože može biti incizijski „punch” ili „shave” te ekscizijski. Osim epidermisa i dermisa analiziraju se promjene i u supkutanom masnom tkivu ako je ono prisutno u uzorku te se opisuju sve promjene po slojevima, kao i promjene kožnih adneksa te status krvnih žila i živaca. Patolog se temeljem inicijalne analize nastoji orijentirati o tzv. patohistološkom uzorku; tj. radi li se, primjerice, o poremećaju keratinizacije, akantolitičkom poremećaju, spongioznom, psorijaziformnom ili lihenoidnom

**Tablica 7.** Indikacije za direktnu imunofluorescenciju kožnih bolesti (prilagođeno prema ref. 13)

<b>DIF ima dijagnostički značaj</b>	(A) Bulozne bolesti	Pemfigus (svi oblici) Pemfigoid (svi oblici) Herpes gestationis/gestacijski pemfigoid Dermatitis herpetiformis Linearna IgA bulozna dermatozisa Epidermolysis bullosa aquisita
	(B) Bolesti vezivnog tkiva	Diskoidni lupus Sistemska eritematozni lupus
<b>DIF je karakteristična i ima određeni dijagnostički značaj</b>	(A) Vaskularne bolesti	Alergijski vaskulitis Henoch–Schönlein purpura Esencijalna miješana krioglobulinemija Nodozni poliarteritis
	(B) Drugo	Porfirija Lichen planus
<b>DIF nema dijagnostički značaj, ali sugerira imunosnu patogenezu</b>	(A) Bolesti vezivnog tkiva	Miješana bolest vezivnog tkiva Sistemska skleroza Dermatomiozitis Psorijaza

DIF – direktna imunofluorescencija

dermatitisu, granulomatoznoj ili neutrofilnoj i eozinofilnoj dermatizi ili pak o panikulitisu. Svaka od spomenutih kategorija zapravo je diferencijalno-dijagnostička skupina unutar koje se nalaze brojni klinički entiteti koji se ne mogu ili se samo dijelom mogu međusobno odijeliti dodatnim patohistološkim analizama. Osim standardnog bojenja tkiva hemalaun-eozinom koristi se čitav niz histokemijskih bojanja za dokaz mikroorganizama (PAS, Grocott, Ziehl–Neelsen) i različitih tkivnih struktura (Mallory, Masson, Kreyberg, van Gieson elastica, Congo rot ) (slika 1). Nadalje, koristi se imunohistokemijska metoda te vrlo važna imunofluorescentna metoda, osobito u imunopatologiji, gdje se u indiciranim slučajevima na biopat kože apliciraju protutijela usmjerena protiv IgG, IgM, IgA, kompleksa C3 i fibrinogena (tablica 7, slika 1)<sup>13</sup>. Kao i u prethodno spomenutim poglavljima, i ovdje treba naglasiti da su klinička slika i laboratorijski nalazi (osobito mikrobiološke i serološke pretrage) ti koji usmjeravaju obradu kožnog biopтата koji prema potrebi može biti procesiran do subcelularne razine. U cilju sprječavanja besciljnog lutanja pacijenta s eflorescijama po bolničkim odjelima i ambulantom, kroz usku suradnju patologa i kliničara treba omogućiti da se svakoj kožnoj promjeni dodeli dijagnoza, ne samo kao diferencijalno-dijagnostička kategorija, već da se donese zaključak i mišljenje o etiopatogenezi procesa u koži.

### ZAKLJUČAK

Kliničko-patološka korelacija iznimno je važna u internističkoj patologiji, pri čemu je važnost interdisciplinarnih sastanaka s prezentacijom pacijenta radi planiranja načina i mjesta uzimanja najpogodnijeg uzorka te postavljanja što preciznije dijagnoze od neprocjenjive važnosti. Uzorci dostupni za analizu pretežito su mali, no, ako su uzeti ciljano i prema protokolu, količina i kvaliteta materijala trebala bi biti zadovoljavajuća. Dodatne metode u patologiji neophodne su za postavljanje konačne dijagnoze. Histokemijska bojenja uz standardno HE bojanje u internističkoj patologiji najkorisnija su u analizi tkiva, jer daju detaljan uvid u promjene određenih struktura bolesnih tkiva, kao što su bazalne membrane kod, primjerice, bolesti glomerula ili taloženje veziva u intersticij pluća, jetre, bubrega ili koštane srži, zatim prikaz elastičnih vlakana u sti-

jenkama razorenih krvnih žila u sklopu vaskulitisa u različitim organima poput pluća, bubrega ili kože, te, npr., prikaz amiloida u različitim tkivima i organima u sklopu lokalizirane ili generalizirane amiloidoze. Analiza tkiva elektronskim mikroskopom, iako rjeđe korištena u domeni internističke patologije, predstavlja *zlatni standard* za nefropatologiju.

Na kraju se može zaključiti kako bioptički uzorci internističke patologije predstavljaju dragocjen materijal za postavljanje dijagnoze ili, ako to nije slučaj, daju tzv. morfološki uzorak koji usmjerava kliničara prema dijagnozi. Kakva će u konačnici biti brzina i kvaliteta dijagnostičkog postupka ovisi o dobroj međusobnoj suradnji i koordinaciji kliničara i patologa te implementaciji i poštovanju dijagnostičkih protokola.

**Izjava o sukobu interesa:** Autori izjavljuju da ne postoji sukob interesa.

### LITERATURA

1. Chu P, Weiss L (eds.) Modern Immunohistochemistry. New York: Cambridge University Press, 2014.
2. Storch WB. Immunofluorescence in Clinical Immunology: A Primer and Atlas. Basel: Springer, 2012.
3. Bartlett JMS, Shaaban A, Schmitt F. Molecular Pathology with Online Resource: A Practical Guide for the Surgical Pathologist and Cytopathologist. Cambridge: Cambridge University Press, 2015.
4. Pavelka M, Jürgen Roth J. Functional Ultrastructure: Atlas of Tissue Biology and Pathology. Wien: Springer-Verlag, 2010.
5. Katzenstein ALA. Katzenstein and Askin's Surgical Pathology of Non-Neoplastic Lung Disease. Philadelphia: Saunders, 2006.
6. Leslie KO, Wick MR. Practical Pulmonary Pathology. Philadelphia: Elsevier/Saunders, 2011.
7. Jaffe ES, Lee Harris N, Vardiman JW, Campo E, Arber DA. Hematopathology. Philadelphia: Elsevier/Saunders, 2011.
8. Zhou XJ, Laszik Z, Nadasdy T, D'Agati V, Silva FG. Silva's Diagnostic Renal Pathology. New York: Cambridge University Press, 2009.
9. Fenoglio-Preiser CM, Noffsinger AE. Gastrointestinal Pathology: An Atlas and Text. Philadelphia: Lippincott Williams, 2008.
10. Burt AD, Portmann BC, Ferrell LD. MacSween's Pathology of the Liver. San Francisco: Churchill Livingstone, 2012.
11. Bedossa P, Poinard T. An algorithm for the grading of activity in chronic hepatitis C. The METAVIR Cooperative Study Group. Hepatology 1996;24:289-93.
12. Calonje JE, Brenn T, Lazar AJ, McKee PH. McKee's pathology of the skin: with clinical correlations. Edinburgh: Elsevier/Saunders, 2012.
13. Minz RW, Chhabra S, Singh S, Radotra BD, Kumar B. Direct immunofluorescence of skin biopsy: perspective of an immunopathologist. Indian J Dermatol Venereol Leprol 2010;76:150-7.