

Učinci akutne intoksikacije ugljikovim tetrakloridom na mozak laboratorijskih miševa

Pavičić, Sara

Master's thesis / Diplomski rad

2022

Degree Grantor / Ustanova koja je dodijelila akademski / stručni stupanj: **University of Rijeka, Faculty of Medicine / Sveučilište u Rijeci, Medicinski fakultet**

Permanent link / Trajna poveznica: <https://um.nsk.hr/um:nbn:hr:184:234904>

Rights / Prava: [In copyright](#) / [Zaštićeno autorskim pravom](#).

Download date / Datum preuzimanja: **2025-02-23**



Repository / Repozitorij:

[Repository of the University of Rijeka, Faculty of Medicine - FMRI Repository](#)



SVEUČILIŠTE U RIJECI
MEDICINSKI FAKULTET
DIPLOMSKI SVEUČILIŠNI STUDIJ
SANITARNOG INŽENJERSTVA

Sara Pavičić

UČINCI AKUTNE INTOKSIKACIJE UGLJIKOVIM TETRAKLORIDOM NA MOZAK
LABORATORIJSKIH MIŠEVA

Diplomski rad

Rijeka, 2022.

SVEUČILIŠTE U RIJECI
MEDICINSKI FAKULTET
DIPLOMSKI SVEUČILIŠNI STUDIJ
SANITARNOG INŽENJERSTVA

Sara Pavičić

UČINCI AKUTNE INTOKSIKACIJE UGLJIKOVIM TETRAKLORIDOM NA MOZAK
LABORATORIJSKIH MIŠEVA

Diplomski rad

Rijeka, 2022.

Mentor rada: Izv.prof.dr.sc. Hrvoje Jakovac

Diplomski rad obranjen je dana 19.09.2022. godine na Medicinskom fakultetu Sveučilišta u Rijeci, pred povjerenstvom u sastavu:

1. prof. dr. sc. Zlatko Trobonjača
2. izv. prof. dr. sc. Lara Batičić
3. prof. dr. sc. Hrvoje Jakovac

Rad sadrži 42 stranice, 10 slika i 46 literaturnih navoda.

ZAHVALA

Veliku zahvalnost dugujem svom mentoru Izv.prof.dr.sc. Hrvoju Jakovacu na iznimnoj pomoći, vodstvu i strpljenju prilikom izrade ovog rada.

Također, veliko hvala laborantici Tihani Vujnović koja je mi je pomogla prilikom provođenja eksperimentalnog dijela ovog rada.

Zahvaljujem se svojoj obitelji i prijateljima.

Sadržaj

1. UVOD	1
1.1. Fizikalno-kemijske karakteristike ugljikova tetraklorida (CCl ₄).....	2
1.2. METABOLIZAM UGLJIKOVA TETRAKLORIDA U ORGANIZMU	3
1.3. MEHANIZMI TOKSIČNIH UČINAKA CCl ₄	5
1.3.1. Hepatotoksičnost CCl ₄	5
1.3.2. Nefrotoksičnost CCl ₄	6
1.3.3. Neurotoksičnost CCl ₄	7
1.4. OPĆI HISTOLOŠKI ZNAKOVI PRODAPADANJA NEURONA U MOZGU	8
1.4.1 Kromatoliza.....	8
1.4.2. Apoptoza i nekroza	10
1.4.3. Znakovi degeneracije neurona	10
1.4.4. Reakcije glija stanica na ozljedu CNS-a	11
2. MATERIJALI I METODE	14
2.1. Laboratorijske životinje	14
2.2. Eksperimentalni dizajn	14
2.3. Prikupljanje uzoraka tkiva	14
2.4. Neurološke pretrage.....	14
2.4.1. Test hodanja po rubu kaveza (engl. <i>ledge test</i>)	15
2.4.2. Test širenja stražnjih nogu prilikom držanja za rep (engl. <i>hindlimb clasping test</i>)	15
2.4.3. Test načina hoda (engl. <i>gait test</i>)	15
2.4.4. Test promjene kifoze u miša	16
2.5. Histološke i imunohistokemijske metode.....	16
2.5.1. HE bojanje	16
2.5.2. Imunohistokemijsko bojanje	17
2.5.3. Procjena broja IBA-1 pozitivnih stanica.....	18

2.6. Statistička obrada.....	18
3. REZULTATI.....	19
3.1. Neurološke promjene u miševa izloženih ugljikovu tetrakloridu.....	19
3.2. Patohistološke promjene mozga u miševa izloženih ugljikovu tetrakloridu	20
3.3. Reakcija mikroglija stanica u miševa izloženih ugljikovu tetrakloridu	23
3.4. Demijelinizacija u mozgu miševa izloženih ugljikovu tetrakloridu	25
4. RASPRAVA.....	28
5. ZAKLJUČAK	33
6. LITERATURA	34
7. POPIS SKRAĆENICA I AKRONIMA.....	40
8. ŽIVOTOPIS	42

SAŽETAK

Ugljikov tetraklorid (CCl_4) liposolubilni je organski spoj koji se nalazi u sastavu različitih lakova, insekticida, gumenih voskova, a može se pronaći i u otpadnim vodama u koje dospijeva prilikom proizvodnje željeza, čelika, industrijskih boja te rafiniranja nafte. Sustavna toksičnost ovog spoja poznata je dugo vremena. Svrha ovoga rada bila istražiti učinke akutne intoksikacije ugljikovim tetrakloridom na mozak eksperimentalnih životinja. U tu svrhu 10 mužjaka laboratorijskih miševa jednokratno je intraperitonealno injicirano sa 100 μL 10 % (v/v) CCl_4 otopljenog u suncokretovom ulju. Grupa od 5 intoksiciranih životinja neurološki je testirana jedan dan nakon intoksikacije, a druga grupa sastavljena od jednakog broja životinja nakon tri dana. Pet životinja injiciranih samo sa suncokretovim uljem poslužilo je kao kontrolna skupina. Prikupljeni uzorci moždanog tkiva obojani su standardnom histološkom tehnikom pomoću hemalauna i eozina (HE) te imunohistokemijskim bojanjem uporabom protutijela protiv mikroglijalnog biljega IBA-1 te protiv mijelinskog proteolipidnog proteina (PLP). Neurološki status miševa ispitao se standardnim brzim neurološkim testom i vrednovao bodovanjem. U miševa žrtvovanih već jedan dan nakon intoksikacije u mozgu su pronađeni znakovi neuronskog oštećenja i degeneracije, infiltracija upalnim stanicama i demijelinizacijske lezije. Tri dana nakon intoksikacije spomenute promjene postale su opsežnije, prisutne u dubljim regijama mozga, a zabilježena je i periventrikularna hemoragija sa intersticijskim edemom mozga. Intoksicirani miševi pokazali su neurološke poremećaje u smislu slabosti stražnjih nožica te poremećaj koordinacije ravnoteže. Ovim radom jasno je pokazan akutni neurotoksični učinak jednokratne aplikacije ugljikova tetraklorida, no potrebna su daljnja istraživanja kako bi se detaljnije rasvijetlili mehanizmi nastanka opisanih neuropatoloških promjena.

Ključne riječi: ugljikov tetraklorid, neurotoksičnost, neurodegeneracija, upala, demijelinizacija

SUMMARY

Carbon tetrachloride (CCl₄) is a liposoluble organic compound being a constituent part of various varnishes, insecticides, rubber waxes, but can also be found in waste water from the production of iron, steel, industrial paints and oil refining. The purpose of this study was to investigate the effects of the acute carbon tetrachloride intoxication on the brain of experimental animals. For this purpose, 10 male laboratory mice were injected intraperitoneally with the single dose of 100 µL of 10 % (v/v) CCl₄ dissolved in the sunflower oil. A group of 5 intoxicated animals was neurologically tested and sacrificed one day after the intoxication, and another group composed of an equal number of animals underwent the same procedures, three days after intoxication protocol. Five animals injected only with sunflower oil served as a control group. Collected brain tissue samples were stained by standard histological technique, using hemalaun and eosin (HE) and by immunohistochemical staining using antibodies against the microglial marker IBA-1 and against myelin proteolipid protein (PLP). The neurological status of the mice was examined by a standard rapis neurological test and evaluated by scoring. Brain tissues of mice sacrificed one day after the intoxication showed signs of neuronal damage and degeneration, inflammatory infiltration and demyelinating lesions. Three days after intoxication, the mentioned changes became more extensive and present in deeper regions of the brain. Periventricular hemorrhage and interstitial brain edema were also recorded in these animals. Intoxicated mice showed neurological disorders in terms of hind leg weeknes, as well as coordination and balance disorders. The present study clearly demonstrated the acute neurotoxic effects of a single-dose carbon tetrachloride application, but further research is needed to clarify the mechanisms of the neuropathological changes described here.

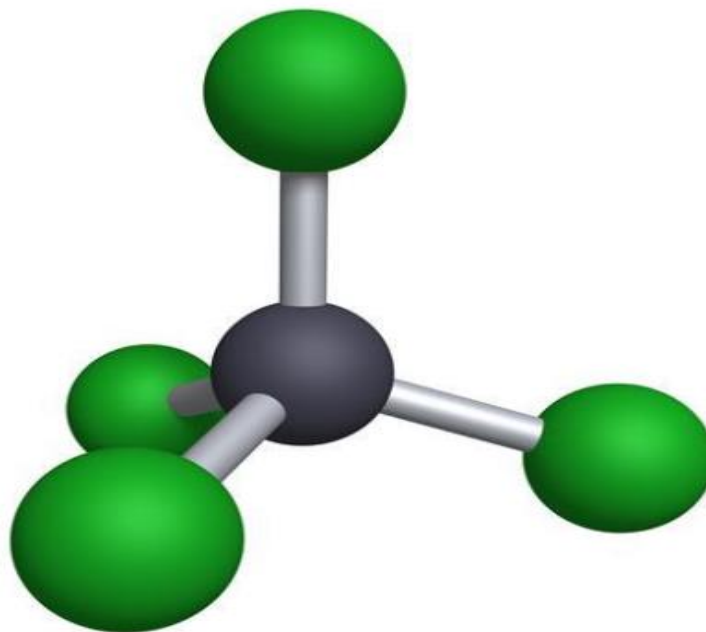
Keywords: carbon tetrachloride, neurotoxicity, neurodegeneration, inflammation, demyelination

1. UVOD

Ugljikov tetraklorid (CCl_4) jest molekula koja se koristi u industriji kao otapalo, kao rashladno sredstvo, ali može se koristiti i kao fumigant. Svoju uporabu pronašao je i u laboratorijima u svrhu induciranja toksičnosti slobodnim radikalima, koji nastaju njegovim metaboliziranjem, u pokusnih životinja tj. u njihovim tkivima (bubrezi, srce, jetra, pluća, testisi, mozak i krv) (1,2). Vrijeme poluživota u atmosferi mu je od 30-100 godina. U sastavu je raznih ulja, lakova, gumenih voskova, insekticida, otapala smola, ali i polaznih materijala organskih spojeva (3). Prema bazi podataka CAREX od 1990.-1993. godine za 15 zemalja Europske unije i prema provedenoj anketi od 1981.-1983. godine u SAD-u ustanovljeno je da je oko 70 000 radnika u Europi i 100 000 radnika u SAD-u bilo potencijalno izloženo djelovanju ugljikova tetraklorida. Čovjek mu je najviše izložen putem zraka zbog industrijskih emisija ovog spoja. Također, CCl_4 je nađen i u podzemnim kao i u površinskim vodama kao rezultat industrijskih i poljoprivrednih djelovanja. Možemo ga pronaći u otpadnoj vodi prilikom proizvodnje željeza i čelika, otpadnim vodama ljevaonica i dorade metala, otpadnim vodama formulacija boja i tinte, otpadnim vodama rafiniranja nafte te otpadnim vodama proizvodnje obojenih metala (4). Američka agencija za zaštitu okoliša svrstala je CCl_4 u B2 skupinu koja označava da je nešto potencijalno kancerogeno za ljude. Podatci o kancerogenim učincima CCl_4 po čovjeka su ograničeni. Podatci o akutnoj toksičnosti ugljikova tetraklorida dobiveni su iz studija na životinjama. Poznato je da CCl_4 uzrokuje hepatocelularne karcinome putem oralnog, inhalacijskog i parenteralnog izlaganja u glodavaca. Isto tako, utvrđeno je i nefrotoksično, neurotoksično te toksično djelovanje na testise. U studijama koje su provedene na štakorima utvrđeno je da nakon akutnog oralnog izlaganja smrtonosna doza (LD_{50}) za CCl_4 iznosi od 4,7-14,7 ml/kg, na temelju prehrambenih uvjeta i primijenjenih dodataka prehrani (3). Iako je hepatotoksičnost ovog spoja dobro poznata, istraživanja o štetnim učincima na mozak još uvijek su nepotpuna te je upravo svrha ovog rada doprinijeti razumijevanju toksičnih učinaka CCl_4 na mozak pri akutnoj intoksikaciji eksperimentalnih životinja (5).

1.1. Fizikalno-kemijske karakteristike ugljikova tetraklorida (CCl₄)

Ugljikov tetraklorid (CCl₄) lipofilna je, bezbojna, nezapaljiva tekućina (3). CCl₄ molekula je relativne molekulske mase 153.82, a koja u središtu ima atom ugljika i četiri atoma kloro oko sebe (slika 1). Razlog nepolarnosti ove molekule leži u činjenici da su mu sve veze s klorom jednako usmjerene u prostoru tj. simetrične su, pa dolazi do međusobnog poništavanja dipola. Osim što se pojavljuje u prirodi, također može nastati i kao rezultat mnogih kemijskih reakcija. Točka vrelišta mu je na 76.8°C, dok mu je točka tališta na -23°C. Vrlo je slabo topljiv u vodi; miješa se s benzenom, kloroformom, dietil eterom, ugljikovim disulfidom i etanolom (6). Ova tekućina ima karakterističan sladak, nenadražujući miris. Ugljikov tetraklorid stabilan je na zraku i svjetlu. Njegovom razgradnjom nastaje fosgen, ugljikov dioksid i klorovodična kiselina. Ukoliko dođe u doticaj sa aluminijskim prahom ili nekim drugim reaktivnim metalom nastati će eksplozivna reakcija. Isti slučaj moguć je u uvjetima u kojima CCl₄ u prisutnosti peroksida ili svjetla dođe u doticaj sa nezasićenim spojevima (7).



Slika 1. Ugljikov tetraklorid (CCl₄) (8)

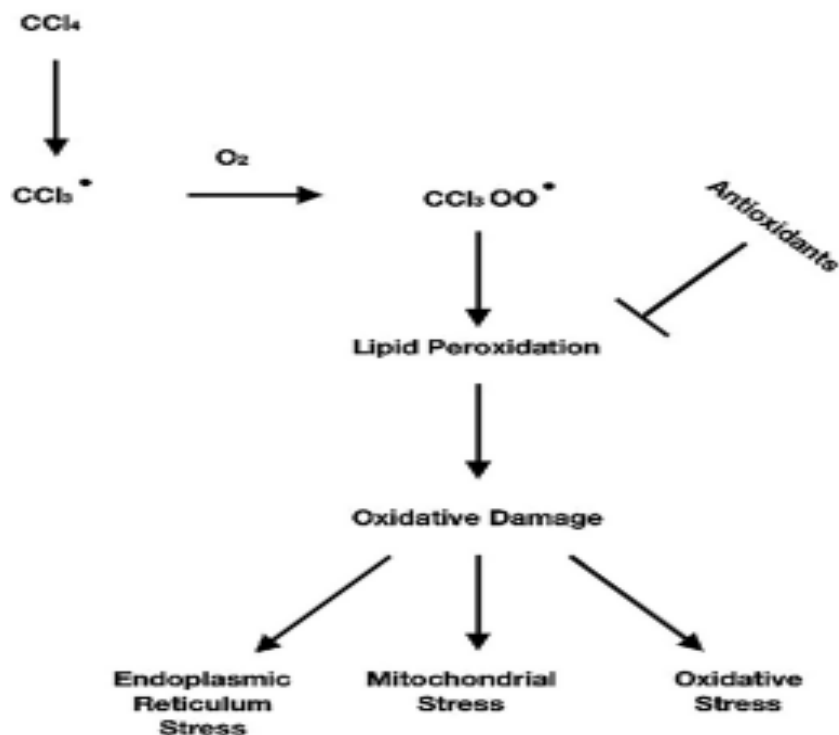
1.2. METABOLIZAM UGLJIKOVA TETRAKLORIDA U ORGANIZMU

CCl_4 smatra se industrijskim i ekološkim otrovom, a čovjek mu može biti izložen putem tla, zraka, vode te industrijskih polutanata. Uzrokuje oštećenje: jetre, bubrega, središnjeg živčevlja, ali i promjene na razini imunološkog sustava (1). CCl_4 ulazi u tijelo udisanjem, gutanjem i dermalnom apsorpcijom. Disanje je primaran način izloženosti. Brzina apsorpcije u gastrointestinalnom sustavu uvelike ovisi o prehrani (na primjer, masti i alkohol povećavaju apsorpciju CCl_4 u crijevima). Procijenjeni prosječni dnevni unos CCl_4 za opću populaciju iznosi 0.1 mg (3). Metabolizam ovog spoja odvija se u endoplazmatskom retikulumu pomoću enzima citokroma p450 (5). Oksidativnom biotransformacijom ugljikova tetraklorida nastaju reaktivni međuprodukti (slobodni radikali): triklormetil radikal ($\text{CCl}_3\bullet$) i triklormetil peroksi radikal ($\bullet\text{OCCl}_3$) koji su toksični za biološke molekule poput lipida, proteina i DNA molekula (1). Slobodni radikali su reaktivne kemijske vrste koje posjeduju nesparene elektrone u vanjskoj, valentnoj ljusci te kako bi se „neutralizirali“ moraju ući u reakciju s drugim molekulama. Prvi korak kod oštećenja stanice i/ili tkiva nastalim CCl_4 je prijenos jednog elektrona, posredovan citokromom p450, na C-Cl vezu zbog čega nastaju gore navedeni radikali (3).

Izloženost ugljikovom tetrakloridu dovodi do pokretanja metaboličkih procesa koji nastoje neutralizirati njegovu toksičnost, ali pri tome nastaju slobodni radikali i oksidacijski stres koji sudjeluje u nastanku i napredovanju oštećenja tkiva. Metabolizmom u jetri CCl_4 postaje još toksičniji. Nastali oksidativni stres dovodi do fragmentacije DNA, promjene staničnog metabolizma i razaranja stanica u procesu lipidne peroksidacije gdje slobodni radikali reagiraju s polinezasićenim masnim kiselinama (PUFA). Produkti lipidne peroksidacije vrlo su reaktivni spojevi koji mogu uzrokovati poremećaj stanične signalizacije, oštećenje proteina i DNA te citotoksičnost. Kao primarni produkti peroksidacije lipida izdvajaju se lipidni hidroperoksidi (LOOH). Od sekundarnih produkata navode se malondialdehid (MDA), heksanala, propanal te 4-hidroksinonenal (4-HNE). Isto tako, dolazi i do izlaska mikrosomalnih enzima iz endoplazmatske mrežice te posljedično, oštećenja stanica kovalentnim vezanjem ovih reaktivnih metabolita na proteine i masne kiseline. Prilikom oštećenja DNA molekule dolazi do induciranja promjena u izražaju gena koji reagiraju na oštećenje DNA (2,3). Dakle, nastali slobodni radikali uzrokuju lančanu reakciju i peroksidaciju lipida u strukturama nalik membrani bogatim fosfolipidima, kao što su

mitohondriji i endoplazmatski retikulum; peroksidacija lipida uzrokovana CCl_4 uz oksidativni stres uzrokuje i mitohondrijalni stres te stres endoplazmatskog retikuluma (slika 2) (3).

Slobodni radikali okidač su za mnoge biološke procese u koje spadaju apoptoza, nekroza, ferroptoza i autofagija. Slobodni radikali dovode i do patoloških stanja kao što su plućne bolesti, ishemija/reperfuzija, reumatološke bolesti, autoimuni poremećaji, kardiovaskularne bolesti, rak, bolesti bubrega, hipertenzija, očne bolesti, neurološki poremećaji, dijabetes te starenje. Nedavna istraživanja pokazuju da antioksidansi iz prirodnih izvora smanjuju ili uklanjaju štetu koja je izazvana CCl_4 (3).



Slika 2. Prikaz reaktivnih metabolita slobodnih radikala CCl_4 koji reagiraju sa polinezasićenim masnim kiselinama te uzrokuju peroksidaciju lipida. Daljne reakcije uzrokuju oksidativni stres, mitohondrijski stres te stres endoplazmatskog retikuluma. Antioksidansi sprječavaju peroksidaciju lipida, a time i daljnju kaskadu reakcija (3)

1.3. MEHANIZMI TOKSIČNIH UČINAKA CCL₄

Peroksidacija lipida uzrokovana slobodnim radikalima predstavlja jedan od glavnih mehanizama koji rezultira toksičnim djelovanjem CCl₄ (5). Nakon toga uslijediti će oksidacijski stres, mitohondrijalni stres te stres endoplazmatskog retikuluma (3). Utvrđeni su štetni učinci CCl₄ na jetru, mozak, bubrege i testise pa su dalje u poglavlju objašnjeni mehanizmi toksičnih učinaka CCl₄ u pojedinim organima.

1.3.1. Hepatotoksičnost CCl₄

Jetra je organ s pomoću kojega se obavljaju mnogobrojne funkcije u organizmu, a neke od njih uključuju biotransformaciju i detoksikaciju endogenih i egzogenih štetnih tvari te održavanje metaboličke homeostaze (3). Jetra osigurava energiju čitavom tijelu te upravlja sustavnom opskrbom hranjivim tvarima. Intoksikacija ugljikovim tetrakloridom široko je upotrebljavan eksperimentalni životinjski model akutnog i kroničnog oštećenja jetre *in vivo* (9). CCl₄ je hepatotoksin čije djelovanje počinje nakon metaboličke aktivacije. CCl₄ ulazi u hepatocyte te stvara slobodne radikale koji uzrokuju peroksidaciju čime dolazi do narušavanja jetrene strukture kao i oštećenja jetrene funkcije. Razvojni stupnjevi inducirane ozljede jetre uzrokovani CCl₄ su sljedeći: reduktivna dehalogenacija, kovaltno vezanje radikala, inhibicija sinteze proteina, nakupljanje masti, gubitak homeostaze kalcija, apoptoza i fibroza. Potporni mehanizmi za hepatotoksičnost izazvanu CCl₄ su: aktivacija Kupfferovih stanica, lipidna peroksidacija, hipometilacija reaktivnih aldehida te neukleinskih kiselina zajedno sa proizvodnjom protuupalnih medijatora. Ukoliko dođe do aktivacije Kupfferovih stanica, mogu se aktivirati makrofagi, T limfociti i neutrofili koji sudjeluju u nastanku upale jetre. Kao što je ranije spomenuto, CCl₄ se koristi da bi se stvorio hepatocelularni karcinom, fibroza/ciroza jetre, oštećenje jetre te kemijski model hepatitisa. Kod akutnog unosa toksičnih doza CCl₄, smrtonosno zatajenje jetre nastati će kada se premaši regenerativni kapacitet jetre. Nastankom oksidativnog stresa dolazi do neravnoteže između oksidacijskog i antioksidativnog sustava zbog čega se stvara prekomjerna količina slobodnih radikala i smanjuje antioksidativni kapacitet. Ugljikov tetraklorid uzrokuje smanjenje broja jetrenih stanica, ali i smanjenje aktivnosti enzima poput CAT-a (katalaza), SOD-a (superoksid dismutaza), GSH-Px-a (glutation peroksidaza), GST-a (glutation-S-transferaza), GR-a (glutation reduktaza) te se smanjuje razina glutationa. CCl₄ uzrokuje povećanje koncentracije

proteinskih karbonila koji su proizvod oksidacije proteina na razini MDA (malondialdehid) biomarkera oksidativnog stresa. Dolazi i do povećanja koncentracije serumskih markerskih enzima jetre što dovodi do povećanja serumskih enzima citoplazme. Pri oralnoj izloženosti CCl₄ dolazi do povećanja razine triglicerida, ukupnog kolesterola, LDL (lipoproteini male gustoće) kolesterola te smanjenja razine pseudokolinesteraze. Enzim citokrom P450 uključen je u proces u kojem dolazi do ozljede jetre uzrokovane ugljikovim tetrakloridom. U hepatocitima citokrom P450 katalizira CCl₄ za proizvodnju visoko reaktivnih •CCl₃ i •OOCCL₃ (3)

1.3.2. Nefrotoksičnost CCl₄

Bubrezi su važni jer održavaju homeostazu u tijelu te reguliraju volumene i sastav izvanstanične tekućine na način da vrše detoksifikaciju i eliminaciju toksičnih metabolita i lijekova. CCl₄ se nedavno počeo koristiti kako bi se dobio model eksperimentalnog zatajenja bubrega i eksperimentalni model nefrotoksičnosti te kako bi se izazvao oksidativni stres u bubrežima. Izloženost CCl₄ usporava rad bubrega, povećava plazmatske koncentracije ureje, kreatinina, kreatin kinaze (CK-NAC), laktat dehidrogenaze (LDH), ukupnog bilirubina, ukupnih proteina, koncentraciju kreatinina, klirens kreatinina, albumine, trombocite, prosječne razine limfocita, granulocita, monocita u krvi te snižava koncentraciju eritrocita. Proksimalna tubularna nekroza razvija se zbog izravnih nefrotoksičnih učinaka kao što su mitohondrijska disfunkcija, inhibicija lizosomske hidrolaze, oštećenje fosfolipida i povećana unutarstanična koncentracija kalcija. Slobodni radikali nastali od CCl₄ oštećuju stanične membrane, lipide, proteine i DNA u bubrežnom staničnom tkivu. S promjenom antioksidativnog statusa pomoću CCl₄ dolazi i do nefropatije. Isto tako primjenom ugljikova tetraklorida dolazi do smanjenja aktivnosti SOD, CAT, GSH-Px, GR, GST i smanjenja razine GSH u bubrežnom tkivu. Isto tako dolazi i do povećanja produkata peroksidacije lipida, povećanja oštećenja DNA i povećanja produkata oksidacije proteina. Oksidativni stres prouzrokovan prekomjernom proizvodnjom ROS-a rezultira upalom bubrega i fibrozom. Također je povećana proizvodnja klasičnih upalnih citokina poput IL-1 (interleukin 1), IL-2 (interleukin 2) i TNF-a (tumorski faktor nekroze), ali je povećana i aktivnost kaspaze 9 i kaspaze 3. Kaspaze su uključene u apoptozu. Upalni procesi uglavnom su aktivirani pomoću NF-κB (engl. nuclear factor kappa B) čije djelovanje rezultira povećanom proizvodnjom upalnih citokina. Moguća je i pojava histopatoloških promjena u bubrežnom tkivu. U bubrežima štakora, nakon primjene CCl₄, histopatološki nalazi pokazali su da je došlo do

zadebljanja bazalne membrane glomerula, intersticijske upale, stanične infiltracije, edema tubularnih stanica, pojave piknotičkih jezgri, medularne vaskularne kongestije i glomerularne nekroze, atrofije te odvajanja epitelnih stanica u proksimalnim i distalnim tubulima (3)

1.3.3. Neurotoksičnost CCl₄

Mozak je organ koji omogućava tijelu da vrši normalne aktivnosti i odgovoran je za obavljanje mnogih fizioloških funkcija (3). Postoji veza između funkcionalnog statusa jetre i mozga koja je poznata već dugi niz godina. Najpoznatiji aspekt tog odnosa je nastanak moždane disfunkcije prouzrokovane akutnom ozljedom jetre koja će prouzročiti niz neuroloških i psihijatrijskih abnormalnosti (9). Sama činjenica da je CCl₄ lipofilna molekula omogućuje mu lak pristup stanicama. Stoga dolazi do nakupljanja ovog spoja u mozgu. Lipofilnost mu također pomaže da prijeđe krvno-moždanu barijeru, akumulira se u mozgu i dovede do neurotoksičnosti. Kao i u gore navedenim organima i u mozgu dolazi do stvaranja slobodnih radikala metaboliziranjem CCl₄. U mozgu je prisutna velika količina polinezasićenih masnih kiselina, a s obzirom na izrazito visoku stopu potrošnje kisika moguća je njihova peroksidacija već i pri minimalnom oksidacijskom stresu. Usto, u usporedbi s ostalim organima u tijelu, aktivnost antioksidativnog obrambenog sustava mozga je relativno niža. Kao još jedan nedostatak navodi se nesposobnost regeneracije oštećenja uzrokovan neuropalnim progresivnim procesima koji su rezultat povećane proizvodnje ROS-a, ali i djelovanjem izmijenjenih neurotransmitera koji se i sami oksidiraju u prisustvu velike količine ROS-a. Isto tako pretpostavlja se da je moždano tkivo osjetljivo na oksidativni stres i slobodne radikale jer je mozak organ koji je bogat željezom koje ima katalitičku ulogu u stvaranju radikala bez kisika. Mehanizam toksičnog djelovanja CCl₄ u mozgu je sljedeći; CCl₄ djeluje neurotoksično putem slobodnih radikala (\bullet CCl₃) koji dovode do peroksidacije membranskih lipida i oštećenja endoplazmatskog retikuluma što dovodi do nakupljanja lipida, smanjene sinteze proteina i do aktivnosti oksidaza mješovite funkcije. Peroksidacija fosfolipidne membrane rezultira gubitkom integriteta membrane, povećanjem upalnih markera te staničnom smrću. Prekomjerno stvaranje slobodnih radikala oštećuje neurone, lipide, proteine i DNA što pokreće oštećenje aksona i na taj način dolazi do neurotoksičnosti (3). U prethodno provedenom istraživanju dokazano je da dolazi do gubitka neurona u Purkinjeovom sloju u malom mozgu miševa koji su tretirani ugljikovim tetrakloridom (9). Oksidativni stres izaziva napredovanje bolesti kao što su: Alzheimerova bolest, Huntingtonova bolest, spinocerebelarne ataksije, amiotrofične lateralne skleroze,

Parkinsonove bolesti i drugih neurodegenerativnih bolesti. Slobodni radikali doprinose i pogrešnom savijanju proteina, mitohondrijalnoj disfunkciji, aktivaciji glija stanica te staničnoj apoptozi (3). U jednom istraživanju dokazano je i da primjena CCl₄ smanjuje aktivnost NADH dehidrogenaze (nikotinamid adenin dinukleotid dehidrogenaza) što rezultira promijenjenim redoks statusom stanica. U istom istraživanju dokazano je i smanjenje GSH (glutathiona) i o njemu ovisnih enzima u pojedinim regijama mozga zbog CCl₄, a to ukazuje na postojanje dodatnog neurotoksičnog mehanizma. U velikom mozgu i srednjem mozgu aktivnost antioksidativnih enzima bila je smanjena za skoro 90 %, dok je ta aktivnost u moždanom deblu bila smanjena za 80% (5). Pokazano je da štetne učinke CCl₄ na središnje živčevlje može umanjiti primjena egzogenih antioksidansa (3), što dodatno ukazuje na oksidacijski stres kao ključni čimbenik neurotoksičnosti. Međutim, unatoč brojnim prethodnim istraživanjima, još uvijek nije u potpunosti razriješena narav promjena u središnjem živčanom sustavu, njihova raspodjela u različitim regijama mozga, zahvaćenost pojedinih populacija stanica te doprinos neuroupalne reakcije nakon akutne intoksikacije sa ugljikovim tetrakloridom.

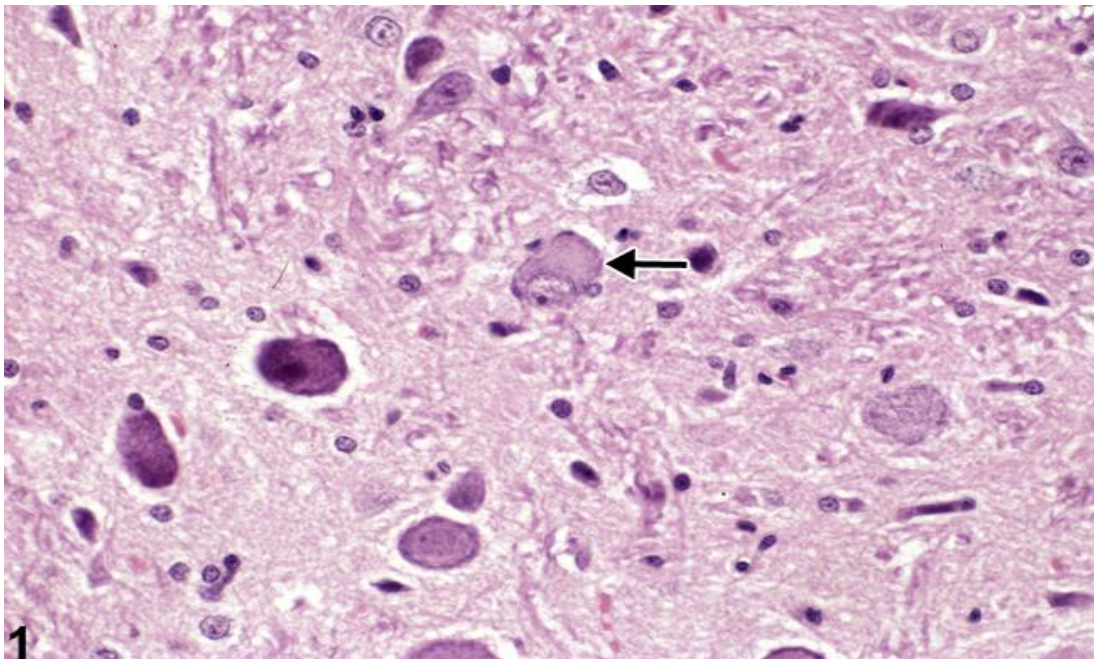
1.4. OPĆI HISTOLOŠKI ZNAKOVI PRODAPADANJA NEURONA U MOZGU

Ozljeda neurona može biti reverzibilna i ireverzibilna. Kod dugotrajnih reverzibilnih promjena može se dogoditi, naročito kod onih koje su dosta izražene, da postanu ireverzibilne (10). U ovom dijelu rada biti će opisani opći histološki znakovi propadanja neurona u mozgu kao što su kromatoliza, nekroza, apoptoza, te pojava tzv. „crvenih neurona“ i piknotičkih jezgara.

1.4.1 Kromatoliza

Kromatoliza ili „gubitak obojenosti“ je klasičan, nespecifičan histološki znak neuronske ozljede. Obično nastaje kao rezultat izloženosti toksinima i interferencije sa staničnim metabolizmom. Središnja kromatoliza nastaje ukoliko se normalno bazofilno obojeni agregati hrapavog endoplazmatskog retikuluma i povezanih ribosoma, koji se nazivaju Nisslova tjelešca, u neuronskom perikarionu rasprše kao rezultat ozljede (11). Središnji dio perikariona živčane stanice pobjedi te dolazi do gubitka njegove normalne bazofilije, a ostatak Nisslova

tjelešca prisutan je periferno na blijedom području (10). U ovom procesu dolazi do ubrzane sinteze neuronskih proteina kod stanične ozljede. Istodobno, citoskeletna mreža, koja uokviruje neuronski citosol i podržava jezgru-ubrzano se razgrađuje. Jezgra gubi svoj središnji položaj, postaje ekscentrična te je primaknuta staničnoj membrani (slika 3). Kod oporavka od neuronske ozljede, Nisslova tvar se može ponovno reagrirati, ali iz središta te se takva promjena naziva perifernom kromatolizom. Periferna kromatoliza smatra se mikroskopskom indikacijom ranog oporavka neurona. Važno je napomenuti da neke posebno aktivne jezgre u mozgu, kao što su prednja olivarna jezgra i hipotalamička jezgra, sadrže neurone koji obično imaju prividnu centralnu kromatolizu, ali nemaju nuklearnu ekscentričnost te je potrebno obratiti posebnu pažnju dijagnosticiranju ove promjene. Ukoliko postoji centralna kromatoliza promjena se mora sagledati s obzirom na neuroanatomsku lokalizaciju zahvaćenih neurona te tkivo usporediti sa ekvivalentnim mjestima u kontrolnim preparatima da bi se izbjegle pogrešne dijagnoze ove rane i važne značajke ozljede neurona (11).



Slika 3. Prikaz središnje neuronske kromatolize u štakora mužjaka F344/N iz 90-o dnevne studije. Strelica prikazuje zahvaćeni neuron koji ima tipične značajke citoplazmatskog bljedila i jezgrine ekscentričnosti (11)

1.4.2. Apoptoza i nekroza

1792. godine Kerr, Wyllie i Currie otkrili su da postoje dvije vrste stanične smrti u ljudskim patohistološkim uzorcima tkiva, a koje se mogu razlikovati na temelju stanične morfologije-apoptoza i nekroza. Nekrotične stanice okarakterizirali su kao nabubrene stanice sa nabubrenim organelama koje su se u konačnici rasprsnule i oslobađale svoj sadržaj u izvanstanični prostor. Nasuprot tome, apoptotičke stanice podvrgnute su nuklearnoj i citoplazmatskoj kondenzaciji, nakon čega je došlo do fragmentacija stanica te fagocitoze fagocitima. Kerr i suradnici usporedili su stanične značajke nekroze s onim apoptoznim te su uočili da ruptura nekrotičnih stanica i oslobađanje unutarstaničnog sadržaja izaziva upalni odgovor, dok su apoptotičke stanice bile uklonjene (fagocitozom) prije rupture, sprječavajući upalna oštećenja susjednih stanica. U mozgu nekroza može biti nepovoljna zbog nepovratnog neuronskog gubitka zajedno s inicijacijom ili potenciranjem potencijalno štetne upale mozga (12). Neuronska apoptoza ima potencijalno važnu ulogu u neurodegenerativnim bolestima. Glavne molekularne komponente apoptoze u neuronima uključuju Apaf-1 (faktor aktivacije apoptičke proteaze) i protein Bcl-2 iz obitelji kaspaza. Neutrofini reguliraju neuronsku apoptozu kroz kaskadu reakcija posredovanom proteinom kinaza kao što su fosfoinozimid 3-kinaza/Akt i mitogenom aktivirani putevi proteina kinaze. Razjašnjenje mehanizma stanične smrti u neuronima obećava mogućnost provođenja terapijskih intervencija kod neurodegenerativnih bolesti (13). Suprotno apoptozi, nekroza ne uključuje mobilizaciju molekularnih mehanizama koji su evoluirali kako bi posebno olakšali staničnu smrt. Umjesto toga na smrt utječu stanični mehanizmi koji djeluju unutar stanice u normalnim uvjetima; u iznimnim uvjetima ili kada je nanesena velika šteta, ovi mehanizmi postaju škodljivi te dovode do oštećenja stanice, te naposljetku do nekroze (14).

1.4.3. Znakovi degeneracije neurona

Neuronska degeneracija proces je koji vodi do ireverzibilnog oštećenja i smrti neurona te je prisutna kod starenja i neurodegenerativnih bolesti (15). Zbog nemogućnosti neurona da se sami regeneriraju nakon neurodegenerativne stanične smrti ili teškog oštećenja neuronskog tkiva, neurodegenerativni poremećaji i popratne neurodegenerativne bolesti nisu izlječivi (16). Neuronska degeneracija u središnjem živčanom sustavu postoji kao kontinuum procesa između apoptoze i nekroze. Ovaj morfološki kontinuum definiran je kao pojava klasične

apoptoze i nekroze na suprotnim stranama spektra stanične smrti s mnogobrojnim varijantnim oblicima stanične smrti koje se nalaze između klasičnih krajnjih točaka (17). Mnogi pacijenti koji pate od neurodegenerativnih poremećaja znaju otprilike kada su se simptomi pojavili. Budući da gotovo uvijek postoji značajna stanična redundantnost u neuronskim putevima, pojava simptoma ne može se izjednačiti s pojavom bolesti. Početak simptoma odgovara neurodegenerativnom stadiju u kojem broj rezidualnih neurona u određenom putu pada ispod broja potrebnog za održavanje normalnog funkcioniranja zahvaćenog neuronskog puta, odnosno moždane funkcije. Uz nekoliko iznimaka, uzroci neurodegenerativnih bolesti uglavnom su nepoznati, a čak i kada su identificirani, mehanizmi kojima pokreću bolest ostaju, u najboljem slučaju, nagađanja. Pretpostavlja se da u nastanku neurodegenerativnih poremećaja ulogu imaju genetski faktori i faktori okoliša. Postoje mnogi primjeri neuroloških stanja povezanih s izlaganjem toksičnim tvarima, a svi se javljaju unutar specifičnog geografskog, društvenog ili profesionalnog konteksta, koji je zajednički većini pacijenata koji pate od neurodegenerativnih bolesti (18). Klasičnom degeneracijom neurona smatra se proces koji je poznat pod nazivom „akutna degeneracija eozinofilnih neurona“, a sam pojam oslanja se na morfološke promjene mikroskopski uočljive na histološkim preparatima standardno obojanima hemalaunom i eozinom (HE preparati). Degenerirajući neuroni (također poznati pod nazivom „crveni neuroni“) vidljivi su na svjetlosnom mikroskopu kao umanjene stanice, koje su izgubile Nisslovu tvar, sa intenzivno tamno i homogeno obojanom eozinofilnom citoplazmom i malom, kondenziranom (piknotičkom jezgrom) koja se dalje može fragmentirati (podvrgnuti karioreksiji). Najvažnija značajka degeneracije neurona jest njihov heterogeni izgled, dok su artefakti koji se mogu zamijeniti sa degenerirajućim, tamno obojenim neuronima, uvijek monofornni. Npr., neuropil u blizini degenerirajućih neurona može biti vakuoliziran kao rezultat bubrenja u neuronskim procesima ili je unutar citoplazme vidljiva vakuolarna promjena neurona. Degenerirajuće neurone moguće je pronaći u različitim fazama degeneracije (npr. neki imaju jezgre normalnog izgleda, ali eozinofilnu citoplazmu, dok drugi imaju piknotičku ili fragmentiranu jezgru sa citoplazmom normalnog izgleda) (19).

1.4.4. Reakcije glija stanica na ozljedu CNS-a

Osim promjena vidljivih na neuronima, tijekom oštećenja CNS-a često nastaju i promjene na glijalnim ili gija stanicama. U CNS-u sisavaca postoje tri osnovne populacije glija stanica: mikroglia, oligodendrociti i astrociti. Mikroglia stanice predstavljaju rezidentne makrofage CNS-a koji imaju porijeklo iz koštane srži, a osnovna im je funkcija

uklanjanje stranih tvari te produkata raspada stanica, pri čemu mogu pokrenuti proces upalne reakcije. Oligodendrociti su stanice koje stvaraju mijelinske ovojnice oko aksona centralnih neurona. Mijelin je smjesa lipida u kojoj prevladava skupina sfingolipida, a djeluje kao izolator te je izuzetno bitan za normalno provođenje akcijskih potencijala. Astrociti imaju važne metaboličke uloge u namicanju energije, te sudjeluju u održavanju ravnoteže elektrolita nakon stvaranja akcijskih potencijala. Također imaju važnu ulogu u metabolizmu i uklanjanu neurotransmitera.

Nakon oštećenja CNS-a, gotovo neovisno o uzorku, sve tri populacije glija stanica pokazuju tipične reakcije koje se mogu mikroskopski identificirati.

1. Reakcija mikroglia stanica

Nakon oštećenja CNS-a, poglavito onih upalne naravi, mikroglia stanice se počinju intenzivno nakupljati, što je poznato pod nazivom mikrogliaza. Jedna od karakterističnih značajki mikrogliaze je povećanje broja aktiviranih mikroglia stanica na mjestu lezije. Ontogenetski se za mikrogliju smatra da je mezodermalnog porijekla kod odraslih ljudi u središnjem živčanom sustavu, ali podrijetlo akumulirane mikroglie u patološkim stanjima i dalje je nedefinirano. Neka istraživanja pokazuju da se cirkulirajuće stanice iz krvotoka mogu infiltrirati u središnji živčani sustav i pridonijeti stvaranju mikroglie, dok neke studije navode da je lokalno umnažanje reaktivne mikroglie jedini uzrok mikrogliaze. Prema najnovijim podacima vidljivo je da latentni progenitori mikroglia stanica mogu postojati i u CNS-u (20).

2. Reakcija oligodendrocita

Pojam demijelinizacija opisuje gubitak mijelina uz relativno očuvanje aksona. Ovaj proces nastaje zbog bolesti koje oštećuju mijelinske ovojnice ili same oligodendrocite. Ove bolesti treba razlikovati od onih u kojima postoji nemogućnost u stvaranju mijelina (ponekad opisane kao dismijelinizacija). Iako aksoni koji su bili demijelinizirani imaju tendenciju atrofije i na kraju se mogu degenerirati, demijelinizirajuće bolesti isključuju one kod kojih degeneracija aksona dolazi prva, a degradacija mijelina je sekundarna (21). Mehanizmi koji vode do demijelinizacije jesu sljedeći: (1) mehanička kompresija, (2) stečeni nedostatak bitnog nutritivnog faktora kao što je vitamin B12, (3) izravni učinci mijelinotoksičnih agenasa kao što je toksin difterije, lizolecitin i trietil kositar, (4) toksična destrukcija stanica koje

stvaraju mijelin, kao kod ljudske progredivne multifokalne encefalopatije i kod encefalomijelitisa uzrokovanog sojem JHM virusa mišjeg hepatitisa, (6) imunološki mehanizmi u kojima je demijelinizacija posredovana djelovanjem ili senzibiliziranih stanica i/ili cirkulirajućih protutijela na mijelinske ovojnice (22).

3. Reakcija astrocita

Astrociti su najzastupljenije glija stanice u mozgu. U prijašnjim vremenima smatralo se da su samo potporni neuroni, no nedavna istraživanja pokazala su da astrociti aktivno sudjeluju u velikom broju funkcija središnjeg živčanog sustava uključujući sinaptogenezu, prijenos neurona i sinaptičku plastičnost (23). Astrocitoza je proces u kojem se povećava broj astrocita, često opažen u nepravilnoj zoni u blizini degenerativnih lezija (na primjer, encefalomalacije), žarišnih upala (na primjer, apscesa), ili određenih neoplazmi u mozgu. U nekim slučajevima astrocitoza može biti difuzna u relativno velikoj regiji. Astrocitoza predstavlja reparativni mehanizam (24). Astrocitoza je složeni odgovor astrocita na ozljedu i bolest, a reaktivni astrociti dio su neuroupalnog i neurodegenerativnog procesa (25). U ovom procesu dolazi do promjene morfologije, povećane ekspresije intermedijarnih filamentnih proteina, glijalnog fibrilarnog kiselog proteina (GFAP) i vimetina, pojačane proliferacije i izlučivanja upalnih medijatora i faktora rasta. Mnogi od ovih čimbenika djeluju na autokrini ili parakrini način kako bi olakšali funkciju stanica u okružju. Zanimljivo je da fibroblastni faktor rasta (FGF) služi kao inhibitor za proliferaciju astrocita, kako u stanjima mirovanja tako i nakon ozljede. U mnogim istraživanjima dokazano je da postoji ravnoteža između reaktivnosti i supresije funkcije u astrocitima nakon ozljede (26).

2. MATERIJALI I METODE

2.1. Laboratorijske životinje

Istraživanje je provedeno na mužjacima laboratorijskih miševa soja C57/BL6 starosti između dva i tri mjeseca. Miševi su održavani u standardnim uvjetima uz kontroliranu vlagu, temperaturu i izmjenu svjetlost/tama u vivariju Zavoda za fiziologiju i imunologiju Medicinskog fakulteta u Rijeci.

2.2. Eksperimentalni dizajn

Ukupno 15 miševa slučajnim odabirom podijeljeno je u tri grupe (N=5). Dvije grupe miševa injicirane su jednokratno intraperitonealno sa 100 µl 10% (v/v) CCl₄ otopljenog u suncokretovom ulju. Treća grupa miševa, koja je poslužila kao kontrolna skupina, injicirana je samo sa 100 µl suncokretova ulja. Jedan dan nakon injiciranja (intoksikacije) jedna grupa intoksiciranih miševa i kontrolna skupina su neurološki ispitane i žrtvovane. Druga grupa intoksiciranih miševa ispitana je i žrtvovana 3. dan nakon intoksikacije.

2.3. Prikupljanje uzoraka tkiva

Miševi su žrtvovani cervikalnom dislokacijom, izvršena je dekapitacija, a mozgovi životinja pohranjeni su u 4% paraformaldehidu. Nakon fiksacije tijekom 24 sata, izvršena je disekcija mozgovu u sagitalnoj i frontalnoj ravnini. Uzorci su se potom uklopili u parafin, a nakon toga tkiva su se narezala na rezove debljine 4 µM, položila na adhezivna mikroskopska stakalca te pustila da se osuše na temperaturi od 37 °C tijekom 12 sati.

2.4. Neurološke pretrage

Neposredno prije žrtvovanja na miševima se proveo brzi neurološki test prema kojim su se procijenile promjene mišićne snage i koordinacija kao pokazatelja neurodegeneracije. Ukupno su izvedena 4 specifična testa, koja su se bodovala na skali od 0-3: test hodanja po

rubu kaveza (engl. *ledge test*), test širenja stražnjih nogu prilikom držanja za rep (engl. *hindlimb clasping test*), test načina hoda (engl. *gait test*) te test promjene kifoze u miša (engl. *kyphosis test*). Rezultati testova bodovani su kako slijedi:

2.4.1. Test hodanja po rubu kaveza (engl. *ledge test*)

Potrebno je podignuti miša iz kaveza i staviti ga na rub kaveza. Miševi će obično hodati uz rub i pokušati se spustiti natrag u kavez. Miš se promatra dok hoda i sušta se uz rub kaveza. Divlji tip miša obično će hodati duž ruba bez gubitka ravnoteže te će se graciozno spustiti u kavez koristeći svoje šape. Tome dodjeljujemo ocjenu 0. Ako miš izgubi oslonac dok hoda po rubu, ali je koordiniran, dobiva ocjenu 1. Ako ne koristi učinkovito svoje stražnje noge ili stane na glavu, a ne na šape dok se spušta u kavez, dobiva ocjenu 2. Ako skoro padne s ruba ili padne s ruba dok hoda ili se pokušava spasiti ili ako se trese ili ako se uopće obija pomaknuti unatoč poticanju dobiva ocjenu 3. Neke miševe treba nježno gurnuti kako bismo ih potaknuli da hodaju uz rub ili siđu u kavez (27).

2.4.2. Test širenja stražnjih nogu prilikom držanja za rep (engl. *hindlimb clasping test*)

Širenje stražnjih nogu prilikom držanja za rep jest marker progresije bolesti u brojnim mišjim modelima neurodegeneracije, uključujući određene cerebelarne ataksije. Miša se uhvati za rep u blizini baze te ga se podigne dalje od svih okolnih objekata. Promatra se položaj stražnjih ekstremiteta 10 sekundi. Ako su stražnji udovi stalno rašireni prema van, dalje od trbuha, dodjeljuje im se rezultat 0. Ako je jedan stražnji ud povučen prema trbuhu više od 50 % vremena dok visi, dobiva ocjenu 1. Ako su oba stražnja uda djelomično uvučena prema abdomenu više od 50 % vremena dok vise, dobivaju ocjenu 2. Ako su njegovi stražnji udovi potpuno uvučeni i dodiruju trbuh više od 50 % vremena dok vise, dobivaju ocjenu 3 (27).

2.4.3. Test načina hoda (engl. *gait test*)

Test načina hoda je mjera koordinacije i rada mišića. Miša se izvadi iz kaveza i stavi ga se na ravnu površinu s glavom okrenutom od ispitivača. Potrebno je promatrati miša odostraga dok hoda. Ako se miš kreće normalno, s tjelesnom težinom oslonjenom na sve udove, s abdomenom koji ne dodiruje tlo i s oba stražnja uda koji ravnomjerno sudjeluju,

dobiva ocjenu 0. Ako pokazuje tremor ili se čini da šepa dok hoda, dobiva ocjenu 1. Ako pokazuje jak tremor, ozbiljno šepanje, ako mu je spuštена zdjelica ili su stopala usmjerena od tijela tijekom kretanja („pačja stopala“), dobiva ocjenu 2. Ako miš ima poteškoća s kretanjem prema naprijed i vuče svoj trbuh po tlu, dobiva ocjenu 3 (27).

2.4.4. Test promjene kifoze u miša

Kifoza je karakteristična dorzalna zakrivljenost kralježnice koja se često manifestira kod neurodegenerativnih bolesti kod mišjih modela neuroloških bolesti. Uzrokovana je gubitkom mišićnog tonusa u leđnim mišićima kao posljedica neurodegeneracije. Miš se izvadi iz kaveza i stavi ga se na ravnu površinu. Potrebno ga je promatrati dok hoda. Ako miš može lako ispraviti kralježnicu dok hoda i nema trajnu kifožu, dobiva ocjenu 0. Ako miš pokazuje blagu kifožu, ali može ispraviti kralježnicu, dobiva ocjenu 1. Ako ne može u potpunosti ispraviti kralježnicu i ima postojanu, ali blagu kifožu, dobiva ocjenu 2. Ako miš održava izraženu kifožu dok hoda ili dok sjedi, dodjeljuje mu se ocjena 3 (27).

2.5. Histološke i imunohistokemijske metode

Za procjenu neurotoksičnih učinaka CCl_4 koristile su se standardna histološka tehnika bojanja hemalaunom i eozinom (HE) te imunohistokemijsko bojanje sa protutijelima protiv mikroglijalnog biljega IBA-1 (prema engl. *ionized calcium-binding adapter molecule 1*) te mijelinskog proteolipidnog proteina (PLP, biljeg mijelinskih ovojnica). Svi postupci bojanja su provedeni na prethodno pripremljenim parafinskim rezovima te je prije svakog postupka provedena deparafinizacija. U tu svrhu parafinski rezovi uronjeni su u 12 različitih otopina te u svakoj od njih inkubirani po 5 minuta. Niz otopina bio je sljedeći: tissue ksilol (3x), 100 %-tni etanol (3x), 96 %-tni etanol (2x), 75 %-tni etanol, bidestilirana voda (3x).

2.5.1. HE bojanje

Nakon postupka deparafinacije i rehidracije u destiliranoj vodi slijedi bojanje preparata Mayersovim hematoksilinom u trajanju od 1 minute. Zatim se preparati ostave pod mlazom vode iz slavine 4-5 minuta, tj. dok plava boja ne prestane silaziti sa stakalca. Slijedi ispiranje u PBS-u u trajanju od 1 minute. Nakon toga preparati se ispiru 3x u destiliranoj vodi.

Preparati se potom stavljaju u alkoholni eozin u trajanju od 1 minute (ne smiju se ispirati nakon toga). Predzadnji korak je dehidracija preparata u 95 %-tnom etanolu 3x i 2x u 100 % etanolu te se u svakoj od navedenih otopina zadrže po minutu. Zatim se preparati uranjaju u ksilen 3x u trajanju od 1 minute te potom slijedi fiksacija preparata (28).

2.5.2. Imunohistokemijsko bojanje

Nakon provedene deparafinizacije i rehidracije uslijedilo je kuhanje preparata u mikrovalnoj pećnici u otopini citratnog pufera kako bi se proteini denaturirali pri čemu pojedini antigenski epitopi postaju dostupni protutijelima (tzv. „demaskiranje antigena“). Kuhanje je provedeno u 3 navrata; prvi put u trajanju od 7 minuta te kod preostala dva kuhanja u trajanju od 5 min. Nakon prvog kuhanja dodavala se bidestilirana voda u čašu s preparatima kako bi ukupni volumen ostao isti (tijekom kuhanja voda isparava). Sljedeći korak bio je hlađenje preparata u trajanju od 1 sata. Nakon hlađenja, preparate je bilo potrebno ispirati u bidestiliranoj vodi u dva navrata; svaki u trajanju od 5 minuta. Sljedeći korak bio je ispiranje u PBS-u (puferirana otopina fosfata) u dva navrata; svaki u trajanju po 5 minuta. Potom je uslijedio postupak blokiranja sa Dako REAL Peroxidase-Blocking Solution koju smo nakapali na preparate. Na svaki preparat stavljeno je 100 μ L navedene otopine pomoću mikropipete te su se tako ostavili da stoje 35 minuta. Nakon blokiranja preparati su isprani PBS-om na način da su se ostavili po 5 min 3x u navedenoj otopini. Zatim se dodalo primarno protutijelo na preparate u omjeru 1:500 te ih se tako ostavilo da stoje u frižideru do sljedećeg dana. Sutradan se preparati isperu 3x PBS-om po 5 minuta te se dodaje sekundarno protutijelo koje se ostavi stajati na preparatima 45 minuta. Ponovno slijedi ispiranje PBS-om 3x po 5 minuta te se nakon toga na svaki preparat doda 200 μ L DAB-a (diaminobenzidin) koji se ostavi stajati na preparatima 30 sekundi. Nakon toga se preparati isperu 3x po 5 minuta u bidestiliranoj vodi te nakon ispiranja slijedi uranjanje preparata u hematoksin u trajanju od 40 sekundi. Slijedi ispiranje preparata u vodovodnoj vodi u trajanju od 10 minuta. Dehidracija je jedan od posljednjih koraka. Sastoji se od niza koji sadrži 9 otopina. Niz je sljedeći: 75 % etanol, 96 % etanol (2x), 100% etanol (3x), tissue ksilitol (3x). Po završetku postupka preparate sušimo i potom fiksiramo.

2.5.3. Procjena broja IBA-1 pozitivnih stanica

Nakon imunohistokemijskog bojanja, broj IBA-1 pozitivnih stanica procijenio se brojanjem obojenih stanica u pet vidnih polja povećanja x 600 po svakom preparatu dobivenom iz svake životinje.

2.6. Statistička obrada

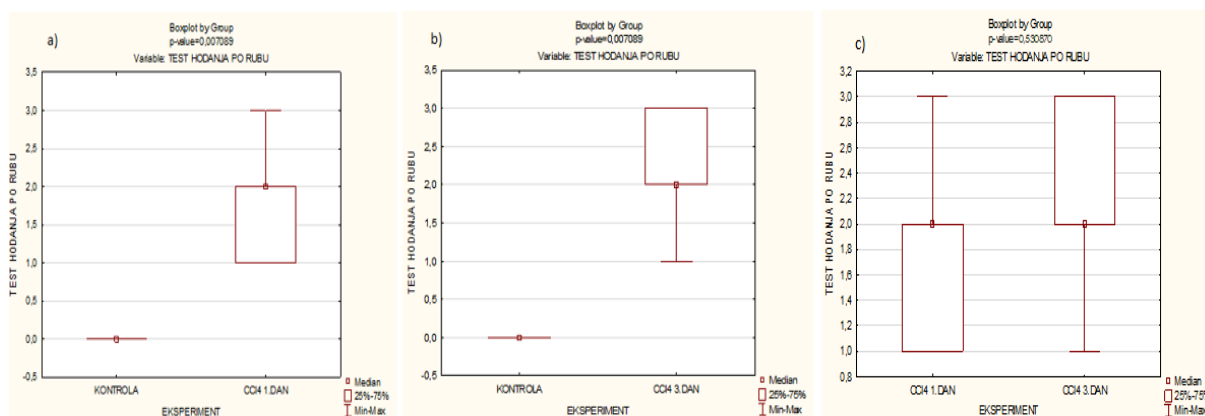
Podatci dobiveni neurološkim pretragama statistički su obrađeni pomoću programa TIBICO Data Statistica Workbench Version 14.0.0.15. Koristili su se neparametrijski testovi jer se ispitivao mali broj uzoraka. Od neparametrijskih testova koristilo se uspoređivanje dva nezavisna uzorka gdje su statistički značajne razlike kontrolne skupine i intoksiciranih miševa ugljikovim tetrakloridom nakon 1. i 3. dana prikazane pomoću Boxplota. Usporedba grupa (kontrolna skupina, tretirani CCl₄ nakon 1. i 3. dana) za korteks i bijelu tvar provela se pomoću Excella.

3. REZULTATI

3.1. Neurološke promjene u miševa izloženih ugljikovu tetrakloridu

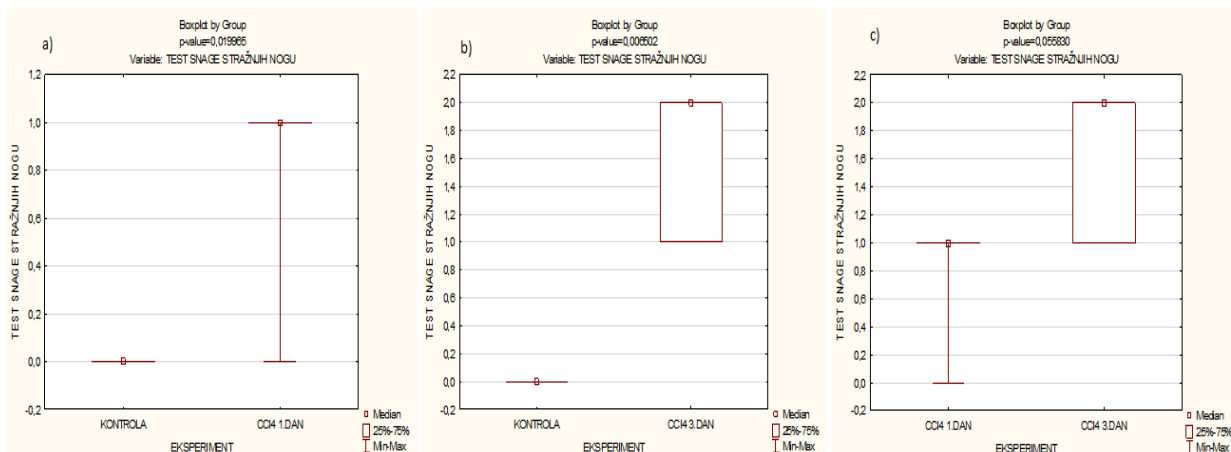
Provođenjem testa hodanja po rubu kaveza, koji odražava promjene u održavanju ravnoteže, dokazalo se da postoji statistički značajna razlika, u intervalu pouzdanosti od 95%, između kontrolne skupine i skupina koje su bile izložene CCl_4 (1. i 3. dan nakon intoksikacije).

Između skupina miševa injiciranih sa CCl_4 , a koji su testirani 1. i 3. dan po izloženosti, nije utvrđena statistički značajna razlika rezultata testa za ravnotežu (slika 4).



Slika 4. Statistička obrada rezultata testa hodanja po rubu kaveza kod: a) kontrolne skupine te one intoksicirane CCl_4 nakon 1. dana; b) kontrolne skupine te one intoksicirane CCl_4 nakon 3. dana; c) intoksicirane CCl_4 nakon 1. dana i nakon 3. dana

Test u kojem se provjeravao položaj nogu nakon podizanja miša od površine za rep pokazao je da postoji statistički značajna razlika, na intervalu pouzdanosti od 95%, kod kontrolne skupine te onih koji su bili izloženi CCl_4 (1. i 3. dan) te da nema statistički značajne razlike između skupina miševa koji su bili izloženi CCl_4 te ispitani 1. i 3. dan nakon intoksikacije (slika 5).



Slika 5. Statistička obrada rezultata u kojem se provjeravao položaj nogu nakon podizanja miša od površine za rep kod: a) kontrolne skupine te one intoksicirane CCl₄ nakon 1. dana; b) kontrolne skupine te one intoksicirane CCl₄ nakon 3. dana; c) intoksicirane CCl₄ nakon 1. dana i nakon 3. dana

Test u kojem se provjeravao hod miša pokazao je da nema statistički značajne razlike, na intervalu pouzdanosti od 95%, kod kontrolne skupine te onih koji su bili izloženi CCl₄ (1. i 3. dan).

Test kojim se provjeravalo držanje miša pokazao je da, također, kao i kod testa gdje se provjeravao hod, ne postoji statistički značajna razlika na intervalu pouzdanosti od 95%, kod kontrolne skupine i onih koji su ili izloženi CCl₄.

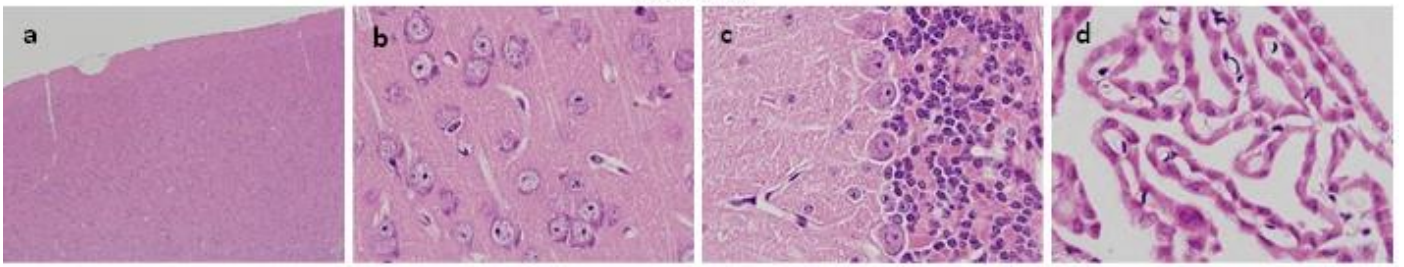
3.2. Patohistološke promjene mozga u miševa izloženih ugljiku tetrakloridu

Analizom pripremljenih histoloških preparata obojenih standardnom HE tehnikom u kontrolnih životinja utvrđena je tipična morfologija i distribucija stanica unutar parenhima velikog i malog mozga (slika 6 a-d). U tkivu mozga grupe miševa tretirane sa CCl₄ i žrtvovane 1 dan nakon injiciranja (1 dpi; prema engl. *days post injection*) bila je prisutna infiltracija mononuklearnim stanicama, najizraženija u višim dijelovima korteksa svih regija mozga (slika 6 e-g), no prisutna i dublje u parenhimu sačinjenom od bijele tvari (slika 6 g). Infiltrirajuće stanice imale su izrazito bazofilne okrugle do blago ovalne jezgre, a najčešće su se grupirale tvoreći jasno ograničene folikularne strukture (slika 6 e-g). Uokolo takvih struktura primijećena je manja celularnost s obzirom na normalne stanice središnjeg živčevlja.

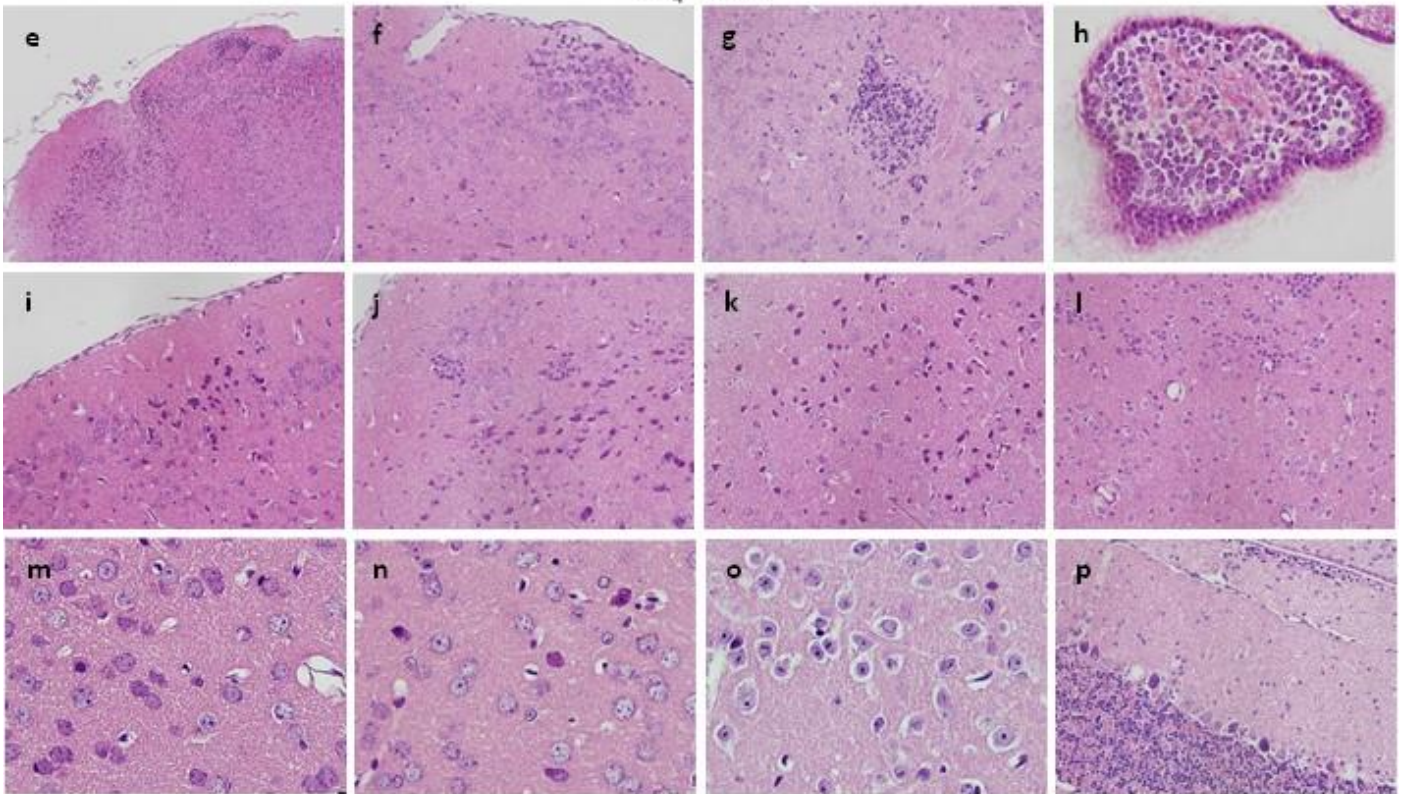
Obilne nakupine mononuklearnih stanica pronađene su i unutar koridornog pleksusa (slika 6 h). Difuzno kroz tkivo korteksa ove skupine životinja pronađene su i stanice s kondenziranim, izrazito eozinofilno obojenim i pleomorfim jezgrama, koje nisu pokazivale jasnog ograničenja prema citoplazmi stvarajući dojam hijalinizacije, a što morfološki odgovara tzv. „crvenim neuronima“ (engl. red neurons) (slika 6 l, o), klasični nespecifični znak akutnog neuronskog oštećenja. U malom mozgu životinja žrtvovanih 1 dan nakon intoksikacije sa CCl_4 tipične promjene karakteristične za „crvene neurone“ opažene su u sloju Purkinjeovih stanica (slika 6 p). U pojedinih Purkinjeovih stanica bio je pak prisutan gubitak jezgre i kontura tipičnih za ovu populaciju neurona (slika 6 p), te ih nije bilo moguće jasno razgraničiti.

U mozgu miševa žrtvovanih 3 dana nakon injekcije CCl_4 (3dpi) i dalje je bila prisutna mononuklearna infiltracija, no filtrat je postao više difuzan, formirajući tračke stanice usmjerene prema dubljim dijelovima moždanog parenhima (slika 6 q, r). Infiltrat je bio prisutan i paraventrikularno, neposredno ispod ependimskih stanica (slika 6 t). U ove skupine životinja također su utvrđena paraventrikularna krvarenja sa prisustvom intersticijskog edema (slika 6 s). Karakteristike „crvenih neurona“, karioreksa, piknoza i kromatoliza bile su prisutne difuzno kroz korteks (slika 6 u-w). Uz to, pojedine stanice pokazivale su znakove staničnog edema, a bile su u potpunosti ispunjene homogenim, eozinofilnim sadržajem, koji je stvarao dojam hijalnih eozinofilnih inkluzija, a bez jasne diferencijacije jezgre i citoplazme (slika 6 u). U malom mozgu ove grupe životinja pronađena su područja u kojih se nisu mogle razlučiti konture Purkinjeovih stanica, sugerirajući njihov potpuni gubitak (slika 6 x).

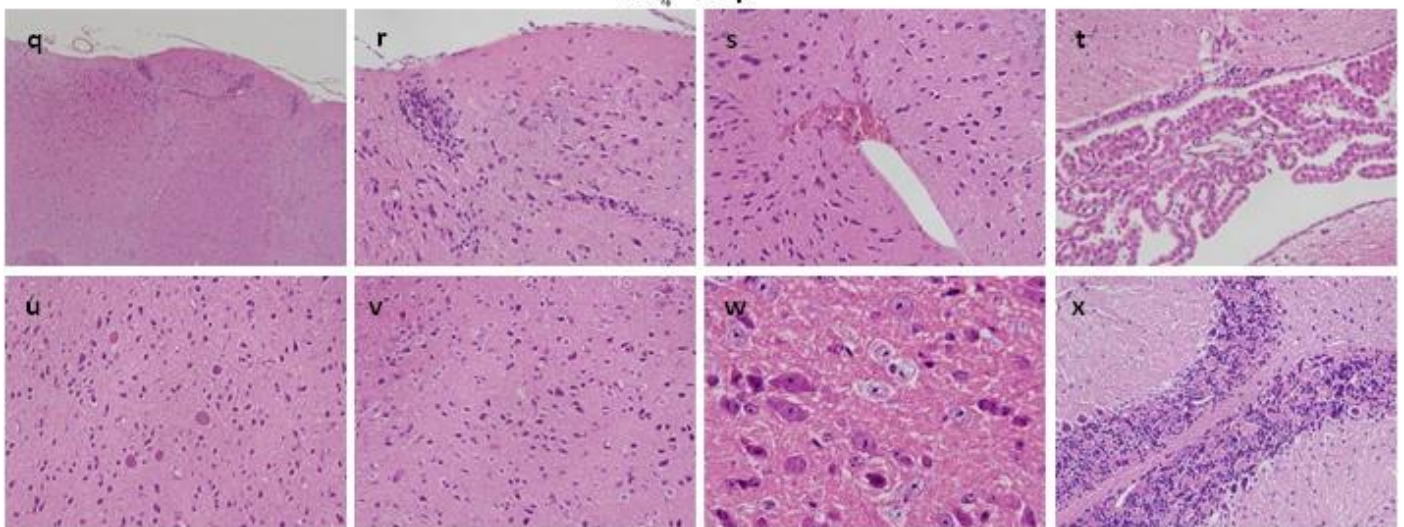
Kontrola



CCl₄ - 1 dpi



CCl₄ - 3 dpi

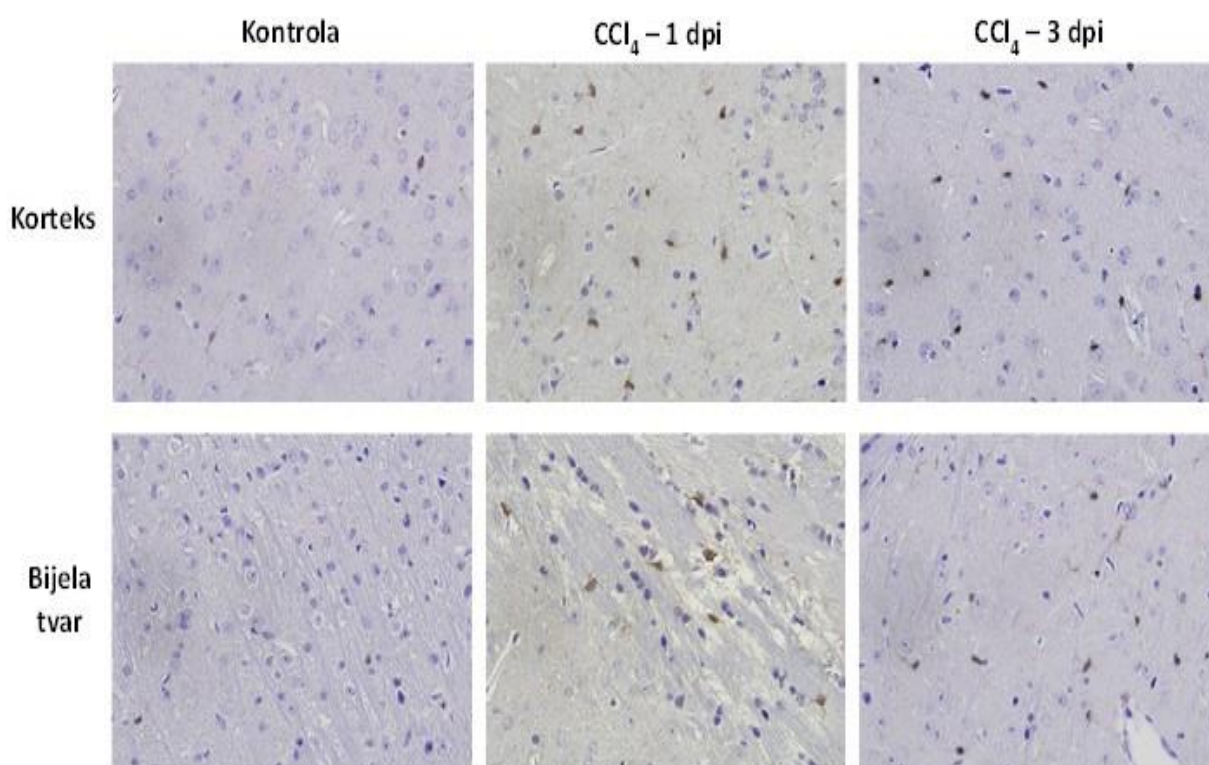


Slika 6. Patohistološke promjene mozga u miševa izloženih ugljikovu tetrakloridu.

Povećanja: a, e, q: $\times 100$; f, g, h, i, j, l, p, r, s, t, u, v, x : $\times 400$; b, c, d, m, n, o, w: $\times 1000$

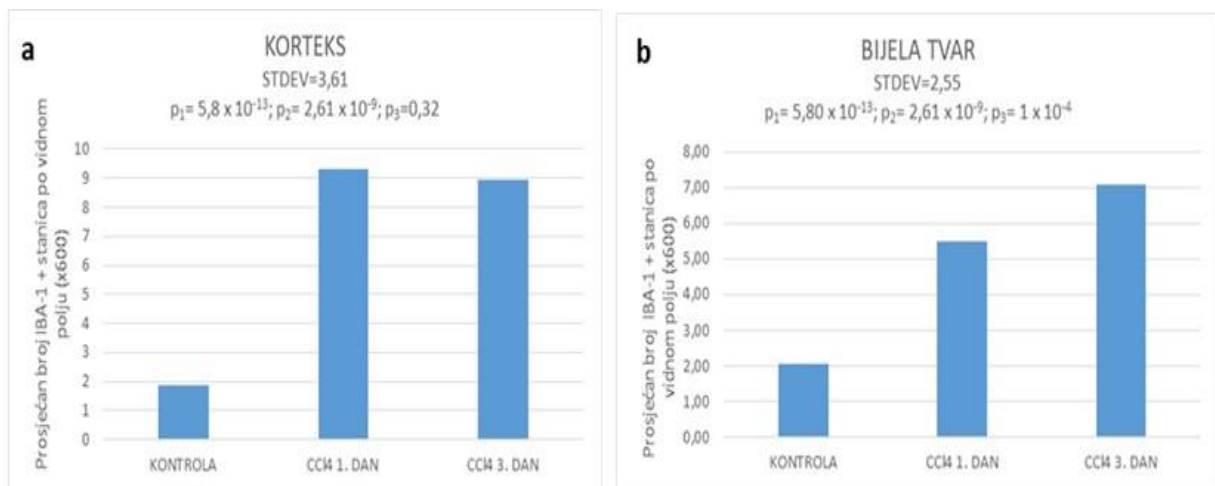
3.3. Reakcija mikroglia stanica u miševa izloženih ugljikovu tetrakloridu

Budući da je patohistološkom analizom moždanog tkiva u miševa izloženih ugljikovom tetrakloridu utvrđena infiltracija mononuklearnim stanicama, što upućuje na upalna zbivanja, imunohistokemijskim bojanjem pomoću protutijela protiv IBA-1 antigena ispitalo se dolazi li u mozgu miševa izloženih ovom toksinu do povećanja broja mikroglia stanica, koje su usko povezane sa neuropalnim procesima. Analizom obojanih preparata, te brojanjem IBA-1 pozitivnih stanica u pet vidnih polja povećanja $\times 600$ po preparatu, jasno je pokazano da već jedan dan nakon tretmana sa CCl_4 (1 dpi) dolazi do nakupljanja/proliferacije mikroglie, što je bilo vidljivo i u moždanom tkivu životinja žrtvovanih 3 dana nakon injiciranja (3 dpi) (slike 7 i 8).



Slika 7. Imunohistokemijsko bojanje moždanog tkiva upotrebom anti-IBA-1 protutijela

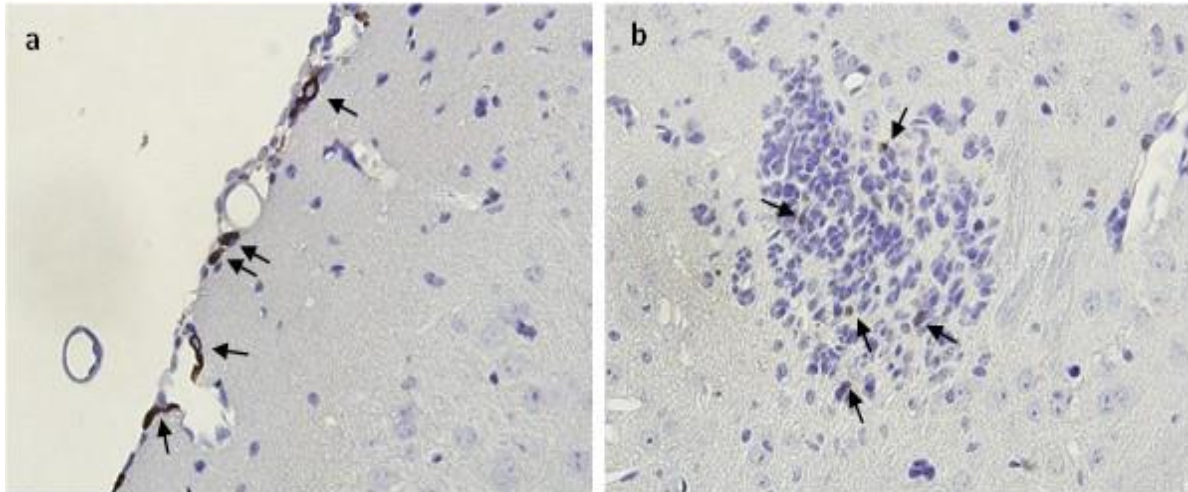
Zanimljivo je da je dinamika povećanja mikroglijalnih stanica bila različita s obzirom na korteks i bijelu tvar moždanog parenhima (slika 8). U korteksu se prosječan broj IBA-1 pozitivnih stanica već prvog dana po intoksikaciji povećao gotovo 5 puta, te se nije statistički značajno primijenio u odnosu na to u životinja žrtvovanih 3 dana nakon izlaganja CCl₄ (slika 8 a). Suprotno tomu, u bijeloj tvari zabilježen je manji porast IBA-1 pozitivnih stanica 1 dan nakon injekcije (2,5 puta u odnosu na kontrolnu skupinu), no trećeg dana porast je bio statistički značajno veći (3,5 puta u odnosu na kontrolnu skupinu (slika 8b).



Slika 8. Usporedba prosječnog broja IBA-1 stanica po vidnom polju povećanja x 600 u korteksu i bijeloj tvari između kontrolne skupine miševa i skupina žrtvovanih 1. dan, odnosno 3 dana nakon injekcije CCl₄. Oznaka p₁ predstavlja p-vrijednost dobivenu na temelju usporedbe kontrolne skupine i skupine žrtvovane 1 dan nakon intoksikacije; oznaka p₂ predstavlja p-vrijednost dobivenu na temelju usporedbe kontrolne skupine i skupine žrtvovane 3 dana nakon intoksikacije, te oznaka p₃ predstavlja p-vrijednost dobivenu na temelju usporedbe dviju intoksiciranih skupina. Prikazani rezultati dobiveni su u intervalu pouzdanosti od 95 %.

Brži i snažniji porast mikroglija stanica u korteksu mozga u usporedbi sa bijelom tvari u skladu je sa prethodno opisanom pojavom upalnog infiltrata prvog dana nakon injekcije CCl₄ prvenstveno u višim dijelovima korteksa, dok je trećeg dana infiltrat bio obilnije prisutan i u dubljim regijama mozga (slika 7).

Valja naglasiti da su IBA-1 pozitivne stanice u obje skupine intoksiciranih životinja detektirane i u perivaskularnim područjima subpialnih prostora (slika 9 a, strelice), te unutar infiltrata mononuklearnih IBA-1 negativnih stanica (slika 9 b, strelice).

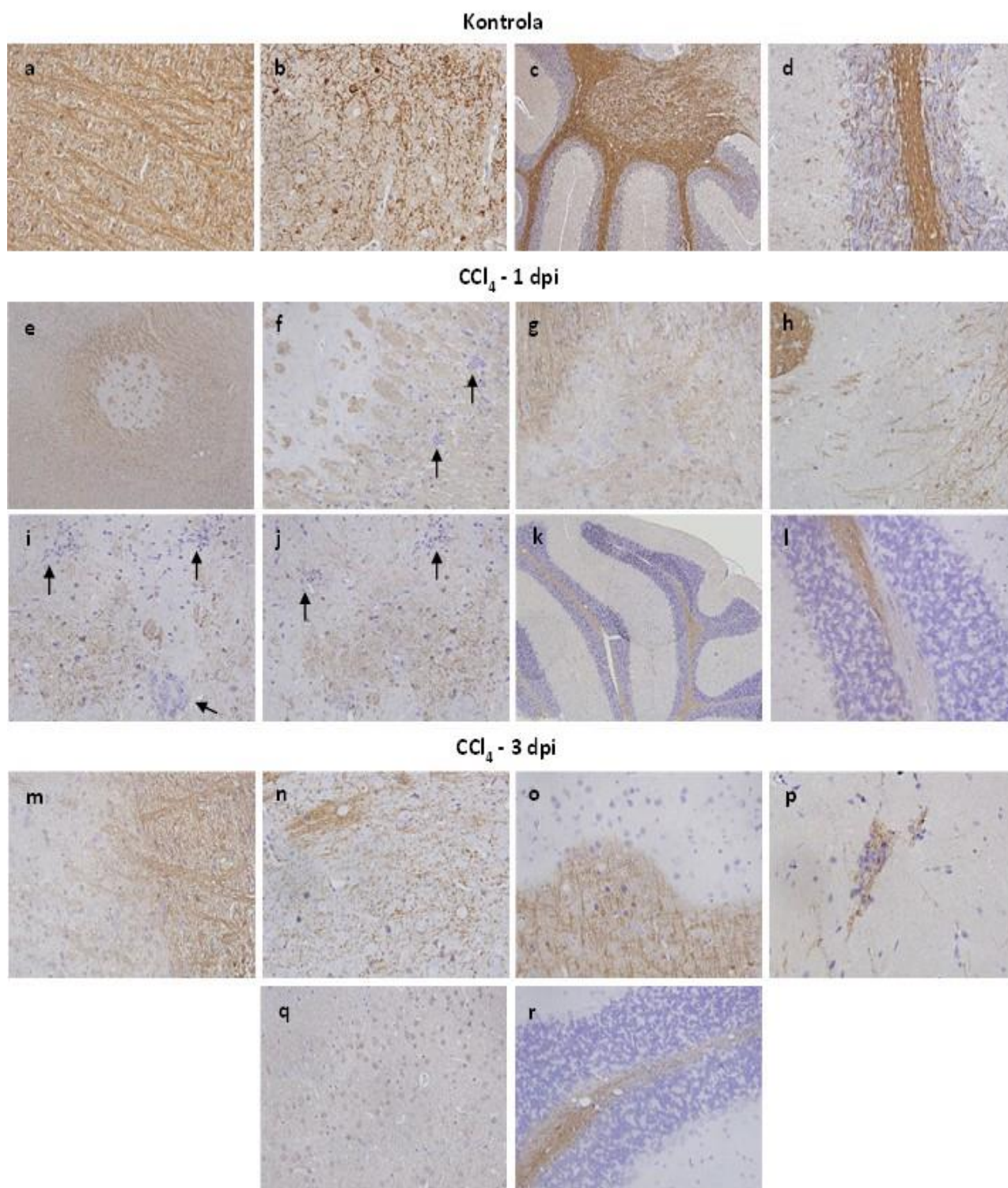


Slika 9. IBA-1 pozitivne stanice u perivaskularnim područjima subpialnih prostora (a) i unutar infiltrata mononuklearnih stanica (b) u mozgu miševa intoksiciranih sa CCl₄.

3.4. Demijelinizacija u mozgu miševa izloženih ugljiku tetrakloridu

Budući da demijelinizacija centralnog živčevlja može biti posljedica intoksikacije (npr. intoksikacija kuprizonom), ali i upalnih procesa (npr. autoimuna upala u sklopu multiple skleroze), imunohistokemijski je ispitan sadržaj i raspodjela mijelina u miševa intoksiciranih injekcijom CCl₄. Imunohistokemijskim bojanjem pomoću protutijela protiv mijelinskog proteolipidnog proteina (PLP), mijelinskog biljega, utvrđeno je da se cjelokupno moždano tkivo obje skupine intoksiciranih životinja bojalo znatno slabijim intenzitetom u usporedbi sa moždanim tkivom kontrolne skupine životinja (slika 10). Bijela tvar mozga u kontrolnih životinja bojala se difuzno, sa jasno vidljivim tračcima mijeliniziranih vlakana (slika 10 a). U životinja žrtvovanih jedan dan nakon intoksikacije u bijeloj tvari mozga bile su prisutne jasno ograničene demijelinizacijske lezije s potpunim izostankom imunohistokemijskog signala (slika 10 e-h). Uz rubove lezija mogli su se naći folikularni infiltrati mononuklearnih stanica (slika 10 f strelice). U korteksu ove skupine životinja također su utvrđene demijelinizacijske lezije udružene sa infiltratima (slika 10 i, j, strelice pokazuju infiltrate). Mijelinska

imunopozitivnost korteksa bila je vrlo slaba, te se u potpunosti izgubio tipični obrazac mijelinskog bojanja korteksa nalik na gustu mrežu isprepletenih vlakna, a koji je bio jasno i konzistentno prisutan u kontrolnoj skupini (slika 10 b). Demijelinizacijske lezije unutar bijele tvari (slika 10 m) i korteksa (slika 10 n-q) jasno su bile uočljive i u životinja žrtvovanih 3 dana nakon injiciranja CCl_4 . U kortikalnom moždanom tkivu ove skupine životinja, uz potpuno demijelinizirana područja (slika 10 o), unutar pojedinih demijelinizacijskih lezija mogli su se uočiti atipični punktiformni imunohistokemijski signali, koji su odgovarali mijelinskom detritusu (slika 10 n, p, q), sugerirajući daljnju progresiju demijelinizacijskog procesa. Rezidualna mijelinska imunopozitivnost unutar lezija nerijetko je bila udružena sa mononuklearnim infiltratom (slika 10 p). Demijelinizacijske lezije bile su prisutne i u bijeloj tvari malog mozga obiju skupina intoksiciranih životinja (slika 10 l, r).



Slika 10. Imunohistokemijsko bojanje moždanog tkiva upotrebom anti-PLP protutijela

4. RASPRAVA

Ugljikov tetraklorid organski je liposolubilni spoj čiji je toksični učinak na organizam poznat dugo vremena. Najbolje su upoznati hepatotoksični i nefrotoksični učinci ovog spoja, a intoksikacija laboratorijskih životinja njime koristi se kao model za istraživanje jetrenih i bubrežnih bolesti. Iako je poznato da intoksikacija ugljikovim tetrakloridom rezultira neurološkim simptomima, do sada nisu sustavno istražene morfološke promjene centralnog živčanog sustava nakon intoksikacije jednokratnom dozom ovog toksina. U literaturi se često neurološki učinci ugljikova tetraklorida opisuju kao sekundarna posljedica jetrenog oštećenja (29), što se u ljudi sa bolestima jetre očituje kao hepatična ili portalna encefalopatija (30). Budući da je CCl_4 izrazito liposolubilna spoj, a moždano tkivo u svom sastavu sadrži lipide i njihove derivate u udjelu većem od mnogih drugih tkiva, kod sustavnog izlaganja ugljikovu tetrakloridu opravdano je pretpostaviti da se on s lakoćom difundira kroz krvno-moždanu barijeru i nakuplja se u mozgu, gdje može dovesti do izravnih lokalnih oštećenja (31).

Ovom je studijom pokazano da jednokratna eksperimentalna intoksikacija miševa sa 100 μL 10 % (v/v) CCl_4 (5 $\mu\text{L/g}$ tjelesne težine) injiciranog intraperitonealno dovodi do upalnih, neurodegenerativnih i demijelinizacijskih promjena u mozgu miševa već prvog dana po intoksikaciji. Pri intraperitonealnoj aplikaciji, zbog velike površine peritonealne ovojnice i liposolubilnosti CCl_4 njegov najveći udio ulazi u sistemske cirkulaciju te zaobilazi jetru, zbog čega može ostvariti izravne učinke na periferna tkiva. Glavnina toksičnih učinaka CCl_4 koji su do sada upoznati posredovana je njegovim toksičnim metabolitima, visokoreaktivnim triklormetil radikalom ($\bullet\text{CCl}_3$) i triklormetil peroksil radikalom ($\bullet\text{CCl}_3\text{O}_2$) (32,33), koji nastaju iz ugljikova tetraklorida djelovanjem enzimskog sustava citokrom P450. Ovaj sustav enzima najzastupljeniji je u jetri, zbog čega je jetra i najjače zahvaćena pri trovanjem ugljikovim tetrakloridom. Međutim, poznato je da u tkivu mozga astrociti također obilno izražavaju citokrom P450 (34), koji lokalno može stvarati prethodno spomenute reaktivne radikale. Ovi radikali dovode do lipidne peroksidacije staničnih membrana i membrana unutarstaničnih organela bogatih fosfolipidima., što je udruženo sa jakim oksidacijskim stresom i posljedičnim oštećenjem okolnih stanica. Oksidacijski stres u mozgu može dovesti do neurodegenerativnih promjena, nekroze, apoptoze i autofagije (35, 36, 37). Rezultati ove studije u skladu su sa ovim poznatim općim mehanizmima toksičnosti ugljikova tetraklorida i posljedicama oksidacijskog stresa. Morfološke promjene stanica pronađene u mozgu intoksiciranih životinja, kao što su karioreksa, piknoza i gubitak staničnih kontura (slika 6)

jasno ukazuju da već prvog dana nakon intoksikacije ugljikovim tetrakloridom dolazi do degeneracije i stanične smrti moždanih stanica koje veličinom i oblikom odgovaraju neuronima. Zanimljivo je spomenuti da su u intoksiciranim životinja pronađene i velike stanice, bez jezgre, no u potpunosti ispunjene eozinofilnim hijalnim materijalom (slika 6), koji bi mogli predstavljati akumulirane peroksidirane lipide i njihove derivate. Ova pretpostavka je u skladu sa studijom koja je pokazala da nakon intoksikacije sa CCl₄ u mozgu štakora dolazi do akumulacije ceramida, biološki aktivnog lipida za kojeg je pokazano da uzrokuje apoptozu u različitim tipovima stanica. Velika većina ostalih neurona u kojih nisu pronađene degenerativne promjene pokazivala je jasnu kromatolizu (slika 6), ukazujući da su oni bili zahvaćeni toksičnim učincima. Sudbina ovakvih neurona ovisi o odnosu intenziteta štetnog učinka i endogenih protektivnih sposobnosti.

Uz izravno neuronsko oštećenje nakon intoksikacije, ovom studijom pokazano je da se sustavnom intoksikacijom sa CCl₄ pokreće i snažan neuroupalni odgovor, na koji ukazuje snažna mononuklearna infiltracija moždanog tkiva u životinja izloženih toksinu. S obzirom na dobivene rezultate, ne može se zaključiti koji je mehanizam pokrenuo upalnu reakciju. Međutim, uz prethodno poznate činjenice može se pretpostaviti da je upala sekundarni odgovor na inicijalno toksično oštećenje moždanog tkiva. Naime, poznato je da nakon svakog oštećenja tkiva, neovisno o samom uzorku, dolazi do oslobađanja striktno unutarstaničnih molekula koji djeluju kao tzv. signali opasnosti (engl. *danger signals*), koje zahvaljujući posjedovanju specifičnih aminokiselinskih sljedova, poznatih kao „molekulski obrasci udruženi s oštećenjem“ (DAMPs, prema engl. *damage-associated molecular patterns*) pokreću imunosti i upalni odgovor (38). Naime, snažan sistemski upalni odgovor pronađen je i kod drugih oblika oštećenja moždanog tkiva, kao što ishemijska i traumatska ozljeda (38). Ovdje valja naglasiti da do sada nije bio pokazan patohistološki supstrat neuroupalne reakcije nakon akutnog izlaganja ugljikovu tetrakloridu, no pojedine studije utvrdile su porast kanonskih protuupalnih citokina čimbenika nekroze tumora α (TNF- α) i interleukina 6 (IL-6) u moždanom tkivu nakon intoksikacije. Pokrenuta upalna reakcija može oslobađanjem citokina i produbljivanjem oksidacijskog stresa dodatno oštetiti tkivo, no dobiveni rezultati ne omogućuju procjenu omjera upalnog i izravnog toksičnog oštećenja mozga nakon injekcije ugljikova tetraklorida. U prilog razvoju upalne reakcije u mozgu intoksiciranih miševa govori i nalaz razvoja mikroglioze tj. povećanja broja IBA-1 pozitivnih stanica nakon akutne intoksikacije (slike 7 i 8). Mikroglialne stanice mogu djelovati protektivno ili proupalno što pak ovisi i njihovoj polarizaciji prema tzv. M1 ili M2 subpopulaciji (40, 41, 42). Nalaz

mikroglialnih stanica unutar folikularnih infiltrata (slika 10 b) sugerira da su one sudjelovale u poticanju upalnog odgovora. Porast broja mikroglialnih stanica redovito je udružen i sa propadanjem živčanog tkiva, pri čemu te stanice fagocitiraju stanični detritus, tj. razoreno tkivo. Pri tome često dolazi do otpuštanja proupalnih citokina, što dodatno pojačava upalu. Mikroglia se može razviti proliferacijom rezidentnih moždanih mikroglialnih stanica, ali i pojačanim ulaskom stanica monocitno-makrofagnog sustava iz krvi (21). Prisustvo IBA-1 pozitivnih stanica u perivaskularnim prostorima neposredno ispod pijalne meninge intoksiciranih miševa (slika 10 a) sugerira njihovu ekstravazaciju nakon dolaska u mozak krvnim optokom. To pak ukazuje na sustavni odgovor čitavog organizma posljedično izlaganju toksinu. Zanimljivo je da je porast broja IBA-1 pozitivnih stanica bio brži u korteksu mozga nego u njegovoj bijeloj tvari, no u korteksu je taj porast bio zaustavljen trećeg dana po intoksikaciji. Suprotno tome, u bijeloj tvari trećeg dana nakon intoksikacije broj mikroglialnih stanica bio je statistički značajno veći u usporedbi sa prvim danom. Slično tome, intenzitet infiltracije mononuklearnim stanicama bio je značajno veći u korteksu u životinja žrtvovanih jedan dan nakon injiciranja sa CCl_4 , dok je u bijeloj tvari bio obilniji tek trećeg dana. Stoga se može zaključiti da upalni proces posljedično akutnoj intoksikaciji ugljikovim tetrakloridom započinje u površnim dijelovima korteksa, gdje je intenzivan već prvog dana, te s vremenom napreduje prema dubljim regijama mozga, no dobiveni rezultati ne mogu razjasniti uzrok tih opservacija. U mozgovima životinja žrtvovanih tri dana nakon izlaganja CCl_4 također su bile pronađene intenzivnije posljedice upalnog procesa, kao što su intersticijski edem i periventrikularno krvarenje (slika 6 s). Međutim, ne može se isključiti niti da su ovi nalazi posljedica izravnog toksičnog učinka CCl_4 , pri čemu on može putem oksidacijskog stresa dovesti do oštećenja endotelnih i ependimskih stanica, što leži u patogenetskoj podlozi spomenutih patoloških promjena.

Ovom je studijom pokazano da uz neuronsku degeneraciju i upalne procese akutna intoksikacija ugljikovim tetrakloridom dovodi do masivne demijelinizacije u velikom i malom mozgu (slika 10). Jasne demijelinizacijske lezije bile su uočljive u bijeloj tvari i korteksu već prvog dana nakon tretmana životinja, a trećeg dana su postale opsežnije. Osim toga, unutar pojedinih demijelinizacijskih lezija trećeg dana po intoksikaciji mogli su se uočiti atipični punktififormni imunohistokemijski anti-PLP signali, (slika 10 n, p, q), koji sugeriraju progresiju demijelinizacijskog procesa. O demijelinizaciji uzrokovanoj ugljikovim tetrakloridom postoje tek oskudni podatci. Jedna je studija opisala demijelinizacijske promjene u mozgu miševa koji su bili tretirani ugljikovim tetrakloridom u kombinaciji sa

alilnitrilom (43), a jedna studija je pronašla ultrastrukturne promjene mijelinske ovojnice perifernih živaca (nervusa ishijadikusa), ali nakon subkutane administracije CCl_4 u anatomskoj regiji gdje prolazi sam živac (44). Međutim, do sada nije bilo izvještaja o demijelinizacijskim promjenama središnjeg živčanog sustava nakon jednokratne, akutne sustavne intoksikacije sa CCl_4 kao jednim toksinom. Mehanizam opažene demijelinizacije mogao bi biti dvojak - izravno toksično oštećenje mijelinske ovojnice putem oksidacijskog stresa, te upalom posredovano oštećenje oligodendrocita. U prilog upalnoj demijelinizaciji govori nalaz mononuklearnog infiltrata uz rubove demijelinizacijskih lezija (slika 10 f, i, j; strelice), no opseg ove studije ne dozvoljava konačan zaključak o demijelinizacijskim mehanizmima. Valja imati na umu da je ugljikov tetraklorid liposolubilna tvar, a mijelinske ovojnice su lipidne naravi, te je moguće da se veliki udio ovog toksina koji uđe u mozak akumulira upravo u mijelinu. Nalazi demijelinizacije u ovoj studiji potvrđuju važnost okolišnih čimbenika/ toksina u patogenezi humanih demijelinizacijskih bolesti, od kojih je najvažnija multipla skleroza.

Uz utvrđene morfološke promjene na mozgu, ovom je studijom jasno pokazano da miševi nakon intoksikacije imaju mjerljive neurološke promjene – slabost stražnjih nogu i gubitak koordinacije, što može biti odraz mišićne slabosti i poremećaja ravnoteže. Ova neurološka očitovanja (slika 4 i 5) mogu biti posljedica degeneracije neurona u motoričkom korteksu te demijelinizacije motoričkih puteva. Poremećaji u koordinaciji i ravnoteži u skladu su sa propadanjem neurona i demijelinizacijom u malome mozgu. Neurološki očite promjene također mogu biti posljedica opažene intracerebralne hemoragije i intersticijskog edema (slika 6 c) u životinja žrtvovanih 3 dana nakon injekcije ugljikova tetraklorida. Naime, ove promjene dovode do porasta intrakranijalnog tlaka, koji zbog nerastezljivosti lubanje može mehanički oštetiti neurone i neuronske putove, te poremetiti perfuziju moždanog tkiva. Iako se sve detektirane patohistološke promjene bile izraženije 3 dana nakon intoksikacije, neurološki ispadi nisu se statistički značajno razlikovali između dviju skupina intoksiciranih životinja (slike 4 i 5). Međutim, valja naglasiti da je upotrebljena ljestvica bodovanja neuroloških ispada relativno gruba i ne dozvoljava ispitivanje finijih promjena, te se stoga ne može isključiti da one ne postoje s obzirom na protok vremena od trenutka jednokratne intoksikacije. Opažene neurološke promjene također bi se mogle pripisati i promjenama motoričkih puteva i neurona u leđnoj moždini, što ovom studijom nije ispitano. Međutim, testovi stava pri hodu i položaja fiziološke kifoze miša bili su u potpunosti negativni u obje skupine tretiranih životinja. Budući da se održavanje fiziološkog položaja tijela i kifoze

prvenstveno odvija putem lokalnih refleksnih mehanizama u leđnoj moždini, moglo bi se zaključiti da je leđna moždina intoksiciranih miševa bila nezahvaćena ili da je bila zahvaćena puno manjim intenzitetom nego što je to mozak.

Naposljetku treba reći da je doza ugljikova tetraklorida koja je primijenjena u ovoj studiji dovoljna za eksperimentalno izazivanje akutnog jetrenog oštećenja (45). Stoga se ne može isključiti da dio neurološke simptomatologije proizlazi iz narušenih metaboličkih procesa posljedično razaranju jetrenog tkiva. Međutim, neurološka očitovanja hepatične encefalopatije proizlaze zbog nakupljanja toksičnih metabolita kao što su amonijak, merkaptani i pojedine aromatske aminokiseline, koji funkcijski remete aktivnost neurotransmitera i ionsku ravnotežu u mozgu, ali ne dovode do razaranja tkiva, morfoloških niti upalnih promjena u mozgu (46). Osim toga, neurološka simptomatologija u sklopu jetrenih bolesti nastaje tek u poodmaklim stadijima oštećenja jetre, te se poglavito očituje poremećajima svijesti i ponašanja, a ne motoričkim ispadima.

Rezultati studije jasno pokazuju neurotoksičnost ugljikova tetraklorida, no potrebna su daljnja istraživanja kako bi se rasvijetlili mehanizmi neurodegeneracije upale i demijelinizacije u sklopu intoksikacije ovim spojem.

5. ZAKLJUČAK

Jednokratna intraperitonealna injekcija 100 μ L 10% (v/v) ugljikova tetraklorida u miševa već jedan dan nakon intoksikacije u mozgu uzrokuje neurodegenerativne promjene, upalu i demijelinizaciju. Tri dana nakon intoksikacije ovom dozom spomenute promjene postaju opsežnije, šire se u dublje regije mozga te se javljaju intracerebralna hemoragija i intersticijski edem mozga. Intoksicirani miševi pokazuju neurološke poremećaje u smislu slabosti stražnjih nožica te poremećaja koordinacije i ravnoteže.

Potrebna su daljnja istraživanja kako bi se detaljnije rasvijetlili mehanizmi nastanka opisanih neuropatoloških promjena kao posljedica akutne intoksikacije ugljikovim tetrakloridom.

6. LITERATURA

1. Anadozie SO, Akinyemi JA, Adewale OB, Isitua CC. Prevention of short-term memory impairment by *Bryophyllum pinnatum* (Lam.) Oken and its effect on acetylcholinesterase changes in CCl₄-induced neurotoxicity in rats. *J Basic Clin Physiol Pharmacol*. 2019 Sep 9;30(5). doi: 10.1515/jbcpp-2018-0161. PMID: 31494630.
2. Zargar S, Wani TA. Protective Role of Quercetin in Carbon Tetrachloride Induced Toxicity in Rat Brain: Biochemical, Spectrophotometric Assays and Computational Approach. *Molecules*. 2021 Dec 12;26(24):7526. doi: 10.3390/molecules26247526. PMID: 34946608; PMCID: PMC8709345.
3. Unsal, Velid et al. "Toxicity of carbon tetrachloride, free radicals and role of antioxidants." *Reviews on environmental health* vol. 36,2 279-295. 25 Sep. 2020, doi:10.1515/reveh-2020-0048
4. "Carbon tetrachloride." *IARC monographs on the evaluation of carcinogenic risks to humans* vol. 71 Pt 2,PT 2 (1999): 401-32.
5. Ritesh, K R et al. "A single acute hepatotoxic dose of CCl₄ causes oxidative stress in the rat brain." *Toxicology reports* vol. 2 891-895. 11 Jun. 2015, doi:10.1016/j.toxrep.2015.05.012
6. "Carbon tetrachloride." *IARC monographs on the evaluation of carcinogenic risks to humans* vol. 71 Pt 2,PT 2 (1999): 401-32.
7. inchem.org [Internet]. Geneva: World Health organisation. IPCS INTERNATIONAL PROGRAMME ON CHEMICAL SAFETY; Health and Safety Guide No. 108; [citirano 10.05.2022.]. Dostupno na: <https://inchem.org/documents/hsg/hsg/hsg108.htm>
8. Brian Clegg. The toxic compound that was once used as a universal lab cleaner. *Chemistry world* [Internet]. 15.08.2012. [citirano 26.04.2021.]. Dostupno na: <https://www.chemistryworld.com/podcasts/carbon-tetrachloride/3005730.article#commentsJump>
9. Jiménez-Torres, Catya et al. "Acute Liver Toxicity Modifies Protein Expression of Glutamate Transporters in Liver and Cerebellar Tissue." *Frontiers in neuroscience* vol. 14 613225. 6 Jan. 2021, doi:10.3389/fnins.2020.613225
10. Damjanov I., Seiwerth S., Jukić S., Nola M. *Patologija*.4. prerađeno i dopunjeno izd. Zagreb: Medicinska naklada-Zagreb; 2014.

11. National Toxicology Program [Internet]. USA: U.S. Department of Health and Human Services; [ažurirano: 02.01.2014.; citirano: 22.06.2022.]. Dostupno na: <https://ntp.niehs.nih.gov/nnl/nervous/brain/neurchromato/index.htm>
12. Fricker, M., Tolkovsky, A. M., Borutaite, V., Coleman, M., & Brown, G. C. (2018). Neuronal Cell Death. *Physiological reviews*, 98(2), 813–880. <https://doi.org/10.1152/physrev.00011.2017>
13. Yuan J, Yankner BA. Apoptosis in the nervous system. *Nature*. National Library of Medicine [Internet]. [citirano 08.07.2022.]; 2000;407(6805):802-809. Dostupno na: doi:10.1038/35037739
14. Syntichaki P, Tavernarakis N. The biochemistry of neuronal necrosis: rogue biology?. *Nat Rev Neurosci*. National Library of Medicine [Internet]. [citirano 08.07.2022.]; 2003;4(8):672-684. Dostupno na: doi:10.1038/nrn1174
15. Giacalone M, Di Sacco F, Traupe I, Pagnucci N, Forfori F, Giunta F; Bioactive Nutraceuticals and Dietary Supplements in Neurological and Brain Disease; Prevention and Therapy; 2015, Pages 17-28; Department of Anesthesia, University of Pisa, Pisa, Italy; [Available online 29 September 2014.; citirano: 04.07.2022.]. Dostupno na: <https://doi.org/10.1016/B978-0-12-411462-3.00002-3>
16. Agrawal M; Clinical Molecular Medicine; Molecular basis of chronic neurodegeneration 2020, Pages 447-460; Department of Bioengineering, University of Illinois at Chicago, Chicago, IL, United States, USA Prime Biotech LLC & Biotechnology, Kiosk Florida, United States; [Available online 6 December 2019, Version of Record 6 December 2019; citirano 05.07.2022.]. Dostupno na: <https://doi.org/10.1016/B978-0-12-809356-6.00026-5>
17. Martin LJ, Al-Abdulla NA, Brambrink AM, Kirsch JR, Sieber FE, Portera-Cailliau C. Neurodegeneration in excitotoxicity, global cerebral ischemia, and target deprivation: A perspective on the contributions of apoptosis and necrosis. *Brain Res Bull*. PubMed.gov [Internet]. [citirano 08.07.2022.]; 1998;46(4):281-309. Dostupno na: doi:10.1016/s0361-9230(98)00024-0

18. Przedborski S, Vila M, Jackson-Lewis V. Neurodegeneration: what is it and where are we?. *J Clin Invest*. National Library of Medicine [Internet]. [citirano 08.07.2022.]; 2003;111(1):3-10. Dostupno na: doi:10.1172/JCI17522
19. Garman, R. H. (2011). Histology of the Central Nervous System. *Toxicologic Pathology*, 39(1), 22–35. <https://doi.org/10.1177/0192623310389621>
20. Li T, Zhang S. Microgliosis in the Injured Brain: Infiltrating Cells and Reactive Microglia Both Play a Role. *The Neuroscientist*. PubMed.gov [Internet]. [citirano 08.07.2022.]; 2016;22(2):165-170. doi:10.1177/1073858415572079
21. Love S. Demyelinating diseases. *J Clin Pathol*. PubMed.gov [Internet]. [citirano 08.07.2022.]; 2006;59(11):1151-1159. doi:10.1136/jcp.2005.031195
22. Fredrick J.Seil, author; Fedoroff S, Hertz L, editor; *Advances in cellular neurobiology*; 3rd edition. College of Medicine, University of Saskatchewan, Saskatoon Canada; 1982. [citirano 08.07.2022.]; Dostupno na: <https://www.sciencedirect.com/topics/medicine-and-dentistry/demyelination>
23. *Front. Cell. Neurosci.*, 21 August 2018 Sec.Non-Neuronal Cells. Dostupno na: <https://www.frontiersin.org/articles/10.3389/fncel.2018.00261/full>
24. The Free Dictionary [Internet]. "astrocytosis". Farlex Partner Medical Dictionary, Farlex, 2012 [cited 11 Jul. 2022]. Available from: <https://medical-dictionary.thefreedictionary.com/astrocytosis>
25. *Translational Medicine in CNS Drug Development*; Patricia E. Cole, Steven G. Einstein, in *Handbook of Behavioral Neuroscience*, 2019. Dostupno na: <https://www.sciencedirect.com/topics/medicine-and-dentistry/astrocytosis>
26. Karve IP, Taylor JM, Crack PJ. The contribution of astrocytes and microglia to traumatic brain injury. *Br J Pharmacol*. 2016;173(4):692-702. doi:10.1111/bph.13125
27. Guyenet, S. J., Furrer, S. A., Damian, V. M., Baughan, T. D., La Spada, A. R., & Garden, G. A. (2010). A simple composite phenotype scoring system for evaluating mouse models of cerebellar ataxia. *Journal of visualized experiments : JoVE*, (39), 1787. <https://doi.org/10.3791/1787>

28. Rochester.edu [Internet]. New York: University of Rochester, [citirano: 21.08.2022.]. Dostupno na: <https://www.urmc.rochester.edu/MediaLibraries/URMCMedia/musculoskeletal-research/core-services/histology/documents/CMSRH-E.pdf>
29. Balzano, T., Leone, P., Ivaylova, G., Castro, M. C., Reyes, L., Ramón, C., Malaguarnera, M., Llansola, M., & Felipo, V. [Internet]. (2021). Rifaximin Prevents T-Lymphocytes and Macrophages Infiltration in Cerebellum and Restores Motor Incoordination in Rats with Mild Liver Damage. *Biomedicines*, 9(8), 1002. [citirano 30.08.2022.]. Dostupno na: <https://doi.org/10.3390/biomedicines9081002>
30. Fallahzadeh, M. A., & Rahimi, R. S. [Internet]. (2022). Hepatic Encephalopathy: Current and Emerging Treatment Modalities. *Clinical gastroenterology and hepatology : the official clinical practice journal of the American Gastroenterological Association*, 20(8S), S9–S19. [citirano 30.08.2022.] Dostupno na: <https://doi.org/10.1016/j.cgh.2022.04.034>
31. Watanabe, A., Shiota, T., Takei, N., Fujiwara, M., & Nagashima, H. [Internet]. (1986). Blood to brain transfer of carbon tetrachloride and lipoperoxidation in rat brain. *Research communications in chemical pathology and pharmacology*, 51(1), 137–140. [citirano 30.08.2022.] Dostupno na: <https://pubmed.ncbi.nlm.nih.gov/3952367/>
32. Connor, H. D., Thurman, R. G., Galizi, M. D., & Mason, R. P. [Internet]. (1986). The formation of a novel free radical metabolite from CCl₄ in the perfused rat liver and in vivo. *The Journal of biological chemistry*, 261(10), 4542–4548. .] [citirano 30.08.2022.]. Dostupno na: <https://pubmed.ncbi.nlm.nih.gov/3007463/>
33. Shaikh, S. A., Barik, A., Singh, B. G., Modukuri, R. V., Balaji, N. V., Subbaraju, G. V., Naik, D. B., & Priyadarsini, K. I. [Internet]. (2016). Free radical reactions of isoxazole and pyrazole derivatives of hispolon: kinetics correlated with molecular descriptors. *Free radical research*, 50(12), 1361–1373. [citirano 30.08.2022.]. Dostupno na: <https://doi.org/10.1080/10715762.2016.1247955>
34. Meyer, R. P., Gehlhaus, M., Knoth, R., & Volk, B. [Internet]. (2007). Expression and function of cytochrome p450 in brain drug metabolism. *Current drug metabolism*, 8(4), 297–306. [citirano 30.08.2022.]. Dostupno na: <https://doi.org/10.2174/138920007780655478>
35. Moreira, P. I., Smith, M. A., Zhu, X., Nunomura, A., Castellani, R. J., & Perry, G. ([Internet]. 2005). Oxidative stress and neurodegeneration. *Annals of the New York Academy*

of Sciences, 1043, 545–552. [citirano 30.08.2022.]. Dostupno na: <https://doi.org/10.1196/annals.1333.062>

36. Santos, R., Ruiz de Almodóvar, C., Bulteau, A. L., & Gomes, C. M. [Internet]. (2013). Neurodegeneration, neurogenesis, and oxidative stress. *Oxidative medicine and cellular longevity*, 2013, 730581. [citirano 30.08.2022.]. Dostupno na: <https://doi.org/10.1155/2013/730581>

37. Streck, E. L., Czapski, G. A., & Gonçalves da Silva, C. [Internet]. (2013). Neurodegeneration, mitochondrial dysfunction, and oxidative stress. *Oxidative medicine and cellular longevity*, 2013, 826046. [citirano 30.08.2022.]. Dostupno na: <https://doi.org/10.1155/2013/826046>

38. Liesz A, Dalpke A, Mracsko E, Roth S, Zhou W, Yang H, Na S.Y, Akhisaroglu M, Fleming T, Eigenbrod T, Nawroth P.P, Tracey K.J and Veltkamp R. [Internet]. DAMP Signaling is a Key Pathway Inducing Immune Modulation after Brain Injury. *Journal of Neuroscience* 14 January 2015, 35 (2) 583-598; [citirano 30.08.2022.]. Dostupno na: <https://doi.org/10.1523/JNEUROSCI.2439-14.2015>

39. Ma, J. Q., Luo, R. Z., Jiang, H. X., & Liu, C. M. [Internet]. (2016). Quercitrin offers protection against brain injury in mice by inhibiting oxidative stress and inflammation. *Food & function*, 7(1), 549–556. [citirano 30.08.2022.]. Dostupno na: <https://doi.org/10.1039/c5fo00913h>

40. Orihuela, R., McPherson, C. A., & Harry, G. J. [Internet]. (2016). Microglial M1/M2 polarization and metabolic states. *British journal of pharmacology*, 173(4), 649–665. [citirano 30.08.2022.]. Dostupno na: <https://doi.org/10.1111/bph.13139>

41. He, Y., Gao, Y., Zhang, Q., Zhou, G., Cao, F., & Yao, S. [Internet]. (2020). IL-4 Switches Microglia/macrophage M1/M2 Polarization and Alleviates Neurological Damage by Modulating the JAK1/STAT6 Pathway Following ICH. *Neuroscience*, 437, 161–171. [citirano 30.08.2022.]. Dostupno na: <https://doi.org/10.1016/j.neuroscience.2020.03.008>

42. Jiang, C. T., Wu, W. F., Deng, Y. H., & Ge, J. W. [Internet]. (2020). Modulators of microglia activation and polarization in ischemic stroke (Review). *Molecular medicine reports*, 21(5), 2006–2018. [citirano 30.08.2022.]. Dostupno na: <https://doi.org/10.3892/mmr.2020.11003>

43. Tanii, H., Kurosaka, Y., Hayashi, M., & Hashimoto, K. [Internet]. (1989). Allylnitrile: a compound which induces long-term dyskinesia in mice following a single administration. *Experimental neurology*, *103*(1), 64–67. [citirano 30.08.2022.]. Dostupno na: [https://doi.org/10.1016/0014-4886\(89\)90186-6](https://doi.org/10.1016/0014-4886(89)90186-6)
44. Lahl R. [Internet]. (1973). Pathohistological findings in the peripheral nervous system (nn. ischiadici) after experimental carbon tetrachloride intoxication in bastard rabbits. *European neurology*, *10*(2), 97–116. [citirano 30.08.2022.]. Dostupno na: <https://doi.org/10.1159/000114267>
45. Zhang, Y., Zhu, Y., Li, Y., Ji, F., Ge, G., & Xu, H. [Internet]. (2022). Midazolam Ameliorates Acute Liver Injury Induced by Carbon Tetrachloride *via* Enhancing Nrf2 Signaling Pathway. *Frontiers in pharmacology*, *13*, 940137. [citirano 30.08.2022.]. Dostupno na: <https://doi.org/10.3389/fphar.2022.940137>
46. Rajpurohit, S., Musunuri, B., Shailesh, Basthi Mohan, P., & Shetty, S. [Internet]. (2022). Novel Drugs for the Management of Hepatic Encephalopathy: Still a Long Journey to Travel. *Journal of clinical and experimental hepatology*, *12*(4), 1200–1214. [citirano 30.08.2022.]. Dostupno na: <https://doi.org/10.1016/j.jceh.2022.01.012>

7. POPIS SKRAĆENICA I AKRONIMA

1. CCl₄- ugljikov tetraklorid
2. LD₅₀- smrtonosna doza
3. CCl₃•- triklormetil radikal
4. •OCCl₃- triklormetil peroksi radikal
5. PUFA- polinezasićene masne kiseline
6. LOOH- lipidni peroksidi
7. MDA- malonaldehid
8. 4-HNE- 4-hidroksinonenal
9. CAT- katalaza
10. SOD- superoksid dismutaza
11. GSH-Px- glutation peroksidaza
12. GST- glutation S-transferaza
13. GR- glutation reduktaza
14. LDL- lipoproteini male gustoće
15. CK-NAC- kreatin kinaza
16. LDH- laktat dehidrogenaza
17. IL-1- interleukin 1
18. IL-2- interleukin 2
19. TNF- tumorski faktor nekroze
20. NF-κB- nuclear factor kappa B
21. NADH dehidrogenaza- nikotinamid adenin dinukleotid dehidrogenaza
22. GSH- glutation
23. PBS- puferirana otopina fosfata

24. DAB- diaminobenzidin
25. HE bojanje- bojanje hemalaunom i eozinom
26. IBA-1- ionized calcium-binding adapter molecule 1
27. DAMPs,- damage-associated molecular patterns
28. IL-6- interleukin 6

8. ŽIVOTOPIS

Sara Pavičić rođena je 03.11.1998. godine u Sisku. Završila je Osnovnu školu Ivana Kukuljevića u Sisku. 2013. godine započinje školovanje u Srednjoj školi Viktorovac, smjer farmaceutski tehničar. Nakon završetka četverogodišnjeg srednjoškolskog obrazovanja, obrazovanje nastavlja na Zdravstvenom veleučilištu u Zagrebu na Preddiplomskom studiju Sanitarnog inženjerstva u trajanju od 3 godine. 2020. godine upisala je Diplomski Sveučilišni studij Sanitarnog inženjerstva na Medicinskom fakultetu Sveučilišta u Rijeci na kojem i danas studira.