

# Tehnike održavanja dišnog puta tijekom reanimacije i njihove komplikacije

---

**Vičević, Hana**

**Master's thesis / Diplomski rad**

**2022**

*Degree Grantor / Ustanova koja je dodijelila akademski / stručni stupanj:* **University of Rijeka, Faculty of Medicine / Sveučilište u Rijeci, Medicinski fakultet**

*Permanent link / Trajna poveznica:* <https://um.nsk.hr/um:nbn:hr:184:495011>

*Rights / Prava:* [In copyright](#)/[Zaštićeno autorskim pravom.](#)

*Download date / Datum preuzimanja:* **2025-01-13**



*Repository / Repozitorij:*

[Repository of the University of Rijeka, Faculty of Medicine - FMRI Repository](#)



SVEUČILIŠTE U RIJECI

MEDICINSKI FAKULTET

INTEGRIRANI PREDDIPLOMSKI I DIPLOMSKI SVEUČILIŠNI STUDIJ MEDICINE

Hana Vičević

TEHNIKE ODRŽAVANJA DIŠNOG PUTA TIJEKOM REANIMACIJE I NJIHOVE KOMPLIKACIJE

Diplomski rad

Rijeka, 2022. godina

SVEUČILIŠTE U RIJECI

MEDICINSKI FAKULTET

INTEGRIRANI PREDDIPLOMSKI I DIPLOMSKI SVEUČILIŠNI STUDIJ MEDICINE

Hana Vičević

TEHNIKE ODRŽAVANJA DIŠNOG PUTA TIJEKOM REANIMACIJE I NJIHOVE KOMPLIKACIJE

Diplomski rad

Rijeka, 2022. godina

Mentor rada: izv. prof. dr. sc. Vlatka Sotošek, dr. med.

Diplomski rad ocjenjen je dana 02. lipnja 2022. godine na Katedri za anesteziologiju, reanimatologiju, hitnu i intenzivnu medicinu, pred povjerenstvom u sastavu:

1. Prof. dr. sc. Alan Šustić, dr. med.
2. Izv. prof. dr. sc. Alen Protić, dr. med.
3. Doc. dr. sc. Igor Barković, dr. med.

Rad sadrži 46 stranica, 17 slika i 28 literaturnih navoda.

## ZAHVALA

*Zahvaljujem dragoj mentorici izv. prof. dr. sc. Vlatki Sotošek na pristupačnosti i uloženom trudu tijekom pisanja moga diplomskog rada.*

*Hvala obitelji na razumijevanju i uvijek prisutnoj podršci tijekom života, a posebno tijekom razdoblja studiranja. Zahvaljujem se i svojim dragim prijateljima na predivnim fakultetskim danima, neka tako bude i u novom uzbudljivom razdoblju pred nama.*

## SADRŽAJ

1. UVOD.....	<b>Error! Bookmark not defined.</b>
2. SVRHA RADA .....	2
3. ANATOMIJA DIŠNOG SUSTAVA.....	2
3.1. Gornji dišni putevi.....	3
3.1.1. Larinks .....	3
3.1.2. Dušnik.....	4
3.2. Donji dišni putevi .....	4
4. PROCJENA DIŠNOG PUTA.....	5
4.1. Kardiorespiracijski zastoj.....	6
4.1.1. Klinička slika i diferencijalna dijagnoza .....	6
5. JEDNOSTAVNE TEHNIKE OSLOBAĐANJA DIŠNOG PUTA .....	7
5.1. Zabacivanje glave i podizanje brade .....	7
5.2. Potiskivanje donje čeljusti prema naprijed i gore.....	8
5.3. Orofaringealni tubus .....	9
5.4. Nazofaringealni tubus .....	11
6. SUPRAGLOTIČNA POMAGALA.....	12
6.1. Osnovne karakteristike .....	13
6.1.1. Razlozi neodgovarajuće ventilacije .....	14
6.2. I – gel .....	15
6.3. Laringealna maska.....	16
6.4. Laringealni tubus.....	18
6.5. Ezofagealni trahealni kombi tubus .....	20
7. POMOĆNA SREDSTVA ZA VENTILACIJU .....	21
7.1. Maska i samošireći balon .....	21
7.2. Uspješna ventilacija .....	22
7.2.1. Prohodnost dišnih puteva .....	22
7.2.2. Hvatovi koji osiguravaju ventilaciju.....	23
8. ENDOTRAHEALNA INTUBACIJA .....	24
8.1. Oprema za izvođenje endotrahealne intubacije.....	25
8.1.1. Laringoskop .....	25
8.1.2. Endotrahealni tubus.....	26

8.1.3. Stilet .....	26
8.2. Postupak endotrahealne intubacije .....	27
8.3. Otežana intubacija .....	29
9. KOMPLIKACIJE TIJEKOM UPRAVLJANJA DIŠNIM PUTEM .....	31
9.1. Čimbenici rizika .....	31
9.2. Grlobolja.....	32
9.3. Traumatske komplikacije .....	33
9.3.1. Ozljede zuba .....	33
9.3.2. Ozljede mekog tkiva .....	33
9.3.3. Epistaksa .....	34
9.3.4. Ozljede grkljana i glasnica .....	34
9.4. Iščašenje temporomandibularnog zgloba.....	35
9.5. Ezofagealna intubacija .....	35
9.6. Neplanirana ekstubacija.....	36
10. RASPRAVA .....	36
11. ZAKLJUČAK .....	39
12. SAŽETAK .....	39
13. SUMMARY.....	40
14. LITERATURA.....	42
15. ŽIVOTOPIS .....	46

## POPIS SKRAĆENICA I AKRONIMA

ABCDE (*eng. Airway, Breathing, Circulation, Disability, Exposure*) – Dišni put, Disanje, Cirkulacija, Neuroški status, Izloženost

ALS (*eng. Advanced Life Support*) – Napredno održavanje života

ATP – Adenozin trifosfat

BLS (*eng. Basic Life Support*) – Osnovno održavanje života

BMI (*eng. Body Mass Index*) – Indeks tjelesne težine

BURP (*eng. Backward, Upward, Rightward Pressure*) – Pritisak prema natrag, gore i udesno

BVM (*eng. Bag Valve Mask Ventilation*) – Ventilacija maskom i samoširećim balonom

CPR (*eng. Cardiopulmonary resuscitation*) – Kardiopulmonalna reanimacija

ETC (*eng. Esophageal –Tracheal Combitube*) – Kombinirani tubus

ETI - Endotrahealna intubacija

ETT - Endotrahealni tubus

FiO<sub>2</sub> (*eng. Fraction of Inspired Oxygen*) – Udio udahnutog kisika u smjesi plinova

FRC (*eng. Functional Residual Capacity*) – Volume zraka koji ostane u plućima nakon normalnog ekspirija

ID (*eng. Internal Diameter*) – Unutarnji promjer



KOPB – Kronična opstruktivna plućna bolest

LMA (*eng. Laryngeal Mask Airway*) – Laringealna maska

LT (*eng. Laryngeal Tube*) – Laringealni tubus

NPA (*eng. Nasopharyngeal Airway*) – Nazofaringealni tubus

OPA (*eng. Oropharyngeal Airway*) – Orofaringealni tubus

OSAS (*eng. Obstructive Sleep Apnea Syndrome*) - Sindrom opstruktivne apneje pri spavanju

PEEP (*eng. Positive End – Expiratory Pressure*) – Pozitivan tlak na kraju ekspirija

SGA (*eng. Supraglottic Airway*) – Supraglotično pomagalo

TMZ – Temporomandibularni zglob

TV (*eng. Tidal Volume*) – Volumen zraka prilikom jednog udaha ili izdaha

## 1. UVOD

Dišni put jedna je od osnovnih stavki u algoritmu naprednog održavanja života. Uspostavljanje i osiguravanje prohodnosti dišnog puta jedna je od osnovnih vještina koje trebaju savladati liječnici svih specijalnosti, iako ovu vještinu gotovo isključivo koriste specijalisti anesteziologije i hitne medicine. No, svakom liječniku se u radnom vijeku može dogoditi situacija u kojoj mora primijeniti kardiopulmonalnu reanimaciju. Kardiopulmonalna reanimacija je dogovoreni protokol kojim se tretira bolesnik u srčanom zastoju. Ovaj se protokol sastoji od prepoznavanja zastoja u krvotoku i disanju, a pri utvrđivanju istih se pristupa manualnoj masaži srca i uspostavljanju umjetne oksigenacije krvi metodom davanja umjetnog disanja. Masaža srca i umjetno disanje komponente su temeljnog održavanja života (BLS, od eng. Basic Life Support) koja se po potrebi proširuje opsežnijim protokolom naprednog održavanja života (ALS, od eng. Advanced Life Support) uz definitivno zbrinjavanje srčane akcije i dišnog puta te poslijereanimacijsku skrb. Ključno je što ranije započeti kompresiju sternuma i ranu defibrilaciju. Među neizostavnim je koracima i odgovarajuće zbrinjavanje dišnog puta za nesmetanu ventilaciju. Kompresijama sternuma učinkovito se provodi funkcija srca kao crpke, ali bez neometanog prolaska zraka do pluća neće se odvijati ventilacija, što znači da neće biti adekvatnog zasićenja krvi kisikom.

U mnogim je slučajevima dišni put neprohodan te ga je potrebno osigurati umjetnim putem metodom endotrahealne intubacije. Ona predstavlja zlatni standard pri stvaranju uvjeta za ventilaciju kod naprednog održavanja života, no ovo je sofisticirana vještina koju je potrebno iznova vježbati i ponavljati. Pri pokušajima intubacije se često događa neuspjeh zbog brojnih otežavajućih čimbenika, među kojima je u prvom redu manjak iskustva od strane liječnika koji ju izvodi. Stoga se koriste brojna pomagala za postizanje istog učinka kao i kod endotrahealne intubacije, a to je uspostava adekvatne ventilacije. Ova su pomagala dizajnirana kako bi bila upotrebljiva u terenskim, ali i kliničkim uvjetima i njihov dizajn olakšava uspješno rukovanje i postavljanje od strane liječnika koji nisu dovoljno stručni za endotrahealnu intubaciju ili je intubacija otežana zbog drugih razloga. Bitno je biti u korak s najnovijim metodama i pomagalima

dostupnim na tržištu kako bi osoba ovladala korištenjem ovih pomagala, što je sasvim sigurno povećalo postotak uspješne uspostave dišnog puta kod mladih liječnika, ali i drugih specijalista.

## **2. SVRHA RADA**

Svrha ovog preglednog rada je prikazati važnost pravilnog i uspješno osiguranog dišnog puta. Prohodan dišni put kojim će se vršiti ventilacija i oksigenacija je iznimno bitan tijekom kardiopulmonalne reanimacije, ali i bilo kojih drugih stanja gdje je bolesnik u nesvijesti, te iako patologija nije primarno u dišnom putu, neodgovarajuće osiguran može dovesti do zastoja vitalnih funkcija. Opisat će se najčešće metode osiguravanja dišnog puta tijekom reanimacije, ali i drugih anestazioloških postupaka. Od najjednostavnijih hvatova, jednostavnih pomagala pa do zahtjevnijih pomagala i vještina kao što je endotrahelana intubacija. Na kraju osvrnut ćemo se i na najčešće komplikacija koje se mogu dogoditi tijekom postavljanja pomagala i neposredno nakon te kako ih prepoznati.

## **3. ANATOMIJA DIŠNOG SUSTAVA**

Dišni putevi čine dio dišnog sustava. Održavanje prohodnosti dišnih puteva bitan je zadatak reanimacijskog i anestezijološkog postupka. Svrha dišnog puta je provođenje zraka za ventilaciju i oksigenacije. Dijelimo ih na gornje i donje. Gornje dišne puteve čine: nosna šupljina i pridruženi paranazalni sinusi, usna šupljina, nazofarinks, orofarinks, hipofarinks, larinks i traheja. Donje dišne putove čine: desni i lijevi glavni bronh, lobarni bronhi, segmentalni bronhi i bronhioli. Alveole služe isključivo za izmjenu plinova (1).

### **3.1. Gornji dišni putevi**

Nosna šupljina i pridruženi paranasalni sinusi te usna šupljina čine ulaz u gornje dišne puteve. Optimalno strujanje zraka teče kroz nosnu šupljinu koja svojim anatomskim i funkcionalnim osobinama osiguravaju grijanje, vlaženje i filtriranje udahnutog zraka. Prednosti nazalnog disanja u odnosu prema oralnom jest i postojanje nazotorakalnih i nazobronhijalnih refleksa koji nastaju za vrijeme nazalnog disanja. Podražena nosna sluznica reflektorno dovodi do bolje ventilacije pluća putem aferentnih živčanih vlakana koja šire prsni koš, pomiču ošit i trbušnu stijenku prema dolje te šire bronhe. Na kutanom dijelu nosnog septuma postoji izrazito vaskularizirana zona, tzv. Kieselbachov pleksus koji i pri najmanjoj ozljedi može znatno krvariti, što je osobito važno uzeti u obzir tijekom postavljanja nazofaringealnog tubusa, nazotrachealnog tubusa, nazogastrične sonde ili katetera za aspiraciju. Nosna šupljina se morfološki i funkcijski straga nastavlja u nazofarinks. Usna šupljina se također straga kroz ždrijeli tjesnac nastavlja na orofarinks koji s gornje strane komunicira s nazofarinksom. Dišni put nastavlja se na hipofarinks, gdje se probavni odvaja od respiracijskog sustava. Na prednjoj strani hipofarinksa nalazi se otvor za larinks koji je s gornje strane omeđen epiglotisom. Sluznični nabori koji se spuštaju od baze jezika prema epiglotisu formiraju parne udubine, koje se nazivaju valekule. One su mjesto na koje dolazi vrh laringoskopa tijekom intubacije. Podizanjem usnim nastavkom laringoskopa istodobno se podižu baza jezika i epiglotis. Tim se postupkom prikaže ulaz u larinks, tj. prikažu se obje glasiljke koje formiraju trokustasti otvor *rima glottides* (1,2).

#### **3.1.1. Larinks**

To je hrskavično – mišićni cjevasti organ čija je funkcija provodnja zraka do pluća i fonacija. Ulaz u larinks s gornje strane omeđuje epiglotis. Pri disanju je podignut i omogućuje nesmetano strujanje zraka. Za vrijeme akta gutanja, aktivacijom refleksnih mehanizama podiže se larinks, baza jezika pomiče se prema dolje, što dovodi do pomicanja epiglotisa tako da zatvara ulaz u larinks i time onemogućuje aspiraciju. Osim epiglotisa larinks se sastoji od hrskavica: tireoidne, krikoidne, parnih aritenoidnih, kornikulatnih te kuneiformnih, koje su međusobno spojene mišićima i ligamentima. Ispod tireoidne hrskavice nalazi se krikoidna hrskavica. Elastični dio koji

povezuje tireoidnu i krikoidnu hrskavicu naziva se krikotireoidni ligament. Zahvaljujući svojoj veličini i izbočenju tireoidna i krikoidna hrskavica dobra su anatomska podloga koja služi za orijentaciju pri izvođenju konikotomije i traheotomije. Veličina otvorenog glotisa, u relaksiranom stanju u muškaraca u prosjeku iznosi 23 mm, a u žena 17 mm. Prolaskom kroz *rima glottides* ulazimo u larinks i naprijed u traheju. Katkad može biti iznenađenje činjenica da tubus lagano prolazi rimu, a ne prolazi kroz krikoidni prsten. Najuži je dio gornjih dišnih puteva u razini krikoidnog prstena (1,2).

### **3.1.2. Dušnik**

Dušnik je hrskavična, membranozna, elastična cijev koja se izravno nastavlja na larinks. Smještena je između 6. vratnog i 5. torakalnog kralješka. Sastoji se od 16 do 20 hrskavičnih prstenova koju su međusobno povezani ligamentima. U odraslih osoba dugačka je oko 10-12 cm i široka oko 11-12,5 mm. Stažnja je stijenka ravna, dok su postranične i prednja zaobljene. Gornji je dio uži od srednjeg dijela. Traheja je mjesto gdje postavljamo orotrahelani ili nazotrahelani tubus ili trahelanu kanilu. Pravilno postavljen tubus je onaj čiji je balončić (*cuff*) nalazi u traheji ispod *rima glottides* (1,2).

### **3.2. Donji dišni putevi**

Bronhalno stablo podijeljeno je u 23 generacije bronha. Započinje sa desnim i lijevim glavnim bronhom. Desni glavni bronh širi je i kraći i nastavlja se na liniju traheje. Lijevi glavni bronh duži je i uži i položen je više vodoravno. Upravo je to razlog zašto se tijekom intubacije tubus vrlo lako postavi u desni glavni bronh. Desni glavni bronh dijeli se na dva lobarna bronha, a desni na tri. Svaki se lobarni bronh dijeli na segmentalne bronhe. To su bronhi II. reda koji se zatim dijele na bronhe III. reda. Oni se zatim dijele na bronhiole koji čine 10. generacija. U njima više nema hrskavice. Njihov je promjer manji od 1 mm. Bronhioli se dalje dijele tri ili četiri puta i tako nastaju terminalni bronhioli. Područje izmjene plinova započinje respiracijskim bronhiolima. Alveolarni su bronhioli cjevčice čija stijenka čini više alveola koje se nazivaju *ductuli*

*alveolares*. Oni završavaju sa *saculi alveolares* koji zajedno sa ductulima služe samo za izmjenu plinova (3).

#### 4. PROCJENA DIŠNOG PUTA

Prolaz zraka kroz prohodne i otvorene dišne putove je tih proces i odvija se bez napora. Da je dišni put otvoren i prohodan možemo zaključiti ako nam osoba na pitanja odgovara normalnim glasom bez popratnih zvučnih fenomena (4). Najosnovnija procjena disanja je slušanje prilikom disanja, gledanje odizanja i spuštanja prsnog koša te osjećanje strujanja zraka na obrazima prilikom prve procijene (ABCDE procjena). Ukoliko ne diše primjenjujemo metode umjetnog disanja koje su opisane kasnije u radu. Pacijent može preživjeti svega 4 do 6 minuta bez disanja prije nego dođe do zastoja srca. Neadekvatna respiracijska učinkovitost može biti posljedica unutarnjih (npr. intrakranijalno krvarenje) ili vanjskih (npr. predoziranja opioidima) čimbenika (5). Kod osoba bez svijesti opstrukcija dišnih putova može se pojaviti na nekoliko mehanizama. To uključuje prolaps jezika u stražnji dio ždrijelo i gubitak mišićnog tonusa mekog nepca. Takvo se stanje može ukloniti jednostavnim manevrima oslobađanja dišnih putova koji će biti opisani kasnije (6). Neki od mogućih uzroka ugroženosti dišnih putova su, kao što je navedeno, zapadanje jezika i mekih tkiva uslijed poremećaja svijesti, prisutnost krvi, želučanog sadržaja, strano tijelo, edem tkiva radi upale, anafilaksije ili opekline, trauma u području lica, vrata, prsnog koša te laringospazam ili bronhospazam (4). Šumovi koje stvaraju začepjeni gornji dišni putovi često ukazuju na uzrok opstrukcije. Hrkanje se može čuti kada gornji dišni putovi postanu djelomično začepjeni mekim tkivom (radi zapadanja jezika, stranog tijela, edema). Krkljanje ili klokotanje čuje se kod prisutstva tekućeg sadržaja koji zahtijeva aspiraciju. Od zvučnih fenomena tu su još i glas koji je promukao, stridor pri inspriju, ekspiratorni wheezing (piskutavi izdisaj), napor pri disanju te kašalj. Pri tome se pacijenti pri svijesti žale na osjećaj gušenja i uznemireni su. U slučaju potpune opstrukcije dišnih puteva zrak više ne prolazi te osoba ne može disati, govoriti ni kašljati. Može se javiti paradoksalno disanje, tj. gibanje prsnog koša i trbuha poput "klackalice" kada dolazi do uvlačenja prsnog koša i širenja trbuha kod insprija, i obrnuto kod ekspirija. Može se uočiti i korištenje pomoćne respiratorne muskulature (suprasternalna,

supraklavikularna, interkostalna, subkostalna) ili kao cijanoza, sve dok ne nastupi respiratorni zastoj te primjena kardiopulmonalne reanimacije (4,5).

#### **4.1. Kardiorespiracijski zastoj**

Glavna je uloga kardiorespiracijskog sustava dostava kisika do tkiva i eliminacija ugljikova dioksida stvorenog u tkivima. S prestankom cirkulacije prestaje dostava kisika tkivima i prestaju oksidacijski procesi kojima se u mitohondijima obnavlja ATP. Bez energije prestaje funkcija organa i stanica, a potom nastaju i strukturna oštećenja stanica te smrt. Najosjetljivije su stanice korteksa mozga koje propadaju već nekoliko minuta nakon prestanka opskrbe kisikom (5).

##### *4.1.1. Klinička slika i diferencijalna dijagnoza*

S prestankom rada srca nakon nekoliko sekundi dolazi do gubitka svijesti te do prestanka disanja. U ranoj se fazi zastoja može pojaviti još agonalni uzdah, širenje zjenica, koža postaje marmorizirana, nema motorike, bolesnik se ne može dozvati, ne diše i nema palpabilan puls. Pri respiracijskom zastoj dolazi do gubitka svijesti, a srčana akcija se postupno usporava te nakon kratkog vremena nastaje asistolija, obično unutar nekoliko minuta. Dijagnoza se postavlja provjerom vitalnih funkcija, odnosno provjerom stanja svijesti, disanja i cirkulacije. Svaki gubitak svijesti može izgledati kao kardiorespiracijski zastoj, zato treba procijeliti diše li bolesnik ili ne diše. Ako je bolesnik bez svijesti, ali dostatno spontano diše, svejedno može biti potreba za osiguravanjem dišnog puta (5,7). Napredni oblici održavanja života uključuju uporabu defibrilatora, pomoćnih sredstava za naprednije održavanje dišnog puta, primjenu kisika, lijekova, provođenje terapijske hipotermije te drugih terapijskih postupaka koji mogu ukloniti uzrok zastoja (4, 5, 7).

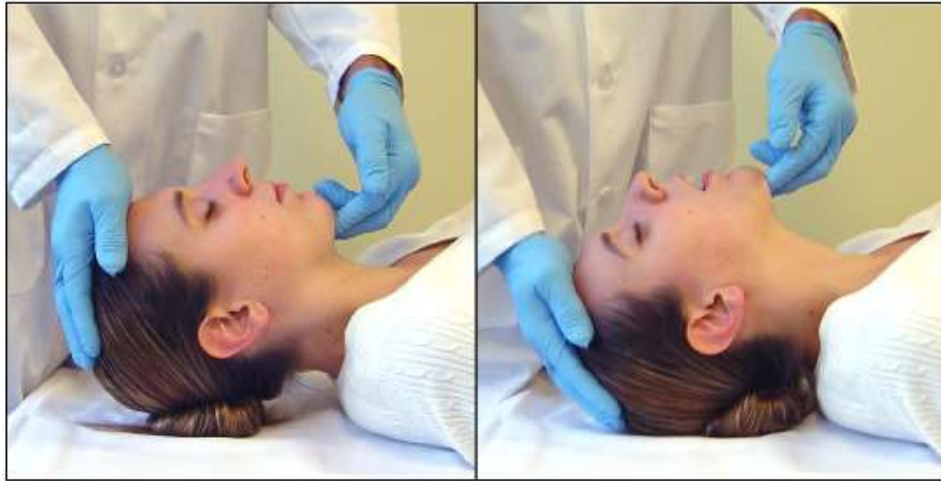## 5. JEDNOSTAVNE TEHNIKE OSLOBAĐANJA DIŠNOG PUTA

Prva zadaća u hitnom zbrinjavanju bolesnika je uspostava otvorenog i prohodnog dišnog puta. Bez adekvatnog oslobađanja dišnog puta nema niti uspješne ventilacije kao ni uspješnog ishoda kardiopulmonalne reanimacije. Prvo što se čini prilikom provjere i intervencije na dišnom sustavu je primjena jednostavnih postupaka kao što su zabacivanje glave i podizanje brade ili potiskivanje mandibule prema naprijed i gore te aspiracija stranog sadržaja iz dišnih puteve. Među jednostavne oblike osiguravanja dišnog puta spadaju i pomagala kao što su orofaringelani i nazofaringelani tubus. Ove metode zahtijevaju aktivnu stalnu prisutnost liječnika i sastavni su dio ventilacije samoširećim balonom (4, 6). Relativne kontraindikacije su sumnjiva ili stvarna ozljeda kralježnice. Naginjanje glave ili na drugi način pomicanje vrata kontraindicirano je kod pacijenta s mogućim ozljedama cervikalne kralježnice (5).

### ***5.1. Zabacivanje glave i podizanje brade***

Ovaj hvat izvodimo kod osoba s poremećjem svijesti i nastoji se izbjegavati kod sumnje na ozljedu glave, vrata ili kralježnice. Postupkom zabacivanja glave i podizanjem brade postiže se odizanje jezične kosti prema naprijed uz odmicanje epiglotisa s ulaza larinksa i posljedično otvaranje dišnih putova. Postupak je takav da se, ako je moguće, pacijenta polegne na leđa, postavi se dlan jedne ruke na čelo pacijenta i nježno zabaci glava unatrag. Prsti druge ruke postavljaju se na koštani dio mandibule kod brade, ukoliko su prsti na mekim dijelovima može doći do ponovne opstrukcije dišnog puta. Donja čeljusti se podiže dok zubi ne dodirnu zube gornje čeljusti uz izbjegavanje potpunog zatvaranja usta (slika 1). Kod ovog hvata mogu se postaviti jednostavna pomagala opisana kasnije (6).

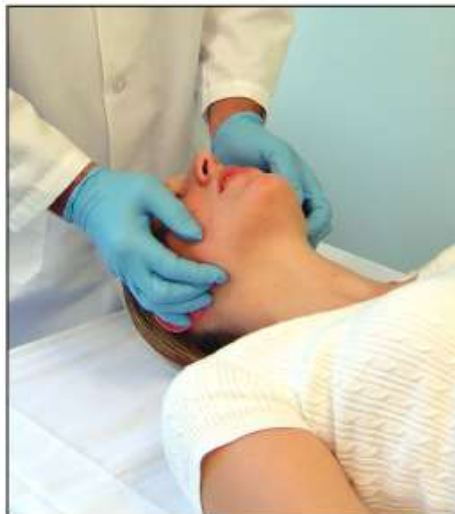




Slika 1. Hvat zabacivanja glave i podizanja brade (preuzeto sa: <https://www.uptodate.com/contents/basic-airway-management-in-adults>)

## ***5.2. Potiskivanje donje čeljusti prema naprijed i gore***

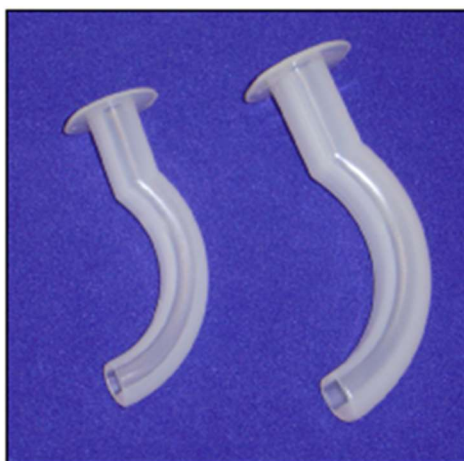Ovaj hvat se izvodi kod osoba poremećene svijesti sa sumnjom na ozljedu glave, vrata ili kralježnice. Bolesnika je najbolje poleći na leđa, iako je hvat moguće odraditi i u drugim položajima. Bez pomicanja glave i vrata treba pažljivo prisloniti dlanove uz lice bolesnika, lagano pritisnuti tenar na jagodične kosti bolesnika kako bi se glava održavala u neutralnom položaju. Srednjak i kažiprst postaviti iza kuta madibule obostrano, potisnuti mandibulu prema naprijed i gore, zatim palce staviti na bradu bolesnika i pritiskom prema dolje dodatno otvoriti usta (slika 2) (5).



Slika 2. Hvat podizanja donje čeljusti prema naprijed i gore (preuzeto sa: <https://www.uptodate.com/contents/basic-airway-management-in-adults>)

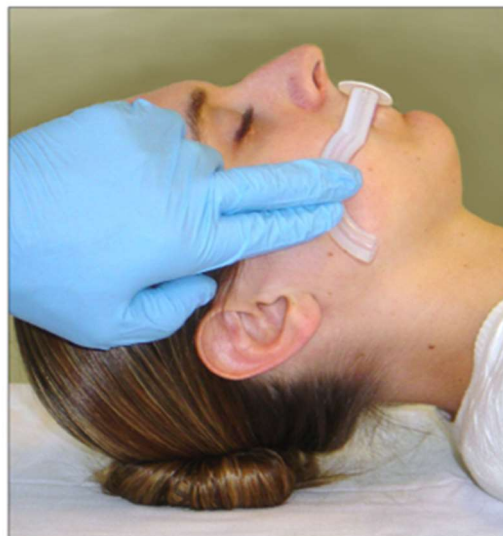### **5.3. Orofaringealni tubus**

Orofaringealni tubus (*airway, eng. OPA*) je zakrivljena plastična cijev s zadebljanjem na proksimalnom i spljoštenim distalnim dijelom (slika 3). Stvara umjetni put između mekog nepca, jezika i stražnjeg faringelanog zida. Dizajniran je tako da spriječi opstrukciju dišnoga puta uzrokovanu opuštanjem mekog nepca i zapadanjem jezika prema natrag u bolesnika koji je bez svijesti, ali zahtijeva zabacivanje glave i podizanje donje čeljusti (4).



Slika 3: Orofaringealni tubus (preuzeto sa: <https://www.uptodate.com/contents/basic-airway-management-in-adults>)

Orofaringealni tubus namijenjen je pacijentima koji su u nesvjesti i nemaju prisutne zaštitne reflekse dišnih putova (faringealni, laringealni i refleks kašljanja) ili tijekom kardiopulmonalne reanimacije (*eng. CPR*). Kada izostane odgovor bolesnika na bolni podražaj to uglavnom znači i odsustvo zaštitnih refleksa. Kod još prisutnih refleksa može izazvati povraćanje te povećati mogućnost aspiracije sadržaja u donje dišne putove. Njegovo postavljanje također može dovesti do spazma mišića gornjih dišnih putova (npr. laringospazam). Opasnost prilikom postavljanja orofaringelnog tubusa je i potiskivnje jezika unazad uzrokujući daljnje začepljenje dišnog puta. Pojavom nagona na povraćanje tijekom postavljanja treba odmah izvaditi orofaringealni tubus (8, 9, 10). Odgovarajuća veličina određuje se mjerenjem udaljenosti od sjekutića do kuta mandibule (slika 4). Važno je za svakog bolesnika pojedinačno odabrati odgovarajuću veličinu orofaringealnog tubusa. Za odrasle dolaze u tri veličine: br. 3 (mali – 80 mm), br. 4 (srednji – 90 mm) i br. 5 (veliki – 100 mm). Postavljanje neodgovarajuće veličine može izazvati opstrukciju dišnih putova (2). Tehnika postavljanja orofaringealnog tubusa je da se otvore bolesnikova usta i provjeri se bolesnikov dišni put. Zatim se uvodi orofaringealni tubus u usnu šupljinu s konkavnom stranom okrenutom kranijalno do trenutka kada se dođe do spoja tvrdog i mekog nepca i zatim se tubus rotira za 180°. Tada se još uvodi centimetar ili dva prema naprijed, dok ne “sjedne” u orofarinksu. Ovaj način rotacije smanjuje mogućnost guranja jezika prema dolje i straga (4, 8).



Slika 4: Određivanje veličine orofaringelanog tubusa (preuzeto sa: <https://www.uptodate.com/contents/basic-airway-management-in-adults>)

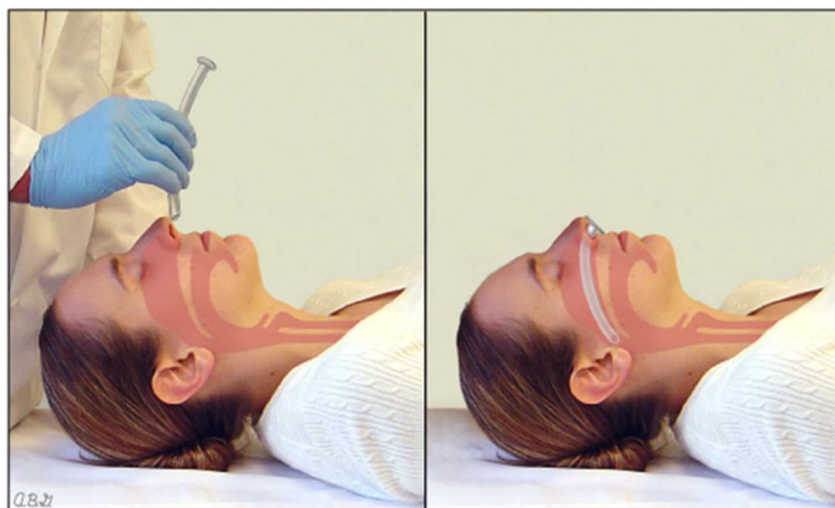
#### 5.4. Nazofaringealni tubus

Nazofaringealni tubus (*eng. NPA*) je mekana gumena ili plastična cijev koja se uvodi kroz nosnu šupljinu u stražnje ždrijelo. To je zakrivljena cijev s ukošenim krajem s jedne strane i pojačanjem s druge strane (slika 5). Iako podnošljiviji za bolesnika od orofaringealnog tubusa, može uzrokovati nazalnu trauma i mora se koristiti s velikim oprezom kod deformiteta nosa i u bolesnika s poznatom koagulopatijom. Njihova primjena može biti izuzetno opravdana u bolesnika sa slomljenom donjom čeljusti, trizmusom ili drugim ozljedama kostiju lica. Apsolutno su kontraindicirani u bolesnika s prijelomom baze lubanje (4, 6). Povećan je oprez i kod djece zbog moguće povećane adenoidne vegetacije (5). Odgovarajuća veličina određuje se mjerenjem udaljenosti od vrška nosa do ušne resice. Tubusi su označeni u milimetrima unutarnjeg promjera, a dužina tubusa raste s porastom promjera. Za veliku odraslu osobu koristi se duljina od 8,0 do 9,0 cm, za odraslu osobu srednje veličine 7,0 do 8,0 cm, a za malu odraslu osobu 6,0 do 7,0 cm. (6) Ako je dužina tubusa prevelika, može se stimulirati laringealni ili glosofaringealni refleks i izazvati laringospazam i povraćanje (4). Prije postavljanja potrebno je provjeriti prohodnost desne nosnice. Važno je podmazati tubus koristeći tekući gel (npr. lidokain gel). Tubus se uvodi sa zarezanim rubom okomito na septum nosa tako da zakrivljenost tubusa bude usmjerena prema bolesnikovim stoplima (slika 6). Otkrije li se bilo kakva smetnja prohodnosti, potrebno je izvaditi tubus i pokušati ga postaviti kroz drugu nosnicu. Tubus se može probati lagano zakrenuti ako se naiđe na otpor (5, 8). Potencijalna opasnost je kod postavljanja predugačkog tubusa koji može ući u jednjak, povećati distenziju želuca i opasnost od povraćanja. Može doći i do ozljede nosne sluznice koja dovodi do epistakse u 30 % bolesnika i može dovesti do aspiracije krvi (6).



Slika 5: Nazofaringealni tubus (preuzeto sa:

<https://www.uptodate.com/contents/basic-airway-management-in-adults>)



Slika 6: Postavljanje nazofaringelnog tubusa (preuzeto sa: <https://www.uptodate.com/contents/basic-airway-management-in-adults>)

## 6. SUPRAGLOTIČNA POMAGALA

Supraglotična ili ekstraglotična pomagala (*eng. SGD*) za dišne putove koriste se za uspostavljanje dišnog puta za oksigenaciju i ventilaciju bez ulaska u dušnik. Važni su alati za upravljanje dišnim putovima i često se koriste u prehospitalnom okruženju, hitnoj pomoći i operacijskoj sali. Oni mogu biti primarni uređaji za dišne putove, kao što je tijekom kardiopulmonalne reanimacije ili sredstvo kod zatajenja respiracije raznih uzroka (11, 12). Konstruirana su tako da nakon što se postave u ždrijelo priliježu uz grkljan i omogućuju usmjeravanje struje upuhnutog zraka u pluća, a što manje u jednjak. Prednosti su jednostavno postavljanje i tehnički jednostavna uporaba, a nedostatak je što ne štiti u potpunosti od aspiracije regurgitiranog želučanog sadržaja (11). Metoda su izbora u osiguravanju dišnog puta, ako liječnici nisu osobito vješti u izvođenju endotrahealne intubacije (5). Za vrijeme kardiopulmonalne reanimacije dok se postavlja supraglotično pomagalo vrlo je važno da se ne prekida masaža srca, nego se postupci osiguranja dišnih putova rade istovremeno s kompresijama prsnog koša. Nakon što se postave može se početi upuhivati bez prekidanja kompresije sternuma (5). Nakon

postavljanja provjerava se učinkovitost obostranom auskultacijom prsnog koša u srednjoj aksilarnoj liniji dok se upuhuje zrak, i gleda se odizanje prsnog koša. Može se postaviti i kapnometar koji nam daje informacije o učinkovitosti ventilacije, ali i cjelokupne reanimacije. Kako se sva supraglotička pomagala postavljaju bez vizualizacije larinksa, uočavanjem neučinkovite ventilacije treba razmotriti i prisutnost stranog tijela. U tom slučaju vizualizira se područje laringoskopom i aspiracijom ili Magillovim hvataljkama se odstrani strano tijelo (4). Zatim, koriste se nakon neuspjele laringoskopije kako bi se osigurala oksigenacija i ventilacija dok se ne uspostavi konačan dišni put endotrachealnom intubacijom. Velika klinička ispitivanja i opservacijske studije pokazuju da su oksigenacija i ventilacija tijekom CPR-a jednako učinkovite s SGD-om kao i s endotrahealnim tubusom i rezultiraju usporedivim mortalitetom, neurološkim ishodom i stopom aspiracije (13).

### **6.1. Osnovne karakteristike**

Idealno supraglotično pomagalo trebalo bi se lako postaviti, osigurati učinkovitu oksigenaciju i ventilaciju te omogućiti liječniku izvršavanje dekompresije želuca po potrebi i intubaciju dušnika ukoliko zahtijeva stanje i situacija (11).

Predloženo je nekoliko klasifikacijskih shema. Najjednostavniji se temelji na položaju unutar dišnog puta i uključuje supraglotične i retroglotične uređaje za dišne putove. Supraglotični uređaji zatvaraju glotisni ulaz i ostaju iznad larinksa. Ovdje spadaju laringelna maska i I-gel. Retroglotični uređaji su laringealne cijevi koje završavaju u gornjem dijelu jednjaka, straga od glotisa i imaju dvije balonske manžete, jednu ždrijelnu i jednu u jednjaku s ventilacijskim fenestracijama između koje su poravnate s otvorom glotisa. Primjer ovog je laringealni tubus. Druge sheme klasifikacije temelje se na prisutnosti klinički važnih značajki. Jedna takva shema dijeli supraglotična pomagala na uređaje prve i druge generacije ovisno o prisutnosti orogastričnog dekompresijskog puta. To je prisutno u pomagalima "druge generacije". Opcija želučane dekompresije može pomoći u smanjenju rizika od aspiracije. Uređaji druge generacije mogu sadržavati dodatne značajke kao što su blokovi za ugrize, manžete dizajnirane za poboljšanje brtvljenja, i u jednom slučaju, lumen

koji omogućuje prolaz endoskopa ukoliko je potrebno (11, 12). Treća shema razlikuje SGD-ove po sposobnosti izvođenja trahealne intubacije kroz njegov lumen (11). Za hitne bolesnike, sposobnost intubacije putem SGD-a važna je značajka dizajna. Nakon neuspjele laringoskopije potrebno je postaviti supraglotično pomagalo za intubaciju. Mnogi od njih su pokazali visoke stope uspjeha u održavanju oksigenacije i ventilacije. Nakon što se oksigenacija ponovno uspostavi, često se može izvesti intubacija kroz SGD korištenjem ventilacijskog kanala kao kanala za endotrahealni tubus. Dizajnirani su i za slijepu intubaciju i svi se mogu koristiti u kombinaciji s fleksibilnim endoskopom. Opcija slijepa intubacije osobito je važna za liječnike koji nemaju dostupan fleksibilni endoskop (15). Velika prednost supraglotičnih pomagala je što se postavljanje lako svladava. Vještine naučene na lutki lako se prenose na bolesnika (12). Može se reći da pretvaraju situaciju iz "ne mogu intubirati, ne mogu oksigenirati" u situaciju "ne mogu intubirati, mogu oksigenirati" (12).

#### *6.1.1. Razlozi neodgovarajuće ventilacije*

Neki od razloga zašto nam ventilacija nije odgovarajuća su preklapljeni epiglotis, neodgovarajuće brtvljenje i same anatomske osobitosti pacijenta. Vrh epiglotisa se može preokrenuti dok se postavlja SGA, što rezultira glasnom ventilacijom ili opstrukcijom dišnih putova. "Manevar gore-dolje" pomaže u ispravljanju problema otvarajući epiglotis. Ovim se manevrom supraglotično pomagalo povlači 2 do 4 cm i ponovno lagano uvede bez ispuhavanja balona. Neodgovarajuća veličina može otežati ili onemogućiti brtvljenje. Općenito, veće veličine stvaraju bolje brtvljenje s manjim volumenima i tlakovima balona u usporedbi s manjim veličinama. Odgovor na neadekvatno brtvljenje može biti umetanje većeg supraglotičnog pomagala, umjesto dodavanja više zraka u balon (11, 12). Pogrešni položaji se ponekad mogu riješiti premještanjem bolesnikove glave, ponovnim podešavanjem položaja SGA ili podešavanjem zraka u balonu. U nedoumici savjetuje se ponovno postavljanje SGA od početka ili, povremeno, prelazak na endotrahealnu intubaciju (12). Kontraindikacije za postavljanje uključuju prisutnost refleksa povraćanja (opasnost od povraćanja i aspiracije), trauma orofarinksa ili proksimalnog jednjaka (rizik od perforacije sluznice), kao što je gutanje kiselina ili lužina ili

poznati varikoziteti jednjaka (rizik od perforacije ili krvarenja) te opstrukcija dišnih puteva stranim tijelom (rizik od daljnjeg guranja stranog tijela u dušnik) (11).

### **6.2. I – gel**

I-gel je supraglotičko pomagalo čiji je distalni kraj napravljen od termoplastičnog elastomera i ne zahtijeva napuhavanje zrakom (slika 7). Distalni dio se zbog jedinstvenog materijala na temperaturi tijela anatomske prilagodi grkljanu. Gornji dio ojačan je protiv zagriža bolesnika, na njemu je ucrtana vodoravna linija u čijoj visini bi trebali biti zubi bolesnika nakon postavljanja (8). Dužinom i-gela prolazi i gastrički kanal kojim se može vršiti sukcija želučanog sadržaja kateterom. Zbog malog promjera gastričnog kanala i malog promjera aspiracijskog katetera moguće je aspirirati samo zrak i tekući sadržaj. Po težini pacineta izabire se odgovarajuća veličina, prisutne su veličine 3, 4 i 5. Također i kod i – gela je prisutan rizik od aspiracije. Pacijenti koji imaju povećan otpor u dišnim putovima i plućima (npr. pacijenti s plućnim edemom, KOPB-om, astmom, pothlađeni) neće postići adekvatnu ventilaciju, te tako endotrahealna intubacija ostaje i dalje metoda izbora. (4)



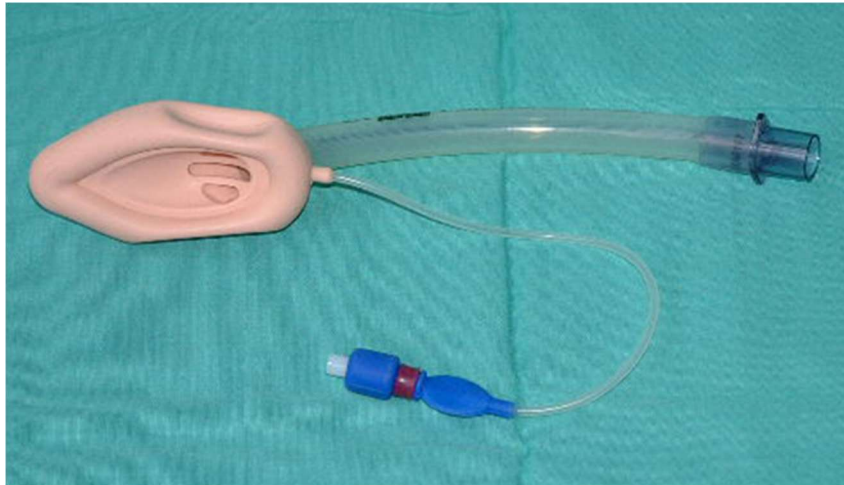
Slika 7: I – gel (preuzeto sa: <https://www.uptodate.com/contents/supraglottic-devices-including-laryngeal-mask-airways-for-airway-management-for-anesthesia-in-adults>)



I – gel može koristiti i kao sredstvo u izvođenju endotrahealne intubacije. Kroz njega se može izvesti intubacija bez vizualizacije larinksa. Kroz i-gel veličine 3 prolazi endotrahealni tubus unutarnjeg promjera 6 mm, (broj 6), kroz i-gel 4 prolazi endotrahealni tubus broj 7, a kroz i-gel broj 5 endotrahealni tubus broj 8. Također se kroz I-gel može uvesti vodilica (stilet) te se odstranjenjem I-gela po vodilici uvodi endotrachealni tubus, uostalom to je i preporučljivija metoda (4, 6). Postupak postavljanja I-gel – a teče tako da je bitno prvo pacijenta poleći na leđa, zatim provjeriti usnu šuplinu i ako se uoči strano tijelo ili tekući sadržaj treba ukloniti hvataljkama ili aspirirati. Glavu bolesnika, ako ne sumljamo na ozljedu kralježnice, treba baciti i postaviti u položaj “njušenja”. Na donji dio i-gela nanosi se vodotopivo mazivo kako bi lakše klizilo. Usta bolesnika se lagano otvore i brada se potisne prema dolje (ako je moguće može se kut madibule povući prema naprijed za oslobađanje hipofarinksa i bolje sjedanje I- gela). Pomagalo se uzima za dio gdje je crta za zagriz tako da je otvor za disanje okrenut prema nogama pacijenta. Prilikom postavljanja treba nježno kliziti po tvrdom nepcu, farinksu i hipofarinksu do nestanka otpora kada distalni kraj i-gela sjeda u ulaz u jednjak, a termoelastični dio se oslanja na larinks (5, 12). Odmah treba započeti ventilaciju samoširećim balonom i provjeriti uspješnost obostranom auskultacijom prsnog koša. Često treba provjeravati položaj I-gela i učinkovitost ventilacije. Pokušaj postavljanja maksimalno smije trajati do 30 sekundi. Prije sljedećeg pokušaja postavljanja treba pacijenta preoksigenirati maskom sa samoširećim balonom spojenim na kisik (4, 5).

### **6.3. Laringealna maska**

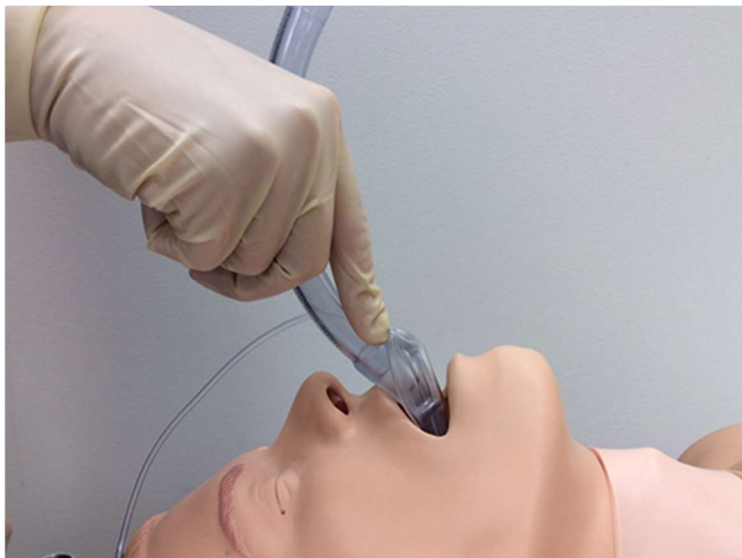Laringealna maska (*eng. LMA*) se sastoji od proksimalnog tubusa koji nalikuje endotrahealnom tubusu i povezana je s distalnim eliptičnim balonom koji nakon napuhavanja zatvara laringelani otvor (slika 8). Unutar balona tubusa, postavljena su dva okomita tračka koja sprječavaju updanje epiglotisa u otvor tubusa. Na vrhu tubusa je standardni adapter na koji se može spojiti samošireći balon ili cijev respiratora. Laringealna maska se također proizvodi u različitim veličinama (od 3 do 5 za odrasle). Problem koji se može dogoditi ventilacijom preko laringelane maske je njen pomak ili uzdužna rotacija. Iako dišni put nije potpuno zaštićen korištenjem maske aspiracija je vrlo rijetka komplikacija (14).



Slika 8: Laringelana maska (preuzeto sa: <https://www.uptodate.com/contents/supraglottic-devices-including-laryngeal-mask-airways-for-airway-management-for-anesthesia-in-adults>)

Postupak postavljanja laringelane maske kreće postavljanjem bolesnika na leđa. Prije postavljanja treba provjeriti ispravnost balončića upuhivanjem zraka (te ispuhivanjem prije postavljanja). Stražnju stranu laringealne maske, koja neće biti u kontaktu s larinksom, treba premazati vodotopivim mazivom. Laringelana maska uzima se dominantnom rukom kao pokret držanja olovke, tako da vrh kažiprsta dominantne ruke sjedne između balončića i ventilacijske cijevi laringealne maske (slika 9). LMA se usmjerava tako da konkavna strana gleda prema nogama bolesnika. Uvođenjem u usta mora se lagano kliziti po tvrdom nepcu i stražnjoj stijenci ždrijela uz pritisak prema straga i dolje do otpora, kada maska sjeda na larinks. Balončić se napuše zrakom i time se osigura na larinksu. Nakon napuhivanja balona maska se normalno odigne za 1 do 2 cm. Obostranom auskultacijom tijekom upuhivanja samoširećim balonom treba provjeriti je li LMA u pravinom položaju na larinksu (14). Već je naglašeno kako nudi izvrsnu alternativu endotrahealnoj intubaciji u odabраних bolesnika i može biti povezan s manje komplikacija u usporedbi s intubacijom. Unatoč tome, značajne komplikacije mogu uključivati laringospazam, mučninu, povraćanje, aspiraciju i kašalj. Oni mogu potaknuti refleks povraćanja i stoga se ne smiju koristiti kod bolesnika pri svijesti. Kontraindikacije za elektivnu uporabu uključuju slabi plućni

kapacitet, visok otpor dišnih putova, patologiju ždrijela, rizik od aspiracije ili opstrukciju dišnih putova ispod larinksa (14).

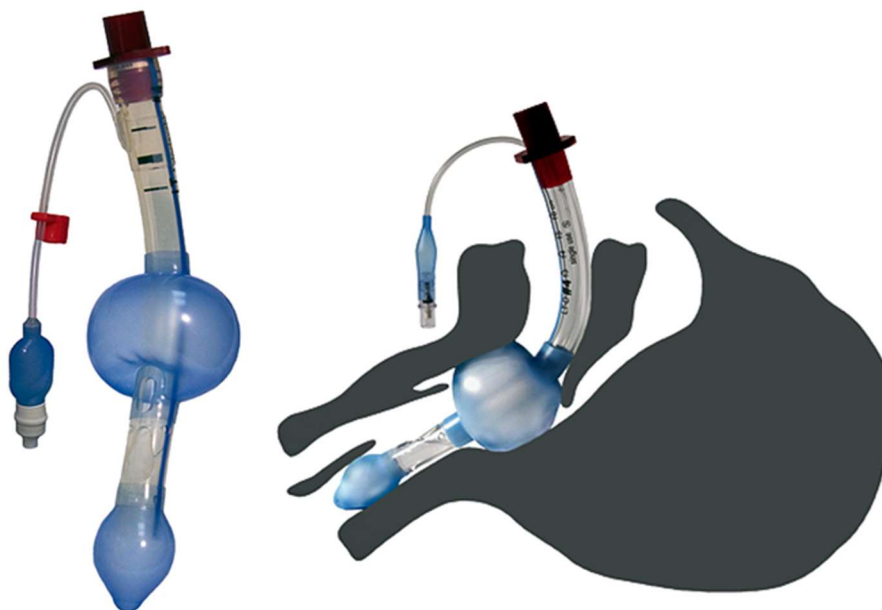


Slika 9: Pravilno držanje maringelane maske prilikom postavljanja (preuzeto sa: <https://www.uptodate.com/contents/supraglottic-devices-including-laryngeal-mask-airways-for-airway-management-for-anesthesia-in-adults>)

#### **6.4. Laringealni tubus**

Laringealni tubus je supraglotično pomagalo koje u sredini i na kraju ima dva balona za napuhavanje. Uz svaki laringealni tubus nalazi se šprica sa označenom količinom zraka, ovisno o veličini tubusa, za napuhavanje balončića. Središnji balončić je veći i odiže korijen jezika i epiglotis, a manji distalni zatvara jednjak (slika 10). U dijelu tubusa između balona nalazi se otvor za ventilaciju. Veličine tubusa kreću se od 0 do 5 po težini bolesnika. Preko tubusa se također može uvesti cijev za sukciju želuca. Postavljanje je jednostavno, otvore se usta pacijenta i zabaci glava, tubus se uzima dominantnom rukom sa konkavnom stranom usmjerenom prema bolesnikovim nogama. Uvodi se u ždrijelo dok se usne pacijenta ne poklope s crnom linijom tubusa. Balončić se napuše i upuhivanjem zraka treba provjeriti učinkovitost obostranom

auskultacijom prsnog koša. Kako je manjeg promjera od i-gela, indicirano ga je koristiti kod otežanog otvaranja usta (15).

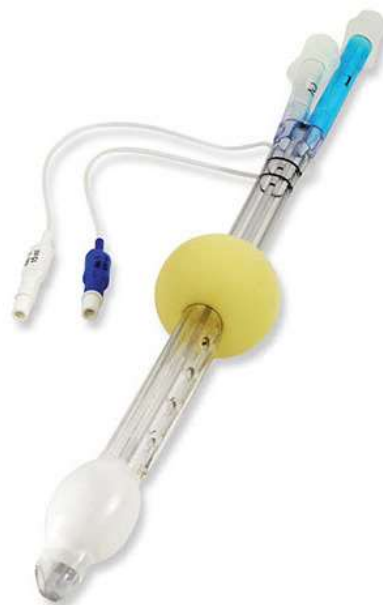

Slika 10: Laringelani tubus i položaj laringelanog tubusa u dišnom putu (preuzeto sa: <https://www.uptodate.com/contents/supraglottic-devices-including-laryngeal-mask-airways-for-airway-management-for-anesthesia-in-adults>)

Kada je ventilacija neučinkovita, odnosno kada se upuhivanjem zraka osjeća otpor, uzrok je preduboko postavljen laringelani tubus. Tada treba ispuhati balončice, izvući tubus malo prema van i probati ponovo. Treba znati da nije rijetka pojava edem jezika jer veći balončić tubusa ometa vensku drenažu, ali uklanjanjem tubusa edem brzo nestaje. Indikacije za postavljanje su iste kao i kod prethodnih pomagala (4). Kada se umetne, laringealni tubus leži cijelom dužinom jezika, a distalni vrh je smješten u hipofarinksu. Distalni otvor trebao bi biti okrenut prema glotičnom otvoru, iako je fiberoptička bronhoskopija pokazala da ne mora uvijek biti tako. Međutim, slično kao i kod laringealne maske, ventilacija kroz laringealnu cijev često može biti prikladna čak i ako distalni otvor nije okrenut prema glotisu izravno. (15)

## 6.5. Ezofagealni trahealni kombi tubus

Kombinirani tubus (*eng. ETC Esophageal –Tracheal Combitube* ili samo *Combitube*) je plastična cijev dvostrukog lumena s dva balona. Prvi lumen, odnosno plava, duža cijev je zatvoren na donjem kraju, ali u dijelu između dva balona (tj. na razini gdje se nalazi ulaz u dušnik) ima više postraničnih otvora. Drugi lumen, kraća, prozirna cijev, završava otvorom i s donjim balonom podsjeća na endotrahealni tubus. Kao i sva prethodna supraglotična pomagala uvodi se bez vizualizacije larinksa. Između jezika i nepca lagano se klizi dok crte na tubusu ne dođu u ravninu bolesnikovih zubi. Zatim se napuše gornji balon sa 40–100 mL zraka koji potisne kombinirani tubus van za oko 1 cm. Preko bijelog ventila napuše se donji balon sa oko 5–15 mL zraka. Postoje dva scenarija. Uglavnom ETC pronađe lakši put i uđe u jednjak. Uz napuhana oba balona, hipofarinks je odvojen od jednjaka donjim, a od orofarinksa gornjim balonom. Rijeđe ETC ipak uđe u dušnik. Donji balon se tada ponaša kao balon na ET tubusu, a gornji, faringealni, se smjesti između baze jezika i mekog nepca i tako fiksira tubus. Nakon postavljanja i napuhivanja balona, bolesnik se prvo ventilira na dužu, plavu cijev čiji je donji dio zatvoren ali ima postranične otvore između balona. Ako je ventilacija uspješna to znači da je tubus u jednjaku (18). Sada se aspiracija može vršiti na drugu cijev. Ukoliko prvi pokušaj ventilacije nije uspješan, ventilira se tada bolesnika preko prozirne, kraće cijevi, koja je na donjem kraju otvorena. Tubus je u traheji ako je ventilacija uspješna. U oba se slučaja disanje kontrolira obostranom auskultacijom pluća i epigastrija kako bi se otkrilo koji je lumen ventilacijski (5).



Slika 11: Kombinirani tubus (preuzeto sa: <https://www.boundtree.com/airway-oxygen-delivery/specialtytubes/combitube-airways>)

## 7. POMOĆNA SREDSTVA ZA VENTILACIJU

Maska koja priliježe uz obraz unesrećenog omogućuje upuhivanje zraka kroz dišne puteve. Obično je s maskom i samošireći balon koji se pritiskom ruke komprimira i omogućuje upuhivanje zraka.

### 7.1. Maska i samošireći balon

Prednost ventilacije uz pomoć maske je tehnička jednostavnost i brzina primjene. Nedostatak je što ne štiti od aspiracije želučanog sadržaja i što se pri uporabi maske podiže tlak u ždrijelu, a ne samo u donjim dišnim putevima, što može uzrokovati nadimanje želuca (5). Samošireći balon za ventilaciju može se priključiti na masku (*eng. BMV*), supraglotična pomagala, endotrahelani tubus ili na traheostomu i dopustit će dotok zraka zasićenog visokom koncentracijom kisika. Balon se pritišće rukom i zrak prolazi kroz jednosmjernu valvulu do maske i bolesnika. Popuštanjem pritiska dolazi do spontanog širenja balona i ulaska zraka ili kisika kroz otvor na suprotnom kraju i izlaska izdahnutog zraka u okolinu. Jednosmjerna valvula omogućuje prolaz zraka prema maski te tijekom izdisaja spriječava povratak izdahnutog zraka u balon (4). Kada ga se koristi zasebno, bez dotoka kisika, doprema u bolesnikova pluća atmosferski zrak ( $\text{FiO}_2$  0,21 – 21%). Taj se postotak može povećati na oko 45% dodatkom kisika brzine protoka 5 do 6 L/min izravno u balon. Koristi li se sustav sa rezervoarom tada se uz povećanje protoka kisika na 10 L/min postiže koncentracija kisika od otprilike 85% (5). Treba koristiti volumen zraka koji je dovoljno velik da izazove podizanje prsnog koša (ne više od 8 do 10 mL/kg, jer prekomjerno napuhavanje pluća može dovesti do barotrauma). Tijekom CPR-a, čak i manji dišni volumeni su adekvatni (5 do 6 mL/kg) zbog smanjenog minutnog volumena takvih bolesnika. Balon treba stiskati ravnomjerno tijekom otprilike jedne pune sekunde. Ova tehnika, osim što proizvodi manje volumene, smanjuje vjerojatnost stvaranja dovoljnog tlaka za otvaranje gastroezofagealnog sfinktera, što dovodi do želučane insuflacije. Potencijalna komplikacija

želučane insuflacije je povraćanje koje može dovesti do aspiracije želučanog sadržaja. Krikoidni tlak (Sellicksov manevr) može smanjiti želučanu insuflaciju tijekom ventilacije samoširećim balonom te ga je razumno primijeniti tijekom BMV-a ako je dostupno adekvatno osoblje (9). Ako vidimo da je nakon dulje ventilacije putem maske došlo do nadimanja želuca, nije dobro pritiskom na epigastrij pokušati istisnuti zrak iz želuca kroz jednjak jer se može izazvati regurgitaciju i aspiracija želučanog sadržaja u donje dišne puteve (7). Neki dječji samošireći baloni su opremljeni dodatnom valvulom s ciljem kontrole vršnoga tlaka na vrijednosti od 35-45 mmHg. Time se sprječava oštećenje pluća visokim tlakovima. Dodatnu valvulu posjeduju i neki samošireći baloni za odrasle (4). Iako samošireći baloni za umjeno disanje dopuštaju ventilaciju s višim koncentracijama kisika, njihova primjena od samo jedne osobe zahtijeva dodatnu osposobljenost i spretnost. Kada se koristi s maskom, nerijetko je teško postići dobro prijanjanje maske uz lice i istovremeno pritiskanje balona uz kontrolu i održavanje prohodnosti dišnih puteva. Svaka značajna propusnost rezultirat će hipoventilacijom. Nastojanje da se propuštanje zraka kompenzira pojačanom kompresijom balona, a što je česta greška, uzrokuje pojačani prodor zraka u želudac. Time se smanjuje ventilacija i povećava rizik od povraćanja želučanog sadržaja i aspiracije (5).

## **7.2. Uspješna ventilacija**

Uspješna ventilacija ovisi o tri stvari: prohodnosti dišnih putova, adekvatnom prijanjanju maske na lice pacijenta i pravilnoj ventilaciji (tj. o volumenu i frekvenciji upuha). Prohodnost dišnih puteva postiže se pomoću hvatova i postavljanjem dišnih pomagala koja su gore opisana.

### **7.2.1. Prohodnost dišnih puteva**

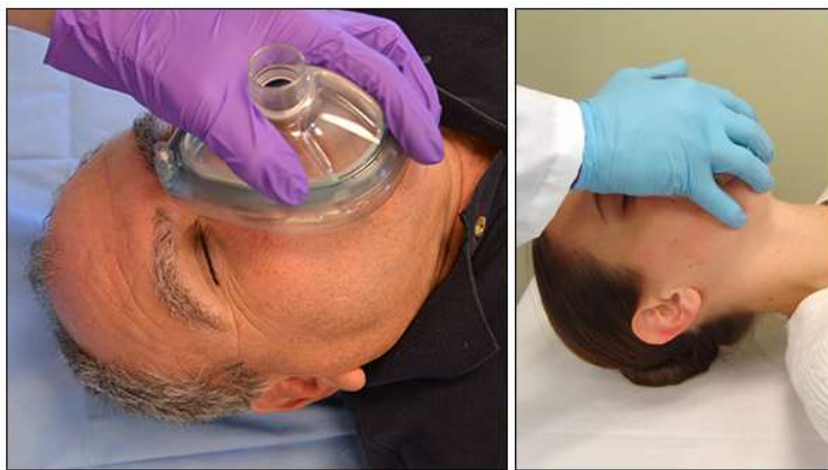Nakon što je dišni put otvoren, sljedeći korak je pravilno postavljanje maske na bolesnikovo lice. Nosni dio maske treba lagano raširiti i staviti na korijen nosa bolesnika. Tijelo maske se zatim stavlja na bolesnikovo lice pokrivajući nos i usta. Zapešća liječnika i vrh maske ne

smiju se oslanjati na bolesnikove oči tijekom ventilacije jer to može uzrokovati vagalni odgovor (6).

### 7.2.2. Hvatovi koji osiguravaju ventilaciju

Postoje dvije metode za držanje maske na mjestu: držanje maske jednom rukom (jedna ruka, jedna osoba) i držanje maske s dvije ruke (dvije ruke, dvije osobe). Iako je držanje maske s dvije ruke najučinkovitije, zahtijeva prisutnost dodatnog liječnika. Stoga je važno znati obje tehnike. Kada je ventilacija jednom rukom, tehnika jedne osobe neuspješna, unatoč postavljanju oralnih i nazalnih dišnih pomagala, treba koristiti tehniku dvije ruke, dvije osobe (5, 6).

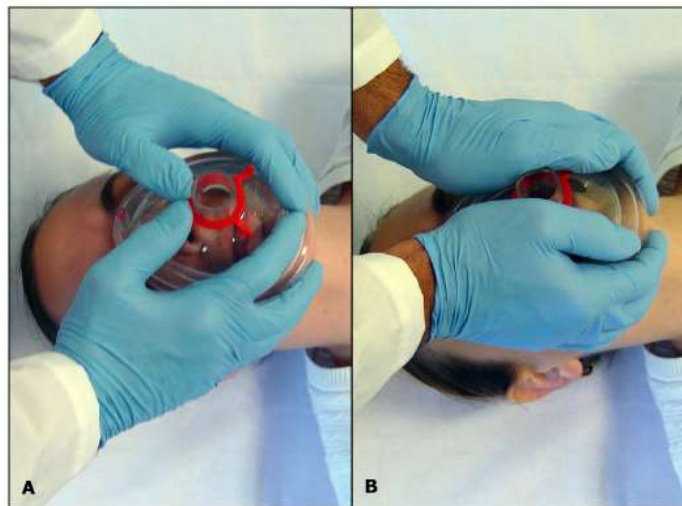
Tehnika jednom rukom - jedna ruka je postavljena na masku tako da je prostor između palca i kažiprsta naslonjen na konektor maske. Silu se ne smije primjenjivati preko dlana jer je izvan središta i vjerojatnije je da će izazvati curenje zraka. Masku se palcem i kažiprstom čvrsto drži uz bolesnikovo lice. Ostala tri prsta postavljaju se duž donje čeljusti i povlače mandibulu prema gore kao u manevru podizanja brade, dopuštajući da se dišni put dalje otvori (slika 12). Ako je moguće može se staviti mali prst iza kuta mandibule i izvesti potisak mandibule prema gore. Treba paziti da su prsti samo na koštanom dijelu mandibule jer pritisak na meka tkiva može začepiti dišni put. Ovaj hvat naziva se i tzv. CE hvat (6).



Slika 12. Tehnika držanja maske jednom rukom (CE hvat) (preuzeto sa: <https://www.uptodate.com/contents/basic-airway-management-in-adults>)



Tehnika s dvije ruke za ventilaciju — za držanje maske s dvije ruke potrebna su dva liječnika, ovo je učinkovitija metoda ventilacije zbog boljeg održavanje prijanjanja maske i minimiziranje umora liječnika. Uz ovu tehniku, jedan liječnik koristi obje ruke za stvaranje dobrog prijanjanja maske uz lice i održavanje otvorenih dišnih puteva. Drugi liječnik stišće samošireći balon kako bi ventilirao pacijenta. Pravilno postavljanje i držanje maske najteži su aspekti dobre ventilacije (6). Preporuča se metoda hvata maske gdje je tenar oba dlana postavljen paralelno jedan s drugim duž duge osi svake strane maske, omogućujući da četiri preostala prsta podižu donju čeljust (slika 13 B). Ova tehnika je lakša za izvođenje, omogućuje jačim mišićima šake da održe dobro prijanjanje, minimizira zamor, te omogućuje četirima prstima da izvedu podizanje brade i potisak čeljusti (9).



Slika 13. Tehnike dvije ruke za ventilaciju maskom sa samoširećim balonom (preuzeto sa: <https://www.uptodate.com/contents/basic-airway-management-in-adults>)

## 8. ENDOTRAHEALNA INTUBACIJA

Endotrahealna intubacija (ETI) je zlatni standard za osiguranje dišnih putova. Endotrahealni tubus omogućava potpunu kontrolu nad dišnim putovima te direktnu ventilaciju pluća (5). Izravna laringoskopija i endotrahealna intubacija bitne su vještine za niz zdravstvenih djelatnika, uključujući anesteziologe, liječnike hitne medicine i druge kliničare za koje se očekuje

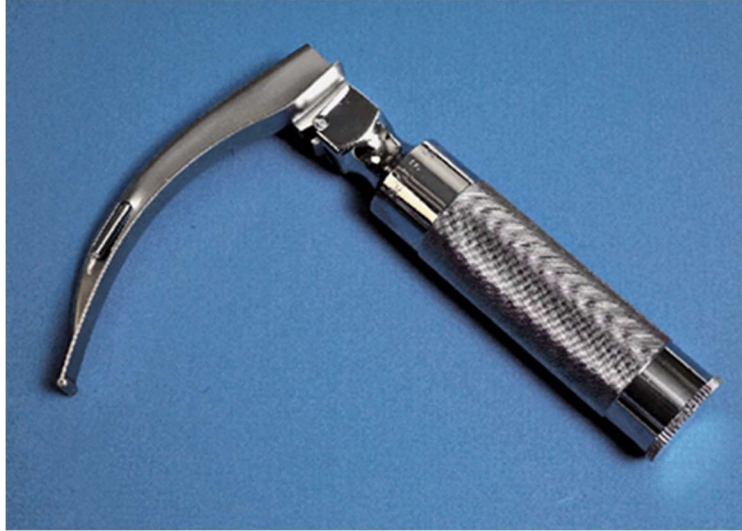da će služiti kao prva pomoć u hitnim slučajevima koji zahtijevaju napredno upravljanje dišnim putovima (16). Endotrahealna intubacija ima mnoge prednosti pred ostalim načinima osiguranja dišnog puta, sprječava insuflaciju želuca te smanjuje mogućnost povraćanja i regurgitacije, potpuno osigurava dišni put od aspiracije stranog sadržaja i omogućava čišćenje donjih dišnih puteva (9). Osim toga intubacija olakšava mjere reanimacije (neovisnost umjetne ventilacije od vanjske masaže srca), omogućava primjenu kontrolirane strojne ventilacije i različitih tipova asistirane ventilacije kao primjenu pozitivnog tlaka na kraju izdisaja (PEEP, eng. positive end expiratory pressure), otvara i stabilizira kolabirane i tekućinom ispunjene alveole, povećava funkcionalni rezidualni kapacitet, omogućava primjenu visokih koncentracija kisika i isporuku željenog dišnog volumena, omogućava endotrahealnu primjenu lijekova (16).

### **8.1. Oprema za izvođenje endotrahealne intubacije**

Endotrahealni se tubus postavlja direktno u dušnik pomoću laringoskopa s špatulom koji osigurava svjetlo za vizualizaciju glasnica. U upotrebi su dvije vrste špatula, ravne i zakrivljene. Špatule se izabiru na temelju veličine i težine bolesnika.

#### **8.1.1. Laringoskop**

Svrha laringoskopa je pomaknuti mandibulu, jezik, epiglotis, jezičnu kost i drugo meko tkivo izvan vidnog polja laringoskopa kako bi se otkrio otvor glasnica. Oštrica laringoskopa obično se sastoji od ravnog elementa (lopatica), okomitog elementa (prirubnice) i izvora svjetlosti (slika 14). Ovi osnovni dijelovi kombinirani su u različitim konfiguracijama, od kojih su ravne i zakrivljene oštrice najčešće. Najčešće se koriste Macintosh (zakrivljeni) koji su više u uporabi i Miller (ravni) koji se koriste pri intubaciji novorođenčadi i male djece. Laringoskop bi u setu trebao imati nekoliko veličina špatula. Za odrasle su to od veličine od 3 do 5, a za dojenčad i djecu od 0 do 2 (4, 16, 17).



Slika 14: Laringoskop sa Macintosh oštricom (preuzeto sa: <https://www.uptodate.com/contents/direct-laryngoscopy-and-endotracheal-intubation-in-adults>)

### 8.1.2. Endotrahealni tubus

Endotrahealni tubusi (*ETT*) su plastične ili gumene cijevi koje postavljene u lumen traheje u potpunosti osiguravaju dišni put tijekom reanimacije i osiguravaju nesmetanu ventilaciju te svode mogućnost aspiracije želučanog sadržaja na minimum (slika 15). Tubus se sastoji od konektora za priključak na samošireći balon ili anesteziološke cijevi, a na distanom kraju se nalazi balončić (*cuff*) povezan sa sigurnosnim balončićem. Dječji tubusi mogu biti sa ili bez balona za napuhavanje, dok je za odrasle standardan s balončićem. Za žene se najčešće koriste veličine od 7 ili 7,5 dok za muškarce 7,5 ili 8 (17).

### 8.1.3. Stilet

Vodilica (*stilet* ili *mandren*) je savitljiva plastificirana žica koja se uvodi u endotrahealni tubus, omogućavajući njegovo oblikovanje prema potrebi (slika 15). Vrh vodilice ne smije prijeći

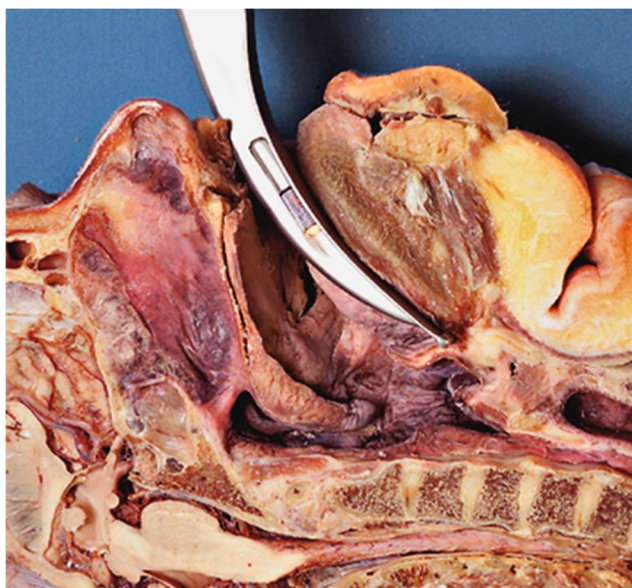
rub donjeg otvora tubusa kako ne bi došlo do ozljede dušnika. Vodilica se na vrhu tubusa savije kada se odredi veličina, kako se ne bi spustila dulje niz tubus pa u dišni put (17).



Slika 15: Endotrachelani tubus i stilet (preuzeto sa: <https://www.uptodate.com/contents/direct-laryngoscopy-and-endotracheal-intubation-in-adults>)

## **8.2. Postupak endotrahealne intubacije**

Kako bi se smanjilo razdoblje prekidanja kompresija sternuma radi intubacije, potrebno je sve pripremne radnje učiniti uz istodobno provođenje kompresija. Pod tjeme bolesnika treba podložiti jastučić ili kutiju te postaviti glavu u njušeći položaj. Laringoskop sa špatulom prikladne veličine uzima se u lijevu ruku, zatim se kreće špatulom laringoskopa preko desne strane jezika prema larinksu. Dolaskom do razine uvule, pomiče se jezik ulijevo te pozicionira laringoskop u sredinu (slika 16). Vrh laringoskopa postavi se u valekulu epiglotisa, aspirira tekući sekret ukoliko je prisutan, baza jezika se podiže i povlači za sobom epiglotis u smjeru ručke laringoskopa kako bi se prikazale glasnice. Pod kontrolom oka uvodi se tubus kroz otvor između glasnica (*rima glottidis*). Napuhivanjem balona tubusa (*cuff*) i pod nadzorom stetoskopa upuhuje se zrak kroz tubus. Samo ukoliko je nužno masaža srca može se zaustaviti na 5 sekundi dok endotrachelani tubus ne prođe glasnice. Jedan pokušaj intubacije može trajati do 30 sekundi (4, 5).



Slika 16: Pravilan smještaj Machintos oštrice laringoskopa u valekuli tijekom direktne laringoskopije (preuzeto sa: <https://www.uptodate.com/contents/direct-laryngoscopy-and-endotracheal-intubation-in-adults>)

Obavezno je auskultacijski provjeriti čuje li se strujanje zraka u oba plućna krila te da nema zvuka nad želucom. Ako se čuje disanje samo s desne strane, vjerojatno je tubus ušao u desni bronh te ga je potrebno malo povući prema van. Pravilan položaj ne smije se proglašiti ako je tubus samo zamagljen ili se prsni koš odiže (4). Sve to treba učiniti brzo kako bi se što manje prekidala kompresija sternuma. Tubus se zatim fiksira trakom, obično na razini sjekutića na dubini od 21 cm u žena, a na 23 cm u muškaraca. Za vrijeme provođenja kardiopulmonalne reanimacije treba trajno nadgledati položaj tubusa i promatrati obostrano širenje prsnog koša prilikom ventilacije jer se nedovoljno fiksirani tubus za vrijeme postupka reanimacije može pomaknuti. Kod bolesnika koji nisu u arestu i samostalno dišu prije postupka intubacije obavezna je preoksigenacija putem maske i samoširećeg balona sa maksimalnim protokom kisika tijekom tri minute ili kroz osam dubokih udaha. Zatim se daju lijekovi za sedaciju i miorelaksaciju. U srčanom zastoju ne provodi se preoksigenacija i nema potrebe primjenom sedativima i miorelaksansa (4, 9).

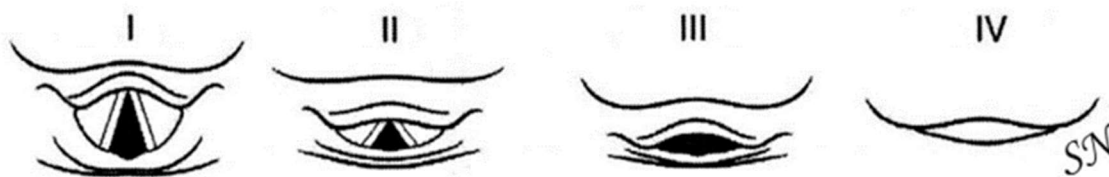Kako bi se što bolje vizualizirale glasnice od pomoći može biti vanjska laringelana manipulacija (eng. BURP manevar - Backward, Upward, Rightward Pressure), a to je pritisak na tiroidnu hrskavicu prema straga i gore od strane asistenta. Bimanuelna laringoskopija također može biti od pomoći, desnom rukom se larinks namijesti u najbolji položaj za vizualizaciju uz pomoć asistenta koji zatim preuzima i osigurava taj položaj tijekom laringoskopije i uvođenja tubusa (4).

Mjerenje koncentracije ugljikova dioksida u izdahnutom zraku kapnometrom pričvršćenim na tubus može upućivati na kvalitetu postignute cirkulacije krvi. Uz bolju cirkulaciju krvi više će se ugljikova dioksida dopremiti iz tkiva u pluća te će parcijalni tlak ugljikova dioksida u izdahnutom zraku biti viši. Ako je parcijalni tlak ugljikova dioksida u izdahnutom zraku niži od 10 mmHg (1,4 kPa), znači da je cirkulacija nedostatna i ne može se očekivati uspjeh takvih postupaka održavanja života. Osim što je kapnometrija dobra metoda za procjenu kvalitete kompresija sternuma, prisutnost ugljikova dioksida u izdahnutom zraku dodatni je pokazatelj da se tubus nalazi u dušniku, a ne u jednjaku (5).

### **8.3. Otežana intubacija**

Odgovarajuće zbrinjavanje dišnog puta je glavni zadatak anesteziologa, ali to nije uvijek jednostavno izvedivo. Otežanu je intubaciju moguće mjeriti pomoći IDS skale (eng. Intubation Difficulty Scale) koja se sastoji od 7 parametara koji su se pokazali bitnima u uspješnosti izvođenja endotrahealne intubacije. Neki autori otežanu intubaciju definiraju kao stupanj III Cormack i Lehane skale, uz nekoliko izvedenih i neuspješnih pokušaja intubacije. Prema ASA (eng. American Society of Anesthesiologists), otežana se intubacija definira kao minimalno tri neuspjela pokušaja endotrahealne intubacije pomoću laringoskopa ili kada intubacija traje 10 i više minuta. Parametar Cormack i Lehane opisuje stupanj vidljivosti glotisa pri izravnoj laringoskopiji (slika 17). Kod stupnja I glotis je potpuno vidljiv, a kod sljedećeg stupnja glotis se prikazuje stražnjom komisuram. Kod stupnja III i IV je uglavnom nemoguća intubacija direktnom laringoskopijom. No, osim stupnja vidljivosti glotisa, postoje i drugi uzroci otežane intubacije. Teškoće pri intubiranju su moguće zbog promjena temporomandibularnog zgloba degenerativne ili reumatske prirode, smanjenog opsega otvaranja usta (interdentalne udaljenosti) i drugih uzroka. Kod neadekvatno

zbrinute traume čeljusti i opsežnih resekcija malignih oralnih tumora osobe nekad gotovo uopće ne mogu otvarati usta. Nadalje, promjena odnosa između mekog nepca i jezika može onemogućiti umetanje laringoskopa, kao i samog tubusa kroz larinks do traheje. Mogućnost otvaranja usta mjeri se putem Mallampati skale (18).



Slika 17. Skala prikazivanja larinksa tijekom endotrahealne intubacije po Cormack i Lehane (preuzeto sa: <https://hrcak.srce.hr/en/file/65794>)

Važni klinički znakovi i podaci otežane ventilacije i intubacije tijekom reanimacije su pretilost, kada je tjelesna težina iznad 110 kg ili BMI viši od 30 kg/m<sup>2</sup>, u takvih je bolesnika nerijetko naglašen kratak i širok vrat. Podatak o prijašnjoj otežanoj intubaciji, podatak o hrkanju tijekom noći s pauzama prestanka disanja disanja (*OSAS, eng. Obstructive Sleep Anea Syndrome*), prisutnost brade, brkova, nedostatak zubiju i prominentni gornji sjekutići. Smanjena atlantookcipitalna pokretljivost tj. smanjena mogućnost ekstenzije u području vrata može utjecati na uspješnost laringoskopije, smanjena pokretljivost temporomandibularnog zgloba, nemogućnost otvaranja usta preko 3,5 cm ili nemogućnost protruzije donjih sjekutića preko gornjih, sve su uzroci otežane intubacije (7, 8).

## 9. KOMPLIKACIJE TIJEKOM UPRAVLJANJA DIŠNIM PUTEM

Komplikacije se mogu pojaviti u bilo kojem dijelu upravljanja i osiguravanja dišnog puta tijekom reanimacije, ali i ostalih stanja koja to zahtijevaju. Osim mehaničkih i fizioloških učinaka koji nastaju tijekom postavljanja sredstava za osiguravanje dišnog puta, lijekovi koji se koriste za uvod u anesteziju također mogu dovesti do komplikacija (19). U ovom će se dijelu raspravljati o češćim izravnim ili traumatskim komplikacijama koje se mogu pojaviti tijekom ili neposredno nakon endotrahealne intubacije, upotrebe supraglotičnog dišnog puta ili ventilacije maskom. Neke od manjih komplikacija upravljanja dišnim putovima (npr. upala grla) su relativno česte, dok su veće komplikacije vrlo rijetke (19, 20). Četvrti projekt nacionalne revizije The Royal College of Anaesthetists i Društva za otežane dišne puteve (NAP4), objavljen 2011. godine, prikupili su komplikacije povezane s osiguravanjem dišnog puta tijekom jednogodišnjeg razdoblja u Ujedinjenom Kraljevstvu u operacijskoj sali, odjelu hitne pomoći i jedinica intenzivne njege. Procjenjuje se da su se velike komplikacije dogodili u jednom od 21 598 bolesnika. Velike komplikacije definirane su kao one koje su rezultirale smrću, oštećenjem mozga, potrebom za kirurškim osiguravanjem dišnog puta ili neplaniranim prijemom u jedinicu intenzivne medicine. Rezultat je taj da je 17% prijava nastalo zbog respiratornih incidenata, a 6% bolesnika zadobilo je ozljedu dišnih putova (21).

### 9.1. Čimbenici rizika

Određeni čimbenici rizika za bolesnika i situacije mogu predisponirati bolesnika na izravne i neizravne komplikacije upravljanja dišnim putovima, uključujući rizik od traumatske ozljede ili rizik od fizioloških komplikacija povezanih s odgođenim ili neuspješnim postavljanjem uređaja za dišne putove. Tu bi spadale teška intubacija, uključujući potrebu za višestrukim pokušajima intubacije, koagulopatija, reintubacija nakon neuspjele ekstubacije, hitna endotrahealna intubacija, endotrahealna intubacija izvedena izvan operacijske dvorane, loša procjena dišnih puteva, loše planiranje upravljanja dišnim putovima, neprikladna upotreba uređaja za supraglotični dišni put (tj. korištenje SGA kada bi endotrahealni tubus bio prikladniji), pretilost,



neuspjeh u ispravnom tumačenju kapnografije i neprepoznavanje intubacije jednjaka, anestezija za operacije glave i vrata, intubacija u hitnoj službi ili jedinici intenzivne medicine (20).

## **9.2. Grlobolja**

Grlobolja je česta komplikacija endotrahealne intubacije ili postavljanja supraglotičnog pomagala za dišne putove (SGA), s prijavljenom incidencijom od 14 do 62%. Grlobolja obuhvaća širok raspon stanja uključujući faringitis, laringitis ili traheitis i ozljedu uvule. Simptomi se razlikuju i mogu uključivati bol, suhoću grla, kašalj, promuklost ili disfagiju. Većina simptoma je kratkotrajna, nestaju unutar 48 sati. Teške simptome ili simptome koji traju trebao bi procijeniti otorinolaringolog, jer produljena promuklost može upućivati na ozljedu grkljana. Etiologija grlobolje može biti trauma (tj. tijekom laringoskopije, postavljanja uređaja za dišne putove ili aspiracije) ili iritacija i ozljeda sluznice dišnih putova od samih pomagala za dišne putove (19). Čimbenici rizika za upalu grla nakon postavljanja uređaja za dišne puteve mogu uključivati korištenje prevelikog endotrahealnog tubusa, viši tlak u balončiću (*cuff-u*), korištenje nazogastrične sonde i korištenje cijevi s dvostrukim lumenom. Najučinkovitije strategije za minimiziranje upale grla su pažljiva manipulacija dišnim putovima, korištenje ETT-a odgovarajuće veličine (tj. manjeg, a ne većeg promjera) i izbjegavanje visokih tlakova u balončićima. Općenito, ETT unutarnjeg promjera (ID) od 6,0 do 7,5 mm prikladan je za žene, a ETT od 7,0 do 8,0 mm je prikladan za muškarce. Nekoliko studija je otkrilo da je uporaba tubusa od 6,0 mm u pacijentica povezana sa značajnim smanjenjem grlobolje (19, 20).

### **9.3. Traumatske komplikacije**

Traumatske komplikacije mogu biti uzokovane postavljanjem bilo kojeg pomagala za osiguravanje dišnog puta. Uzrok može biti anatomske osobine bolesnika, neadekvatna manipulacija samim sredstvima, nepažnja liječnika ili jednostavno iatrogeno. Bitno ih je na vrijeme primijetiti i sanirati. Neke se ozljede mogu prezentirati odmah kao što je npr. epistaksa, dok se neke primijete tek nakon dolaska svijeti bolesnika kao što je primjer ozljeda glasnica (19).

#### **9.3.1. Ozljede zuba**

Ozljeda zuba jedna je od najčešćih komplikacija, događa se tijekom laringoskopije jer se zbog krivog odizanja epiglotisa laringoskopom ponekad zubi koriste kao uporište za laringoskop dok se pokušava vizualizirati grkljan. Najčešće stradavaju gornji sjekutići (20). Zubi se mogu olabaviti, napuknuti, avulzirati ili potpuno pomaknuti. Slobodni zubi ili fragmenti zuba mogu postati strano tijelo i aspirirati se u dušnik (19).

#### **9.3.2. Ozljede mekog tkiva**

Meko tkivo i druge ozljede struktura dišnih putova mogu se pojaviti kad god se dišni put instrumentira. Bolesnici s koagulopatijom, orofaringealnim edemom, zračenjem vrata i teškom intubacijom imaju veći rizik od značajnijih ozljeda (19, 20). Laringoskopija može uzrokovati nenamjernu ozljedu mekog tkiva usana, sluznice usne šupljine, dna usta, nepca i jezika. Ove ozljede također mogu biti uzrokovane umetanjem tubusa, orogastrične sonde, oralnih dišnih putova. Mehanizam ozljede je izravna trauma tkiva uzrokovana medicinskim uređajem. Na ozljedu usne šupljine potrebno je posumnjati u prisutnosti promjene boje sluznice i stvaranja hematoma, krvavih sekreta ili curenja krvi s izgrebanih ili razderanih površina tijekom aspiracije. Težina ozljede varira od manjih hematoma i razderotina sluznice koje spontano zacjeljuju do većih defekata mekog tkiva koji mogu zahtijevati primarni popravak šavom. Hematomi mogu

uzrokovati upalu grla i disfagiju ovisno o mjestu, a mogu se inficirati, zahtijevajući antibiotike. Medijastinitis i unutarnja karotidna tromboza također su opisani nakon orofaringealnih perforacija, ali su izuzetno rijetki (20). Ozljeda mekog tkiva kao posljedica ventilacije s maskom za lice je rijetka i obično manja, a može uključivati bol u čeljusti ili iritaciju kože ili usnice ispod same maske. Zabilježena je abrazija rožnice, koja se može izbjeći odabirom maske za lice ispravne veličine, kako ne bi prekrivala oči bolesnika (19, 20).

### *9.3.3. Epistaksa*

Ona može biti posljedica ozljede mekog tkiva, kao što su abrazije sluznice ili razderotine. Rijetka je komplikacija tijekom postavljanja nazofaringelnog tubusa, a malo češća kod intubacije kroz nos. Samoograničena epistaksa najčešća je manifestacija manje ozljede mekog tkiva nazalne sluznice. O ozbiljnijim ozljedama treba razmišljati ako se krv nakuplja u usnoj šupljini. Također je zabilježen gubitak krvi opasan po život zbog epistaksa. Ako krv ostane zarobljena duboko u površinama sluznice unutar nosa, mogu nastati hematomi, što dovodi za devaskularizaciju hrskavice i naknadne strukturne deformacije (20).

### *9.3.4. Ozljede grkljana i glasnica*

Stražnje aritenoidne hrskavice dio su krikoaritenoidnog zgloba koji omogućuje abdukciju i adukciju glasnica. Ove hrskavice su rijetko subluksirane ili dislocirane tijekom intubacije ili ekstubacije, osobito ako ETT manžeta nije potpuno ispuhana prije uklanjanja. Čimbenici rizika mogu uključivati lošu vizualizaciju larinksa tijekom intubacije, kao i određene bolesti koje predisponiraju iščašenje, kao što su upalne bolesti zglobova i reumatoidni artritis. Dislokacija aritenoida također se može dogoditi i nakon upotrebe SGA. Na dislokaciju aritenoida treba posumnjati u bolesnika s trajnom promuklošću (duže od pet dana), zadihanim i slabim glasom te slabim kašljem (20). Glasnice se mogu lako ozlijediti tijekom intubacije, osobito ako je vizualizacija

teška, intubacija je traumatska, koristi se bougie ili se postavlja preveliki tubus. Traumatska ekstubacija i produljena intubacija također mogu povećati rizik od ozljeda. Ozljede mogu varirati od eritema, razderotina, granuloma i ulkusa. Većina njih zacijeli s vremenom, ali mogu rezultirati produljenom disfonijom. Paraliza glasnica rijetko se može razviti zbog kratkotrajne ili dugotrajne intubacije. Jednostrana paraliza glasnica je češća od bilateralne paralize, sa simptomima sličnim dislokaciji aritenoida (tj. produljena promuklost, slab glas i kašalj), a može biti i teško razlikovati ta dva stanja. Paraliza glasnica također može uzrokovati aspiraciju. Etiologija paralize glasnica nakon intubacije nije jasna i može biti multifaktorska. Ishemija zbog pritiska na rekurentni laringealni živac je mogući uzrok (20, 21).

#### ***9.4. Iščašenje temporomandibularnog zgloba***

Temporomandibularni zglob (TMZ) može se iščašiti svaki put kada su usta široko otvorena. Dislokacija TMZ-a prijavljena je tijekom laringoskopije, postavljanja SGA, ventilacije maskom i tijekom kirurških zahvata (npr. endoskopija, bronhoskopija, transezofagealna ehokardiografija). Bolesnici s već postojećom patologijom TMZ-a ili abnormalnostima skeleta lica mogu biti izloženi povećanom riziku od iščašenja TMZ-a. Polazna disfunkcija je česta ali ju bolesnik često ne prepoznaje. Na poslijeoperacijsku dislokaciju TMZ-a treba posumnjati u bolesnika s nemogućnošću zatvaranja čeljusti, periaurikularnom boli, nepravilnim govorom i slinjenjem. Bitna je hitna sanacija kada se prepozna jer odgoda liječenja može otežati izlječenje jednom kada nastupi mišićni spazam (19, 20).

#### ***9.5. Ezofagealna intubacija***

Teška laringoskopija s lošim pregledom glasnica povećava rizik od intubacije jednjaka. Korištenje kapnografije može značajno smanjiti učestalost neprepoznate intubacije jednjaka. Upotreba videolaringoskopije, koja omogućuje vizualizaciju endotrahealne cijevi koja ulazi u dušnik, povezana je sa smanjenim rizikom od neprepoznate intubacije jednjaka. Ispravno

postavljanje tubusa u dušnik treba potvrditi bilateralnom auskultacijom prsnog koša i kapnografijom ukoliko je dostupna (19, 20).

### **9.6. Neplanirana ekstubacija**

Definirana je kao nenamjerno i nekontrolirano uklanjanje endotrahealnog tubusa. Može rezultirati hipoksemijom, hemodinamskom nestabilnošću i srčanim zastojem. Neplanirana ekstubacija također može uzrokovati ozljedu glasnica zbog napuhanog balončića ili aspiraciju sekreta u donje dišne putove. Neplanirana ekstubacija može biti vjerojatnija u postupcima koji se izvode u ležećem ili bočnom položaju, postupci koji uključuju ili su u neposrednoj blizini glave, vrata ili dišnih puteva, postupci za koje liječnik ne može vidjeti i izravno pratiti postavljenje pomagala za dišne puteve te neadekvatno osiguran tubus ili SGA (20).

## **10. RASPRAVA**

Osiguranje dišnog puta i ventilacija ključne su komponente naprednog održavanja života. Ono omogućuje odgovarajuću oksigenaciju i ventilaciju, sprječava hipoksične ozljede i daje šansu za cjelokupno i neurološko preživljavanje. Upravljanje dišnim putevima bolesnika u srčanom zastoju je od primarne važnosti. Dok se endotrahealna intubacija dugo zagovarala kao primarni način osiguranja dišnih putova tijekom reanimacije, liječnicima su sada dostupni brojni drugi modaliteti, uključujući jednostavna pomagala, supraglotična pomagala te ventilacija maskom sa samoširećim balonom (BVM). Na odabir postupka osiguranja dišnog puta mogu utjecati čimbenici pacijenta, faza reanimacije, dostupna oprema i vještina liječnika (22). Bez obzira na odabranu strategiju upravljanja dišnim putovima, liječnici bi se trebali usredotočiti na davanje prioriteta intervencijama za koje se pokazalo da poboljšavaju ishode bolesnika tijekom reanimacije, uključujući visokokvalitetne kompresije prsnog koša (optimiziranje brzine i dubine) te brzu

defibrilaciju za šokabilne ritmove i rješavanje reverzibilnih uzroka aresta. Uvijek je potrebno izbjegavati pauze u kompresijama prsnog koša tijekom osiguravanja dišnog puta. Neurološki oporavak i poboljšano preživljavanje usko su povezani s neprekinutim kompresijama i pažljivim upravljanjem dišnim putem i ventilacijom. Ventilacija BVM-om ili supraglotičnim pomagalom, može biti dovoljna u prvih nekoliko minuta reanimacije. Pretpostavka je da postoji adekvatan spremnik kisika u trenutku srčanog zastoja i da je dodatni kisik potreban tek nakon otprilike 4 minute. Kada srčani zastoj uslijedi nakon problema s dišnim putovima ili disanjem (asfiksijski zastoj srca), ranije intervencije za odgovarajuću oksigenacije vitalnih organa su poželjnije. Smjernice društva American Heart Association (AHA) i trenutna istraživanja podržavaju ideju da se uvođenje naprednog dišnog puta može odgoditi do završetka dva kompresijska ciklusa. Iako je optimalno vrijeme za endotrahealnu intubaciju i dalje nejasno, nema podataka koji bi poduprli ideju da se mora odmah izvesti. Napredno postavljanje dišnih putova treba biti potvrđeno klinički auskultacijom te kapnometrijom. Ona omogućuje rano prepoznavanje neuspješnog postavljanja pomagala ili njegovog pomaka u dišnom putu. Nadalje, ciljevi respiratorne potpore reanimiranom bolesniku uključuju potrebu za korištenjem najnižeg mogućeg PEEP-a uz pažljivo titriranje  $FiO_2$  kako bi se izbjegla hiperoksija. Trenutne smjernice American Heart Association za odrasle preporučuju isporuku dodatnog kisika i ventilacije s plimnim volumenom od 500-600 ml po udahu tijekom 1 sekunde, bilo sinkronim udisajima brzinom od 2 udisaja svakih 30 kompresija, bez naprednog dišnog puta, ili asinkronim udisajima brzinom od 10 udisaja u minuti ili 1 udisaj svakih 6 sekundi s uznapređovanim dišnim putem (22, 23, 24). Podaci o točnim smjernicama, kada i koji izbor pomagala za osiguravanje dišnog puta odabrati, su nedostani jer nedostaje kvalitetnih kontrolnih studija. Provedena su tri randomizirana ispitivanja 2018. godine i unaprijedila su trenutne podatke. Iako su podaci ograničeni, ishodi usmjereni na pacijenta slični su između BVM, SGA i ETI kod srčanog zastoja. Nedavno objavljeni sustavni pregled i mrežna meta-analiza nisu otkrili razliku u preživljenju do otpusta iz bolnice, tridesetodnevnom preživljenju ili neurološkom deficitu između BVM i SGA (25). Jedna randomizirana studija u sustavu hitne medicine pod vodstvom liječnika uključila je 2043 bolesnika i nije pokazala velike razlike u dvadesetosmodnevnom preživljenju s povoljnom neurološkom funkcijom tijekom ventilacije BVM u odnosu na ETI. Stopa uspješnosti ETI u ovoj studiji bila je 98 %. Jabre i suradnici prijavili su

više komplikacija dišnih putova s BVM nego ETI, uključujući otežan dišni put (18,1% prema 13,4%), zatajenje disanja (6,7% prema 2,1%) i regurgitaciju želučanog sadržaja (15,2% prema 7,5%) (26). Wang i suradnici uspoređivali su korištenje laringealnog tubusa s ETI u 3000 odraslih bolesnika s srčanim arestom. Stope početnog uspjeha dišnih putova bile su 90,3% s LT i 51,6% s ETI. Preživljenje od sedamdeset dva sata bilo je veće u LT skupini nego u skupini ETI (18,3% naspram 15,4%). Sekundarni ishodi uključujući ROSC, bolničko preživljenje i preživljenje s povoljnim neurološkim ishodom također su bili viši u skupini gdje se koristila laringelana maska (27). Airways-2 studija Bengera i suradnika usporedila je početnu strategiju i-gela s ETI u 9289 bolesnika. Dobri ishodi bili su slični između dvije skupine (6,4% naspram 6,8%). Međutim, početna ventilacija bila je uspješnija s i-gelom u odnosu na ETI (87,4% naspram 79,0%). Početna stopa uspješnosti ETI bila je 70%, a komplikacije regurgitacije i aspiracije bile su slične među skupinama (28). Nedavni sustavni pregled i meta-analiza također nisu otkrili razliku između ETI ili SGA u preživljenju do otpusta iz bolnice ili mjesec dana nakon reanimacije (25).

Studije daju ograničene pojedinosti o procesu upravljanja dišnim putovima, a tijekom reanimacije često se koristi više tehnika. Na primjer, reanimacija se može započeti s BVM-om, a zatim se mogu prijeći na SGA ili ETI. Buduće studije trebale bi uzeti u obzir slijed ili vrijeme intervencija kada se koristi više tehnika osiguravanja dišnih putova. Stope uspješnosti ETI kod srčanog zastoja variraju u različitim studijama od 52 do 98%. Trenutne smjernice preporučuju da se pri odabiru tehnike upravljanja dišnim putovima uzmu u obzir stope uspješnosti endotrahealne intubacije, međutim, minimalno prihvatljivi pragovi za uspjeh ETI nisu poznati. Dodatna oprema za dišne putove, kao što je video laringoskopija, može olakšati ETI i zaslužuju daljnje proučavanje (22).

Zaključno, optimalna metoda upravljanja dišnim putovima tijekom srčanog zastoja nije poznata. Većina dokaza o upravljanju dišnim putovima tijekom srčanog zastoja dolazi iz opservacijskih studija. Najbolja opcija upravljanja dišnim putem vjerojatno će biti različita kod svakog liječnika te su i dalje potrebna ispravno dizajnirana, prospektivna, randomizirana ispitivanja kako bi se odredila optimalna strategija upravljanja dišnim putovima

## **11. ZAKLJUČAK**

Prohodan dišni put kao jedna od osnova uspješne ventilacije, uz masažu srca, ključni je dio kardiopulmonale reanimacije. Kako bi ga osigurali na raspolaganju su nam razna pomagala. Od sasvim jednostavnih kao što su orofaringelani i nazofaringelani tubus pa do raznih supraglotičnih pomagala. Dakako, endotrachelana intubacija ostaje zlatni standard osiguravanja prohodnosti dišnih puteva i minimiziranja komplikacija nastalih aspiracijom sadržaja u pluća, kao što se to lako može dogoditi kod ostalih pomagala koja ne ulaze u dušnik. Komplikacije su moguće u svakom koraku osiguravanja dišnog puta te treba misliti na njih, znati ih prepoznati i na kraju liječiti ukoliko se dogode.

## **12. SAŽETAK**

Osiguran te time prohodan dišni put od iznimne je važnosti za preživljenje bolesnika u bilo kojim situacijama koje ga narušavaju. Samim gubitkom svijesti i gubitkom tonusa oralne i faringealne muskulature dolazi do opstrukcije dišnog puta. Prije bilo kakvih intervencija prvi postupci za oslobađanje su jednostavni pokreti zabacivanja glave i podizanja donje čeljusti, iznimaka je kod sumnje na ozljedu vratne kralježnice kada se samo podiže donja čeljusta. Nakon toga se tek poseže za naprednijim pomagalima za osiguravanje dišnog puta. Za potpunu prohodnost i bez straha od aspiracije idelano je endotrachelano intubirati bolesnika. Naravno, to ovisi o uvježbanosti liječnika i uvjetima bolesnika. Dobra rješenja, kada nismo u mogućnosti intubirati bolesnika, su supraglotična pomagala koja se kao i endotrachelani tubus spoje na samošireći balon i vrlo uspješno osiguravanju ventilaciju i oksigenaciju. Od njih se najčešće u praksi koristi i- gel jer je jednostavan za postavljanje. Osim njega tu još spadaju laringealna maska i laringealni tubus, te kombinirani tubus, koji se nešto rjeđe koristi. Koju god metodu osiguravanja dišnog puta odabrali bitno je tijekom cijelog postupka reanimacije nadgledati učinkovitost pomagala i ventilacije. Treba biti spreman na komplikacije koje su na sreću rijetke. Uglavnom se susreću ozljede mekih tkiva prilikom postavljanja pomagala, bilo u nosnoj šupljini tijekom



postavljanja nazofaringealnog tubusa, bilo prilikom endotrahealne intubacije. Kod nje je još relativno česta i ozljeda zuba tijekom direktne laringoskopije. Do sada nema jednoglasne odluke o upravljanju dišnim putem tijekom reanimacije i zato je bitno redovito se educirati o novim spoznajama u osiguravanju dišnog puta.

Ključne riječi: Endotrahealna Intubacija; Kardiopulmonalna Reanimacija; Upravljanje dišnim putem

### **13. SUMMARY**

A secure airway is an important step in the reanimation process of patients in cardiac arrest and other conditions that disrupt the proper oxygenation, ventilation and circulation. Loss of consciousness and hypotonia of the oropharyngeal musculature leads to the obstruction of airway, and the obstruction of airway itself can be fatal. The initial release procedures are performed before any advanced intervention. Those procedures include simple movements of tilting the head back and lifting the jaw in all situations except when the cervical spine injury is suspected. In this case, the right move is immobilization of the head and neck with the lifting of the jaw. The next step is the use of advanced aids designed for securing the airway. The most efficient method is endotracheal intubation. However, using this method of airway management depends on the training of the doctor and the patient's condition. However, when the endotracheal intubation is impossible or unsuccessful, there are other useful and efficient aids called supraglottic aids. They can be connected to the self-expanding balloon the same way the endotracheal tube. These aids provide appropriate ventilation and oxygenation of the patient. I-gel is the most commonly used device due to its simple use. Other devices that are used but less frequently are laryngeal mask, laryngeal tube and combi tube. All these devices are purposeful but it is important to monitor the parameters of ventilation through the resuscitation procedure in order to ensure their proper use. As resuscitation is dramatic and complicated procedure, some complications may occur. The most common complications include soft tissue injuries followed by teeth injuries during direct laryngoscopy. Teeth injuries are still common and they

occur in less experienced physicians. With the wide variety of airway aids available, there is no consensus as to which device should be used. This solely depends on the experience and skills of the doctor in charge of resuscitation process. It is quite important being educated on the latest airway management possibilities with the goal of being able to provide the best possible care for the patients during resuscitation and in post resuscitation care.

Key words: Airway Management; Cardiopulmonary Resuscitation; Intubation, Intratracheal

## 14. LITERATURA

1. Jukić M, Husedžinović I, Kvolik S, Majerić Kogler V, Perić M, Žunić J. Klinička anesteziologija. 2. dopunjeno i izmjenjeno izdanje. Zagreb: Medicinska naklada; 2013. str. 444-455
2. Benumof J, Hagberg C. Benumof's Airway Management: Principles and Practice. 2nd edition. Philadelphia: Elsevier Health Sciences; 2007. str. 4-17
3. Mete A, Akbudak IH. Functional Anatomy and Physiology of Airway. In: Erbay, R. H. editor. Tracheal Intubation [Internet]. London: IntechOpen; 2018 [citirano: 06.05.2022]. Dostupno na: <https://www.intechopen.com>
4. Antić G, Čanađija M, Čoralić S, Kudrna K, Majhen R, Simić A. Izvanbolnička hitna medicinska služba-priručnik za doktore medicine. Zagreb: Hrvatski zavod za hitnu medicinu; 2018. str. 12-36
5. Gašparović V i suradnici. Hitna Medicina. 2. dopunjeno i obnovljeno izdanje. Zagreb: Medicinska naklada; 2019. str. 3-11
6. Wittels KA, Basic airway management in adults. U: UpToDate, Walls RM ed. UpToDate [Internet]. Waltham, MA: UpToDate; Jan 2022 [citirano: 09.05.2022] Dostupno na: <https://www.uptodate.com/contents/basic-airway-management-in-adults>
7. Kardiopulmonalna reanimacija. Dostupno na: <http://www.msd-prirucnici.placebo.hr/msd-prirucnik/kriticna-stanja/kardiorespiratorni-zastoj/kardiopulmonalna-reanimacije> [citirano: 09.05.2022]
8. Šustić A, Sotošek Tokmadžić V. Priručnik iz anesteziologije, reanimatologije i intenzivne medicine za studente preddiplomskih, diplomskih i stručnih studija. Rijeka: Medicinski fakultet Sveučilišta u Rijeci; 2014. str. 24-36
9. Jukić M, Carev M, Karanović N, Lojpur M. Anesteziologija i intenzivna medicina za student. Split: Katedra za anesteziologiju i intenzivnu medicinu; 2015. str 74-77
10. Castro D, Freeman L. Oropharyngeal Airway. 1st ed. Treasure Island (FL), Internet: StatPearls Publishing; 2022. Dostupno na: <https://pubmed.ncbi.nlm.nih.gov>

11. Laurin EG. Extraglottic devices for emergency airway management in adults. U: UpToDate, Wolfson AB ed. UpToDate [Internet]. Waltham, MA: UpToDate; Aug 26, 2020 [citirano: 11.05.2022] Dostupno na: <https://www.uptodate.com/contents/extraglottic-devices-for-emergency-airway-management-in-adults>
12. Doyle DJ. Supraglottic devices (including laryngeal mask airways) for airway management for anesthesia in adults. U: UpToDate. Hagberg CA ed. UpToDate [Internet]. Waltham, MA: UpToDate; Dec 17, 2021 [citirano: 11.05.2022]. Dostupno na: <https://www.uptodate.com/contents/supraglottic-devices-including-laryngeal-mask-airways-for-airway-management-for-anesthesia-in-adults>
13. Schlesinger S. Cardiopulmonary Resuscitation (CPR) in Infants and Children - Critical Care Medicine [Internet]. MSD Manual Professional Edition. 2021 [citirano: 14.05.2022.]. Dostupno na: <https://www.msmanuals.com/professional/critical-care-medicine/cardiac-arrest-and-cpr/cardiopulmonary-resuscitation-cpr-in-infants-and-children>
14. Simon LV, Torp KD. Laryngeal Mask Airway. [Updated 2022 Feb 4]. In: StatPearls [Internet]. Treasure Island (FL): StatPearls Publishing; 2022 [citirano: 11.05.2022]. Dostupno sa: <https://www.ncbi.nlm.nih.gov>
15. Asai T, Shingu K. The laryngeal tube. Br J Anaesth. [Internet]. 2005;95(6):729-36. [citirano: 12.05.2022]. Dostupno na: <https://pubmed.ncbi.nlm.nih.gov>
16. Orebaugh S, Snyder JV. Direct laryngoscopy and endotracheal intubation in adults. U: UpToDate. Wolfson AB, Hagberg CA ed. UpToDate [Internet]. Waltham, MA: UpToDate; Sep 02, 2021. [citirano: 20.05.2022] Dostupno na: <https://www.uptodate.com/contents/direct-laryngoscopy-and-endotracheal-intubation-in-adults>
17. Laurin EG. Devices for difficult emergency airway management in adults outside the operating room. U: UpToDate. Walls RM ed. UpToDate [Internet]. Waltham, MA: UpToDate; Oct 14, 2020. [citirano: 20.05.2022] Dostupno na: <https://www.uptodate.com/contents/devices-for-difficult-emergency-airway-management-in-adults-outside-the-operating-room>

18. Skitarelić N, Šimurina T, Skitarelić N, Knez M. Invanzivne i neinvazivne tenike uspostavljanja dišnog puta, Med Jad [Internet]. 2009; 39(3-4):61-67 [citirano: 19.05.2022] Dostupno na: <https://hrcak.srce.hr>

19. Berkow LC. Complications of airway management in adults, U: UpToDate. Hagberg CA ed. UpToDate [Internet]. Waltham, MA: UpToDate; Apr 22, 2022 [citirano: 20.05.2022] Dostupno na: <https://www.uptodate.com/contents/complications-of-airway-management-in-adults>

20. Pacheco-Lopez PC, Berkow LC, Hillel AT, Akst LM. Complications of Airway Management, Respiratory Care [Internet]. 2014;59(6):1006-1021. [citirano: 19.05.2022] Dostupno na: <https://rc.rcjournal.com>

21. Metzner J, Posner KL, Lam MS, Domino KB. Closed claims' analysis. Best Practice & Research Clinical Anaesthesiology [Internet]. 2011.;25(2):263-76 [citirano: 20.05.2022]

Dostupno na: <https://pubmed.ncbi.nlm.nih.gov>

22. Carlson JN, Colella MR, Daya MR, De Maio VJ, Nawrocki P, Nikolla DA, et al. Prehospital Cardiac Arrest Airway Management: An NAEMSP Position Statement and Resource Document, Prehospital Emergency Care [Internet]. 2022; 26:sup1, 54-63 [citirano: 20.05.2022] Dostupno na: <https://www.tandfonline.com>

23. Metzner J, Posner KL, Lam MS, Domino KB. Closed claims' analysis. Best Practice & Research Clinical Anaesthesiology [Internet]. 2011;25(2):263-76 [citirano: 20.05.2022] Dostupno na: <https://pubmed.ncbi.nlm.nih.gov>

24. Mohamed BA. Airway Management During Cardiopulmonary Resuscitation. Curr Anesthesiol Rep [Internet]. 2022;1-10. [citirano: 21.05 2022]

Dostupno na: <https://www.ncbi.nlm.nih.gov/pmc/articles>

25. Carney N, Totten AM, Cheney T, Jungbauer R, Neth MR, Weeks C, et al. Prehospital airway management: a systematic review. Prehosp Emerg Care [Internet]. 2021;1-28 [citirano: 07.06.2022] Dostupno na: <https://www.tandfonline.com>

26. Jabre P, Penaloza A, Pinero D, Duchateau FX, Borron SW, Javaudin F, et al. Effect of bag-mask ventilation vs endotracheal intubation during cardiopulmonary resuscitation on neurological outcome after out-of-hospital cardiorespiratory arrest: a randomized clinical trial. JAMA [Internet]. 2018;319(8):779–87. [citirano: 07.06.2022]

Dostupno na: <https://jamanetwork.com/journals/jama/fullarticle/2673550>

27. Wang HE, Schmicker RH, Daya MR, Stephens SW, Idris AH, Carlson JN, et al. Effect of a strategy of initial laryngeal tube insertion vs endotracheal intubation on 72-hour survival in adults with out-of-hospital cardiac arrest: a randomized clinical trial. JAMA [Internet]. 2018; 320(8):769–78. [citirano: 07.06.2022]

Dostupno na: <https://jamanetwork.com/journals/jama/fullarticle/2698491>

28. Benger JR, Kirby K, Black S, Brett SJ, Clout M, Lazaroo MJ, et al. Effect of a strategy of a supraglottic airway device vs tracheal intubation during out-of-hospital cardiac arrest on functional outcome: The AIRWAYS-2 randomized clinical trial. JAMA [Internet]. 2018; 320(8):779–91. [citirano: 07.06.2022]

Dostupno na: <https://jamanetwork.com/journals/jama/fullarticle/2698493>

## 15. ŽIVOTOPIS

Hana Vičević rođena je 10. lipnja. 1997. godine u Rijeci. Osnovnoškolsko obrazovanje stekla je u Osnovnoj školi Jelenje – Dražice, nakon čega 2016. godine završava srednju Medicinsku školu u Rijeci, smjer farmaceutski tehničar. Integrirani preddiplomski i diplomski sveučilišni studij Medicine na Medicinskom fakultetu Sveučilišta u Rijeci upisuje akademske godine 2016./2017. Zbog odličnog uspjeha tijekom srednje škole i fakulteta stipendist je Općine Jelenje.

Za vrijeme studija pohađala je aktivno brojne studentske kongrese, kao što su Kongres hitne medicine i Kongres debljine i sudjelovala je u Natjecanju kliničkih vještina na fakultetu. Tijekom 5. i 6. godine studija radila je kao asistent i administrator na punktu za cijepljenje protiv SARS CoV-2 virusa na Nastavnom zavodu za javno zdravstvo PGŽ.