

Multisistemski inflamatorni sindrom u djece (MIS-C)

Breglec, Petar

Master's thesis / Diplomski rad

2022

Degree Grantor / Ustanova koja je dodijelila akademski / stručni stupanj: **University of Rijeka, Faculty of Medicine / Sveučilište u Rijeci, Medicinski fakultet**

Permanent link / Trajna poveznica: <https://um.nsk.hr/um:nbn:hr:184:233441>

Rights / Prava: [In copyright](#)/[Zaštićeno autorskim pravom.](#)

Download date / Datum preuzimanja: **2024-11-29**



Repository / Repozitorij:

[Repository of the University of Rijeka, Faculty of Medicine - FMRI Repository](#)



SVEUČILIŠTE U RIJECI
MEDICINSKI FAKULTET
INTEGRIRANI PREDDIPLOMSKI I DIPLOMSKI
SVEUČILIŠNI STUDIJ MEDICINE

Petar Breglec

MULTISISTEMSKI INFLAMATORNI SINDROM KOD DJECE (MIS-C)

Diplomski rad

Rijeka, 2022.

SVEUČILIŠTE U RIJECI
MEDICINSKI FAKULTET
INTEGRIRANI PREDDIPLOMSKI I DIPLOMSKI
SVEUČILIŠNI STUDIJ MEDICINE

Petar Breglec

MULTISISTEMSKI INFLAMATORNI SINDROM KOD DJECE (MIS-C)

Diplomski rad

Rijeka, 2022.

Mentor rada: doc. dr. sc. Kristina Lah Tomulić, dr. med.

Diplomski rad ocjenjen je dana _____ 2022. na Katredri za pedijatriju Medicinskog fakulteta Sveučilišta u Rijeci, pred povjerenstvom u sastavu:

1. prof. dr. sc. Srđan Banac, dr. med.

2. doc. dr. sc. Iva Bilić Čaće, dr. med.

3. doc. dr. sc. Ana Milardović, dr. med.

Rad sadrži 48 stranice, 2 slike, 3 tablice i 39 literaturna navoda.

ZAHVALA

Zahvaljujem svojoj mentorici, doc. dr. sc. Kristini Lah Tomulić na svim stručnim savjetima, na nesebičnom prenošenju znanja, kao i na usmjeravanju pri pisanju ovog rada.

Hvala mojim roditeljima, bratu Marku i mojoj curi Ani na stalnoj podršci i motivaciji tijekom školovanja.

SADRŽAJ

1. UVOD.....	1
2. SVRHA RADA	3
3. PREGLED LITERATURE NA ZADANU TEMU.....	4
3.1. EPIDEMIOLOGIJA.....	4
3.2. PATOFIZIOLOGIJA COVID-19 i MIS-C-a.....	4
3.2.1. COVID-19	5
3.2.2. MIS-C	6
3.3. DEFINICIJA MIS-C-a	8
3.4. DIFERENCIJALNA DIJAGNOZA.....	10
3.4.1. KAWASAKIJEVA BOLEST (KD).....	11
3.4.2. OSTALA DIFERENCIJALNA RAZMATRANJA.....	14
3.5. KLINIČKE MANIFESTACIJE MIS-C-a	15
3.5.1. NASTUP SIMPTOMA	15
3.5.2. SIMPTOMI I ZNAKOVI BOLESTI	16
3.6. DIJAGNOSTIČKA OBRADA MIS-C-a	17
3.6.1. LABORATORIJSKE PRETRAGE	19
3.6.2. IMAGING METODE DIJAGNOSTIKE	21
3.7. LIJEČENJE MIS-C-a.....	25
3.7.1. IMUNOMODULATORNO LIJEČENJE.....	26
3.7.2. ANTICITOKINSKA TERAPIJA	27
3.7.2.1. ANAKINRA	28

3.7.2.2.	TOCILIZUMAB	28
3.7.2.3.	INFLIKSIMAB	29
3.7.3.	TROMBOPROFILAKSA I TROMBOZA.....	30
3.7.3.1.	RIZIK OD TROMBOEMBOLIJE	30
3.7.3.2.	ANTIAGREGACIJSKA TERAPIJA.....	30
3.7.3.3.	ANTIAGOAGULACIJSKA TERAPIJA.....	31
4.	RASPRAVA.....	34
5.	ZAKLJUČAK.....	36
6.	SAŽETAK.....	38
7.	SUMMARY	39
8.	LITERATURA	41
9.	ŽIVOTOPIS	48

POPIS SKRAĆENICA I SINONIMA

COVID-19 – bolest uzrokovana koronavirusom (engl. *Coronavirus disease 2019*)

SARS-CoV-2 – teški akutni respiratorni sindrom koronavirus 2 (engl. *Severe Acute Respiratory Syndrome Coronavirus 2*)

MIS-C – multisistemski inflamatorni sindrom kod djece (engl. *Multisystem inflammatory syndrome in children*)

SZO – svjetska zdravstvena organizacija (engl. *World Health Organisation*)

ARDS – sindrom akutnog respiratornog distresa (engl. *Acute severe respiratory distress syndrome*)

CDC – Američki centar za kontrolu i prevenciju bolesti (engl. *Centers for Disease Control and Prevention*)

RCPCH – Kraljevski koledž pedijatarata i dječjeg zdravstva (engl. *Royal College of Pediatrics and Child Health*)

ACR – Američki koledž za reumatologiju (engl. *American College of Rheumatology*)

KD – Kawasakijska bolest (engl. *Kawasaki disease*)

TSS – sindrom toksičnog šoka (engl. *Toxic shock syndrome*)

SSSS – stafilokokni sindrom ogoljele kože (engl. *Staphylococcal Scalded Skin Syndrome*)

MAS – sindrom aktivacije mastocita (engl. *Mast Cell Activation Syndrome*)

CRP – C-reaktivni protein (engl. *C-reactive protein*)

SE – brzina sedimentacije eritrocita (engl. *Erythrocyte Sedimentation Rate*)

ACE-2 – angiotenzin konvertirajući enzim (engl. *Angiotensin Converting Enzyme*)

NK – prirodno ubilačke stanice (engl. *Natural killer cells*)

CAA – abnormalnosti koronarnih arterija (engl. *Coronary Artery Abnormality*)

NT-pro-BNP – engl. *N-terminal proBrain Natriuremic Peptide*

SJS – Stevens-Johnsonov sindrom (engl. *Stevens-Johnson Syndrome*)

TEN – toksična epidermalna nekroliza (engl. *Toxic Epidermal Necrosis*)

DRESS – reakcija na lijekove s eozinofilijom i sistemskim simptomima (engl. *Drug Reaction with Eosinophilia and Systemic Symptoms*)

LV – lijevi ventrikul (engl. *Left Ventricle*)

LVEF – e젝cijska frakcija lijevog ventrikula (engl. *Left Ventricular Ejection Fraction*)

EKG – elektrokardiogram

CT – kompjuterizirana tomografija (engl. *Computerised Tomography*)

PV – protrombinsko vrijeme

APTV – aktivirano parcijalno tromboplastinsko vrijeme

IVIG – intravenozni imunoglobulin (engl. *Intravenous Immunoglobulin*)

RT-PCR – reverzna transkripcija s lančanom reakcijom polimeraze (engl. *Reverse Transcriptase-Polymerase Chain Reaction*)

1. UVOD

Multisistemski inflamatorni sindrom u djece (MIS-C), koji nastaje kao posljedica zaraze teškim akutnim respiratornim sindromom koronavirusa-2 (SARS-CoV-2), novo je hiperupalno stanje s multisistemskim zahvaćanjem organa opisano u djece i adolescenata tijekom COVID-19 pandemije. Bolest uzrokovana koronavirusom (COVID-19) vrlo brzo je prerasla u svjetsku pandemiju koja pogađa milijune života ljudi od prvog zabilježenog slučaja u prosincu 2019. u Wuhanu, gradu u kineskoj provinciji Hubei. Većina djece s COVID-19 ima blage simptome i nizak rizik za hospitalizaciju, za razliku od odraslih. Međutim, određena djeca s teškom respiratornom bolešću mogu imati hiperupalni odgovor sličan onom u odraslih s COVID-19. Nadalje, krajem travnja 2020. godine pojavila su se izvješća o djeci s različitim kliničkim stanjima koja nalikuju na Kawasakijevu bolest (KD), sindrom toksičnog šoka (TSS) i sindrom aktivacije mastocita (MAS); ti su bolesnici obično imali znakove prethodne infekcije SARS-CoV-2. Nakon prvih izvješća iz Italije i Ujedinjenog Kraljevstva, pojavio se niz prikaza slučaja iz Europe i Sjedinjenih Država, a sve dokumentiraju slične pojave (1, 2). Royal College of Pediatrics and Child Health (RCPCH) sindrom je označio kao pedijatrijski upalni multisistemski sindrom vremenski povezan sa SARS-CoV-2 ili pedijatrijskim multisistemskim upalnim sindromom, a Svjetska zdravstvena organizacija (SZO) i Američki centar za kontrolu i prevenciju bolesti (CDC) kao multisistemski inflamatorni sindrom kod djece (MIS-C) (3, 4, 5). Sve ove definicije uključuju dob početka bolesti, kliničke karakteristike, laboratorijske znakove upale te laboratorijski ili epidemiološki dokaz infekcije SARS-CoV-2. Djeca s dokazanom infekcijom COVID-19, dva do šest tjedana nakon početka simptoma izložena su riziku od MIS-C-a, neuobičajene, ali potencijalno ozbiljne bolesti. Trajna i visoka temperatura, sistemska hiperinflamacija, gastrointestinalni simptomi (npr. nelagoda u želucu, povraćanje, proljev), mukokutane promjene (npr. osip, konjunktivitis), glavobolja ili zatajenje srca, uobičajeni su znakovi i simptomi. Budući da mnoga djeca dolaze s asimptomatskim ili

umjerenim simptomima COVID-19, početak MIS-C-a može biti nagli i zapanjujući za obitelji i liječnike. Iako djeca s MIS-C-om obično zahtijevaju hospitalizaciju, prognoza je općenito dobra ako se stanje otkrije rano i odmah započinje liječenje (6).

2. SVRHA RADA

Svrha ovog rada je prikazati dostupne informacije o temi multisistemskog inflamatornog sindroma u djece (MIS-C) kao kasnoj komplikaciji COVID-19 infekcije i još uvijek nedovoljno istraženom kompleksnom kliničkom entitetu. U radu je napravljen relevantni presjek dostupne literature o MIS-C-u. Istražena je literatura koja opisuje etiologiju i patofiziologiju ovog sindroma, njegove najčešće zabilježene simptome, dijagnostičke metode obrade bolesnika, povezanost i sličnosti MIS-C-a s drugim stanjima, te protokole liječenja i terapije, koje uključuju korištenje imunomodulacijskih i tromboprofilaktičkih sredstava.

3. PREGLED LITERATURE NA ZADANU TEMU

3.1. EPIDEMIOLOGIJA

Incidencija MIS-C-a je nepoznata, međutim, čini se da je rijetka komplikacija infekcije SARS-CoV-2 sa samo 1% djece s dokazanom infekcijom. Procjenjuje se da se MIS-C javlja u 2/200 000 osoba mlađih od 21 godine (4). U travnju 2020. godine Ujedinjeno Kraljevstvo objavilo je prva MIS-C izvješća. Od tada postoje izvješća o djeci u različitim regijama svijeta koja su bila pogođena na sličan način, uključujući Europu, Kanadu, Sjedinjene Američke Države (SAD) i Južnu Afriku (7). Značajno je da je na početku pandemije bilo nerazmjerno malo podataka o MIS-C-u iz Kine i drugih azijskih zemalja s visokim stopama oboljenja od COVID-19. Više od 70% oboljele djece u kasnijim većim serijama slučajeva iz Ujedinjenog Kraljevstva i SAD-a prethodno je bilo zdravo. Najčešći komorbiditeti u ispitanoj populaciji bili su pretilost i astma. Prosječna dob kretala se od osam do 11 godina (raspon od jedne do 20 godina) (7). Stope MIS-C-a obično se razlikuju prema rasi i etničkoj pripadnosti, pri čemu djeca crne i latinoameričke rase čine nerazmjerno velik broj slučajeva, dok djeca podrijetlom iz Azije čine relativno mali broj slučajeva. Vrhunac slučajeva COVID-19 unutar zajednica i porast slučajeva MIS-C-a u većini studija bili su u razmaku od nekoliko tjedana. U Londonu, na primjer, slučajevi COVID-19 dosegli su vrhunac u prvom i drugom tjednu travnja, dok su slučajevi MIS-C-a dosegli vrhunac u prvom i drugom tjednu svibnja (7). Ovo kašnjenje od tri do četiri tjedna odgovara početku stečenog imuniteta, što sugerira da je, barem u neke djece, MIS-C postinfektivna posljedica virusa, a ne akutna infekcija (8).

3.2. PATOFIZIOLOGIJA COVID-19 i MIS-C-a

Akutna COVID-19 infekcija može imati težak klinički tijek karakteriziran sindromom akutnog respiratornog distresa (ARDS) s lokalnom i sistemskom citokinskom olujom koja dovodi do brzog kliničkog pogoršanja i multiorganskog zatajenja. Iako su oba stanja karakterizirana

sistemskom hiperinflamacijom i oslobađanjem citokina, uočene su značajne patološke razlike. Čini se da MIS-C kao postinfektivna komplikacija infekcije SARS-CoV-2, ima različite epidemiološke i kliničke značajke u usporedbi sa značajkama akutne teške infekcije COVID-19 u djece. Doista, teška akutna infekcija COVID-19 u djece povezana je s mlađom dobi, poviješću komorbiditeta, respiratornim simptomima i respiratornom disfunkcijom (9). Nasuprot tome, slučajevi MIS-C-a povezani su sa starijom dobi bez komorbiditeta, a većina oboljelih manifestira simptome gastrointestinalnog sustava i značajnu kardiovaskularnu disfunkciju.

3.2.1. COVID-19

SARS-CoV-2 pripada porodici betakoronavirusa i jednolančani je RNA virus pozitivnog smisla. Virus se preko S glikoproteina (spike) veže na angiotenzin konvertirajući enzim 2 (ACE2), visoko ekspresirani transmembranski protein koji se nalazi na vaskularnim endotelnim stanicama u plućima, sluznici gastrointestinalnog trakta (GI trakt), kardiomiocitima i mnogim drugim organima (10). Vezivanjem na enzim, virus ulazi u stanicu i aktivira urođeni imunološki odgovor domaćina s dominantnim oslobađanjem citokina i aktivacijom monocita. Individualne razlike u ekspresiji ACE2 mogu objasniti kako bolest napreduje od asimptomatske infekcije do teške upale pluća. Niža ekspresija ACE2 može biti povezana s povećanim rizikom od razvoja teške bolesti. Ekspresija ACE2 dostiže vrhunac u djece, a zatim postupno opada tijekom vremena. To bi mogao biti jedan od razloga zašto djeca mogu imati COVID-19, ali u blažem obliku nego odraslih kao i zašto ne prenose virus često koliko se inicijalno pretpostavljalo. Nakon interakcije virusne RNA i oksidiranih fosfolipida, dolazi do prepoznavanja Toll sličnih receptora 3 i 4 (TLR3/TLR4), njihove aktivacije i signalne kaskade koje induciraju lučenje interferona I/III (IFN), važnih citokina za rani i točan antivirusni odgovor domaćina koji može ograničiti infekciju SARS-CoV-2 (11). Također, aktiviraju se monociti i prirodnoćelne stanice (NK) tijekom urođenog imunološkog odgovora na SARS-CoV-2. Čini se da su monociti

odgovorni za nastanak citokinske oluje tijekom bolovanja od teškog oblika COVID-19 infekcije zbog povećanog lučenja proupalnih citokina. Specifična aktivacija NK stanica rezultira ekspanzijom i povećanom proizvodnjom citokina povezanom s hiperinflamacijom. Limfocitne stanice B kritična su komponenta imunološkog odgovora na SARS-CoV-2, kako za proizvodnju antitijela, tako i za razvoj memorijskih B stanica. Glikoprotein S i njegova receptor-vezujuća domena glavna su meta neutralizirajućih protutijela, koja sprječavaju vezivanje virusa na epitelne stanice dišnih putova putem ACE2. Limfopenija korelira s težinom i povećanom smrtnošću infekcije SARS-CoV-2. Kod COVID-19 infekcije, limfopenija je rezultat smanjenja podskupina CD4+ i CD8+ T stanica (11). T limfocitne stanice ključne su za kontrolu infekcije SARS-CoV-2, a indukcija imuniteta T stanicama ključna je za učinkovitu kontrolu virusa. Neregulirani imunološki odgovor T limfocita mogu doprinijeti hiperupalnom stanju kod primarnog COVID-19. Etiologija pada broja podskupina T limfocita još uvijek je nejasna, no mogla bi biti povezana s izravnom virusnom infekcijom T stanica poput slučajeva zaraze koronavirusom povezanim s respiratornim sindromom Bliskog istoka (MERS-CoV) kao posljedica upale ili sekvestracije T stanica u krajnjim organima (11).

3.2.2. MIS-C

Molekularni mehanizmi koji dovode do hiperinflamacije u MIS-C-u još uvijek su nepoznati i ograničeni su na fenotipske karakteristike. Nedavne studije usredotočene na profiliranje imunološkog odgovora tijekom MIS-C-a rasvijetlile su neke potencijalne mehanizme, ali je broj ispitanih bolesnika još uvijek mali, a imunopatologija koja dovodi do ovog teškog upalnog poremećaja tek se treba otkriti (8, 11). Imunološka fenotipizacija MIS-C-a u usporedbi s teškim oblikom COVID-19 i KD pomogla je u stvaranju hipoteza o mehanizmu bolesti. Jedna od mogućih hipoteza je nastali aberantni interferonski odgovor domaćina koji dovodi do hiperinflamacije (11). Kada su profili citokina teškog COVID-19 uspoređeni s MIS-C-om, bolesnici su u oba slučaja imali visoke razine interferona gama (IFN- γ) (8). Zbroj razina

interleukina 10 (IL-10) i faktora tumorske nekroze alfa (TNF- α) jedinstveno je identificirao MIS-C od teških oblika COVID-19. Ovo značajno povišenje IL-10 razlikuje se i od profila citokina u KD. Kod većine bolesnika s MIS-C-om prisutne su visoke razine anti-S IgG protutijela i te su razine usporedive s odraslim osobama koje su preboljele teški COVID-19, što sugerira da je MIS-C povezan sa snažnim imunološkim odgovorom (8). U skladu s ovim zapažanjem, a za razliku od teškog COVID-19, MIS-C karakterizira niže, pa čak i negativno, virusno opterećenje kao i niska ili odsutna anti-S IgM protutijela, što podupire ideju o post-infektivnom fenomenu. Izvrstan odgovor na imunomodulacijsku terapiju sugerira da je MIS-C vođen postinfektivnom imunološkom disregulacijom, a ne izravnim virusom (8). Limfopenija u bolesnika s MIS-C-om nastaje kao posljedica smanjenog broja CD4+ i CD8+ T limfocita i NK stanica (8). Neutrofilni bolesnika s MIS-C-om pokazuju visoku ekspresiju markera aktivacije i pojavu visokih razina IL-8 (8). Nalaz viših vrijednosti C5b-9 komponenta komplementa ukazuju na endotelnu disfunkciju i mikroangiopatiju. Ovaj nalaz korelira s višim razinama citokina i pojavom šistocita i ehinocita u razmazima krvi, što sugerira da kao i kod bolesnika s ARDS-om, endotelna disfunkcija može pridonijeti održavanju upale. Prisutnost SARS-CoV-2 u GI traktu može uzrokovati lokalnu upalu sluznice, pojačano oslobađanje zonulina i povećanu propusnost sluznice crijeva, što omogućuje antigenima SARS-CoV-2, poput S glikoproteina prodiru kroz mukoznu barijeru i dospiju u cirkulaciju (12). U MIS-C-u, gubitak tijesnih spojeva ovisnih o zonulinu sluznice GI trakta dovodi do SARS-CoV-2 antigenemije, pokrećući hiperinflamatornu imunološku aktivaciju (12, 13). Djeca oboljela od MIS-C-a razvijaju simptome i znakove bolesti srca, uključujući dokaze oštećenja miokarda. Miokarditis, abnormalnosti koronarnih arterija (CAA), hipoksična ozljeda, stresna (takotsubo) kardiomiopatija, ishemijska ozljeda uzrokovana srčanom mikrovaskularnom disfunkcijom, vaskulitis malih žila, endotelitis ili koronarna arterijska bolest (s rupturom plaka ili ishemijom) mogući su uzroci ozljede miokarda kod bolesnika oboljelih od MIS-C-a koji rezultiraju

disfunkcijom miokarda i razvojem kardiogenog šoka s ventrikularnom disfunkcijom (14). Patofiziologija koronarnog povećanja u MIS-C-u nije u potpunosti razjašnjena. Studije navode kako koronarno povećanje u MIS-C-u češće nastaje zbog vazodilatacije u okruženju izrazito proupalnog miljea, nego kao posljedica uništavanja arterijske stijenke upalnim stanicama (15). Patofiziološki mehanizam nastanka meningoencefalitisa u MIS-C-u još uvijek nije razjašnjen, ali može biti povezan s edemom neuronskih stanica koji nastaje kao posljedica sindroma citokinske oluje i prekomjerne reakcije monocita, makrofaga, T limfocitnih stanica i oslobađanja IL-6 (16).

3.3. DEFINICIJA MIS-C-a

Kriteriji koji se koriste za definiciju MIS-C-a neznatno se razlikuju među različitim zdravstvenim agencijama. Sve definicije uključuju povišenu tjelesnu temperaturu (iako se razlikuju s obzirom na trajanje), povišene upalne markere, najmanje dva znaka multisistemske uključenosti, dokaz o infekciji ili izloženosti SARS-CoV-2 te isključenje drugih potencijalnih uzroka. Definicije slučajeva CDC-a i RCPCH-a uključuju teške simptome koji zahtijevaju hospitalizaciju, dok ih definicija slučaja WHO ne uključuje. Definicije koje su iznijeli RCPCH, CDC i SZO sažete su u Tablici 1 (3-5).

Tablica 1. Definicije multisistemskog inflamatornog sindroma u djece (MIS-C) prema određenim kriterijima Kraljevskog koledža pedijatarata i dječjeg zdrastva (RCPCH), Američkog centra za kontrolu i prevenciju bolesti (CDC) i Svjetske zdravstvene organizacije (SZO).

Kriterij	RCPCH	CDC	SZO
Dob	sva djeca (dob nije definirana)	<21 godina	0 - 19 godina
Vrućica	perzistentna vrućica ($\geq 38,5^{\circ}\text{C}$)	temperatura $\geq 38,0^{\circ}\text{C}$ tijekom ≥ 24 sata ili subjektivna vrućica tijekom ≥ 24 sata	vrućica tijekom ≥ 3 dana
Klinički simptomi	1. disfunkcija jednog ili više organa 2. dodatne značajke	1. teške bolesti (hospitalizacija) 2. uključenost ≥ 2 organska sustava	Barem 2 navedena: <ul style="list-style-type: none"> • osip, obostran nepurulentan konjunktivitis ili znakovi mukokutane upale (usta, šake i/ili stopala) • hipotenzija ili šok • srčana disfunkcija, perikarditis, valvulitis ili abnormalnosti koronarnih arterija (uključujući EKG zapis ili povišen troponin/BNP) • dokaz o koagulopatiji (produljen PV or APTV; povišeni D-dimeri) • akutni simptomi gastrointestinalnog sustava (bolovi u abdomenu, proljev, povraćanje)

Upala	<ol style="list-style-type: none"> 1. neutrofilija 2. povišen CRP 3. limfopenija 	<p>Laboratorijski znakovi upale koji uključuju, ali nisu ograničeni na, jedan ili više navedenih parametara:</p> <ul style="list-style-type: none"> ● povišen CRP ● ubrzana SE ● povišen fibrinogen ● povišen prokalcitonin ● povišeni D-dimeri ● povišen feritin ● povišen LDH ● povišen IL-6 ● neutrofilija ● limfocitopenija ● hipoalbuminemija 	<p>Povišeni akutni markeri upale:</p> <ul style="list-style-type: none"> ● SE ● CRP ● prokalcitonin
Poveznica sa SARS-CoV-2	Pozitivan ili negativan PCR	<ol style="list-style-type: none"> 1. pozitivni PCR 2. pozitivan serološki test 3. pozitivni antigenski test 4. izloženost COVID-19 unutar 4 tjedana od nastupa simptoma 	<ol style="list-style-type: none"> 1. pozitivni PCR 2. pozitivni serološki test 3. pozitivni antigenski test 4. kontakt sa osobom oboljelim od COVID-19
Isključenje	ostale infekcije	nedostatak alternativnih dijagnoza	nedostatak očitih mikrobioloških uzroka

3.4. DIFERENCIJALNA DIJAGNOZA

Prezentacija MIS-C-a preklapa se s mnogim drugim kliničkim stanjima infektivne, upalne i alergijske/reaktivne etiologije. Stoga je prepoznavanje demografskih, kliničkih, laboratorijskih i slikovnih karakteristika bolesti od ključne važnosti. Detaljna anamneza, fizikalni pregled te

laboratorijska i slikovna dijagnostika popraćena kliničkom sumnjom temeljenom na povijesti izloženosti, pružaju određeni stupanj kliničke sigurnosti za postavljanje dijagnoze MIS-C-a.

3.4.1. KAWASAKIJEVA BOLEST (KD)

U ranom nadzornom izvješću iz Bergama, talijanskog epicentra pandemije COVID-19, KD i bolesti slične KD opažene su po stopi 30 puta većoj od one uočene u eri prije pandemije (1). Klinički simptomi MIS-C-a uspoređivani su s onima u KD, s obzirom na njihovu sličnost u kliničkoj slici i kliničkom tijeku, uključujući vrućicu, mukokutane promjene i srčane posljedice. Međutim, pornije ispitivanje literature pokazuje da samo oko jedne četvrtine do polovice prijavljenih bolesnika s MIS-C-om ispunjava pune dijagnostičke kriterije za KD. Vrijedi spomenuti nekoliko epidemioloških, kliničkih i laboratorijskih značajki MIS-C-a koje se razlikuju od KD koji nije povezan sa SARS-CoV-2. Prvo, dok je incidencija KD najviša u Japanu i drugim zemljama istočne Azije, čini se da je MIS-C češći kod bolesnika afričkog i latinoameričkog podrijetla (17). Nije jasno je li ova rasno-etnička distribucija MIS-C-a posljedica genetskih ili bioloških čimbenika ili se može prepisati socioekonomskom statusu i riziku od izloženosti SARS-CoV-2. Drugo, dobna raspodjela MIS-C-a je široka i najčešće se javlja u djece starosti od tri mjeseca do 17 godina. Nasuprot tome, većina djece s KD dijagnosticira se prije dobi od pet godina. Treće, u bolesnika s KD uobičajena je pojava edema miokarda bez ishemije i nekroze kardiomiocita, stoga razine troponina u KD nisu jako povišene. Naprotiv, srčana zahvaćenost MIS-C-a često dovodi do povišenih razina troponina i povišenog moždanog natriuretičkog proteina (BNP) ili N Terminal-pro BNP (NT-proBNP), s visokom učestalošću srčane disfunkcije. Učestalost bolesnika s KD koji imaju šok je niska, oko 5%, u usporedbi s visokom učestalošću šoka, potrebom za respiratornom potporom i primjenom vazoaktivnih/vazopresorskih lijekova u MIS-C-u, u kojem više od 80% bolesnika zahtijeva intenzivnu terapiju (7). Gotovo jedna četvrtina neliječenih bolesnika s KD razvije CAA. Dilatacija koronarne arterije dokumentirane su u 20% bolesnika s MIS-C-om (11). Važno je

naglasiti da pacijenti s MIS-C-om bez simptoma KD mogu razviti CAA, naglašavajući potrebu za srčanom evaluacijom u svih bolesnika s MIS-C-om bez obzira na fenotipske značajke. Četvrto, gastrointestinalni i neurološki simptomi češće se susreću u populaciji pacijenata s MIS-C-om. Konačno, laboratorijski pokazatelji upale (osobito CRP, feritin i D-dimeri) pokazuju veće vrijednosti u bolesnika oboljelih od MIS-C-a, nego u onih s KD. Osim toga, apsolutni broj limfocita i trombocita obično je niži u MIS-C-u (18). KD jedna je od najčešćih bolesti s manifestacijom vaskulitisa u djetinjstvu. Tipična je samoograničavajuća bolest s vrućicom i manifestacijama akutne upale koje traju u prosjeku 12 dana bez terapije. Međutim, komplikacije poput aneurizme koronarne arterije mogu dovesti do značajnog morbiditeta, a u rijetkim slučajevima i do smrti. Djeca kod koje postoji sumnja da imaju KD, a ne ispunjavaju dijagnostičke kriterije (tj. imaju vrućicu pet ili više dana, ali manje od četiri simptoma mukokutane upale) mogu imati nepotpunu ili atipičnu KD (19). Čini se da su potpuna i nepotpuna KD prezentacije iste bolesti, a razlikuju se samo u broju znakova i simptoma pri prezentaciji. Glavne razlike između fenotipova MIS-C-a, potpune i nepotpune KD opisane u Tablici 2 (18).

Tablica 2. Usporedba fenotipova multisistemskog inflamatornog sindroma u djece (MIS-C) i Kawasakijske bolesti (KD) prema određenim kriterijima

Kriterij	MIS-C (SZO)	POTPUNA KD	NEPOTPUNA KD
Dob	0 - 19 godina	neodređeno	neodređeno
Upala	vrućica, povišeni upalni parametri >3 dana	vrućica u trajanju dužem od 5 dana	vrućica u trajanju dužem od 5 dana
	2 od navedena: <ul style="list-style-type: none"> ● osip ili bilateralni nepurulentni konjuktivitis, znakovi mukokutane upale (usta, šake ili stopala) ● hipotenzija ili šok ● disfunkcija miokarda, perikarditis, valvulitis ili abnormalnosti koronarnih arterija (uključujući promjene na EKG zapisu ili povišeni troponin/NT-proBNP) ● koagulopatija (povišeno PV/APTV i D-dimeri) ● gastrointestinalne manifestacije (povraćanje, proljev ili bolovi u abdomenu) 	4 ili više kliničkih značajki: <ul style="list-style-type: none"> ● eritem, ispucane usnice, jagodast jezik ili promjene sluznice usne šupljine ● obostrani bulbarna injekcija konjuktiva bez eksudata ● osip ● eritem, edem ruku i stopala u akutnoj fazi, periungualne deskvamacije u subakutnoj fazi ● cervikalna limfadenopatija 	2 - 3 kliničke značajke ili promjene na EKG-u
Isključenje	isključenje drugih potencijalnih uzroka upale		
SARS-CoV-2	pozitivni RT-PCR, brzi antigenski test ili serologija; ili kontakt sa COVID-19 pozitivnom osobom		

3.4.2. OSTALA DIFERENCIJALNA RAZMATRANJA

MIS-C dijeli karakteristike s mukokutanim sindromima poput stafilokoknog i streptokoknog sindroma toksičnog šoka (TSS). Vrućica i šok dominantna su obilježja oba sindroma. Osip je manifestacija i stafilokoknog i streptokoknog TSS-a, dok je konjuktivitis češći kod TSS, nego kod MIS-C-a. Abdominalni simptomi prevladavajuća su obilježja MIS-C-a, a obilni i prodromalni proljevi praćeni hipotenzijom češći su kod stafilokoknog TSS-a. Srčana disfunkcija obilježje je MIS-C-a, ali ne i TSS-a. Neurokognitivni i respiratorni simptomi nisu uobičajeni kod TSS-a. Sindrom dijeli sličnosti i sa stafilokoknim sindromom ogoljele kože (SSSS), šarlalom i infekcijama uzrokovanim beta-hemolitičkim streptokokom grupe A. Osip kod MIS-C-a je polimorfnog izgleda, dok šarlal karakterizira difuzni eritem koji blijedi na pritisak, s brojnim malim (1 do 2 mm) papuloznim izbočinama, dajući koži teksturu/izgled "brusnog papira" (20).

Mnoge bakterijske infekcije dijele sličnosti s MIS-C-om, ali se većina infekcija manifestira zahvaćanjem jednog organa ili organskog sustava, a ne multisistemskom zahvaćenošću organizma koju karakterizira MIS-C. Uobičajene virusne infekcije mogu oponašati neke značajke MIS-C-a, no rijetko se nalazi potpuna podudarnost. Vrućica je uobičajena manifestacija svih virusnih infekcija. Jednako kao i kod MIS-C-a, kožne promjene u vidu egzantema i osipa česta su pojava kod zaraze enterovirusima, adenovirusima, parvovirusima i virusom ospica. Konjunktivalna injekcija se može vidjeti kod ospica, adenovirusa, hantavirusa i rubeole (21). Gastrointestinalni simptomi, često su povezani s Norwalk virusom te adenovirusnom, enterovirusnom i rotavirusnom infekcijom. Nadalje, infekcije Epstein-Barr virusom (EBV) mogu dovesti do multisistemske upale, zahvaćajući središnji živčani sustav, jetru, pluća i srce (8). Isto tako, EBV i drugi virusi mogu biti poticajni čimbenici u hiperupalnim stanjima poput hemofagocitne limfocitocitoze (HLH) s hiperinflamacijom uočenoj u MIS-C-u (22). U većini slučajeva MIS-C-a prijavljena je srčana disfunkcija. Miokarditis koji dovodi

do zatajenja srca može biti povezan s mnogim virusima, uključujući parvoviruse, adenoviruse, HIV, virus influenze, echoviruse, coxsackie viruse, EBV i citomegalovirus (CMV). U tim slučajevima, izravna virusna toksičnost na srčane miocite dio je patološkog procesa, ali još nije poznato javlja li se isto u slučaju oboljelih od MIS-C-a.

Neke od kožnih i sistemskih manifestacija MIS-C-a preklapaju se s bolestima kao što su Stevens-Johnsonov sindrom (SJS), toksična epidermalna nekroliza (TEN) i reakcija na lijekove s eozinofilijom i sistemskim simptomima (DRESS) koja se još naziva sindromom preosjetljivosti izazvanim lijekovima. Navedeni entiteti uglavnom su uzrokovani raznim lijekovima, no mogu nastati kao posljedica djelovanja infektivnih agensa. Mukokutana zahvaćenost i vrućica su česti kao i kod MIS-C-a, ali kožne manifestacije mnogo su izraženije kod SJS i TEN s često prisutnim Nikolskyjevim znakom. Zahvaćenost više organa koja definira MIS-C, zajedno sa šokom, češća je pojava kod DRESS-a (8).

3.5. KLINIČKE MANIFESTACIJE MIS-C-a

3.5.1. NASTUP SIMPTOMA

Razvoj simptoma bolesti varira u odnosu na akutnu infekciju virusom SARS-CoV-2. Vrijeme između akutne infekcije i pojave prvih simptoma MIS-C-a kod djece sa sumnjom ili dokazanom infekcijom COVID-19 obično traje od dva do šest tjedana, no opisani su slučajevi MIS-C-a kod kojih su se simptomi bolesti pojavili u periodu dužem od šest tjedana nakon početne infekcije SARS-CoV-2 (23). U većini slučajeva MIS-C-a, SARS-CoV-2 ne može se otkriti metodom PCR reverzne transkripcije (RT-PCR) iz nazofaringealnog brisa, ostavljajući etiologiju i vrijeme ovog hiperinflamatornog odgovora nejasnim. Budući da je većina djece bilo asimptomatsko u vrijeme akutne infekcije, vrijeme između akutne infekcije i početka simptoma MIS-C-a često je nejasno, a simptomi i znakovi bolesti su raznoliki i nespecifični.

3.5.2. SIMPTOMI I ZNAKOVI BOLESTI

MIS-C karakterizira širok spektar simptoma i znakova bolesti, no obično uključuje perzistentnu vrućicu, simptome zahvaćenosti kože i sluznica, limfadenopatiju te simptome kardiovaskularnog, gastrointestinalnog, neurološkog i respiratornog sustava. Perzistentna vrućica u trajanju od tri do šest dana prisutna je u sve oboljele djece i ključni je kriterij u definiciji MIS-C-a (16). U prvim danima bolesti česta je pojava polimorfnog osipa (od perinealnog eritema do deskvamacije, makularnih, morbiliformnih i target lezija) najčešće lokaliziranih na području trupa i ekstremiteta. Konjuktivitis, promjene oralne sluznice poput eritema, otoka, hiperemije i/ili ispucanih usana, jagodast jezik česte su dermatološke i mukokutane manifestacije bolesti (16). Gastrointestinalne manifestacije bolesti najizraženija su obilježja MIS-C-a. Bol u abdomenu, proljev i povraćanje mogu prethoditi drugim uobičajenim simptomima povezanim s bolešću, često oponašajući patologiju probavnog sustava, odnosno stanja poput upale crvljka ili upalnih bolesti crijeva (24, 25). Poremećaj u sistoličkoj funkciji lijevog ventrikula glavna je karakteristika srčane patologije u djece oboljele od MIS-C-a. Utvrđeno je da se e젝cijska frakcija (EF) lijevog ventrikula (LVEF) normalizira u većine bolesnika s MIS-C-om unutar jedan do dva tjedna, no dugoročne komplikacije upale miokarda u ovom sindromu još nisu poznate, ali mogu uključivati fibrozu miokarda i stvaranje ožiljka (26). Bolesnici s teškom depresijom EF imali su sličnu vjerojatnost i vremensku putanju oporavka kao oni s blagom disfunkcijom. U većine bolesnika s MIS-C-om LVEF se oporavlja unutar nekoliko tjedana od postavljanja dijagnoze i sugerira da je disfunkcija LV vjerojatno posljedica teške sistemske upale i akutnog stresa, nego ishemije ili izravnog oštećenja miokarda posredovanog virusom (27).

CAA opisane su u većini do sad objavljenih studija i uključuju aneurizmatska proširenja koronarnih arterija (6, 28). CAA se uglavnom manifestiraju u vidu blažih dilatacija ili manjih

aneurizmi. Zabilježeni su slučajevi razvoja miokarditisa, perikarditisa i perikardnog izljeva (2, 26). Produljeni PR intervali, T val i promjene ST segmenta najčešće su elektrokardiografske abnormalnosti. Prisutnost respiratornih simptoma (tahipneja, otežano disanje) može biti posljedica šoka ili kardiogenog plućnog edema. Kašalj kao simptom bolesti, rijetko se javlja kod oboljelih od MIS-C-a, dok razvoj ARDS-a nije uobičajena pojava. Glavobolja, letargija, zbunjenost i razdražljivost česti su neurokognitivni simptomi. Teži neurološki simptomi kao što su encefalopatija, epileptični napadaji, koma, moždani udar, meningoencefalitis, mišićna slabost i simptomi zahvaćenosti moždanog debla i/ili malog mozga, viđaju se u malom postotku (29). Teška encefalopatija, demijelinacija središnjeg živčanog sustava, moždani udar, akutni fulminantni cerebralni edem i Guillain-Barréov sindrom evidentirani su u 3% bolesnika koji su imali neurološke poremećaje opasne po život (14, 29).

3.6. DIJAGNOSTIČKA OBRADA MIS-C-a

Uobičajene kliničke značajke MIS-C-a uključuju perzistentnu vrućicu, mukokutane promjene (osip, konjunktivitis, eritem/edem šaka/stopala, crvene/ispucale usne i jagodast jezik), disfunkciju miokarda, abnormalnosti srčanog provođenja, šok, gastrointestinalne simptome i limfadenopatiju (6). Također, nova izvješća ukazuju o zahvaćenosti neurološkog sustava u nekih bolesnika, koji se očituju kao jaka glavobolja, promijenjen mentalni status, paraliza kranijalnih živaca ili meningizam (29). Ovi nalazi su nespecifični i mogu se pojaviti u mnogom drugim pedijatrijskim infektološkim stanjima, ali i u stanjima koja nisu povezana s infekcijom kao što su onkološka ili upalna stanja. Stoga je imperativ da dijagnostička procjena za MIS-C uključuje i ispitivanje mogućih drugih uzroka infekcije. MIS-C je vremenski povezan s infekcijama SARS-CoV-2, a skupovi slučajeva prijavljeni u geografskim područjima s gustim opterećenjem bolesti COVID-19, obično se identificiraju unutar dva do šest tjedana nakon vršne incidencije akutne faze bolesti COVID-19. Stoga bi prevalencija i kronologija infekcije SARS-

CoV-2 na određenom mjestu, također trebala biti dio dijagnostičke procjene (30). Da bi se postavila ispravna dijagnoza i pravilno obradila djeca kod koje postoji sumnja da boluju od MIS-C-a, evaluaciju treba provesti multidisciplinarnim kliničkim timom. Ovisno o zahvaćenosti organskog sustava, potrebno je razmotriti ranu konzultaciju pedijatrijskog intenziviste, kardiologije, reumatologije, infektologije, gastroenterologije, imunologije i neurologije. Dijagnostički pristup uključuje provođenje početne probirne evaluacije (razina 1) i potpune dijagnostičke evaluacije (razina 2), no samo u bolesnika s laboratorijskim nalazima probira razine 1 koji odstupaju od referentnih vrijednosti (6). Razina 1 obuhvaća preliminarnu laboratorijsku dijagnostiku dostupnu u većini kliničkih ustanova dobivenih iz uzoraka periferne krvi, a uključuje: kompletnu krvnu sliku, biokemijske pretrage krvi i elektrolite, upalne parametre i PCR testiranje na SARS-CoV-2 ili serologiju. Ujedno, potrebno je isključiti druge alternativne dijagnoze koje bi mogle objasniti kliničku sliku bolesnika. Na temelju dobivenih rezultata fizikalnog pregleda, vitalnih parametara i laboratorijskih pretraga odlučuje se o daljnjoj evaluaciji bolesnika, kirurškim intervencijama i hospitalizaciji. Povišene razine markera upale, osobito CRP-a prisutne su u većini slučajeva MIS-C-a. Stoga, da bi započeli s 2. razinom ispitivanja, potreban je nalaz povišenih vrijednosti SE i/ili CRP-a i najmanje jednu od drugih sugestivnih laboratorijskih značajki: limfocitopenija, neutrofilija, trombocitopenija, hiponatremija ili hipoalbuminemija. Razina 2 obuhvaća složenije dijagnostičke postupke koji zahtijevaju hospitalizaciju i duži vremenski period kako bi se izvršili i uključuje: specifične srčane markere, feritin, prokalcitonin, koagulacijske testove, laktat dehidrogenazu (LDH), citokinski panel, trigliceride, serologiju na SARS-CoV-2, periferni razmaz krvi, elektrokardiogram i ehokardiogram. Mjesto skrbi bolesnika sa sumnjom na MIS-C treba odrediti prema težini bolesti. Pojedini bolesnici s MIS-C-om mogu razviti brzu progresiju kliničke slike i dekompenzirati se u kratkom vremenskom periodu. Sukladno tome, potreba za vazoaktivnim inotropima, stupanj hiperinflamacije, prisutnost šoka ili zahvaćenost srca glavni

su kriteriji za određivanje težine bolesti te je takve bolesnike potrebno zbrinuti na odjel pedijatrijskog intenzivnog liječenja. Zahvaćenost srca u oboljelih od MIS-C-a do sada je prijavljena u svakoj objavljenoj retrospektivnoj kohortnoj studiji i uključuje disfunkciju lijeve klijetke, proširenje ili aneurizme koronarnih arterija i abnormalnosti električne provodljivosti srca. Slučajevi valvularne disfunkcije i perikardijalni izljev rjeđe su opisani (26, 27, 31). Ove promjene rezultiraju oštećenjem srčanog mišića i razvojem kardiogenog šoka s ventrikularnom disfunkcijom. Iz tih razloga, elektrokardiogram EKG i ehokardiogram (ultrazvuk srca) ključne su komponente potpune dijagnostičke procjene. Ehokardiogram kvantificira veličinu i sistoličku funkciju lijevog ventrikula na temelju ejekcijske frakcije srca i krajnjeg dijastoličkog volumena (engl. i-z score). Ujedno daje uvid i omogućuje detaljnu evaluaciju i mjerenje svih segmenata koronarnih arterija (26, 32).

Kliničko i radiološko razlikovanje abdominalnog MIS-C-a od akutne upale slijepog crijeva može biti teško i nejasno s obzirom da se u oba stanja mogu vidjeti upalne promjene područja slijepog crijeva i desne ilijačne jame. Dostupnost brzog PCR testa i serologije može biti od vitalnog značaja za razlikovanje akutnog abdomena od MIS-C-a (24). Također, rana konzultacija s dječjim kirurgom obavezna je za sve bolesnike s jakim bolovima u abdomenu (8). Svi bolesnici sa sumnjom na MIS-C trebaju se testirati na SARS-CoV-2, uključujući i serologiju i PCR obrnute transkripcije (RT-PCR) iz uzorka brisa nazofarinksa.

3.6.1. LABORATORIJSKE PRETRAGE

MIS-C karakterizira hiperinflamatorno stanje i nastup citokinske oluje. Nastaje kao posljedica masivnog oslobađanja medijatora upale i pretjerane aktivacije imunološkog sustava, što se može dokazati laboratorijskim markerima upale. Povišene vrijednosti reaktanata akutne faze upale, CRP, fibrinogena, feritina, prokalcitonina i serumskog IL-6 značajno su povišene u djece oboljele od MIS-C-a, a nastaju kao odgovor jetre na proupalne citokine i posljedične sistemske

hiperinflamacije (28). Vrijednosti prokalcitonina u početku mogu biti visoke, no njegova razina obično pada unutar nekoliko sati od svog vrhunca, osim u slučaju bakterijske superinfekcije kod kojih se bilježi porast istog (28). Brzina sedimentacije eritrocita (SE) odražava sastav serumskih proteina, osobito razine fibrinogena i često je značajno povišena. Povišene vrijednosti specifičnog srčanog markera troponina (troponin I i troponin T), ukazuju na izravnu ozljedu stanica miokarda. Slobodan, nevezani troponin prisutan je u citoplazmi i otpušta se u krvotok nakon akutne ishemijske ozljede kardiomiocita unutar dva do četiri sata, dostižući vrhunac za 12 sati i vraćajući se na normalne razine za sedam do 14 dana (8). Natriuretski peptid B-tipa (BNP) je hormon koji se luči iz kardiomiocita kao odgovor na povećanu napetost i rastezanje stijenke ventrikula. Njegov se prohormonski oblik (proBNP) cijepa u biološki aktivni C-terminalni hormon i biološki inertni N-terminalni proBNP (NTproBNP) (27). U MIS-C-u, povećanje razina ovih peptida može biti povezano s volumnim preopterećenjem i nastankom edema šaka/stopala. Značajna povišenja BNP i srodnih peptida ukazuju na pogoršanje intersticijalnog edema miokarda i nastalu vaskulopatiju kao posljedicu povećane kapilarne propusnosti u miokardu. Visoke razine BNP/NT-proBNP mogu biti od pomoći u razlikovanju bolesnika s MIS-C-om sa i onih bez disfunkcije LV, međutim, blaga i prolazna povišenja ovih laboratorijskih parametara mogu biti nespecifična i ne moraju nužno ukazivati na zahvaćenost srca. BNP je ujedno i reaktant akutne faze upale i stoga može biti povišen u upalnim stanjima bez nalaza zahvaćenosti srca (16). Pad razine BNP-a obično se javlja unutar dva dana, dok je pad vrijednosti troponina nešto duži. Općenito, razine pro-BNP i troponina u serumu u MIS-C-u obično su veće od onih pronađenih u KD (16). Uz povišene vrijednosti troponina i BNP-a, prisutne su i povišene vrijednosti D-dimera i von Willebrandovog faktora. Povišene vrijednosti tih parametara ukazuju na poremećaje u koagulacijskom sustavu i nastalu vaskulopatiju te je važno upozorenje za povećanu sklonost nastanku tromboembolijskih događaja u srcu, plućima i mozgu (33). Iako povišene vrijednosti feritina, D-dimera, LDH, topljivog IL-2 receptor i IL-

18 mogu ukazivati na pojavu MAS-a, no MAS nije čest nalaz među djecom oboljelom od MIS-C-a. Oboljeli od MIS-C-a često razvijaju tešku limfocitopeniju koja može biti posljedica povećane razine IL-6, za koji je poznato da smanjuje limfopoezu djelovanjem na hematopoetske matične stanice. Osim toga, uobičajeni su i laboratorijski nalazi neutrofilije, hipoalbuminemije, anemije i trombocitopenije (28).

3.6.2. IMAGING METODE DIJAGNOSTIKE

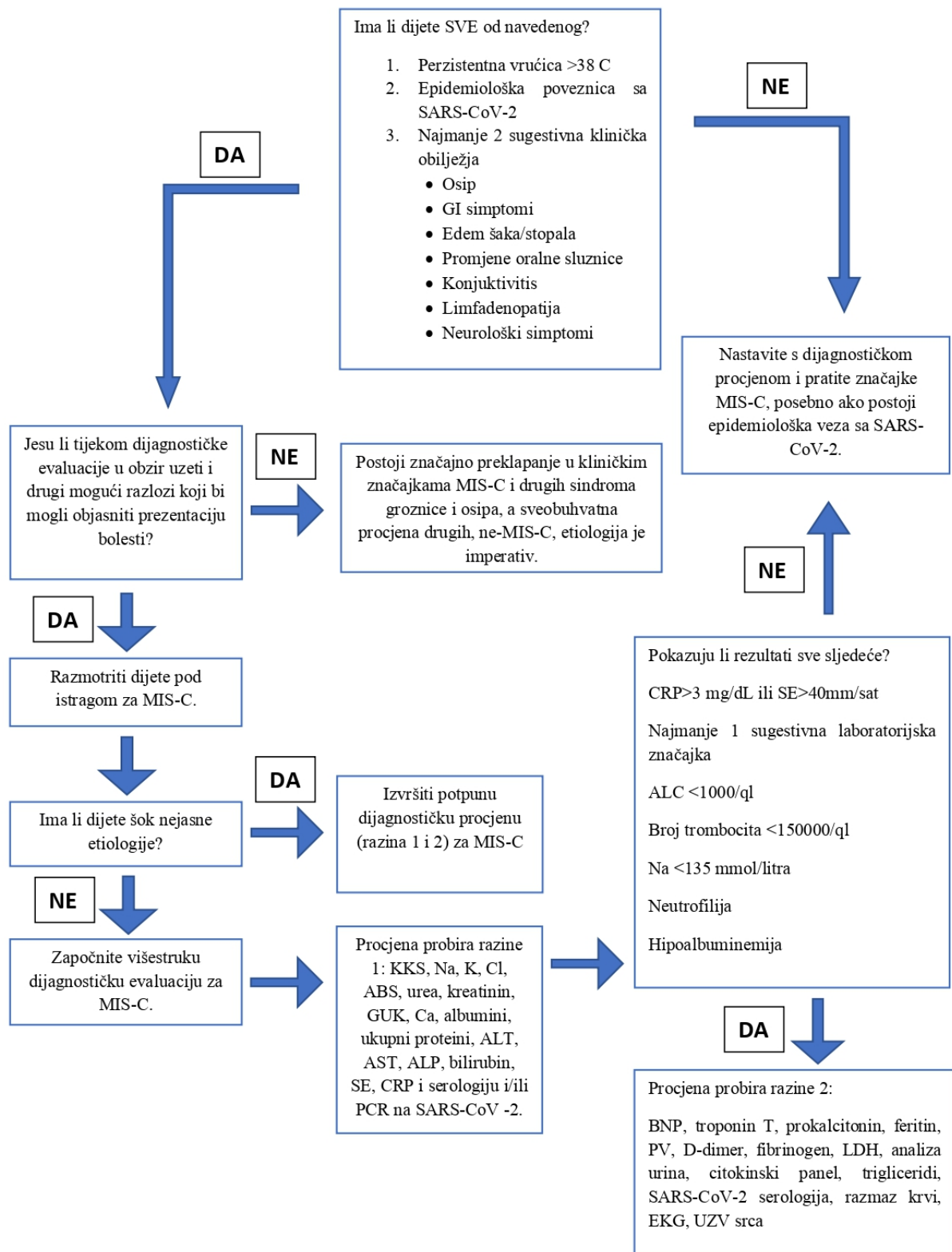
Zbog visoke incidencije kardiovaskularnih bolesti (KVB) u MIS-C-u, ehokardiografija ima veliku vrijednost u dijagnostici bolesti i procjeni ozbiljnosti kardiovaskularne zahvaćenosti. Nalazi zahvaćenosti srca u MIS-C-u uključuju: depresiju funkcije LV, abnormalnosti koronarnih arterija, koje uključuju proširenja ili aneurizme, regurgitaciju mitralne valvule i perikardijalni izljev. Također, ehokardiografija ima veliku vrijednost i tijekom praćenja bolesti. Tako u bolesnika s normalnom funkcijom i normalnim dimenzijama koronarnih arterija dva tjedna nakon dijagnoze potrebno je učiniti kontrolni ehokardiogram kako bi se ponovno procijenile dimenzije arterija (15). U bolesnika s aneurizmom kod postavljanja dijagnoze, ehokardiogram treba ponavljati svaki tjedan dok se dimenzije koronarnih arterija ne normaliziraju. U djece sa sistoličkom disfunkcijom i/ili miokarditisom i s normalnim dimenzijama koronarnih arterija, kod postavljanja dijagnoze, ehokardiogram treba ponavljati svaki mjesec (15). Konačno, u bolesnika s abnormalnostima koronarnih arterija i sistoličkom disfunkcijom/miokarditisom pri postavljanju dijagnoze potrebno je razmotriti snimanje magnetske rezonancije srca dva do šest mjeseci nakon postavljene dijagnoze MIS-C-a radi procjene ventrikularne funkcije i karakterizacije tkiva (15). Međutim, dugotrajna procjena stanja koronarnih arterija u MIS-C-u još uvijek je nejasna. U slučajevima s očuvanom sistoličkom funkcijom, postoje suptilne promjene u parametrima i dijastoličkoj funkciji koji podržavaju ozljedu miokarda. U kratkotrajnom praćenju uočeno je perzistiranje dijastoličke disfunkcije, iako se sistolička funkcija može normalizirati (32). Kod nalaza abnormalne

električne provodljivosti, kontrolni EKG rade se pri svakom kontrolnom pregledu i najmanje svakih 48 sati u hospitaliziranih bolesnika. Ukoliko su prisutne abnormalnosti provođenja, bolesnika je potrebno monitorirati i pratiti dok je u bolnici, a ukoliko postoji potreba i postaviti holter EKG-a tijekom kliničkog praćenja izvan bolnice (15). Magnetna rezonancija srca omogućava precizniju procjenu stanja i izgleda koronarnih arterija, funkcije ventrikula i pruža mogućnost karakterizacije tkiva u istom pregledu bez štetnog zračenja (15).

Dijagnoza miokarditisa predstavlja glavnu leziju tijekom MIS-C-a, temelji se na Lake Louis (LL) kriterijima (15). LL kriteriji imaju dijagnostičku točnost od 78% u identifikaciji miokarditisa. Uključuju procjenu edema na T2-ponderiranim slikama, prikaz hiperemije i ranog kapilarnog curenja na T1-ponderiranim slikama ranog poboljšanja gadolinijem (EGE) i fibroze, korištenjem slika s kasnim poboljšanjem gadolinijem (LGE). LL kriteriji imaju visoku specifičnost i pozitivnu prediktivnu vrijednost, kada 2 od 3 parametra pokazuju abnormalne vrijednosti. Promjene uzrokovane miokarditisom obično su lokalizirane u subepikardijalnim ili intramuralnim područjima LV i često su locirane u bazalnoj do srednje inferolateralnoj stijenci srca. LGE-pozitivni bolesnici imaju povećan rizik od štetnih srčanih događaja, dok LGE-negativni bolesnici obično imaju izvrsnu prognozu, neovisno o njihovoj simptomatologiji (15). Kontrolna MRI srca u vremenskom periodu od dva do šest mjeseci, potrebna je u onih bolesnika kod kojih je zabilježena umjerena do teška disfunkcija lijeve klijetke tijekom akutne bolesti.

Upala pluća, iako je prijavljena s visokom incidencijom u pedijatrijskih i odraslih bolesnika s COVID-19 infekcijom, nije uobičajena u MIS-C-u. Međutim, ukoliko je prisutna kao jedna od manifestacija bolesti, slikovni prikaz kompjutorizirane tomografije prsnog koša (CT toraksa) opisuje tipičnu sliku s obostranim intersticijskim infiltratima tipa zrnatog stakla (engl. ground glass), mnogobrojne lobarne i subsegmentalne konsolidacije, zračni bronhogram te pleuralni izljev (32).

U djece s gastroenterološkim manifestacijama bolesti kao prvi slikovni pregled preporučuje se učiniti ultrazvuk ili CT abdomena za isključivanje upale slijepog crijeva ili drugih akutnih abdominalnih stanja. Nalaz CT abdomena opisuje dilataciju upalno promijenjenog apendiksa uz muralno zadebljanje stijenke slijepog crijeva i uzlaznog debelog crijeva, slobodnu tekućinu unutar zdjelice, difuzno povećane mezenterične, trbušne i retroperitonealne limfne čvorove. Mezenterični limfni čvorovi smatraju se povećanim ako su veći od 5 mm, dok se retroperitonealni limfni čvorovi smatraju povećanim ako su veći od 9 mm. Opisani su i nalazi zadebljanja stijenke žučnog mjehura i mokraćnog mjehura (32). Na Slici 1. prikazan je dijagnostički algoritam za MIS-C.



Slika 1. Shematski prikaz cjelokupnog dijagnostičkog puta multisistemskog inflamatornog sindroma u djece (MIS-C) (6).

3.7. LIJEČENJE MIS-C-a

Krajnji ciljevi liječenja su smanjenje sistemske upale i vraćanje funkcije organa s ciljem sprječavanja dugotrajnih posljedica. Donošenje kliničkih odluka i planova liječenja potrebno je modificirati i prilagoditi novim dokazima i smjernicama. Liječenje treba biti individualizirano, temeljeno na multidisciplinarnom konsenzusnom pristupu i stručnom mišljenju. Početak liječenja često ovisi o ozbiljnosti prezentacije bolesti u bolesnika. Prije početka imunomodularnog liječenja, u djece sa sumnjom na MIS-C bez životno ugrožavajućih manifestacija bolesti potrebno je učiniti dijagnostičku evaluaciju za MIS-C i za druga potencijalna infektivna i neinfektivna stanja. Na taj se način prevenira korištenje potencijalno štetne terapije u bolesnika koji ne boluju od MIS-C-a. Intravenski imunoglobulin (IVIG), glukokortikoidi i biološki agensi predstavljaju glavne terapijske modalitete za liječenje MIS-C-a. Aktualne studije i objavljene smjernice za liječenje MIS-C-a podupiru primjenu IVIG-a i/ili visokih doza kortikosteroida kao prvu liniju terapije (6, 34). U drugu liniju terapije spadaju antiagregacijski lijekovi i biološki lijekovi kao što su anakinra, tocilizumab ili infksimab, koji se na temelju najnovijih preporuka Američkog koledža za reumatologiju (ACR) koriste u slučajevima bolesti otpornih na prvu liniju terapije (6). Ostala potporna terapija temelji se na težini simptoma. Bolesnici s kardiorespiratornim zatajenjem ili razvojem šoka zahtijevaju hospitalizaciju na odjelu intenzivnog liječenja, pažljivu nadoknadu tekućine, potporu inotropima i vazopresorima te primjenu neinvazivne ili invazivne mehaničke ventilacije, često prije završetka potpune dijagnostičke procjene. U takvim slučajevima, stalnu dijagnostičku evaluaciju treba provoditi paralelno s liječenjem od strane multidisciplinarnog tima. U bolesnika s razvojem vazodilatacijskog šoka, koji može biti refraktoran na nadoknadu tekućine, potrebna je primjena vazopresora poput epinefrina, norepinefrina ili dopamina (34). Ukoliko postoje znaci tkivne hipoperfuzije i srčane disfunkcije unatoč visokim dozama katekolamina, potrebno je razmotriti primjenu inotropa kao što su dobutamin, levosimendan ili milrinon. Do

rezultata hemokulture, prema institucionalnim smjernicama za sepsu, indicirana je empirijska uporaba antibiotika širokog spektra. Na temelju mikrobioloških rezultata i kliničkog tijeka bolesti, potrebno je modificirati ili ukinuti antimikrobnu terapiju.

3.7.1. IMUNOMODULATORNO LIJEČENJE

Preporuča se postupno uvođenje imunomodulatore terapije, pri čemu se IVIG i/ili glukokortikoidi smatraju lijekovima prve razine (6). Prema potrebi, inicijalna imunomodulatorna terapija može se uvesti i prije dovršene potpune dijagnostičke evaluacije. Mehanizam djelovanja IVIG-a temelji se na inhibiciji nakupljanja komplementa, povećanju broja regulatornih T stanica i ubrzanom klirensu autoantitijela. Iako još uvijek ne postoje randomizirane studije o efikasnosti IVIG-a, brojni izvještaji i opservacijske studije izvijestile su nas o učinkovitim ishodima liječenja sa sve većom učestalošću primjene IVIG-a (10, 34). Također, postoje dokazi koji upućuju da je ranije uvođenje IVIG-a i glukokortikoida povezano sa smanjenjem broja prijema na odjele intenzivnog liječenja i duljine boravka u bolnici (34). U jednoj pak retrospektivnoj i usporednoj kohortnoj studiji, djeca s MIS-C-om i miokarditisom koja su liječena IVIG-om i metilprednizolonom u dozi od 0,8 mg/kg/dan imala su brži oporavak srčane funkcije i kraće vrijeme boravka u jedinici intenzivnog liječenja nego bolesnici koji su primali monoterapiju IVIG-om (31). Usvajanje IVIG-a kao prve linije liječenja MIS-C-a, temelji se na sličnostima koje MIS-C dijeli s KD. IVIG u dozi od 2 g/kg sprječava nastanak CAA u KD. Preporuka je da se IVIG u dozi od 2 g/kg (maksimalna doza 100 g) primjenjuje u svih bolesnika s MIS-C-om koji zahtijevaju hospitalizaciju (6). Prije primjene IVIG-a potrebno je procijeniti srčanu funkciju i stupanj hidracije. Stoga, u slučajevima depresije srčane funkcije potrebno je razmotriti primjenu diuretika. U bolesnika s ventrikularnom disfunkcijom, doza IVIG-a može se dati sporijom infuzijom ili podijeliti na 1 g/kg dnevno tijekom 2 dana, kako bi se izbjeglo opterećenje tekućinom i daljnje pogoršanje srčane funkcije (6).

Konsenzus smjernica ACR-a za MIS-C sugerira da se niske do umjerene doze intravenskih kortikosteroida (metilprednizolon 1-2 mg/kg/dan, obično podijeljen u dvije doze) u kombinaciji s IVIG-om koriste u liječenju bolesnika sa znakovima šoka ili krajnje disfunkcije organa (6). U liječenju MIS-C-a najčešće se koristi metilprednizolon, no moguća je i primjena deksametazona u dozi od 0,15–0,4 mg/kg/dan, p.o. ili i.v. i prednizona u dozi od 1–2 mg/kg/dan, p.o. (6). Indikaciju za primjenu niske do umjerene doze glukokortikoida u kombinaciji s IVIG-om imaju bolesnici koji još nisu razvili kliničku sliku šoka ili tešku zahvaćenost krajnjih organa, ali bilježe povišene vrijednosti specifičnih srčanih enzima i upalnih parametara, nastup tahikardije nepoznate etiologije te se doimaju teško bolesnim. U bolesnika refraktornih na inicijalno liječenje niskim do umjerenim dozama glukokortikoida i IVIG, indicirana je primjena pulsniha doza metilprednizolona u dozi od 10-30 mg/kg/dan (34). Refraktorna bolest definira se kao trajna groznica i/ili značajno zahvaćanje krajnjih organa, unatoč inicijalnom imunomodulatornom liječenju. Najčešće komplikacije povezane s uporabom glukokortikoida su hipertenzija i hiperglikemija. Tijekom liječenja kortikosteroidima, indicirana je uporaba inhibitora protonske pumpe primijenjenih prema institucionalnim smjernicama. Ovisno o kliničkom tijeku, rezultatima laboratorijskih pretraga i procjeni srčane funkcije kod svih bolesnika potrebno je polako i postepeno ukidati glukokortikoide (34).

3.7.2. ANTICITOKINSKA TERAPIJA

Anticitokinski agensi često se uspješno koriste kao početna pomoćna terapija IVIG-u. Međutim, podaci koji ocjenjuju učinkovitost primjene ciljanih bioloških sredstava još nisu dostupni, a najnovije preporuke naglašavaju korištenje bioloških lijekova prvenstveno za slučajeve bolesti refraktornih na liječenje IVIG-om i kortikosteroidima (34). Imunomodulatorno liječenje biološkim sredstvima uključuje blokadu IL-1 anakinrom, blokadu IL-6 tocilizumabom i/ili infliksimabom, monoklonskim protutijelom na TNF α .

3.7.2.1. ANAKINRA

IL-1 je važan efektorski citokin urođenog imuniteta koji proizvode alveolarne stanice pluća tipa II nakon infekcije SARS-CoV-2. Anakinra je rekombinantni antagonist humanog IL-1 receptora koji se koristi u liječenju reumatoidnog artritisa i drugih upalnih stanja, uključujući multisistemsku inflamatornu bolest novorođenčadi. Primjena anakinre u liječenju odraslih bolesnika oboljelih od COVID-19 dovodi do poboljšanja respiratorne funkcije i upalnih markera, smanjenja smrtnosti i potrebe za invazivnom mehaničkom ventilacijom (34). Uporaba anakinre prvenstveno se treba razmotriti u bolesnika s MIS-C-om refraktornim na liječenje IVIG-om i/ili kortikosteroidima ili u bolesnika s kontraindikacijama na steroide, osobito u slučajevima MIS-C-a sa značajkama sindroma aktivacije makrofaga. Početno doziranje od 2-3 mg/kg svakih 12 h s.c. (ukupno 4–6 mg/kg/dan, max. 100 mg/doza). U bolesnika koji primaju anakinru, potrebno je pratiti funkciju jetre zbog rizika od povećanja serumskih transaminaza i razvoja hepatitisa. Međutim, kratak poluvijek eliminacije lijeka (4-6 sati) i brz početak djelovanja omogućuju čestu procjenu uspješnosti terapije i njezin brzi prekid ako se uoče nuspojave. Ostale nuspojave uključuju neutropeniju, leukopeniju, trombocitopeniju, glavobolju, abdominalnu bol, mučninu, povraćanje i proljev. U slučaju kliničkog ili biokemijskog poboljšanja bolesti, uporaba anakinre može se prekinuti nakon 48-72 sati (34). U slučaju da unutar 24-48 sati od početka liječenja nema kliničkog ili biokemijskog poboljšanja bolesti, može se razmotriti primjena drugih ciljanih imunomodulatora kao što su tocilizumab ili infiksimab.

3.7.2.2. TOCILIZUMAB

Tocilizumab je rekombinantni antagonist IL-6 receptora koji smanjuje parakrine i autokrine učinke IL-6, glavnog proupalnog citokina. Inhibicija IL-6 tocilizumabom sprječava proupalnu kaskadu događaja, uključujući diferencijaciju CD4⁺T limfocita i inhibiciju T regulatornih

limfocita. Kao rezultat, tocilizumab čuva homeostazu i može spriječiti poremećaj imunološke tolerancije važnog u patogenezi mnogih autoimunih bolesti (35). Koristi se u liječenju juvenilnog idiopatskog artritisa, koji dijeli sličnu kaskadu citokina kao MIS-C. Tocilizumab je dostupan u obliku supkutane injekcije (162 mg/štrcaljka) ili kao i.v. infuzija. Važno je napomenuti da tocilizumab može uzrokovati oštećenje jetre, leukopeniju i hiperkolesteremiju. Stoga, važno je provjeriti vrijednosti jetrenih proba, lipidograma i krvne slike prije i tijekom liječenja tocilizumabom (34). Osim toga, zbog dugog poluvremena eliminacije od 150 sati i povećanog rizika od nastanka infekcija, tocilizumab se ne preporučuje u liječenju većine bolesnika s MIS-C-om. Međutim, njegova se primjena može razmotriti kod djece sa životno ugrožavajućom bolešću kod koje prethodna terapija, uključujući anakinru, nije bila učinkovita. S obzirom na dug poluvijek eliminacije, obično se primjenjuje kao jedna intravenska doza (<30 kg: 12 mg/kg i.v.; ≥30 kg: 8 mg/kg i.v.; maks. 800 mg) (6).

3.7.2.3. INFLIKSIMAB

Pokazalo se da su razine proupalnog citokina TNF α , povezane s teškim komplikacijama KD i da se razlikuju između bolesnika s MIS-C-om i bolesnika s teškom COVID-19 infekcijom. TNF- α ima važnu ulogu u patogenezi MIS-C-a. Smatra se da TNF α ima ključnu ulogu u proizvodnji protuupalnih citokina i aktivaciji trombocita te da je uključen u razvoj mnogih kroničnih autoimunih bolesti (36). Stoga, zbog svoje značajne uloge u aktivaciji puteva citokina, TNF α ostaje ključna biološka meta koja se može koristiti kao opcija liječenja za oboljele od MIS-C-a. Studije koje su koristile infiksimab, monoklonsko anti-TNF α antitijelo, izvijestile su o učinkovitosti u liječenju MIS-C-a (37). Međutim, trenutačno se infiksimab ne preporučuje za primjenu u većine bolesnika i može se razmotriti od slučaja do slučaja u bolesnika koji nisu odgovorili na prethodno liječenje ili u bolesnika s komorbidnim stanjima kao što je Crohnova bolest (6).

3.7.3. TROMBOPROFILAKSA I TROMBOZA

Strategija liječenja i primjena trombopofilakse u bolesnika s MIS-C-om predstavlja višestruke izazove budući da se definicije čimbenika i pedijatrijska patofiziologija venskih tromboembolijskih incidenata razlikuju od onih u odraslih. Smatra se da koagulopatija povezana s MIS-C-om proizlazi kao posljedica snažnog upalnog odgovora domaćina, endoteliopatije posredovane citokinima i aktivacije trombocita. Brojne multicentrične studije opisuju povećanu incidenciju nastanka tromboembolijskih događaja povezanih s MIS-C-om (npr. plućna embolija, duboka venska tromboza, trombotička mikroangiopatija i arterijske tromboze, uključujući moždani udar) u rasponu od 6,5 do 8% (33, 34, 38).

3.7.3.1. RIZIK OD TROMBOEMBOLIJE

Prvi korak u donošenju odluke o pravilnoj primjeni antitrombotičke terapije je procjena težine bolesti i stanja bolesnika, čimbenika rizika za nastanak VTE i potrebe za kisikom. U obzir se uzimaju i vrijednosti koagulograma, uključujući D-dimere (obično se procjenjuju svakih 24-72 h), protrombinsko vrijeme (PV), INR-a, aktiviranog parcijalnog tromboplastinskog vremena (aPTV), fibrinogena, broja trombocita i LDH. Vrijednosti D-dimera pet puta veće od gornje granice normalnih vrijednosti, predloženi je kao neovisni prediktivni čimbenik koji treba uključiti u procjenu rizika (33).

3.7.3.2. ANTIAGREGACIJSKA TERAPIJA

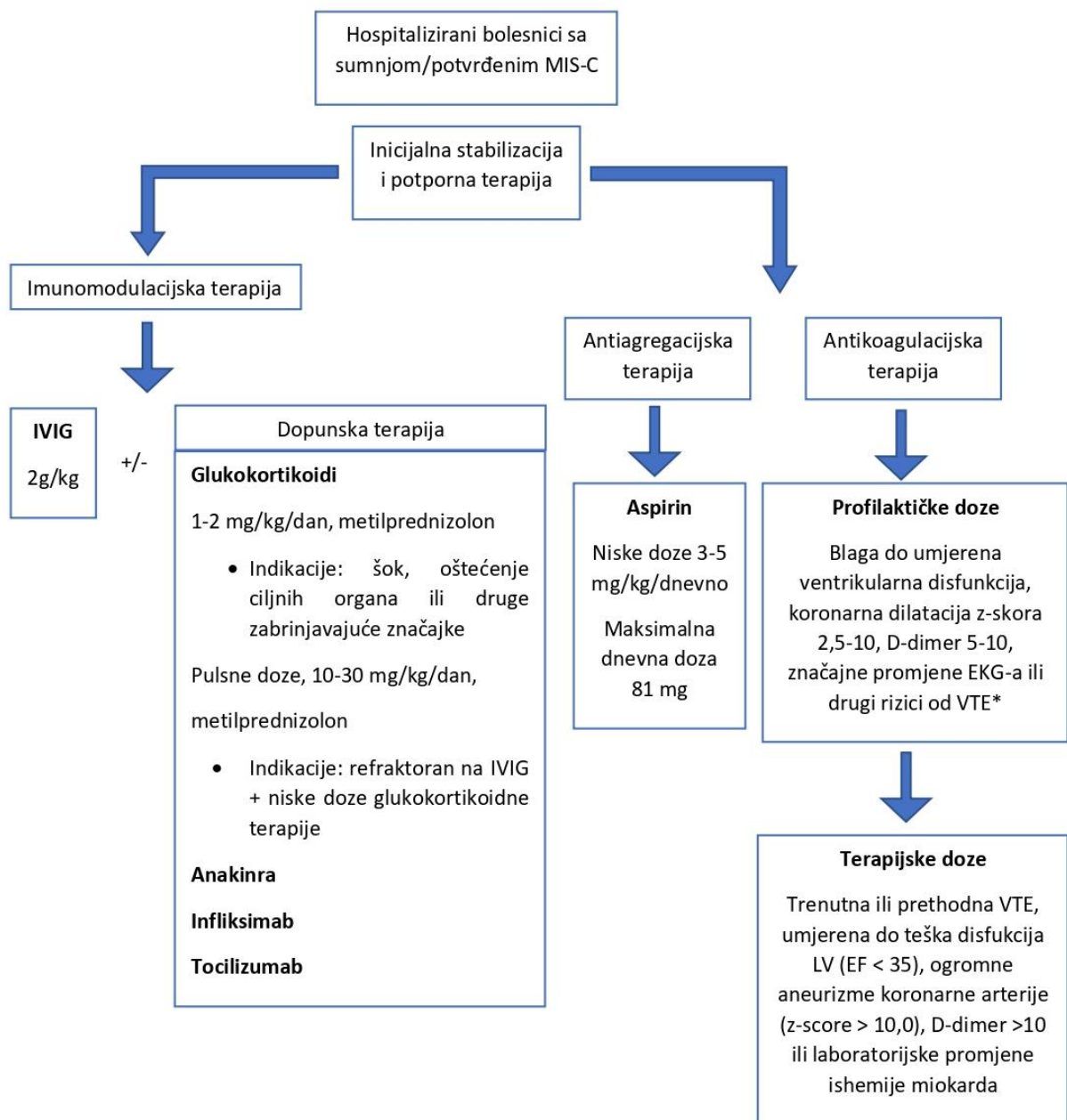
Aspirin se koristi kao trombopofilaksa u oboljelih od MIS-C-a zbog svoje uloge u aktivacije trombocita, oštećenja endotela i promijenjene dinamike protoka u abnormalnim koronarnim arterijama (34). Upotreba aspirina uzorkovana je na iskustvu i njegovoj primjeni u liječenju KD i miokarditisa. Sukladno tome, niske doze aspirina (3-5 mg/kg/dan, maksimalno 81 mg/dan) preporučuju se u svih hospitaliziranih bolesnika s MIS-C-om, osim u slučaju

kontraindikacija (broj trombocita $<100\,000/\text{mm}^3$, fibrinogen $<100\text{ mg/dL}$, aktivno krvarenje ili visok rizik od krvarenja) (6, 34). Nastanak tromboze koronarnih arterija izravno je povezan s njihovom veličinom te se rizik od pojave tromboze eksponencijalno povećava dimenzijama z-skora iznad 10,0 (38). Terapiju aspirinom potrebno je nastaviti do normalizacije broja trombocita i potvrđenog nalaza normalnih koronarnih arterija >4 tjedna nakon postavljene dijagnoze MIS-C-a (34, 38). Za sprečavanje gastrointestinalnih komplikacija u bolesnika s MIS-C-om, u terapiju je potrebno uvesti inhibitore protonske pumpe radi gastroprotekcije i očuvanja funkcije sluznice želuca (6).

3.7.3.3. ANTIKOAGULACIJSKA TERAPIJA

Antikoagulacijski lijekovi izbora u djece oboljele od MIS-C-a su heparin niske molekularne težine (LMWH) ili nefrakcionirani heparin (UFH). U stabilnih bolesnika bez visokog rizika od krvarenja i s očuvanom bubrežnom funkcijom, prednost u primjeni ima LMWH, a ne UFH. LMWH ima pouzdanija farmakokinetička i farmakodinamička svojstva, dužeg je poluvijeka eliminacije i primjenjuje se subkutano jedno do dva puta dnevno. Također, primjena LMWH može imati dodatne prednosti zbog svojih protuupalnih i imunomodulatornih svojstava. Pokazalo se da LMWH ima potencijalno antivirusno svojstvo koje ostvaruje vežući se na domenu S1 proteina SARS-CoV-2, ometajući interakciju virusa s receptorom (34). Indikacije za uvođenje antikoagulacijske terapije uključuju: trenutnu ili prethodnu VTE, umjerenu do tešku disfunkciju LV ($\text{EF}<35\%$), aneurizme koronarnih arterija ($\text{z-score}>10,0$), D-dimeri >10 iznad normalnih vrijednosti i povišene vrijednosti srčanih markera (6). Prelazak na niže doze antikoagulacijskih lijekova u slučaju poboljšavanja laboratorijskih vrijednosti i nalaza EKG-a. Dakle, bolesniku s MIS-C-om sa z-scorom koronarnih arterija većim ili jednakim 10,0 potrebno je liječiti enoksaparinom (razina anti-faktora Xa 0,5-1,0) najmanje dva tjedna, a zatim prijeći na varfarin ili lijekove iz skupine novih oralnih antikoagulansa (NOAK) (6). Potreba za višim dozama LMWH/UFH indicirana je u slučajevima stečene rezistencije na heparin ili nedostatka

antitrombina. U slučaju predoziranja, učinak heparina poništava se primjenom protamin sulfata. Heparinom inducirana trombocitopenija prijavljena u bolesnika s COVID-19 infekcijom i treba je razmotriti kod pada broja trombocita (38). NOAK se sve više koriste u adolescentskoj populaciji s očuvanom bubrežnom funkcijom, iako ih Američka agencija za hranu i lijekove (FDA) još nije odobrila. Sinkronizirana primjena NOAK-a i antivirusne terapije može biti kontraindicirana zbog interakcije lijekova i povećanog rizika od nastanka suprat terapijske antikoagulacije. Također, NOAK se ne preporučuje u liječenju osoba s povećanim rizikom od antifosfolipidnog sindroma (38). Za hospitalizirane bolesnike s blagom kliničkom slikom MIS-C-a koji nemaju jasne indikacije za primjenu antikoagulantne terapije, pristup liječenju treba biti individualiziran i prilagođen prema riziku od krvarenja i nastanka tromboze (34). Slika 2. prikazuje algoritam liječenja pedijatrijskih bolesnika s MIS-C-om.



Slika 2. Predloženi algoritam za liječenje multisistemskog inflamatornog sindroma u djece (MIS-C) (6). *Rizici od VTE: pretilost, imobilizacija, dob > 12 godina, središnja venska linija, malignitet, infekcija mekog tkiva, tromboza u obitelji.

4. RASPRAVA

Pandemija COVID-19 predstavlja veliki izazov za globalno javno zdravlje. Iako se u početku smatralo da je COVID-19 gotovo potpuno benignan s vrlo malo posljedica u pedijatrijskoj populaciji, došlo je do evolucije u razumijevanju infekcije SARS-CoV-2 u djece i do naglog preokreta od ovog stajališta u kontekstu pojave MIS-C slučajeva. Kako je prevalencija COVID-19 kod djece i adolescenata u konstantnom porastu, kao rezultat toga, incidencija MIS-C-a, kao životno opasne, ali rijetke i kasne manifestacije bolesti, također raste. Uz brzo otkrivanje povezanih komorbiditeta, MIS-C se brzo pojavio kao prijetnja pedijatrijskoj populaciji s dijagnozom COVID-19. MIS-C, kao posljedica neadekvatnog imunološkog sustava domaćina ili neprilagođenog imunološkog odgovora, karakterizira hiperinflamatorno stanje i nastup citokinske oluje, koje uključuju masivno oslobađanje upalnih medijatora i pretjeranu aktivaciju imunološkog sustava, što može dokazati laboratorijskim nalazima upale. Identificiranje MIS-C-a u ranoj fazi bolesti, prije nastupa srčanih komplikacija od vitalne je važnosti i postoji velika potreba za razumijevanjem patogeneze koja pokreće MIS-C u liječenju i prevenciji ove bolesti. Smjernice u ovom radu potkrijepljene su izvješćima iz znanstvene literature i preporukama javnih zdravstvenih ustanova (6). No ipak, do sad dostupni podaci ostaju ograničeni na nerandomizirane studije u djece i često se moraju projicirati iz iskustva kod odraslih. To je osobito problematično u slučaju MIS-C-a, koji je prvenstveno zabilježen u djece. Promjene načina života koje su uslijedile nakon pandemije COVID-19 zahvatile su cjelokupnu populaciju, a posebice pedijatrijsku populaciju s kroničnim bolestima, uključujući djecu s neurološkim poremećajima i intelektualnim poteškoćama. Razlog za neurološke komplikacije u djece s MIS-C-om ostaje nejasan, međutim, u većini slučajeva neurološki ishod je dobar. Neka djeca mogu razviti simptome sa značajnim utjecajem na njihov svakodnevni život. Još uvijek nije jasno jesu li neuropsihijatrijski simptomi koji se široko primjećuju u djece i adolescenata posljedica infekcije SARS-CoV-2 ili su posljedica stresa. U oba slučaja

psihološka podrška može igrati temeljnu ulogu u upravljanju pandemijom COVID-a kod djece. Psihološki stres, kao posljedica poteškoća u izražavanju osjećaja i prihvatanja promjena, mogao bi pogoršati simptome, pa čak i dovesti do gubitka stečenih vještina i učenja. Osim toga, online učenje i školovanje kod kuće predstavljalo je problem u implementaciji istog kod djece s neurorazvojnim poremećajima zbog njihovih poteškoća u razmišljanju i fokusiranju. Također, učenje kod kuće ometa poboljšanje društvenih vještina i socijalizacije djece (29, 39). MIS-C, kao jedinstvena manifestacija COVID-19 infekcije kod djece i adolescenata ističe potrebu i važnost daljnjih istraživanja pedijatrijske populacije. Za sada je razumijevanje pedijatrijskih infekcija povezanih sa SARS-CoV-2 još uvijek rudimentarno i nastavit će se mijenjati u dostupnosti novih informacija. Iz tih razloga, navedene smjernice ne zamjenjuju kritičnu ulogu kliničke prosudbe, ključne za rješavanje potreba pojedinačnih bolesnika.

5. ZAKLJUČAK

Multisistemska inflamatorni sindrom u djece (MIS-C), nastaje kao posljedica zaraze teškim akutnim respiratornim sindromom koronavirusa-2 (SARS-CoV-2), nova je i još uvijek nedovoljno istražena bolest. Obično zahvaća pedijatrijsku populaciju svih dobnih skupina s najvećom prevalencijom u djece između tri i 12 godina. Dostupna literatura navodi da MIS-C pretežito zahvaća djecu muškog spola, a prema rasno-etičkoj pripadnosti češće obolijevaju djeca crna i latinoameričke rase. Brojne su se svjetske zdravstvene udruge i organizacije uključile u definiciju MIS-C-a i sve uključuju dob početka bolesti, kliničke karakteristike, laboratorijske znakove upale te laboratorijski ili epidemiološki dokaz o infekciji SARS-CoV-2. Opisuje se velik broj slučajeva u kojima su djeca oboljela od MIS-C-a zahtijevala liječenje u intenzivnoj jedinici, pogotovo djeca s komorbiditetima (npr. poremećaji srčanog i dišnog sustava). Zbog nespecifičnosti simptoma MIS-C-a, ovaj sindrom dijeli brojne sličnosti s mnogim drugim upalnim i autoimunim stanjima i bolestima, kao što su Kawasakijska bolest (KD), sindrom toksičnog šoka (TSS), sindrom aktivacije makrofaga (MAS), virusne infekcije (npr. Epstein-Barr virus), akutni kirurški abdomen i dr., što često dovodi do pogrešnog postavljanja dijagnoze ove bolesti. Stoga, za postavljanje sigurne dijagnoze MIS-C-a, potrebno je provesti detaljnu anamnezu, provesti fizikalni pregled i laboratorijsku dijagnostiku kako bi se što točnije usmjerili prema ispravnoj dijagnozi bolesti. Budući da MIS-C pretežito zahvaća pedijatrijsku populaciju, brza reakcija roditelja, intervencija liječnika i odgovarajuća terapija osiguravaju preživljavanje gotovo sve djece oboljele od MIS-C-a. Patofiziologija MIS-C-a, kao posljedica hiperaktivacije imunskog odgovora domaćina i lučenja proupalnih citokina, opravdava primjenu imunomodulatorne terapije. Liječenjem oboljelih od MIS-C-a pokušava se smanjiti sistemska upala i povratiti normalne organske funkcije u svrhu sprječavanja daljnjih komplikacija. Prvu liniju terapije MIS-C-a čine intravenski imunoglobulin (IVIG) i visoka doza kortikosteroida. Bolesnici koji su bili podvrgnuti brzom i agresivnom imunomodulatornom

liječenju pokazuju nižu stopu smrtnosti i manju potrebu za potpornom terapijom. Unatoč tome, i dalje postoje značajni manjkovi znanja o optimalnom odabiru imunomodulatorne terapije, posebice u pogledu dugotrajnih srčanih posljedica. Svakom bolesniku potreban je individualiziran, multidisciplinarni pristup u kontekstu vlastitog kliničkog tijeka bolesti. Zaključno, potrebna su daljnja epidemiološka, imunološka, klinička i genetička istraživanja i praćenja incidencije, prevalencija i ishoda MIS-C-a kako bi se dobila šira slika i detaljnije analizirala sama bolest te dobilo više informacija o liječenju oboljelih od MIS-C-a.

6. SAŽETAK

Multisistemiški inflamatorni sindrom u djece (MIS-C) hiperupalni je poremećaj nastao kao posljedica zaraze teškim akutnim respiratornim sindromom koronavirusa-2 (SARS-CoV-2). Obično zahvaća pedijatrijsku populaciju s najvećom prevalencijom u djece između tri i 12 godina, a najčešći komorbiditeti su pretilost i astma. MIS-C se razvija četiri do šest tjedana nakon infekcije SARS-CoV-2 te se u većini slučajeva prisutnost SARS-CoV-2 ne može otkriti PCR metodom. Sindrom karakteriziraju vrućica, upala i multiorganska disfunkcija te brojne sličnosti s drugim upalnim i autoimunim stanjima. Najistaknutije manifestacije MIS-C-a su simptomi kardiovaskularnog sustava, a uključuju miokarditis i srčano zatajenje. Zbog visoke incidencije kardiovaskularnih komplikacija, ehokardiografija ima veliku vrijednost u dijagnostici i praćenju tijeka bolesti te procjeni ozbiljnosti kardiovaskularne zahvaćenosti. MIS-C karakterizira hiperinflamatorno stanje i nastup citokinske oluje, što se može dokazati laboratorijskim markerima upale. Povišene vrijednosti specifičnog srčanog markera troponina ukazuju na izravnu ozljedu stanica miokarda, a značajna povišenja BNP-a i srodnih peptida ukazuju na pogoršanje intersticijalnog edema miokarda i nastalu vaskulopatiju. Uobičajeni su i laboratorijski nalazi anemije, leukopenije, limfopenije, trombocitopenije i hipoalbuminemije. Teški slučajevi MIS-C-a dovode do razvoja vazodilatacijskog ili kardiogenog šoka koji zahtijeva urgentnu hospitalizaciju u jedinicu intenzivne skrbi. Intravenski imunoglobulin (IVIG), glukokortikoidi i biološki agensi predstavljaju glavne terapijske modalitete za liječenje MIS-C-a. Primjena IVIG-a i visokih doza kortikosteroida indicirana je kao prva linija terapije liječenja MIS-C-a. U drugu liniju terapije spadaju antiagregacijski lijekovi i biološki lijekovi kao što su anakinra, tocilizumab ili infiksimumab, posebice u slučaju bolesti refraktorne na primjenu prve linije terapije.

Ključne riječi: Multisistemiški inflamatorni sindrom u djece (MIS-C); Kawasakijska bolest (KD); koronavirusna bolest 2019 (COVID-19); hiperinflamacija; SARS-CoV-2

7. SUMMARY

Multisystem Inflammatory Syndrome in Children (MIS-C) is a hyperinflammatory disorder resulting from infection with severe acute coronavirus-2 respiratory syndrome (SARS-CoV-2). It usually affects the pediatric population with the highest prevalence in children between the ages of three and 12, and the most common comorbidities are obesity and asthma. MIS-C develops four to six weeks after SARS-CoV-2 infection, and in most cases the presence of SARS-CoV-2 cannot be detected by PCR. The syndrome is characterized by fever, inflammation and multiorgan dysfunction and numerous similarities with other inflammatory and autoimmune conditions. The most prominent manifestations of MIS-C are symptoms of the cardiovascular system, and include myocarditis and heart failure. Due to the high incidence of cardiovascular complications, echocardiography is of great value in diagnosing and monitoring the course of the disease and assessing the severity of cardiovascular involvement. MIS-C is characterized by a hyperinflammatory condition and the onset of a cytokine storm, which can be demonstrated by laboratory markers of inflammation. Elevated values of the specific cardiac marker troponin indicate direct injury to myocardial cells, and significant increases in BNP and related peptides indicate exacerbation of interstitial myocardial edema and resulting vasculopathy. Laboratory findings of anemia, leukopenia, lymphopenia, thrombocytopenia and hypoalbuminemia are also common. Severe cases of MIS-C lead to the development of vasodilatory or cardiogenic shock requiring urgent hospitalization in the intensive care unit. Intravenous immunoglobulin (IVIG), glucocorticoids and biological agents are the main therapeutic modalities for the treatment of MIS-C. The use of IVIG and high doses of corticosteroids is indicated as first-line therapy for the treatment of MIS-C. The second line of therapy includes antiplatelet drugs and biologics such as anakinra, tocilizumab or infliximab, especially in the case of refractory diseases on the application of the first line of therapy.

Key words: Multisystem Inflammatory Syndrome in Children (MIS-C); Kawasaki disease (KD); coronavirus disease 2019 (COVID-19); hyperinflammation; SARS-CoV-2

8. LITERATURA

1. Verdoni L, Mazza A, Gervasoni A, Martelli L, Ruggeri M, Ciuffreda M, et al. An outbreak of severe Kawasaki-like disease at the Italian epicentre of the SARS-CoV-2 epidemic: an observational cohort study. *Lancet Lond Engl*. 2020;395(10239):1771–8.
2. Feldstein LR, Tenforde MW, Friedman KG, Newhams M, Rose EB, Dapul H, et al. Characteristics and Outcomes of US Children and Adolescents With Multisystem Inflammatory Syndrome in Children (MIS-C) Compared With Severe Acute COVID-19. *JAMA*. 2021 Mar 16;325(11):1–14.
3. COVID-19-Paediatric-multisystem-inflammatory syndrome-20200501.pdf [Internet]. [cited 2022 May 22]. Available from: <https://www.rcpch.ac.uk/sites/default/files/2020-05/COVID-19-Paediatric-multisystem-%20inflammatory%20syndrome-20200501.pdf>
4. Multisystem inflammatory syndrome in children and adolescents temporally related to COVID-19 [Internet]. [cited 2022 May 22]. Available from: <https://www.who.int/news-room/commentaries/detail/multisystem-inflammatory-syndrome-in-children-and-adolescents-with-covid-19>
5. CDC. Multisystem Inflammatory Syndrome (MIS) [Internet]. Centers for Disease Control and Prevention. 2020 [cited 2022 May 22]. Available from: <https://www.cdc.gov/mis/mis-c/hcp/index.html>
6. Henderson LA, Canna SW, Friedman KG, Gorelik M, Lapidus SK, Bassiri H, et al. American College of Rheumatology Clinical Guidance for Multisystem Inflammatory Syndrome in Children Associated With SARS–CoV-2 and Hyperinflammation in Pediatric COVID-19: Version 1. *Arthritis Rheumatol*. 2020;72(11):1791–805.

7. Kevin Friedman MBFS. COVID-19: Multisystem inflammatory syndrome in children (MIS-C) management and outcome - UpToDate. In: UpToDate [Internet]. 2022 [cited 2022 Mar 19]. Available from: https://www.uptodate.com/contents/covid-19-multisystem-inflammatory-syndrome-in-children-mis-c-management-and-outcome?search=misc&source=search_result&selectedTitle=1~93&usage_type=default&display_rank=1
8. Vogel TP, Top KA, Karatzios C, Hilmers DC, Tapia LI, Mocerri P, et al. Multisystem inflammatory syndrome in children and adults (MIS-C/A): Case definition & guidelines for data collection, analysis, and presentation of immunization safety data. *Vaccine*. 2021 May 21;39(22):3037–49.
9. Velavan TP, Meyer CG. The COVID-19 epidemic. *Trop Med Int Health*. 2020 Mar;25(3):278–80.
10. Nakra NA, Blumberg DA, Herrera-Guerra A, Lakshminrusimha S. Multi-System Inflammatory Syndrome in Children (MIS-C) Following SARS-CoV-2 Infection: Review of Clinical Presentation, Hypothetical Pathogenesis, and Proposed Management. *Children*. 2020 Jul 1;7(7):69.
11. Kabeerdoss J, Piloni RK, Karkhele R, Kumar TS, Danda D, Singh S. Severe COVID-19, multisystem inflammatory syndrome in children, and Kawasaki disease: immunological mechanisms, clinical manifestations and management. *Rheumatol Int*. 2021;41(1):19–32.
12. Yonker LM, Gilboa T, Ogata AF, Senussi Y, Lazarovits R, Boribong BP, et al. Multisystem inflammatory syndrome in children is driven by zonulin-dependent loss of gut mucosal barrier. *J Clin Invest*. 131(14):e149633.

13. Hensley-McBain T, Manuzak JA. Zonulin as a biomarker and potential therapeutic target in multisystem inflammatory syndrome in children. *J Clin Invest* [Internet]. 2021 Jul 15 [cited 2022 Mar 27];131(14). Available from: <https://www.jci.org/articles/view/151467#B9>
14. Kevin Friedman MBFS. COVID-19: Multisystem inflammatory syndrome in children (MIS-C) clinical features, evaluation, and diagnosis - UpToDate. In: UpToDate [Internet]. 2022 [cited 2022 Mar 19]. Available from: https://www.uptodate.com/contents/covid-19-multisystem-inflammatory-syndrome-in-children-mis-c-clinical-features-evaluation-and-diagnosis/print?search=misc&source=search_result&selectedTitle=2~93&usage_type=default&display_rank=2
15. Mavrogeni SI, Kolovou G, Tsirimpis V, Kafetzis D, Tsolas G, Fotis L. The importance of heart and brain imaging in children and adolescents with Multisystem Inflammatory Syndrome in Children (MIS-C). *Rheumatol Int*. 2021 Jun 1;41(6):1037–44.
16. Capone CA, Subramony A, Sweberg T, Schneider J, Shah S, Rubin L, et al. Characteristics, Cardiac Involvement, and Outcomes of Multisystem Inflammatory Syndrome of Childhood Associated with severe acute respiratory syndrome coronavirus 2 Infection. *J Pediatr*. 2020 Sep;224:141–5.
17. Mazza A, Di Giorgio A, Martelli L, Pelliccia C, Pinotti MA, Quadri V, et al. Patterns of Presentation of SARS-CoV-2 Infection in Children. Experience at the Italian Epicentre of the Pandemic. *Front Pediatr*. 2021 Jan 28;9:629040.
18. Zhang QY, Xu BW, Du JB. Similarities and differences between multiple inflammatory syndrome in children associated with COVID-19 and Kawasaki disease: clinical presentations, diagnosis, and treatment. *World J Pediatr*. 2021;17(4):335–40.

19. Singh S, Jindal AK, Pilia RK. Diagnosis of Kawasaki disease. *Int J Rheum Dis*. 2018 Jan;21(1):36–44.
20. Milana Bogorodskaya. Complications of streptococcal tonsillopharyngitis - UpToDate. In: UpToDate [Internet]. 2022 [cited 2022 Mar 31]. Available from: https://www.uptodate.com/contents/complications-of-streptococcal-tonsillopharyngitis?search=scarlet%20fever§ionRank=1&usage_type=default&anchor=H4&source=machineLearning&selectedTitle=1~28&display_rank=1#H4
21. Duchin JS, Koster FT, Peters C j., Simpson GL, Tempest B, Zaki SR, et al. Hantavirus Pulmonary Syndrome: A Clinical Description of 17 Patients with a Newly Recognized Disease. *N Engl J Med*. 1994 Apr 7;330(14):949–55.
22. Vagrecha A, Zhang M, Acharya S, Lozinsky S, Singer A, Levine C, et al. Hemophagocytic Lymphohistiocytosis Gene Variants in Multisystem Inflammatory Syndrome in Children. *Biology*. 2022 Mar 9;11(3):417.
23. Henderson LA, Canna SW, Friedman KG, Gorelik M, Lapidus SK, Bassiri H, et al. American College of Rheumatology Clinical Guidance for Multisystem Inflammatory Syndrome in Children Associated With SARS–CoV-2 and Hyperinflammation in Pediatric COVID-19: Version 2. *Arthritis Rheumatol*. 2021;73(4):e13–29.
24. Morparia K, Park MJ, Kalyanaraman M, McQueen D, Bergel M, Phatak T. Abdominal Imaging Findings in Critically Ill Children With Multisystem Inflammatory Syndrome Associated With COVID-19. *Pediatr Infect Dis J*. 2021 Feb;40(2):e82.
25. Yock-Corrales A, Lenzi J, Ulloa-Gutiérrez R, Gómez-Vargas J, Antúnez-Montes OY, Rios Aida JA, et al. Acute Abdomen and Appendicitis in 1010 Pediatric Patients With COVID-

- 19 or MIS-C: A Multinational Experience from Latin America. *Pediatr Infect Dis J*. 2021 Oct;40(10):e364–9.
26. Wu EY, Campbell MJ. Cardiac Manifestations of Multisystem Inflammatory Syndrome in Children (MIS-C) Following COVID-19. *Curr Cardiol Rep*. 2021;23(11):168.
27. Belhadjer Z, Méot M, Bajolle F, Khraiche D, Legendre A, Abakka S, et al. Acute Heart Failure in Multisystem Inflammatory Syndrome in Children in the Context of Global SARS-CoV-2 Pandemic. *Circulation*. 2020 Aug 4;142(5):429–36.
28. Zhao Y, Yin L, Patel J, Tang L, Huang Y. The inflammatory markers of multisystem inflammatory syndrome in children (MIS-C) and adolescents associated with COVID-19: A meta-analysis. *J Med Virol*. 2021 Jul;93(7):4358–69.
29. Nepal G, Shrestha GS, Rehrig JH, Gajurel BP, Ojha R, Agrawal A, et al. Neurological Manifestations of COVID-19 Associated Multi-system Inflammatory Syndrome in Children: A Systematic Review and Meta-analysis. *J Nepal Health Res Counc*. 2021 Apr 23;19(1):10–8.
30. Emeksiz S, Çelikel Acar B, Kibar AE, Özkaya Parlakay A, Perk O, Bayhan Gİ, et al. Algorithm for the diagnosis and management of the multisystem inflammatory syndrome in children associated with COVID-19. *Int J Clin Pract*. 2021 Jun 28;e14471.
31. McMurray JC, May JW, Cunningham MW, Jones OY. Multisystem Inflammatory Syndrome in Children (MIS-C), a Post-viral Myocarditis and Systemic Vasculitis—A Critical Review of Its Pathogenesis and Treatment. *Front Pediatr* [Internet]. 2020 [cited 2022 Mar 20];8. Available from: <https://www.frontiersin.org/article/10.3389/fped.2020.626182>

32. Blumfield E, Levin TL, Kurian J, Lee EY, Liszewski MC. Imaging Findings in Multisystem Inflammatory Syndrome in Children (MIS-C) Associated With Coronavirus Disease (COVID-19). *Am J Roentgenol*. 2021 Feb;216(2):507–17.
33. Whitworth H, Sartain SE, Kumar R, Armstrong K, Ballester L, Betensky M, et al. Rate of thrombosis in children and adolescents hospitalized with COVID-19 or MIS-C. *Blood*. 2021 Jul 15;138(2):190–8.
34. Mahmoud S, El-Kalliny M, Kotby A, El-Ganzoury M, Fouda E, Ibrahim H. Treatment of MIS-C in Children and Adolescents. *Curr Pediatr Rep*. 2022 Jan 8;1–10.
35. Cortegiani A, Ippolito M, Greco M, Granone V, Protti A, Gregoretti C, et al. Rationale and evidence on the use of tocilizumab in COVID-19: a systematic review. *Pulmonology*. 2021;27(1):52–66.
36. Dolinger MT, Person H, Smith R, Jarchin L, Pittman N, Dubinsky MC, et al. Pediatric Crohn's Disease and Multisystem Inflammatory Syndrome in Children (MIS-C) and COVID-19 Treated with Infliximab. *J Pediatr Gastroenterol Nutr*. 2020 May 21;10.1097/MPG.0000000000002809.
37. Abdel-Haq N, Asmar BI, Deza Leon MP, McGrath EJ, Arora HS, Cashen K, et al. SARS-CoV-2-associated multisystem inflammatory syndrome in children: clinical manifestations and the role of infliximab treatment. *Eur J Pediatr*. 2021;180(5):1581–91.
38. Sharathkumar AA, Faustino EVS, Takemoto CM. How we approach thrombosis risk in children with COVID-19 infection and MIS-C. *Pediatr Blood Cancer*. 2021;68(7):e29049.

39. Valderas C, Méndez G, Echeverría A, Suarez N, Julio K, Sandoval F. COVID-19 and neurologic manifestations: a synthesis from the child neurologist's corner. *World J Pediatr.* 2022;18(6):373–82.

9. ŽIVOTOPIS

Petar Breglec rođen je 22. kolovoza 1995. godine u Varaždinu u Republici Hrvatskoj.

Osnovnoškolsko obrazovanje završio je 2010. godine u Osnovnoj školi Mursko Središće. Iste te godine započeo je svoje srednjoškolsko obrazovanje upisom u Srednju školu Čakovec, smjer medicinski tehničar, koju je završio 2015. godine. 2016. godine upisao je Medicinski fakultet Sveučilišta u Rijeci.

Tijekom svog osnovnoškolskog i srednjoškolskog razdoblja Petar je trenirao dva borilačka sporta, brazilski jiu-jitsu i karate te je u tom periodu ostvario brojna odličja i nagrade na nacionalnoj i regionalnoj razini. Brazilski jiu-jitsu trenira i dan danas, a uz to razvio je veliku strast prema teretani.

Za vrijeme studiranja odrađivao je razne stručne prakse i volontiranja. Tijekom ljetnih mjeseci samovoljno je obavljao stručnu praksu na odjelu i hitnoj ambulanti pedijatrije u Županijskoj bolnici Čakovec. Za vrijeme najvećeg vala pandemije COVID-19 (prosinac 2019. – siječanj 2020.), volontirao je na odjelu za COVID-19 pozitivne bolesnike u KBC-u Rijeka. Prošle 2021. godine započeo je volontirati i obavljati stručnu praksu u Dječjoj bolnici Kantrida, ponajviše na odjelu intenzivne skrbi i hitnoj ambulanti. U sklopu „CroMSIC“ udruge studenata Petar je na 4. godini fakulteta educirao učenike srednjih škola o HPV-u i važnosti cijepljenja (mRAK kampanja). U travnju 2022. godine osvojio je prvo mjesto na natjecanju iz kliničkih vještina.

Petar posjeduje znanje engleskog, njemačkog i slovenskog jezika. Engleski jezik je na B2 razini, njemački jezik na A2 razini te slovenski jezik na B1 razini. Petar je izrazito komunikativna, organizirana, marljiva i disciplinirana osoba koja se vrlo dobro snalazi u različitim iznenadnim i nepredvidivim situacijama.