

SVEUČILIŠTE U RIJECI

MEDICINSKI FAKULTET

INTEGRIRANI PREDDIPLOMSKI I DIPLOMSKI

SVEUČILIŠNI STUDIJ MEDICINE

Lovro Kovač

ANEURIZME ABDOMINALNE AORTE

Diplomski rad

Rijeka, 2022.

Mentor rada: prof.dr.sc. Miljenko Kovačević, dr. med.

Diplomski rad ocijenjen je dana _____ u/na

_____, pred povjerenstvom u sastavu:

1. Prof. dr.sc.Franjo Lovasić, dr. med. (predsjednik povjerenstva)

2. Prof. dr.sc.Igor Medved, dr. med.

3. Prof. dr.sc.Harry Grbas, dr. med.

Rad sadrži 47 stranica, 12 slika, 6 tablica i 23 literaturna navoda.

Zahvala

Ovim putem se zahvaljujem prof. dr. sc. Miljenku Kovačeviću na mogućnosti pisanja diplomskog rada pod njegovim mentorstvom.

Također se zahvaljujem svojoj obitelji na podršci tokom svih ovih godina fakulteta.

Zahvaljujem se još svojoj djevojci Nikolini i svim prijateljima koji su mi dane fakulteta učinili sadržajnijima i lakšima.

SADRŽAJ

1.1. Anatomija aorte	1
1.2. Stijenka aorte.....	2
1.2.1. Fiziološka struktura.....	2
1.2.2. Patološka struktura.....	3
1.3. Definicija AAA	4
2. Svrha rada	6
3. Etiologija AAA	7
4. Epidemiologija AAA	8
5. Patohistološki prikaz.....	12
5.1. Nalaz svjetlosne mikroskopije	12
5.2. Nalaz elektronske mikroskopije.....	15
6. Patogeneza AAA.....	15
6.1. Matriksne metaloproteinaze (MMP)	16
6.2. ADAM.....	18
6.3. Angiogeneza.....	19
6.4. Mastociti.....	19
6.5. Citokini.....	20
6.6. COX-2	21
6.7. Makrofagi.....	21

7.	Klinička slika	23
7.1.	Simptomi	23
7.2.	Diferencijalna dijagnoza	25
8.	Dijagnostički algoritam.....	25
8.1.	Fizikalni pregled.....	25
8.2.	Slikovne metode.....	26
8.3.	Probir.....	27
9.	Prijeoperacijska priprema	29
9.1.	Anatomsko-morfološka slika	30
9.2.	Komorbiditeti	30
9.3.	Indikacije za operaciju	31
9.4.	Generalna priprema	32
9.5.	Procjena rizika rupture	32
10.	Liječenje.....	33
10.1.	Konzervativno	34
10.2.	Invazivno	35
10.2.1.	Otvorena transperitonealna rekonstrukcija AAA (Oxford preop, Brala).....	36
10.2.2.	EVAR.....	38
11.	Zaključak.....	41
12.	Sažetak	42
13.	Summary	43

14.	Literatura.....	44
15.	Životopis	47

Popis skraćenica

AA – aneurizma aorte

AAA – aneurizma abdominalne aorte

PWS – engl. peak wall stress

aa. – lat. arteriae

a. – lat. arteria

v. –lat. vena

vv. – lat. venae

HE - hematoksilin-eozin

MMP - matriksna metaloproteinaza

ACLP – aortni protein sličan karboksipeptidazi

ADAM – engl. a disintegrin and metalloprotease

TIMP – tkivni inhibitor metaloproteinaza

RAAS – renin-angiotenzin-aldosteron sustav

TNF- α – tumor nekrotizirajući faktor alfa

TGF- β – transformirajući faktor rasta beta

VEGF – vaskularni endotelni faktor rasta

Bfgf – bazični fibroblastni faktor rasta

SCF – engl. stem cell factor

IL - interleukin

ENA-78 – engl. Epitelno-neutrofilni aktivirajući peptid 78

GRO – engl. growth related oncogene

MCP – monocitni kemoatraktantni protein

RANTES – engl. regulated upon activation, normal T cell expressed and presumably secreted

GCSF – faktor stimulacije granulocitne kolonije

EGF – endotelni faktor rasta

SCF – faktor matičnih stanica

COX-2 – ciklooksigenaza 2

CD46 – engl. cluster of differentiation 46

IgG – imunoglobulin G

TAAA - torakoabdominalna aneurizma aorte

TAA – aneurizma torakalne aorte

n. – lat. nervus

ITM – indeks tjelesne mase

CTA – CT angiografija

MRI – magnetska rezonanca

KOPB – kronična opstruktivna plućna boleat

ACE – angiotenzin-konvertirajući enzim

ARB – blokator angiotenzinskih receptora

EVAR – endovaskularni popravak aneurizme

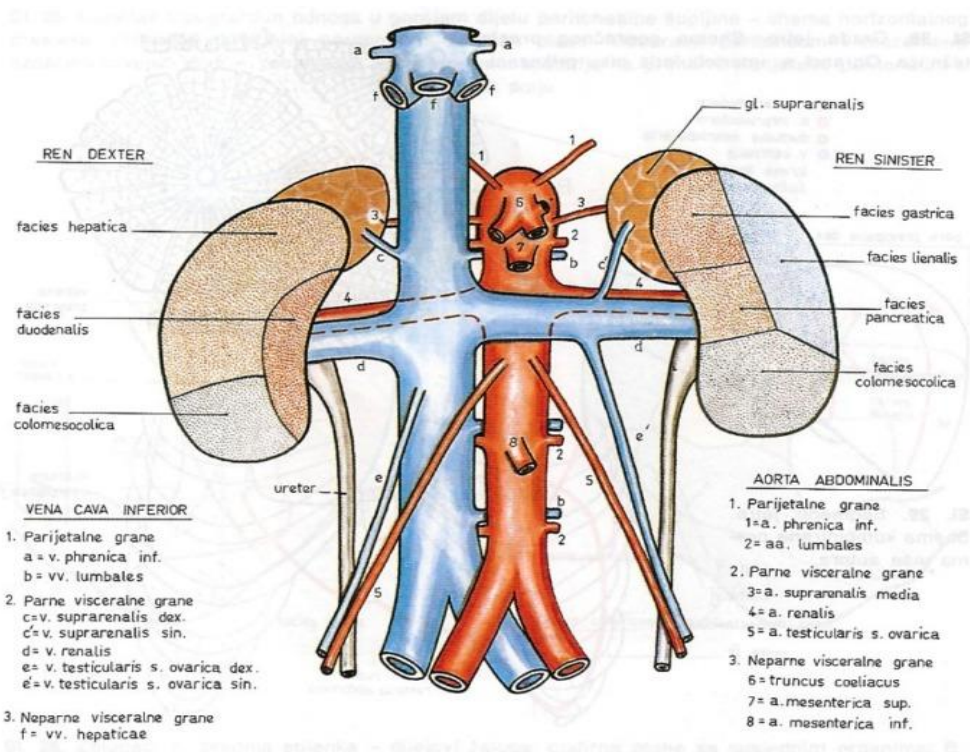
MIDAS - minimalno invazivna direktna kirurgija aorte

1. Uvod

1.1. Anatomija aorte

Aorta predstavlja glavnu arteriju tijela. Anatomski ona ascendira iz srca udesno iza pulmonalnog trunkusa te se taj dio naziva ascendentni dio. Aortalni luk nastaje kada ascendentni dio zavija unazad i ulijevo križajući hilum lijevog pluća. Na razini 4. prsnog kralješka, aorta najprije descendira uz lijevu stranu kralježnice te zatim prelazeći na prednju stranu istog postaje descendirajući dio aorte ispred kojeg se u torakalnoj regiji nalazi jednjak. Aorta nadalje penetrira dijafragmu kroz otvor nazvan aortalni hijatus nakon čega se nastavlja pod nazivom abdominalna aorta. Ispred 4. lumbalnog kralješka, u razini pupka, abdominalna aorta se dijeli na mjestu zvanom aortalna bifurkacija u desnu i lijevu zajedničku ilijačnu arteriju. Grane zajedničkih ilijačnih arterija eminiraju u zdjelicu kao unutarnja ilijačna arterija i u nogu kao vanjska ilijačna arterija. Zadnji ogranak zajedničkih ilijačnih arterija koji predstavlja ostatak repne arterije naziva se srednja sakralna arterija. Infrarenalna abdominalna aorta je naziv za dio abdominalne aorte ispod izlazišta lijeve i desne renalne arterije, a važan je za spomenuti jer je mjesto gdje često nastaju aneurizme. Topografski gledano, ispred abdominalne aorte nalazi se omentum minus, želudac, grane celijačne arterije icelijačni pleksus, a odmah ispod nalaze se donji dio duodenuma, splenična vena, pankreas, lijeva renalna vena i aortalni pleksus. Prednji longitudinalni ligament i lijeve lumbarne vene prolaze iza abdominalne aorte, a vena azygos, duktus toracikus, cisterna chyli i crus dexter dijafragme nalaze se s desne strane. Ispod abdominalne aorte se smjestila vena cava inferior dok se na lijevoj strani nalaze crus sinister dijafragme, ascendentni dio duodenuma, lijevi celijačni ganglij te poneka vijuga tankog crijeva. Odrasli čovjek u prosijeku ima dužinu infrarenalne aorte od 12 cm čiji je dijametar 2 cm s debljinom stijenke od 2 mm. Grananje abdominalne aorte se može podijeliti na 3 skupine grana. Prvu skupinu čine visceralne grane u koje spadaju truncus

coeliacus, aa. mesenterica superior i inferior, a. renalis, a. suprarenalis media, a. spermatica interna i a. ovarica. Drugu skupinu čine parijetalne grane, i to aa. lumbales, a. sacralis media i a. phrenica inferior. Posljednja skupina su terminalne grane koje čine lijeva i desna a. iliaca communis(1,2).



Slika 1. Prikaz abdominalne aorte i njenih grana(3).

1.2. Stijenka aorte

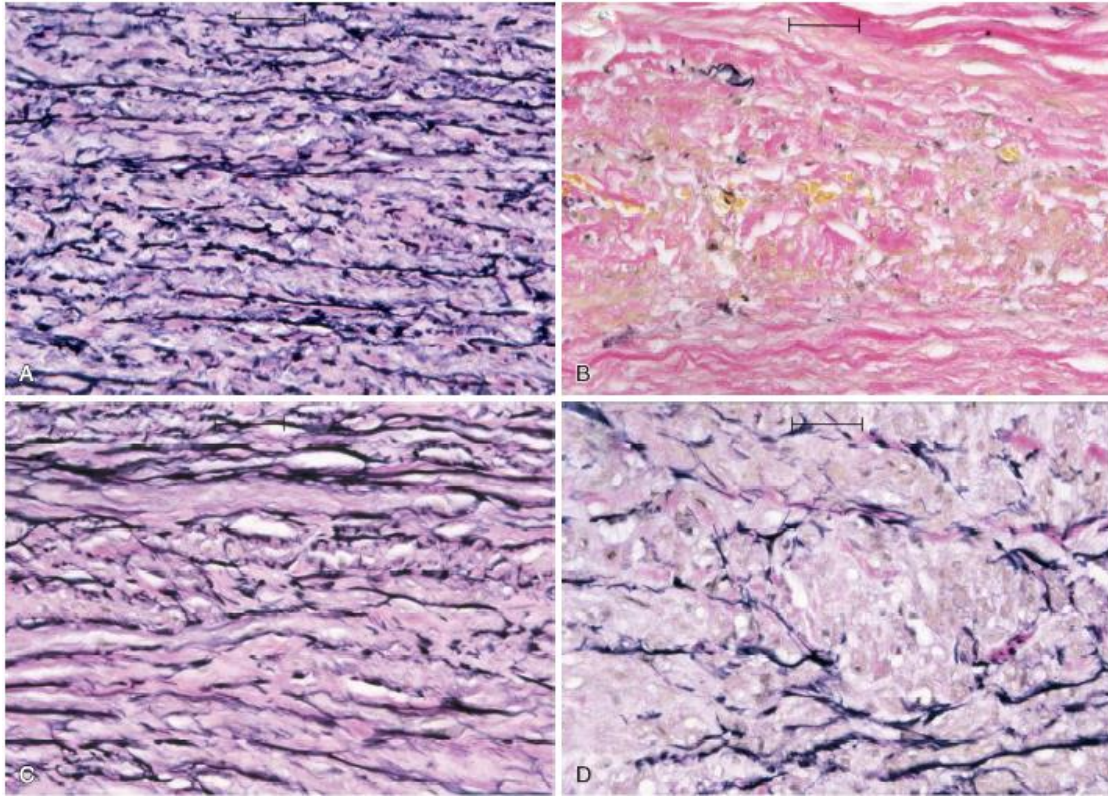
1.2.1. Fiziološka struktura

Normalna stijjenka aorte sastoji se od tri sloja, intime, medije i adventicije. Intima je sloj koji se nalazi uz sam tok krvi, a sastoji se od sloja endotelnih stanica, subendotelnog matriksa i veziva. Medija je najdeblji sloj kojeg tvore prepleteni slojevi elastičnog tkiva nazvani lamele i stanice glatkog mišićja koje spiralno zatvaraju lumen. Vanjski sloj nazvan adventicija građen je od kolagenih i elastičnih vlakana koja nisu lamelirana kao što je slučaj kod medije. Pri fiziološkim

uvjetima adventicija i medija podnose tlak koji izaziva hemodinamsko kretanje krvi. Medija je odgovorna za rastezljivost i održavanje krvnog tlaka, a adventicija je graničnik koji određuje maksimalnu ekspanziju stijenke(4,5).

1.2.2. Patološka struktura

Stijenka aorte je često patološki promijenjena zbog dugotrajnog odolijevanja fizikalnim i kemijskim čimbenicima. Zbog navedenog dolazi do morfološke degeneracije mikrostrukture stijenke u vidu degradacije elastičnih lamela, smanjenja broja glatkih mišićnih stanica i općeg stanjenja sva tri sloja stijenke. Iako se debljina fizioloških slojeva stijenke abdominalne aorte smanji, dolazi do zamjene fiziološkog tkiva manje kvalitetnim masnim, vezivnim i kalcificiranim tkivom koje mijenja svoje fizikalne osobine. Promjena čvrstoće i elastičnosti stijenke aorte, gledana u kontekstu distribucije i ruptur aneurizme abdominalne stijenke, može se dvojako interpretirati. Razna Istraživanja pokazuju da nalazak kalcifikata u stijenci aorte mijenja njenu mehaniku prilikom prolaska krvi no za sada se ne zna da li se ta promjena odražava kao deplecija ili elevacija PWS-a i susljedno povećanja ili smanjenja rizika ruptur aorte(4,5).



Slika 2. Mikrofotografije s bojanjem elastina unutar medije aorte. Normalni lamelarni uzorak elastičnih vlakana u nedilatiranoj aorti (A) i izostanak bojenja elastičnih vlakana u AAA (B).Medija aneurizmatski promjenjene aorte pokazuje prijelome i stanjivanje elastičnih vlakana (C,D)(4) .

1.3. Definicija AAA

Pojam aneurizma potiče iz grčke riječi „ἀνεύρυσμα“ što znači proširenje. Aneurizma u medicini označava permanentnu lokaliziranu dilataciju krvne žile. Aneurizma abdominalne aorte (AAA) je dakle proširenje abdominalne aorte povezano sa slabljenjem stijenke aorte koje najčešće zahvaća aortu ispod renalnih arterija. Prirodni tijek AAA je postepeno širenje sa simultanim povećanjem rizika rupture, koja kada se dogodi predstavlja hitnoću s visokom smrtnošću. Postoji nekoliko

definicija AAA, ali do sada je najprihvaćenija da je to stalno, lokalizirano proširenje abdominalne aorte dijametra 3 cm ili više što predstavlja 50% proširenje normalnog, fiziološkog dijametra od 2 cm te je to također više od dvije standardne devijacije iznad normalnog aortalnog dijametra za oba spola. Zbog individualnih varijacija predloženo je da se AAA definira kao proširenje očekivanog infrarenalnog aortalnog dijametra za najmanje jedan i pol puta. Općenito, aneurizmom se smatra proširenje svih triju sastavnica stijenke velikih arterija, intime, medije i adventicije, no također postoji izraz „pseudoaneurizma“ koji koristimo kada oštećenje arterije izaziva krvarenje nakon kojega se krv koja je istekla zgruša oko mjesta ozlijede i čini novu stijenku žile. Usprkos prethodnim navodima, morfološki se razlikuju samo dva tipa aneurizmi, fuziformni, koji je najčešći i koji zahvaća cijelu cirkumferenciju arterije te drugi tip, sakularni, koji zahvaća samo dio cirkumferencije s karakterističnim jednostranim ispupčenjem stijenke koje ju čini sklonijoj rupturi. Osim morfološki, što je dijelom već spomenuto u prethodnom tekstu, AAA se može podijeliti i anatomski u odnosu prema renalnim arterijama, stoga postoji infrarenalna, jukstarenalna i suprarenalna aneurizma smještena ispod, u razini i iznad spomenutih arterija. Lokalizacija aneurizme je također bitna zbog definiranja postojanja same aneurizme. Raniji tekst govori o definiciji AAA u kontekstu proširenja dijametra 3 cm, ali također osim vrijednosti same aneurizme u obzir treba uzeti o kojem se segmentu aorte radi i kojega je spola pacijent. Varijacije pri definiranju aneurizme prikazane su u tablici ispod ulomka(4,6).

Tablica 1. Definicija aneurizme ovisno o segmentu aorte (4).

	Muškarci	Žene
Segment aorte	Dijametar (cm)	Dijametar (cm)
Uzlazni	4.7 cm	4.2 cm
Silazni	3.7 cm	3.3 cm
Infrarenalni	3.0 cm	2.7 cm

2. Svrha rada

Svrha diplomskog rada je sustavno prikazati patogenezu aneurizmi abdominalne aorte počevši od rizičnih endogenih i egzogenih čimbenika koji potiču nastanak aneurizme i susljedne histološke promjene u tim segmentima aorte. Osim navedenog, u radu će biti prikazana klinička slika pacijenta s AAA te dijagnostički i terapijski postupci koji se provode.

3. Etiologija AAA

Etiologija aneurizmi svih arterija, pa tako i aorte može se podijeliti na urođene, aterosklerotičke, sifilističke, mikotičke i traumatske. Iako, teoretski AAA može biti smještena u svaku od navedenih etioloških skupina, ona je u većini slučajeva izazvana aterosklerotskim promjenama stijenke, a u značajnijem postotku još se spominju traumatski izazvana AAA te sekundarno nastalo proširenje zbog degeneracije aortalne stijenke zahvaćene disekcijom (7). Zanimljivo je da su aneurizmatskoj promjeni najsklonije velike elastične arterije zbog čega je AAA najučestaliji tip arterijske aneurizme prevalencije 5-16% u općoj populaciji i to kod muškaraca starijih od 65 godina dok je kod žena znatno manje učestalo s prevalencijom od 0.7-2.2%. Prethodni tekst također objašnjava razlog zašto je aneurizma abdominalne aorte najistraženija aneurizma i zbog čega služi kao ishodište za proučavanje svih drugih aneurizmi u tijelu. Istraživanjem populacije otkriveno je uzročno posljedična povezanosti između aterosklerotski nastale AAA i koronarne bolesti srca te periferne ateroskleroze. Prema prethodnim navodima dalo bi se zaključiti da ateroskleroza izaziva pojavu aneurizme no o tome nema značajnih dokaza već se te dvije bolesti smatraju odvojenim procesima. Prethodna tvrdnja se u praksi može dokazati kod pacijenata s dijabetesom koji je direktno povezan s bržim napredovanjem aterosklerotskih promjena no u istih je dokazana manja koincidencija AAA. Također, u korist ove hipoteze idu podatci da pojedina sijela unutar krvožilnog sustava koja su podložna aterosklerozi nisu i mjesta u kojima se nalaze aneurizmatske promjene (4,8).

Tablica 2. Uzroci nastanka aneurize.

UROĐENA ANEURIZMA	-najčešće bobičaste aneurizme moždanih arterija u Willisovu krugu -genetske bolesti veziva: Marfanov sindrom, Ehles-Danlosov sindrom, osteogenesis imperfecta
ATEROSKLEROTIČNA ANEURIZMA	-nastaje zbog slabljenja stijenke aorte i velikih arterija -najčešće se nalazi u trbušnoj aorti
SIFILITIČNA ANEURIZMA	-nastaje u uzlaznoj torakalnoj aorti bolesnika koji ima tercijalni sifilis
MIKOTIČKA ANEURIZMA	-nastaje zbog infekcije koja lokalno uzrokuje slabljenje ili cijepanje krvožilne stijenke -male i vrećaste aneurizme
TRAUMATSKA ANEURIZMA	-nastaje kod prostrijelih i ubodnih ozljeda -oštećuje se krvožilna stijenka, nakon čega se na tom mjestu stijenka izboči i nastane aneurizma

4. Epidemiologija AAA

Prethodni ulomak dotakao se epidemiologije AAA u svijetu, a podatci iz Hrvatske pokazuju sličnu statistiku te je učestalost AAA dijametra većeg od 4 cm 1 do 5% u populaciju muškaraca iznad 60 godina, a kod ženskog spola, čiji je organizam otporniji prema kardiovaskularnim bolestima nalazimo 2 do 3% spomenutih AAA, ali iznad 65 godina. Manjkavost dijagnostike ove bolesti ukazuje usporedba kiničkih podataka koji bilježe 1800 do 2000 otkrivenih slučajeva AAA u Hrvatskoj, dok bi prema svjetskoj i europskoj statistici taj broj trebao biti preko 7000 slučajeva (8). Randomizirana i multicentrična ispitivanja posljednjih godina omogućila su uvidu u patobiološke procese koji prethode nastanku aneurizmi abdominalne aorte. Iako se epidemiološki

i demografski otkrilo koji to čimbenici dovode do spomenutih patobioloških procesa, teško je dokazati vezu između svih od tih faktora i napredovanja bolesti zbog ograničenja kohortnih studija u vidu kratkog vremenskog razdoblja provođenja i dugog razdoblja klinički neprepoznate bolesti. Dakle, u ovom ulomku će biti navedeni svi epidemiološki dokazani rizični faktori, čija uloga u nastanku aneurizme treba biti cilj daljnjih dugogodišnjih multicentričnih, randomiziranih longitudinalnih studija. Pušenje cigareta, starost, AAA u obiteljskoj anamnezi, hipertenzija, centralna pretilost, hiperkolesterolemija, hiperhomocisteinemija, niska razina B6 vitamina i ateroskleroza vaskularnog stabla su najvažniji čimbenici primijećeni kod bolesnika s razvijenom AAA. Između nabrojanih čimbenika pušenje se izdvaja s najvećom prediktivnom vrijednošću kod muškaraca i žena s koeficijentom nastanka od 3.0 do 12.0. Osim samim pušenjem, rizik se povećava i s obzirom na broj kutija cigareta na dan i s godinama pušačkog staža. Koliko je pušenje povezano s napretkom AAA pokazuje podatak da pušači čine 75% osoba s AAA veličine 4.0 cm. Osim negativnih prediktivnih čimbenika, ženski spol, afroamerička rasa, dijabetes melitus i redovna tjelovježba su čimbenici koji smanjuju incidenciju AAA. Omjer muškaraca i žena s AAA je od 4:1 do 6:1, no iako je učestalost AAA u žena manja, komplikacije same bolesti kao što su ruptura i smrtnost pri operaciji aneurizmi većih od 5.5 cm je učestalija (4).

Tablica 3. Epidemiološki faktori povezani s nastankom AAA (4).

Faktor	Izgledi
Hiperhomocisteinemija	7.8
Pušenje trenutno	7.4
Pušenje ikad	5.1
Hernija	3.9
Nizak B6 vitamin	3.75
Dob 75-84 godina	3.3
Obiteljska pojavnost AAA	1.9
Godište (povećanje svakih 7 godina)	1.7
Simptomatska ateroskleroza	1.7
Hiperkolesterolemija	1.4
Koncentracija serumskog rezistina	1.53
Omjer opsega struka i bokova	1.22
Opseg struka	1.14
Crna rasa	0.5
Dijabetes melitus	0.5
Ženski spol	0.2

Jednom inicirana aneurizmatička patologija podliježe okolišnim faktorima koji potiču daljnje širenje iste. Prosječno aneurizma napreduje 2 do 3 mm na godinu, a kao što je već spomenuto faktor koji ima najveći utjecaj na ubrzanje napredovanja je pušenje. Meta-analiziranjem podataka o pacijentima s malim AAA zaključilo se da trenutni status pušenja povećava brzinu napredovanja aneurizme za prosječno 20% te udvostručuje rizik rupture. Osim pušenja, razvoj aneurizme ovisi i o trenutnom dijametru. Podatci dobiveni istraživanjem u Velikoj Britaniji o promjenama malih aneurizmi ukazuju da se razvoj onih s dijametrom 5 cm i više odvija 70% brže nego što je slučaj kod aneurizmi dijametra 4 cm i manje. Osim na srednju brzinu napredovanja patološkog aneurizmatičkog procesa, trenutni dijametar ima prognostičku vrijednost za rizik rupture i dobrotu provođenja kirurške terapije. Klinička istraživanja na većoj populaciji ispitanika, „Small Aneurysm Trial“ te „Aneurysm Detection and Management“ na području Velike Britanije dokazala su da je rizik rupture kod aneurizmi manjih od 5 cm u dijametru 0%-2.5% dok za one

veće od 5 cm rizik raste na 20%. kroz vremensko razdoblje od 5 godina. Također, novo spoznanje iz spomenutih istraživanja je minimalni, odnosno zanemariv benefit od kirurškog zahvata kod aneurizmi manjih od 5.5 cm. Zbog prethodne konstatacije, elektivni zahvat reparacije AAA najčešće je rezerviran za pacijente s aneurizmama dijametra većeg od 5.5 cm. Zadnja konkluzija istraživanja vezanih za čimbenike koji utječu na tijek i prognozu aneurizmatkog procesa je veća incidencija rupturiranih AAA i lošiji ishod EVAR operacije kod ženskog spola. Ishodište ovih razlika nalazi se u činjenici da žene često imaju manji fiziološki aortalni dijametar, pa se apsolutna indikacija za provođenje kirurške reparacije AAA dijametra 5.5 cm ne može primjeniti, pošto taj dijametar kod žena odražava uznapredovaliji stadij aneurizmatске promijene. Osim početnog aortalnog dijametra, kao razlog malignijeg tijeka AAA u ženskog spola navodi se i slabija svijest o smanjenju kardiovaskularnih bolesti i time kasnijom dijagnozom i terapijom istih te također usmjerenost testiranja i proizvodnje EVAR uređaja prema muškarcima što ih čini manje kompatibilnima za žensku anatomiju s posljedicom većeg mortaliteta nakon implantacije (4,10).

Tablica 4. Povezanost promjera AAA i vjerojatnosti rupture (9).

Promjer AAA (cm)	Postotak rupture (%)
<3,0	0
3-3,9	0,4
4-4,9	1,1
5-5,9	3,3
6-6,9	9,4
7-7,9	24,0

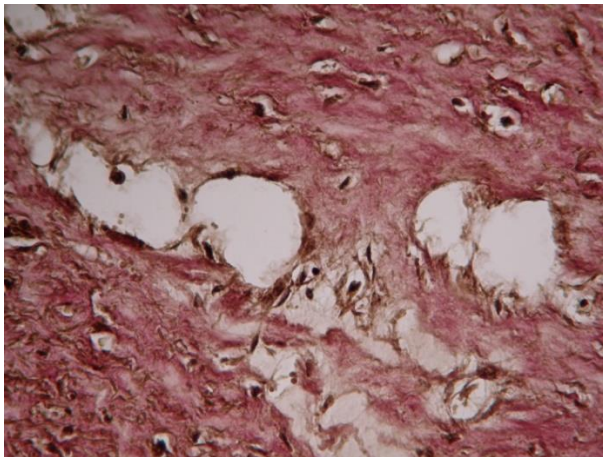
5. Patohistološki prikaz

Naziv za aneurizmatSKU promjenu aorte „cistična nekroza medije“ danas se smatra pogrešnim iz razloga što histopatološki uzorak nije obilježen nekrozom ili cistom. Naziv koji bi bolje odgovarao bio bi degeneracija medije jer patološki proces uključuje prekid elastičnih vlakana i nakupljanje proteoglikana. Iako se degenerativne promjene koje nisu izazvane hipertenzijom mogu naći u gotovo dvije trećine starije populacije, ateroskleroza i fibroza koja se nalazi kod AAA ipak se kvalitativno razlikuje od slučaja gdje se ista ne nalazi (11).

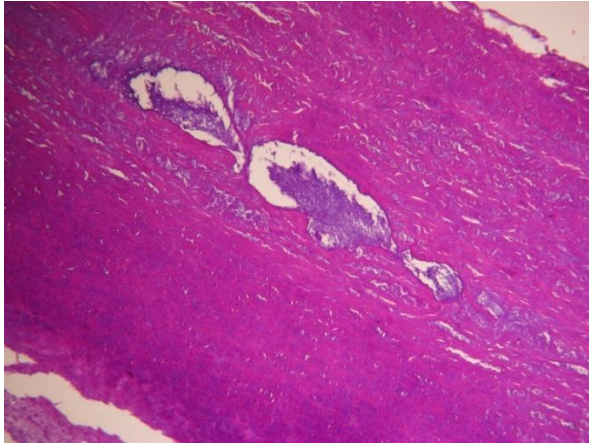
5.1. Nalaz svjetlosne mikroskopije

Histološki pregled svjetlosnim mikroskopom prikazuje zahvaćanje svih slojeva stijenke kod AAA, dok kod okluzivne bolesti arterija izazvane aterosklerozom nije uočen isti slučaj. Biopati AAA pokazuju značajnu razgradnju ekstracelularnog elastina i kolagenih vlakana, degenerativnu promjenu medije, fibrozu, redukciju broja glatkih mišićnih stanica, infiltraciju medije i adventicije mononuklearnim limfocitima i makrofagima koji tako grupirani čine limfno tkivo vaskularnog sustava te na kraju zadebljanje vasa vasorum koje čine endogenu opskrbu stijenke arterija većeg dijametra. Osim spomenutih procesa, također je još zapažena pojačana neovaskularizacija medije te s istom povezano razdvajanje medije zbog krvarenja unutar slojeva. Za cistične promjene je karakteristično nakupljanje bazofilnog materijala između elastičnih lamela medije koji se prikazuje plavom bojom na HE preparatima. Obzirom na količinu nakupljenog bazofilnog materijala, lezije se mogu podijeliti na tri stupnja. Prvi stupanj prikazuje male ciste koje zahvaćaju do pet žarišta degeneracije elastičnih vlakana te koje zahvaćaju od dvije do četiri lamele od ukupne širine medije. Drugi stupanj se odnosi na maksimalnu zahvaćenost jedne lamelarne jedinice, što bi značilo vidljivo bazofilno nakupljanje koje se proteže na više od pet žarišta. Treći stupanj zahvaća više od jedne lamelarne jedinice zajedno s tkivom glatkog mišićja. Također mikroskopski, postoje dva

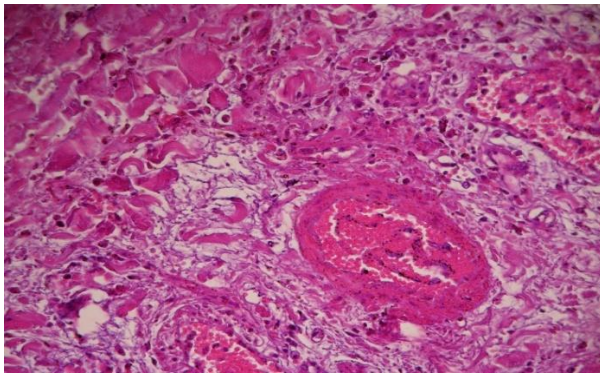
uzorka degeneracije, jedan je mikrocistični (Gsell tip), a drugi diseminirani (Erdheim tip). Degeneracija elastičnih vlakana je uvijek u korelaciji s većom količinom kolagena koji zamjenjuje ista što je u većem postotku vidljivo kod ateroskleroze aorte, a u manjem kod degeneracije uzrokovane Marfanovom bolešću. Nakupljanje kolagena, odnosno fibroza, također može biti stupnjevana, pa tako govorimo o prvom stupnju fibroze ako ona uključuje manje od jedne trećine širine medije, drugi stupanj obuhvaća više od jedne trećine, a manje od dvije trećine medije te na kraju treći stupanj se naziva fibroza koja zahvaća više od dvije trećine medije. Zajedno s fibrozom dolazi i do gubitka glatkog mišićja obzirom da normalna elastična vlakna spriječavaju apoptozu istih, dok kod reparacijskog vezivnog tkiva to nije slučaj (11).



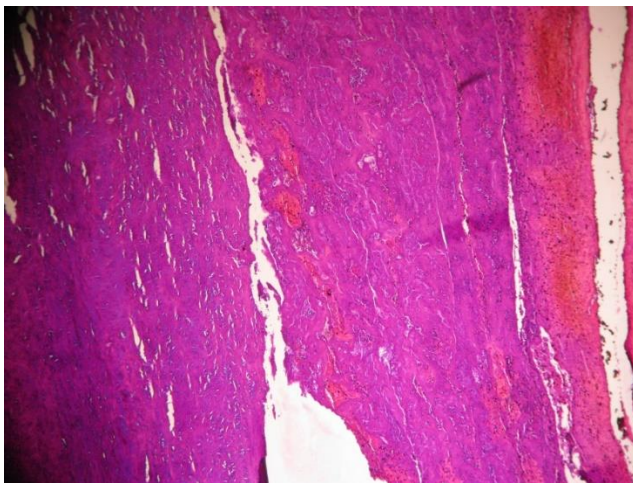
Slika 3. Fragmentacija elastičnih vlakana – Van Gieson bojenje(12).



Slika 4. Cistična degeneracija medije – HE bojenje(13).



Slika 5. Upala adventicije sa zadebljanjem vasa vasorum –HE bojenje(14).



Slika 6. Disekcija medije unutar aneurizme –HE bojenje(15).

5.2. Nalaz elektronske mikroskopije

Fiziološki elastin se sastoji od filamenata promjera 3-4 nm te pokazuje paralelni raspored vlakana i njihovu periodičnost svakih 4 nm. Kod aneurizmi aorte, na elastičnim lamelama vidljiva je nepravilna površina, granulofilamentna zgušnjavanja i amorfne centralne rupice ili pak, u drugom slučaju, izgled može bit nepromijenjen, a jedina razlika između normalnih vlakana je u širini koja iznosi od 1.2 do 1.5 mikrometara. Kod formiranja novog elastina, snopovi su sastavljeni od mikrofibrila bez traka. Kolagensko tkivo je prikazano kao proteoglikanski matriks koji se proteže između normalnih elastičnih lamela te u području degeneracije. Mikroskopiranjem glatkih mišića vidljive su degenerirane stanice, fragmentacija organela, debris te žarišni gubitak jezgri u prvom stupnju nekroze medije, gubitak jezgri u manje od jedne trećine širine medije karakteristika je drugog stupnja , a treći stupanj okarakteriziran je s gubitkom jezgri više od dvije trećine glatkog mišićja. Paradoksalno je da, iako su stanice glatkog mišićja fokalno izgubljene, nema smanjenja ukupne količine mišićnog tkiva što se povezuje s hiperplastičnim remodeliranjem(11).

6. Patogeneza AAA

Nastanku aneurizme abdominalne aorte prethodi vrlo složena interakcija nekoliko patogenetskih procesa u kojemu sudjeluju biološki supstrati na više razina počevši od genetskog materijala pa do stanica i njihovih produkata, signalnih molekula, enzima i ekstracelularnog matriksa. Spomenuti procesi koji dovode do nastanka aneurizme su degeneracija, upala, autoimuni odgovor, naslijeđe i smrt stanica. Specifičnije, za svaki proces se može navesti i situacija u kojoj se isti događa. Degeneracija stijenke je kronični proces i on je vidljiv kod dugotrajnog izlaganja stijenke aorte visokom krvnom tlaku, tvarima u krvi koje su toksične i nakon traume koja može nastati djelovanjem mehaničke sile direktno na stijenku, npr. kod uboda, prometnih nezgoda, ijtrogeno nakon endovaskularnih ili anastomotskih zahvata te indirektnim djelovanjem na stijenku zbog

poremećene hemodinamike distalno od stenoze ili upalom koja je posljedica infekcije. Također, zbog lošije kvalitete vezivnog tkiva stijenke aorte, do njenog aneurizmatkog proširenja dolazi u naslijeđnim poremećajima vezivnog tkiva kao što su Marphanov, Ehlers-Danlosov i Behçetov sindrom. Referirajući se na početnu rečenicu ovog ulomka, spomenuti čimbenici patogeneze biti će detaljnije opisani u podulomcima koji slijede(11).

6.1. Matriksne metaloproteinaze (MMP)

Znajući da proces nastanka ide susljedno počevši od faktora rizika povezanih s inicijacijom proteolitičke razgradnje elastina i kolagena koje slijede promjena ekspresije kontraktilnih proteina u stanicama glatkog mišićja i razgradnja izvanstaničnog matriksa što na kraju završava upalnom progresijom i rupturom s neoangiogenezom, možemo zaključiti da su MMP jedan od najranijih i najvažnijih faktora nastanka aneurizmatkog procesa. Istraživanja su pokazala da aktivnost MMP i serinskih proteaza usko korelira s destrukcijom ekstracelularnog matriksa. Regulacija aktivnosti endogenih peptidaza i proteinaza obično se odvija putem endogenih inhibitora kao što su α -makroglobulin, α 1-antitripsin i tkivnog inhibitora metaloproteinaza. Inicijalni događaj degeneracije stijenke aorte je dakle disbalans između koncentracije proteinaza i inhibitora proteinaza koji može nastati, ili zbog pretjerane ekspresije proteinaza, ili manjka inhibitora istih. Metaloproteinaze čija je povećana koncentracija povezana s patogenezom aneurizmatске promijene stijenke aorte su MMP-1, MMP-2, MMP-3, MMP-7, MMP-9 i MMP-12. MMP-2, još nazvana i gelatinaza-A te MMP-9 nazvana gelatinaza-B su nađene u višim koncentracijama unutar medije aneurizmatски promijenjene aorte te na površini oštećenih elastičnih vlakana što ih čvrsto povezuje s nastankom degeneracije i čini predmetom istraživanja za potencijalnu prevenciju nastanka degeneracije medije. Postojanje MMP-2 pripisuje se rezidentnim mezenhimalnim stanicama stijenke aorte i njihovoj prekomjernoj ekspresiji iste, dok se MMP-9 povezuje s

makrofagima. Povezanost povećane ekspresije endogenih proteinaza s degradacijom ekstracelularnog matriksa dokazana je i na genskoj razini pomoću animalnih modela u kojima je dokazana „up“ regulacija mRNA koja kodira gradivne jedinice za MMP-1, MMP-3 i MMP-9 te pojačana ekspresija cisteinskih proteaza katepsina D, H, K i S. Osim genetičara, u istraživanju na animalnim modelima sudjelovali su i patolozi koji su imunohistokemijskim metodama dokazali povećanu ekspresiju MMP-1, MMP-2, MMP-3, MMP-7, MMP-9 i MMP-12 u područjima AAA s većim brojem makrofaga unutar stijenke. Također, novija saznanja iz svijeta proteomike povezuju povećanu razinu MMP-12 s većim udjelom kolagena tipa XII koji je indikator kroničnom izlaganju stijenke aorte visokom tlaku. Osim kolagena tipa XII, povišen MMP-12 se još povezuje s postojanjem aortnog proteina sličnog karboksipeptidazi (ACLP) koji se smatra regulatorom fibroze. Fibronektin, koji se akumulira u oštećenom tkivu je isto tako prisutan. Tenascin je pokazatelj funkcije makrofaga te se također može povezati s MMP-12 te na kraju dva spoja koja sudjeluju u staničnoj adheziji trombospondin 2 i periostin su pokazala također određenu razinu korelacije s razinama MMP-12. Osim povećanja ekspresije tvari koje razgrađuju ekstracelularni matriks, u stijenci aorte s degenerativnim procesom primjećena je i slaba ekspresija glikoproteina čija je uloga povezivanja tvari ekstracelularnog matriksa kao što su hijaluronska kiselina, proteoglikani, perlekan, agrekan i versican(4,11).

Tablica 5. Dosad poznate matriksne metaloproteinaze i njihova funkcija(4).

MMP	Funkcija
MMP-1	Kolagenaza
MMP-2	Cijepanje elastina i kolagena tipa IV
MMP-3	Aktivacija pro-MMPaza i kolagenoliza
MMP-8	Kolagenaza
MMP-9	Cijepanje elastina, kolagena tipa I i IV i fibrinogena
MMP-12	Vežanje na elastična vlakna
MMP-13	Kolagenaza

6.2. ADAM

Disintegrin i metaloproteinaza ili skraćeno ADAM je prokolagenska N-proteinaza koja ima ulogu skraćivanja molekule prokolagena i time stabilizacije njene konformacije i funkcije(16). Proizvodnja ADAM-a u zdravoj aorti je funkcija glatkog mišićja. Povezanost ADAM-a i glatkog mišićja ima ulogu u kvantifikaciji glatkog mišićja u aorti, pa tako na temelju ekspresije ADAM-e 10, 12, 15 i 17 možemo zaključiti o stanju mišićnice aorte bez da nam se rezultati preklapaju s metaloproteinazama povezanim s makrofagima i drugim upalnim stanicama. In vivo, uloga ADAM-a je vrlo kompleksna zbog sudjelovanja u procesima kao što su proteoliza, adhezija stanica, aktivacija enzima, migracija stanica, angiogenezi, a zbog nabrojanih procesa, smatra se da ulogu ima i u patogenezi AAA. Unutar stijenke aorte uz ADAM-a nađene su tvari nazvana TIMP-1 i TIMP-2 čija je uloga inhibicija metaloproteaza što uključuje i inhibiciju djelovanja ADAM-a. Kako se djelovanje TIMP-a suprotstavlja djelovanju ADAM-a tako u stijenci aorte u kojoj je započeta aneurizmatična promijena osim povišenih razina ADAM-a nalazimo i molekule TIMP-1

i TIMP-3, a TIMP-3 molekula je još značajna jer joj se ekspresija odnosi proporcionalno s aktivnošću ADAM-a(11).

6.3. Angiogeneza

Napredovanjem razvoja AAA primijetio se i sve intenzivniji proces neoangiogeneze unutar degenerativno promijenjenog dijela aorte što daje naslutiti da je i taj proces jedan od ključnih faktora u nastanku AAA. Angiogeneza je u ljudskom organizmu regulirana putem molekule efrina-B1 i njenog kompatibilnog receptora EphB2, a sam učinak vezivanja ligand-receptor ispoljava se u vidu regulacije adhezije i migracije stanica. Razlika signaliranja citokinima i kemokinima u odnosu na signaliranje putem efrina je u tome što efrin nije topljiva molekula i njegovo djelovanje je ograničeno samo na stanicu na kojoj se nalazi njegov receptor te susjednu stanicu putem interakcije sa istom. Nadalje, za efrin i EphB2 se može reći da moduliraju stanične reakcije pokrenute djelovanjem citokina i kemokina na makrofage, T-limfocite i endotelne stanice. Imunohistološkim pregledom stijenke AAA otkrivena je povećana ekspresija efrina-B1 i EphB2 receptora na makrofagima, T-limfocitima i endotelnim stanicama što potkrepljuje informacije u prethodnim rečenicama(11).

6.4. Mastociti

Mastociti su tkivne stanice koje se stvaraju u koštanoj srži, a zatim putem krvi dolaze do ciljnog položaja u vezivnom tkivu. Unutar stijenke aorte mastociti su smješteni u mediji i adventiciji, a razlog što su uvršteni unutar ovog poglavlja je njihova uloga u patogenezi aneurizmatске promjene aorte. In vivo, mastociti sudjeluju u procesima kao što su aktivacija metaloproteinaza, aktivacija RAAS, imaju ulogu u apoptozi stanica glatkih mišića te oslobađaju proteolitičke enzime. Sudjelovanje u spomenutim procesima potpomažu im tvari koje se oslobađaju iz granula koje se

nalaze unutar samih mastocita. Spomenute tvari su triptaza, kimaza, karboksipeptidaza A, katepsin G, TNF- α , TGF- β , VEGF, bFGF i razni kemokini . Usporedbom stijenske aneurizmatički promijenjene aorte sa stijenkom samo aterosklerotički promijenjene aorte dobio se uvid da se mastociti nalaze u većem broju unutar aneurizmatički promijenjene aorte što potvrđuje tezu o sudjelovanju u procesima navedenima na početku podulomka. Osim samo povećanog broja, uočio se i proporcionalni odnos broja mastocita i veličine aneurizme aorte što ih čini sličnima T-limfocitima i makrofagima. Kemokini, osim iz samih mastocita, mogu biti podrijetla ostalih stanica i u toj skupini izdvaja se SCF kemokin koji ima ulogu u usmjeravanju i diferencijaciji mastocita. Značajan doprinos mastocita u nastanku aneurizme dokazan je na životinjskim modelima miševa i štakora kojima manjka SCF ili njegov receptor c-kit zbog čijeg manjka nakon ubrizgavanja CaCl₂ ili elastaze ne dolazi do nastanka AAA. Nadalje, spoj koji se dovodi u usku vezu s mastocitima je adrenomedulin koji je izoliran iz ljudskog feokromocitoma te je dokazano da inhibira diferencijaciju miofibroblasta i sintezu kolagena te također stimulira MMP-2 aktivnost. Značajan dokaz za patogenetsku ulogu prethodno spomenutog spoja u formiranju aneurizme je nalaz većeg broja mastocita u vanjskoj mediji i adventiciji stijenske aorte u usporedbi sa stijenkom aterosklerotički promijenjene stijenske aorte. Prethodna konstatacija dovodi u svezu adrenomedulin i anti-fibrotički učinak tog spoja otpuštenog iz mastocita što sugerira njegovu ulogu u modeliranju ekstracelularnog matriksa, a samim time i nastanku aneurizme abdominalne aorte(11).

6.5. Citokini

Podatci dobiveni komparacijom kvantitativnih odnosa proteina i molekula unutar bioptički dobivenih uzoraka AAA i sa kontrolnih kadavera ukazuju na razliku ekspresije između te dvije skupine. Signifikantna razlika ekspresije nađena je kod proinflamatornih citokina IL-1 α , IL-1 β , TNF- α and TNF- β , onkostatina M, i IL-6, kemokina ENA-78, GRO, IL-8, MCP-1, MCP-2,

RANTES citokina, protuupalnih citokina IL-10 i IL-13, čimbenicima rasta VEGF, angiogenina, G-CSF, EGF, SCF, leptina, IL-3, IL-7 te trombopoetina. Od svih navedenih citokina i čimbenika rasta izdvaja se IL-6 zbog dokazane uzročno posljedične veze između njegovih visokih koncentracija u krvi i nastanka AAA(4,11).

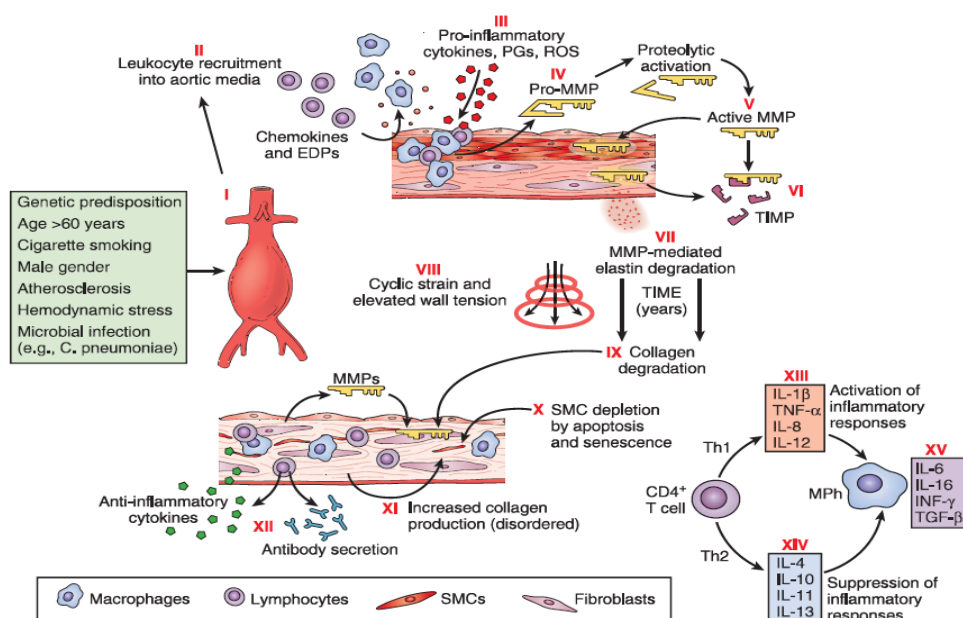
6.6. COX-2

Kod mišjeg modela, ekspresija ciklooksigenaze 2 nađena je u većoj mjeri unutar glatkog mišićja medije aorte. Uloga COX-2 u patogenezi AAA dokazana je pokusom kronične infuzije angiotenzina 2 koji na modelu bez prethodno primljenih preventivnih doza COX-2 inhibitora izaziva AAA. Potonji proces inaktivacije COX-2 ima učinak u sprječavanju aneurizme aorte zbog smanjenja makrofagima inducirane upale koju COX-2 značajno aktivira. Znajući da su makrofagi i glatke mišićne stanice blisko povezane sa ekspresijom MMP-2 enzima, logično je da inhibicija COX-2 dovodi i do smanjenja MMP-2 enzima koji je u prethodnom tekstu naveden kao ključni čimbenik patogeneze AAA. Raniji korak sudjelovanja COX-2 u patogenezi nastanka AAA je dokazana povezanost COX-2 i slabije diferencijacije glatkih mišićnih stanica što se uočava njihovom povećanom proizvodnjom hijaluronske kiseline i promjenjivom ekspresijom α -aktina. Zaključno, prethodnim konstantacijama uvidjelo se na koji način COX-2 inhibitori sprječavaju nastanak AAA, a to je očuvanje diferenciranosti glatkih mišićnih stanica što se na modelima miševa dokazalo smanjenom razinom hijaluronske kiseline i normalnom ekspresijom α -aktina u bioptiranom uzorku stijenke abdominalne aorte(11).

6.7. Makrofagi

Već spomenuta infuzija angiotenzina II u pokusus nastanka AAA na modelu miša inducira patohistološke promjene u vidu proteolitičke degeneracije elastina i kolagena što naposljetku

dovodi do nakupljanja upalnih stanica kao što su makrofagi i mononuklearni limfociti. Na mikroskopskoj razini vidi se infiltracija medije i adventicije makrofagima što je i dokazano imunohistokemijski ciljanjem molekule CD68. Jednom unutar tkiva, makrofagi produciraju leukotrijene, proupalne citokine, kemokine, prostaglandine, imunoglobuline, proteaze što izaziva degradaciju stijenke i apoptozu glatkih mišićnih stanica. Mikroskopskom i imunološkom pretragom infiltrata stijenke abdominalne aorte otkrila se spomenuta infiltracija proupalnih stanica te su se također izolirala IgG protutijela na proteine ekstracelularnog matriksa što sugerira i autoimunu komponentu nastanka AAA. Osim podržavanja upale, makrofagi su stanice koje su odgovorne za potenciranje neovaskularizacije putem ekspresije spojeva katepsina L i VEGF-a(11).



Slika 7. Shematski prikaz patofizioloških procesa u nastanku AAA(4).

Svi prethodno spomenuti čimbenici patogeneze AAA mogu se sažeti unutar gornje ilustracije. Na ilustraciji vidimo iniciranje nastanka AAA oštećenjem stijenke te izlaganjem rizičnim faktorima. Jednom nastalo oštećenje privlači leukocite unutar medije aorte koji izlučuju proupalne citokine, podržavaju upalu i stvaraju proenzimsku verziju metaloproteinaza koje se aktiviraju unutar

ekstracelularnog matriksa. Na ilustraciji je vidljiv i spomenuti TIMP koji neutralizira djelovanje metaloproteinaza, no ipak, kod jake upale, metaloproteinaze prevladaju inhibicijski učinak i izazivaju degradaciju strukturalnih proteina. Nadalje, tokom godina dolazi do degradacije elastina i povećanja napetosti stijenke aorte što rezultira progresivnom dilatacijom iste. Osim elastina, degradaciji podliježe i kolagen koji zajedno s apoptozom glatkih mišićnih stanica pridonosi nestabilnosti stijenke. Spomenuti autoimuni proces na ilustraciji je vidljiv u vidu infiltracije stijenke T i B limfocitima, plazma stanicama, dendritičkim stanicama i imunoglobulinima što ide u prilog postojanju obje vrste imunološkog odgovora, humoralnog i staničnog. Posljedna stavka ilustracije smještena je u donjem desnom kutu, a ilustrira odnos proupalnih i protuupalnih citokina čija prevaga odlučuje o brzini nastanka i dijametru aneurizme(4).

7. Klinička slika

Kada govorimo o kliničkoj prezentaciji i simptomatologiji AAA, najčešće se radi podjela na simptomatske i asimptomatske aneurizme aorte. Dijagnostički, patognomoničnost simptoma dobivenih anamnestički i kliničkim pregledom može predstavljati problem pri izoliranju dijagnoze AAA od ostalih mogućih diferencijalnodijagnostičkih mogućnosti(8).

7.1. Simptomi

Općenito, AAA se smatra bolešću starije dobi, ali mogu se naći i kod bolesnika mlađih od 50 godina. Osnovna razlika AAA kod pacijenata koji su mlađi od 50 godina je ta da je kod njih nastanak aneurizme povezan s genetski nasljeđenom predispozicijom nakon čega nastane simptomatska aneurizma koja je u prosjeku 1 cm veća nego kod pacijenata starijih od 50 godina. Također, razlika u dobi pacijenata može ići u prilog lokaciji aneurizme. Tako se kod mlađih pacijenata aneurizma nalazi proksimalnije, točnije, u 46% otkrivenih slučajeva lokacija je

jukstarenalno, dok je kod starijih od 50 godina ta lokacija zastupljena u samo 18% slučajeva. Osim lokacije, rani nastanak aneurizme često se povezuje sa životnim navikama i to najviše pušenjem. Praksa pokazuje da su asimptomatske aneurizme aorte tri puta češće od onih sa simptomima. Osim prema postojanju simptoma, distinkcija između simptomatske od asimptomatskih aneurizmi je u postupanju nakon postavljanja dijagnoze istih. Otkrivena simptomatska AAA je indikacija za provedbu operativnog zahvata, dok se asimptomatska AAA obrađuje prema algoritmu te se bolesnik podliježe operativnom zahvatu nakon detaljne pripreme. Obzirom da su asimptomatske aneurizme gotovo neprimjetne za bolesnika, način njihova otkrivanja je provedba probira kod muškaraca starijih od 60 godina i žena starijih od 65 godina. Način probira za aneurizmu torakalne i torakoabdominalne aorte je pregled rendgenograma napravljenog u dva smjera, a ako se želi napraviti probir za AAA tada se radi ultrazvučni pregled abdomena(4). Pravilna dijagnostika TAA i TAAA nemoguća je bez poznavanja varijabilnosti simptoma istih, a oni uključuju postojanje retrosternalne boli, suhi kašalj zbog kompresije bronha, hemoptiza, promuklost izazvanu malfunkcijom n. recurrensa, pomak jednjaka izaziva disfagiju, pritisak u prsima, osjet pulzacije u vratu, pritiskom sužena lijeva a. subclavia se primjećuje hladnom i slabijom lijevom rukom na kojoj se slabo ili uopće ne palpira puls na a. radialis, sistolički tlak također može biti niži na lijevoj nego na desnoj ruci i naposljetku, pritisak aneurizme na kralješnicu se odražava kao bolnost torakalnog dijela kralješnice. Distalnijim nastankom aneurizme javljaju se simptomi karakteristični za TAAA i AAA. Potonji su retroperitonealna bol, pritisak na kralješnicu izaziva bol u lumbalnom dijelu kralješnice, bol pri palpaciji abdomena, hladnoća i slabost nogu izazvana akutnom ili kroničnom okuzijom ilijačnih arterija, otkinuće tromba nastalog zbog turbulentnog toka krvi kroz aneurizmu stvara emboluse koji okludiraju distalne arterije stopala i u kliničkoj slici nalikuju gljivičnim infekcijama stopala. Nadalje, još se može javiti osjećaj pritiska u abdomenu,

refluks i mučnina zbog pritiska duodenuma, hidronefroza bubrega zbog kompresije uretera, edemi i težina nogu pritiskom aneurizme na v. cavu inferior ili vv. Iliacae communes i na kraju, ukoliko postoji dodir aneurizme i crijeva javljaju se adhezije koje tada stvaraju kliničku sliku i znakove subileusa i ileusa(8).

7.2. Diferencijalna dijagnoza

Kada je govor o mogućem preklapanju kliničke slike AAA s drugim medicinskim stanjima, najprije je bitno napraviti podjelu ovisno o tome radi li se o hemodinamski stabilnoj ili nestabilnoj kliničkoj slici AAA. Kod stabilne AAA diferencijalna dijagnoza obuhvaća opstrukciju crijeva, gastritis, crijevnu ishemiju, muskuloskeletnu bol, pijelonefritis i pankreatitis. Nestabilno hemodinamsko stanje obuhvaća ozbiljnije i hitnije dijagnoze kao što su perforirani visceralni organi slijepo crijevo, želudac i dvanaesnik, žučni mjehur, divertikul debelog crijeva te tromboembolijske incidente u vidu infarkta miokarda i plućne embolije(17).

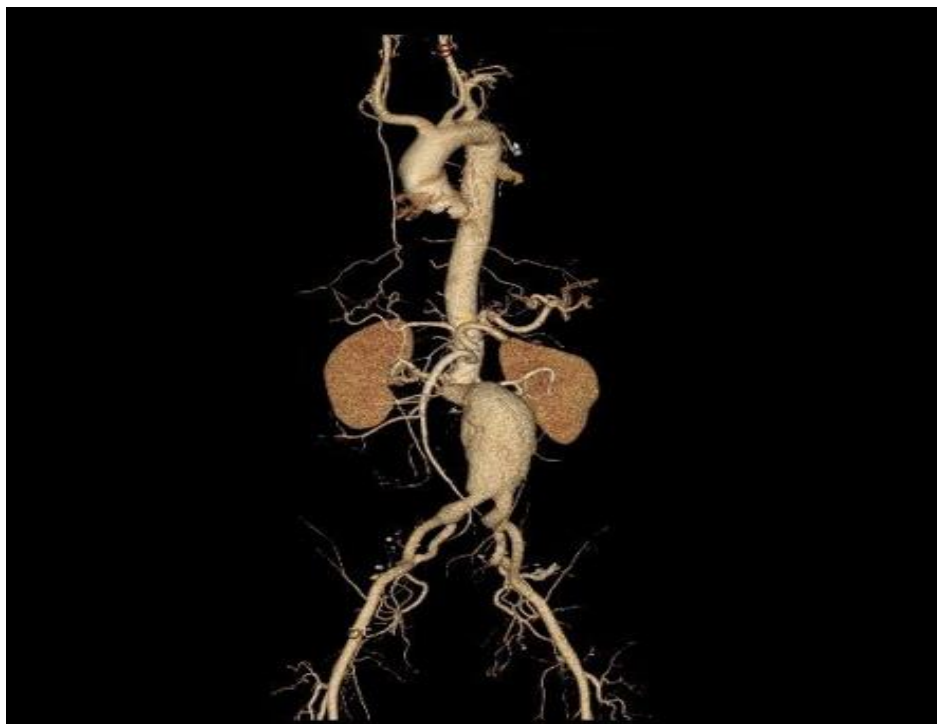
8. Dijagnostički algoritam

8.1. Fizikalni pregled

Mogućnost prepoznavanja AAA tijekom ovog pregleda ovisi, ne samo o iskustvu liječnika već i o veličini AAA te o ITM pacijenta. Statistički podatci govore o korelaciji veličine AAA i dijagnostičkoj osjetljivosti fizikalnog pregleda. Naime, aneurizme veličine od 3 do 3.9 cm su dijagnosticirane u 29% slučajeva, od 4 do 4.9 cm u 50% te one veličine 5 cm i više dijagnosticirajuse u 75% slučajeva. Lažno pozitivni nalazi kod mršavih pacijenat i hipertoničara degradiraju specifičnost, a dijagnoze aneurizmi većih od 3.5 cm od samo 15%, osjetljivost ove metode pa se većina AAA dijagnosticira slučajnim ili probirnim slikovnim metodama(4).

8.2. Slikovne metode

Slikovne metode koje se koriste prilikom dijagnostike i preoperativne procjene su redom ultrazvuk, CTA, 3D-CT i MRI. Dijagnostika ultrazvukom vrši se u B-modu u kojem se vizualizira dvodimenzionalni transverzalni prikaz abdominalne aorte. Prednosti ove metode su niski troškovi, neinvazivnost i dostupnost, što je na kraju i razlog zašto je ultrazvuk metoda izbora za probir pacijenata s AAA. Manjkavost ultrazvuka je subjektivnost interpretacije rezultata i greška u procjeni dijametra aorte od 2 do 4 mm što ga u tom segmentu čini lošijom metodom od CT-a. Spomenuta CTA je skuplja i invazivnija metoda koja uključuje izlaganje pacijenta zračenju ali daje bolji i precizniji uvid u dijametar aneurizme. Osim preciznijeg određivanja dijametra, prednosti CTA metode su i dijagnostika rupture, planiranje endovaskularnog liječenja te vizualizacija proksimalne i distalne distribucije aneurizme. MRI tj. angiografsko snimanje pomoću MR uređaja koje nema zračenja je daleko manje zastupljeno u dijagnostici AAA od CTA zbog veće cijene i slabije dostupnosti. Kad govorimo o preoperativnoj procjeni i tu se MR pokazao lošija metoda zbog slabog prikaza kalcificiranih plakova, slabije prostorne rezolucije i nezanemarivog osjećaja klaustrofobije. Indikacija koja MR čini metodom izbora je alergijska reakcija na radioaktivni kontrast(4,8).



Slika 8. CT koronalni prikaz nerupturirane infrarenalne aneurizme(18).

8.3. Probir

Zbog izostanka simptoma, asimptomatske aneurizme se često otkrivaju kad već dođe do rupture, stoga probirni program u skupini visoko rizičnih osoba ima itekakve koristi. Ciljani ultrazvučni probiri su se pokazali kao odlični zbog zabilježenog smanjenja smrtnosti uzrokovane samim postojanjem aneurizme te također smanjenjem smrtnosti uzrokovane ostalim patologijama. Skupina ljudi na kojoj se vrši probir može se razlikovati od države do države, ali neka osnovna grupacija su muškarci od 65 do 75 godina koji su bili pušači te također muškarci istih godina koji nisu pušili ali je liječnik utvrdio neke druge rizične faktore za nastanak AAA poput obiteljske pojavnosti, koronarne bolesti srca, visokog kolesterola, KOPB. Tablica koja slijedi također sadržava i skupine pacijenata kod kojih probir nije indiciran ili je utvrđeno da je neisplativ ako se uzme u obzir rizik od nastanka aneurizme i ekonomski trošak probira, a to su osobe s učinjenom

slikovnom dijagnostikom abdomena unutar 5 godina, osobe s dubokom venskom trombozom, pacijenti s dijabetesom melitusom, crna rasa i ženski spol. Pod upitnikom je ima li koristi vršiti probir kod žena u dobi od 65 do 75 godina koje su konzumirale duhanske proizvode pa ta odluka ostaje na liječničkoj samoinicijativi. Prednosti koje probir donosi zdravstvenom sustavu su brojne. Ranim otkrivanjem aneurizme dio pacijenata se pomiče iz skupine koja će biti zaprimljena na hitni prijem u skupinu s elektivnim zahvatom. Znajući da elektivni zahvat obuhvaća potpunu pripremu pacijenta, uzimajući u obzir sve njegove komorbiditete i morfološke specifičnosti aorte, možemo zaključiti da probir otvara mogućnosti za individualni pristup pacijentu i odabir najbolje strategije liječenja AAA. Osim individualnog benefita, probir se odražava i na strategiju čitavog zdravstvenog sustava neke države, na način da ako znamo prosječan broj slučajeva AAA na nekom području, tada možemo planirati optimalan broj zdravstvenih djelatnika za elektivno liječenje tih pacijenata što smanjuje opterećenost objedinjenih hitnih bolničkih prijema(4,19).

Tablica 6. Neovisni faktori rizika za pronalazak AAA tokom ultrazvučnog probira(4).

Faktor rizika	Izgledi UZV pronalaska AAA tokom probira
POVEĆAN RIZIK	
Povijest pušenja	5.1
Slučajevi AAA u obitelji	1.9
Starija dob (interval od 7 godina)	1.7
Koronarna bolest srca	1.5
Visok kolesterol	1.4
KOPB	1.2
Visina (interval od 7 cm)	1.2
SMANJEN RIZIK	
Slikovni prikaz abdomena unutar 5 godina	0.8
Duboka venska tromboza	0.7
Dijabetes melitus	0.5
Crna rasa	0.5
Ženski spol	0.2

9. Prijeoperacijska priprema

Zbog ozbiljnosti operacije i mogućih intraoperativnih komplikacija, prijeoperacijska priprema je vrlo važna. Visoka učestalost bolesti i rizik rupture koji varira ovisno o veličini i brzini nastanka aneurizme utječu na to da je potrebna detaljna procijena opravdanosti operativnog liječenja. Osnovna načela koja se uzimaju u obzir pri odluci o izvođenju operativnog zahvata su refraktornost aneurizme na farmakološku terapiju, visok rizik rupture sa smrtnim ishodom, ekonomska isplativost elektivnog zahvata nad farmakološkim zbrinjavanjem rupture, niska perioperativna smrtnost elektivnog zahvata od 5% do 8%, mogućnost provođenja endovaskularne operativne metode, konstantan napredak vaskularne kirurgije skupa s anestezijom što je dovelo do

skraćenja trajanja same operacije. Prijeoperacijsku pripremu može se proizvoljno podijeliti na pet cjelina. Prikupljanjem dijagnostičkih podataka o izgledu fiziološkog i patološkog dijela aorte dobiva se anatomsko-morfološka slika aorte. Poznavanje ostalih komorbiditeta pacijenta bitno je za prognoziranje bolesti i sigurnu operaciju, a operacija nije uvijek potrebna niti izvediva pa je prije iste potrebno vidjeti u koju skupinu indikacija pacijent spada i postoje li neke kontraindikacije. Također, u ovom ulomku će biti navedeni postupci generalne pripreme koji nisu specificirani isključivo za operaciju aneurizme već ih nalazimo i kod priprema za druge operacije. Posljednje, zbog moguće intraoperativne i postoperativne komplikacije u vidu ruptur aorte, potrebno je napraviti procjenu mogućeg neželjenog ishoda(4,8).

9.1. Anatomsko-morfološka slika

Dijagnostičkim slikovnim pretragama liječnik saznaje informacije koje su važne za odabir terapije i tijekom same operacije. Ono što se na prikazu aorte gleda je vanjski promjer aneurizme, zahvaćenost aorte aneurizmatikom promjenom, simetričnost aneurizme, izgled stijenke, lokacija aneurizme i izgled prelaska zdravog dijela aorte u aneurizmatički promjenjeni dio. Nadalje, bitan je anatomski odnos AA i okolnih struktura te očuvanost izlazišta arterija. Kako je područje aneurizme mjesto turbulentnog toka krvi ono je pogodno za nastanak tromba i disekcije stijenke pa se na snimkama obraća pozornost i na taj segment koji može sezati i u ilijačne arterije. Oštećenjem stijenke može doći do ektravazacije koja se na snimkama vidi u obliku nakupljenog tekućeg sadržaja ili zraka u blizini AA(8).

9.2. Komorbiditeti

Uplićući se u patogenezu nastanka i razvoja AAA kao i u uspješnost operativnog zahvata, procjena komorbiditeta nužan je korak u preoperativnoj procjeni. Procjena uključuje pretragu na krvni tlak

veći od 150 mmHg zbog povezanosti s većom incidencijom rupture, kreatinin veći od 1.8 mg/dl, KOPB, ishemičnu bolest srca, zatajenje srca s e젝cijskom frakcijom manjom od 50%, srčane aritmije i pušački staž. Osim prije navedenih, bitna je i procjena vaskularnih putova u vidu provjere stanja cerebralnih i perifernih žila, ponajprije zbog pronalaska okluzivnih bolesti koje su povezane s većim operativnim rizikom. Naposljetku, prije operacije potrebno je tragati za bolestima gastrointestinalnog sustava poput upala i malignoma čija istodobna sanacija s AAA povećava rizik operativnog zahvata 2.5 puta(8).

9.3. Indikacije za operaciju

Potreba za operacijom nije uvijek ista, a ovisi o brojnim čimbenicima kao što su stanje pacijenta, očuvanost stijenke, izgled i veličina aneurizme, ostali komorbiditeti, individualnost organizma, kompatibilnost s anestezijom i drugi. Navedeni čimbenici sistematizirani su te povezani s odgovarajućim stupnjem hitnosti i mogućnosti operacije što je dovelo do podjele potrebe za operativnim zahvatom AAA u četiri stupnja indiciranosti. Najhitniji stupanj potrebe za operacijom su takozvane vitalne indikacije u koje ubrajamo stanja rupturirane AAA, zadržane ruptore i AAA sa simptomima koji ukazuju na skoriju rupturu. Slijede apsolutne indikacije koje označuju stanja koja se ne mogu konzervativno tretirati i kod kojih je operacija nužna, ali bez urgentnosti kao što je slučaj kod vitalnih indikacija. Apsolutne indikacije uključuju dijametar AAA veći od 5 cm, razdvajanje stijenke i tromba aneurizme, asimetričnu AAA sa ili bez neravnomjernog pritiska krvi na stijenku aneurizmatski promjenjene aorte, povećanje AAA za pola centimetra na CT-u unutar 6 mjeseci, lokalizirano ispupčenje zida aneurizme, dodir stijenke aneurizme sa kralježnicom i upalne promjene na tom mjestu, AAA sa izostankom formiranja intraluminalnog tromba koji odgađa oštećenje stijenke pritiskom krvi i povijest rupturirane aneurizme u obitelji. Kada je operacija AAA relativno indicirana tada se smatra da će u budućnosti biti potrebe za njom, ali za

sada postoji veći intraoperativni rizik no što je rizik rupture. Relativna indikacija za operaciju su AAA bez simptoma s komorbiditetima koji čine operativni zahvat rizičnijim te asimptomatske AAA koje su dijametra manjeg od 5 cm. Nekada, operacija nije opcija nego je i kontraindicirana, a stanja koja ubrajamo u tu skupinu su moribundan pacijent, ireverzibilno oštećenje mozga, septičko stanje refraktorno na terapiju, kompliciran pristup aneurizmi te sam negativan pristup pacijenta prema izvođenju zahvata(8).

9.4. Generalna priprema

Kao i prije svake operacije, izvode se opći dijagnostički algoritmi za provjeru organskih sustava. Dijagnostički postupci koji se izvode su rendgenogram pluća i srca u dva smjera, procjena funkcije pluća i acidobazni status krvi, transtorakalni ultrazvuk srca, holter tlaka, elektrokardiogram srca, koronarografija kod prisutne ishemične bolesti srca, biokemijski nalazi krvi i mokraće, doppler ultrazvuk bubrega kod prisutnih abnormalnih vrijednosti uree, kreatinina i kalija te doppler ultrazvuk karotida uz evaluacija kardiologa. Finalno, anesteziolog daje svoje viđenje o stanju pacijenta te odobrava ili zaustavlja provedbu operativnog zahvata(8).

9.5. Procjena rizika rupture

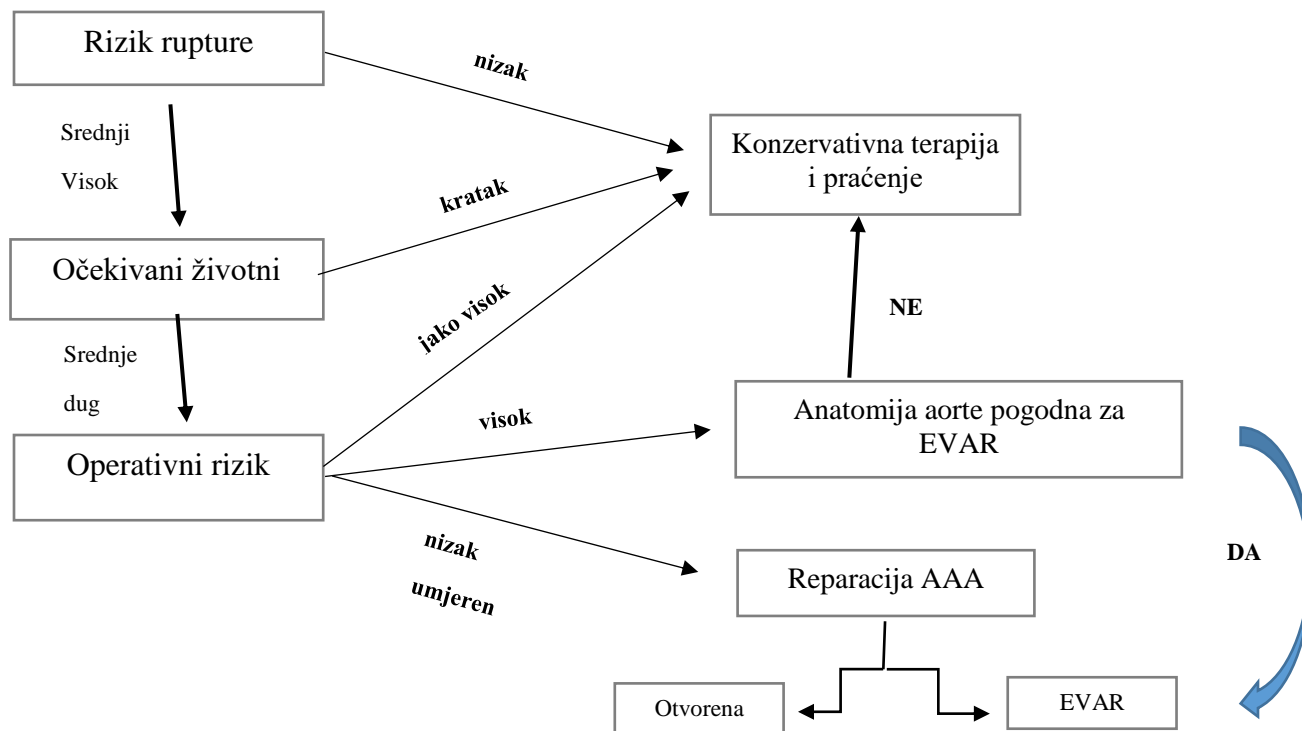
Kada se dijagnosticira AAA, prvi korak je određivanje rizika rupture kako bi se otklonila mogućnost iznenadne smrti. Iako postoji prediktivni rizik rupture AAA unutar 12 mjeseci povezan s dijametrom AAA, do danas nije otkrivena precizna poveznica između te dvije vrijednosti zbog logičnog podvrganja pacijenata operaciji prije same rupture. Cilj suvremenih istraživanja je dobiti spomenuti precizan omjer dijametra i rizika rupture te zajedno s operativnim rizikom procijeniti točno vrijeme kada bi operativni zahvat bio prihvatljiviji od konzervativnog liječenja. Osim samog dijametra, bitna je brzina rasta aneurizme zbog spoznaje da 41% pacijenata kod kojih operativni

zahvat nije bio indiciran, već za 2.5 godine trebaju neki vid operacije. Odnos dijametra AAA i rizika rupture izraženog u postocima prikazan je u slci ispod teksta.

Promjer AAA-rizik rupture (%)	< 5 cm	<10%
	5–7 cm	39%
	7–10 cm	46%
	> 7 cm	65%
Promjer AAA-godišnji rizik rupture (%)	6 cm	10%
	6,5 cm	20%
	7,5 cm	30%

Slika 9. Odnos rizika rupture i dijametra AAA (8).

10. Liječenje



Slika 10. Algoritam donošenja odluke o liječenju AAA (4).

Algoritam na prethodnoj stranici shematski pokazuje način odabira liječenja AAA. Najprije se učini prijeoperacijska priprema o kojoj je bilo riječi u prethodnom poglavlju. Prijeoperacijska priprema je u algoritmu sažeta na procjenu rizika rupture, očekivanog trajanja života i procjenu operativnog rizika. Ukoliko prijeoperacijska priprema pokaže da je rizik rupture nizak, da pacijentovo stanje nagovještava skorbu smrt i da je rizik operacije visok, tada se liječnik odlučuje na konzervativne metode liječenja i redovno praćenje veličine i stanja AAA. Nadalje, ukoliko je rizik rupture umjeren ili visok, a očekivano trajanje života srednje dugo, metoda izbora je operacija. Ovisno o operacijskom riziku, prema smjernicama, odabire se odgovarajuća metoda popravka zahvaćenog segmenta aorte. Visoki operacijski rizik sugerira operateru EVAR metodu, no za istu je potrebna anatomska predispozicija poput dovoljno dugačkog vrata aneurizme te ako ista nije zadovoljena pacijentu se preporuča konzervativna metoda liječenja sa praćenjem razvoja aneurizme. Posljednja mogućnost je da pacijent ima procijenjen nizak operacijski rizik koji omogućuje odabir ili otvorene rekonstrukcije ili EVAR metode(4).

10.1. Konzervativno

Često se zbog jednosmjernog kirurškog pogleda na pacijenta s AAA zanemaruje ovaj vid terapije koji uključuje prestanak pušenja, redovitu tjelovježbu i farmakoterapijski pristup. Spoznajom da pušenje uvelike pospešuje nastanak i progresiju AAA logično je zaključiti da se prestankom može primarno prevenirati ova bolest, no potrebno je osvijestiti dobrobit prestanka pušenja i nakon što je pacijentu dijagnosticirana aneurizma. Naime, istraživanja su dokazala da prestanak pušenja 4 do 6 tjedana prije kirurškog zbrinjavanja AAA pospešuje plućnu funkciju što smanjuje mogućnost postoperativnih komplikacija i duljinu boravka u bolnici. Drugi, pomalo zanemaren način prevencije nastanka i progresije degenerativnog procesa aorte je redovna tjelovježba, a dokaz da njen izostanak utječe na nastanak aneurizme je veća incidencija AAA kod bolesnika s amputiranim

potkoljenicama ili oštećenjem leđne moždine. Zadnja mogućnost konzervativnijeg liječenja AAA je korištenje farmakoterapije. Lijekovi koji se propisuju pacijetima s AAA su beta blokatori, statini, antitrombocitni lijekovi poput acetilsalicilne kiseline te ACE inhibitori ili ARB-ovi. Spomenuti lijekovi su se prije smatrali kao terapija koja usporava rast malih AAA, no novija istraživanja su pokazala da ta indikacija nema učinka već da se njihova korisnost očituje spriječavanjem kardiovaskularnih bolesti čija je etiologija gotovo istoznačna s etiologijom AAA pa tako produžuju očekivani životni vijek pacijenata s AAA i smanjuju perioperativne komplikacije. Važno je napomenuti dostignuće novih randomiziranih prospektivnih istraživanja koja su dokazala sporiji rast malih AAA nakon korištenja doksiciklina. Pozitivan učinak ovog lijeka se ne pripisuje njegovom antibiotskom djelovanju, iako se u većini AAA može dokazati *Chlamydia pneumoniae*, već supresiji ekspresije tkivnih metaloproteinaza u stijenci aorte(4).

10.2. Invazivno

Invazivni način terapije AAA uključuje dvije operativne tehnike, prva, invazivnija je otvorena rekonstrukcija, a druga, manje invazivna naziva se EVAR ili endovaskularna kirurgija aneurizme aorte. Unutar prve tehnike mogu se izdvojiti dva najčešće korištena pristupa, a to su transperitonealni i retroperitonealni, dok se tu još može spomenuti minimalno invazivna direktna kirurgija aorte tj. MIDAS koja uključuje laparoskopsku kirurgiju, minilaparotomiju i MIDAS uz pomoć elastičnog prstena(8). Istraživanja su pokazala da, tek kada AAA dostigne 5.0 do 5.5 cm ili kada naraste za 0.5 cm u 6 mjeseci, tek tada postaje indikacija za operaciju, a pošto se danas nalazimo u eri endovaskularne kirurgije, otvorena rekonstrukcija je rezervirana za one pacijente kod kojih je EVAR kontraindiciran. Neki od slučajeva kada je EVAR kontraindiciran su kratak, anguliran vrat aorte koji je predilekcijsko mjesto za nastanak tromba punog kalcifikata, sužena i kalcificirana bifurkacija aorte, postojanje periferne okluzivne arterijske bolesti te aneurizma

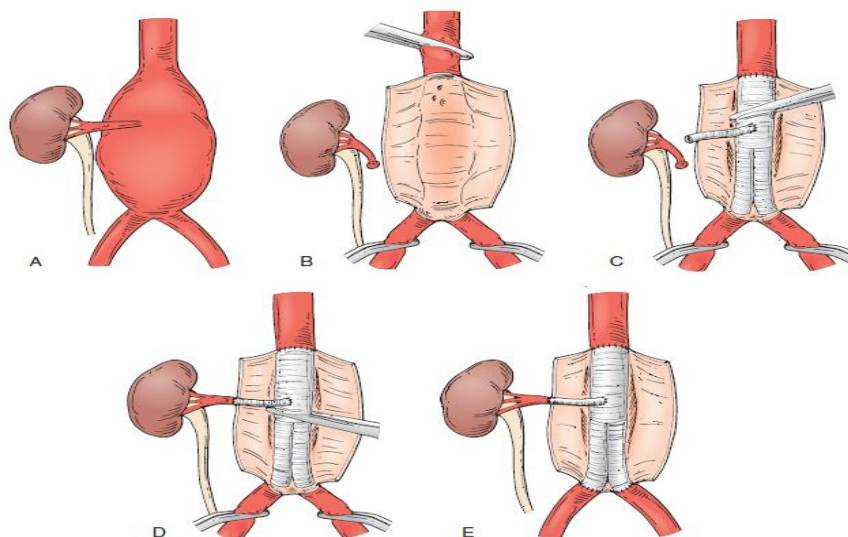
zajedničke ili vanjske ilijačne arterije. Također, postoje slučajevi kada se zbog komplikacija, EVAR operacija konvertira u otvorenu reparaciju. Potonji slučaj je kod pomaka endografta ili curenja u aneurizmatSKU vreću nakon postavljanja endografta što je slučaj u 15%-25% pacijenata, a dijagnosticira se CT angiogramom. Otvorenoj rekonstrukciji se još daje prednost kod infekcija endografta ili okolnih struktura te kod posebnih slučajeva kao što su potkovasti bubreg s više renalnih arterija, kada je potrebno očuvanje prohodnosti donje mezenterične arterije ili kod stenozе gornje mezenterične arterije te kod prethodne kolektomije. Postoje također stanja kod kojih je EVAR metoda izbora, a ta su povijest laparatomije, stome, defekti trbušnog zida te loša plućna funkcija. Kod obje metode reparacije AAA postoje moguće postoperativne komplikacije. Komplikacije otvorene rekonstrukcije dijele se na rane i kasne. Rane komplikacije podrazumijevaju krvarenje, akutnu ishemiju miokarda, zatajenje pluća i bubrega, ishemiju crijeva, donjih ekstremiteta i leđne moždine te trombozu vena. Pod kasne komplikacije smatraju se pucanje anastomoze grafta i aorte, infekcije grafta, hernije abdominalnog zida i opstrukcija tankog crijeva. Kod EVAR metode postoji manje komplikacija, a one obuhvaćaju nakupljanje krvi između aneurizmatSKU vreće i endografta, pomak endografta, ishemija nogu i zdjeličnih organa, dilatacija vrata aorte, infekcija endografta te njegovo mehaničko oštećenje protokom krvi. Detaljniji opis transperitonealne otvorene rekonstrukcije i EVAR metode slijedit će u zasebnim podulomcima(8).

10.2.1. Otvorena transperitonealna rekonstrukcija AAA (Oxford preop, Brala)

Najčešći pristup za otvorenu rekonstrukciju AAA je transperitonealni i iz tog razloga je odabran za detaljnije objašnjen procedure same operacije. Kao kod svake operacije, pacijent se najprije preoperativno zbrine u vidu konačne ultrazvučne procjene veličine aneurizme i također se obavi pregled tjelesne spremnosti za operaciju i pacijenta detaljno uputi u proceduru operacije. Još neki postupci koji se rade prije same operacije su kontrola dijabetesa, bronhitisa i srčanih bolesti, obavi

se detaljni hematološki i biokemijski status, pripremi se 4-6 jedinica podudarne krvi i na kraju, postavi se intravenski put putem kojega se apliciraju kristaloidne otopine, širokospektralni antibiotici i sredstva za opću anesteziju(20). Sama operacija kreće uzdužnom laparotomijom nakon koje se prepariranjem vizualizira zdravi dio aorte proksimalno i distalno od aneurizme. Prepariranje uključuje uzdužnu inciziju parijetalnog peritoneuma i njegovo odvajanje od aorte. Nakon vizualizaciji, gumeni dren se pozicionira ispod zdrave aorte kako bi se omogućilo postavljanje stezaljki. Prepariranje se vrši i na zajedničkim ilijačnim arterijama, također zbog postavljanja stezaljki. Slijedeći postupak, koji kod modernijih proteza nije potrebno učiniti, je vađenje 20 ml aortalne krvi te prekrivanje proteze istom kako bi se prekoagulacijom na njenoj površini spriječio gubitak krvi po završetku implantacije. Kada je potonji postupak učinjen, može se izvršiti heparinizacija pacijetove krvi koja se smatra aktivnom 5 minuta nakon primjene heparina. Heparinizacijom je omogućeno postavljanje atraumatskih stezaljki i to najprije distalnih pa tek proksimalnih zbog mogućnosti odljuštenja tromba i distalne embolizacije. Prorezivanjem aortalne stijenke prikazuje se njena unutrašnjost i bočne stijenke koje se reseciraju. U istom aktu odstranjuje se sadržaj aneurizme, a ostavlja se samo stražnja stijenka na čijoj se unutrašnjoj strani, atraumatskim šavovima podvezuju lumbalne arterije. Priprema ovakovog prostora, čije zidove oblikuje stražnja stijenka aorte, omogućuje postavljanje proteze. Implantirana proteza se zatim spaja sa zdravom stijenkom aorte tehnikom povezivanja kraja s krajem. Ukoliko je distalno povezivanje potrebno učiniti na zdjelničnim arterijama tada osim tehnike povezivanja kraja s krajem, operater može učiniti i povezivanje kraja sa stranom. Jednom ugrađena proteza, indikacija je za prekid heparinizacije, što kada dovede do normalizacije koagulacijskog vremena omogućava skidanje stezaljki i to najprije distalnu pa proksimalnu. Operacija rupturirane aneurizme je gotovo identična samo što je u toj situaciji važno što prije komprimirati aortu iznad aneurizme, a to se

vrši, ili incizijom malog omentuma i retrakcijom želuca nakon čega asistent rukom ili pomoćnim instrumentom zaustavlja protok krvi kroz aortu, ili komprimiranjem aorte iznad dijafragme nakon torakotomije. Pošto je retroperitonealni pristup rijede korišten, tehnika njegove izvedbe ukratko je predočena na slici 11. ispod teksta(21).



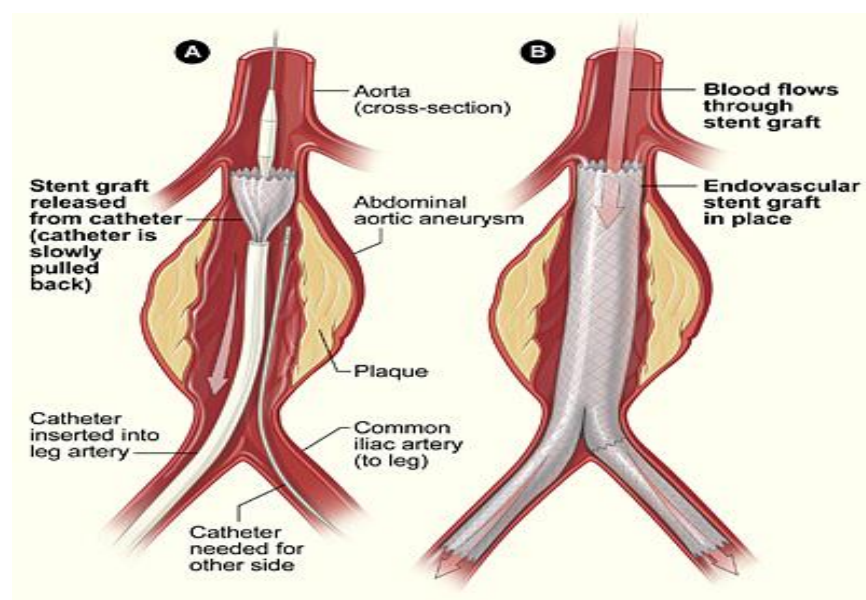
Slika 11. Prikaz postavljanja grafta retroperitonealnim pristupom. Stavljene su stezaljke proksimalno i distalno te je učinjena longitudinalna aortotomija sa skretanjem reza u T (A i B). Proksimalna anastomoza grafta sa ušivenim visceralnim segmentom i desnom renalnom arterijom nakon čega se stezaljka spušta distalnije (C). Lijeve renalne arterije je spojena s bočnom premostnicom iz grafta te je stezaljka spuštena distalnije(D). Učinjene su distalne anastomoze i uklonjene stezaljke (E) (4).

10.2.2. EVAR

Iako je ova metoda minimalno invazivna, potrebna je detaljnija slikovna prijeoperativna priprema no što se radi kod otvorene rekonstrukcije. Najbitniji čimbenik kompatibilnosti za provedbu EVAR

metode je anatomska podobnost aorte. Anatomske sastavnice koje se gledaju su aortalni vrat, morfologija aneurizme i anatomija ilijačnih arterija. Aortalni vrat je mjesto proksimalne fiksacije endografta i samim time jedan od najvažnijih faktora procjene uspješnosti endoskopske terapije. Procjena aortalnog vrata gleda se obzirom na njegovu duljinu, kut, pojavnost kalcifikata i tromba te obzirom na njegov dijametar i oblik. Duljina vrata smatra se udaljenost od najniže renalne arterije do vrha aneurizme, a aortalni kut je kut između osi protoka suprarenalne i infrarenalne aorte. Općenito se smatra da vrat dulji od 1.5 cm, aortalni kut veći od 150° i izostanak kalcifikacije i tromba u vratu, dovode do uspješnijih postoperativnih rezultata. Govoreći o morfologiji aneurizme zapravo se govori o aneurizmalnom kutu, postojanju muralnih tromba i grananju žila iz aneurizme. Kut aneurizme se smatra najoštriji kut u liniji kroz središni lumen između najniže renalne arterije i bifurkacije aorte. Odnos aneurizmalnog kuta i vijugavosti aneurizme je obrnuto proporcionalan, tj. povećanjem vijugavosti kut se smanjuje, a mali kut otežava postavljanje endografta. Postojanje tromba povezano je s lošijim ishodom zbog njegove meke konzistencije i moguće rupture tokom endovaskularnog zahvata. Grananje arterija poput donje mezenterične arterije, lumbarnih arterija i srednje sakralne arterije iz aneurizmatičke vreće povezano je s postoperativnim nakupljanjem krvi između endografta i stijenke aneurizme. Zadnji morfološki čimbenik smatra se dijametar distalne aorte zbog povezanosti dijametra manjeg od 20 mm s komplikacijama poput okluzije okrajina endograftom. Zadnji čimbenik uspješnosti EVAR metode je anatomija i prohodnost ilijačne i zajedničke femoralne arterije. Zaprjeke za izvođenje endovaskularnog zahvata su vijugavost, promjer i prisutnost aterosklerotskih lezija u spomenutim arterijama. Tehnika izvođenja EVAR operacije nije komplicirana. Najprije se stavi intravenski put za aplikaciju širokospektralnih antibiotika, a potom se pacijent uvodi u opću ili regionalnu anesteziju. Slijedeći korak je pristupi zajedničkoj femoralnoj arteriji pod nadzorom ultrazvuka

nakon čega se digitalnim subtrakcijskim aortogramom vizualizira vodilica kojom se pristupa aneurizmi. Pristupom u aneurizmu, ako je potrebno, može se izvršiti embolizacija arterija koje izlaze iz nje kako bi se spriječila komplikacija u vidu nakupljanja krvi u prostor oko endografta. Preko vodilice se uvede kateter putem kojega se unutar aorte, a zahvaćajući proksimalni zdravi dio, aneurizmu i distalni zdravi dio, postavi metalni stent poznat kao endograft. Ukoliko je potrebno, kirurg može dodati endograft u suprotnu zajedničku ilijačnu arteriju kako bi se održala prohodnost žila za obje noge. Operacija traje 2-3 sata što je upola manje no što traje otvorena rekonstrukcija. Osim zbog lakše izvedbe i manje invazivnosti, endovaskularna metoda ima i ekonomsku prednost jer se na taj način smanji boravak pacijenata unutar bolnice sa uobičajenih 5-10 dana na 2-3 dana(22).



Slika 12. EVAR metoda rekonstrukcije AAA. Kroz femoralnu arteriju je provučen u abdominalnu aortu kateter s endograftom (A). Kateter je izvučen, a ostao je otvoreni endograft koji zamjenjuje oštećenu stijenku abdominalne aorte (B)(23).

11. Zaključak

Abdominalna aorta kao najvažnija žila kucavica za opskrbu donje polovice tijela privlači pozornost jer je predilekcijsko mjesto za stečeni nastanak aneurizmi te zbog visoke smrtnosti i troškova sanacije ukoliko dođe do rupture istih. Brojčano, u općoj populaciji, ovisno o kvaliteti probira i dijagnostike, 5-16% boluje od ove bolesti. Etiološki gledano, težište se stavlja na uzroke nastanka AAA koje se može prevenirati, a to su pušenje, hiperkolesterolemija, pretilost i sjedilački način života sa težištem na pušenje jer se 75% aneurizmi promjera većeg od 4 cm nalazi kod osoba sa pušačkim stažom. Povežemo li etiologiju i epidemiologiju AAA, lako se da zaključiti o općoj razvijenosti i stanju zdravstvene svijesti određene populacije jer su glavni faktori nastanka ove bolesti ciljevi javnozdravstvenih programa. Zdravstvena važnost ove bolesti stavila ju je u središte brojnih istraživanja što je rezultiralo spoznajom procesa nastajanja aneurizme od molekularne razine do makroskopskih fizikalnih čimbenika. Poznavanje citokina, enzima i stanica kao što su MMPaze, interleukini, makrofagi i ciklooksigenaza daje nadu da će se u budućnosti nastanak AAA moći prevenirati i farmakološki liječiti. Obzirom da je većina pacijenata asimptomatska ili sa stabilnom slikom čiji se simptomi diferencijalno-dijagnostički poistovjećuju s onima u opstrukciju crijeva, gastritisu, crijevnoj ishemiji, muskuloskeletnoj boli, pijelonefritisu i pankreatitisu, za koje znamo da su česte patologije srednje i starije dobi, vrlo je važno pravovremeno prepoznavanje i intervencija, posebice liječnika primarne prakse koji su najbliži pacijentima. Prethodna konstatacija stavlja imperativ na to da novije generacije liječnika primarne prakse u sklopu ordinacije posjeduju ultrazvuk i da su upoznati sa probirnim programom na AAA. Naposljetku, iako se danas težište stavlja na endoskopske metode invazivnog liječenja AAA, otvorena rekonstrukcija i kvalitetna kirurška obrada ove bolesti za sada nema zamjenu.

12. Sažetak

Aneurizma abdominalne aorte nastaje degeneracijom njene stijenke koja gubi potporu i izbočuje se u smjeru djelovanja tlaka krvi na istu pri čemu nastaje permanentno lokalizirano proširenje. Brojčano izraženo, aneurizmom se smatra proširenje fiziološkog dijametra aorte za 50 %. AAA je najučestaliji tip aneurizme arterija, a etiološki, nastanak povezujemo s genetskom predispozicijom i drugim čimbenicima kao što su starija dob, pušenje, hiperhomocisteinemija, hiperkolesterolemija, pretilost, nizak b6 vitamin i visok serumski rezistin. Epidemiološki, učestalost bolesti je od 1% do 5% kod muške populacije i 2% do 3% kod ženske populacije, a varijabilnost postotaka povezana je s navikom pušenja u ciljanoj populaciji, jer je to etiološki čimbenik koji je u čvrstoj korelaciji s pojavom bolesti. Klinička prezentacija AAA može biti simptomatska i asimptomatska, a o kojoj prezentaciji je riječ ovisi daljnje postupanje s pacijentom. Simptomatska aneurizma je indikacija za hitnu operaciju, dok se pacijenti s asimptomatskom aneurizmom podliježu detaljnoj obradi prema dijagnostičko-terapijskim smjernicama. Diferencijalno-dijagnostički u klinički sliku AAA se uklapaju bolesti gastrointestinalnog, muskuloskeletnog, urogenitalnog, hepatobilijarnog, kardiovaskularnog i respiratornog sustava. Dijagnoza AAA provodi se na dvije razine, osnovnim fizikalnim pregledom i slikovnim metodama, a unutar slikovnih metoda bitno je spomenuti ultrazvuk, koji je i metoda probira, te CT angiografiju. Prijeoperacijska priprema uključuje anatomske-morfološki pregled izgleda aorte, procjenu komorbiditeta, rizika operacije, generalnu pripremu i procjenu rizika rupture. Liječenje aneurizme vrši se konzervativno nefarmakološki i farmakološki, te invazivno u vidu endoskopske ili otvorene rekonstrukcije stijenke aorte.

13. Summary

An abdominal aortic aneurysm is caused by degeneration of its wall, which loses support and bulges in the direction of the pressure of blood on it, resulting in permanent localized expansion. Numerically, an aneurysm is considered to be an enlargement of the physiological diameter of the aorta by 50%. AAA is the most common type of arterial aneurysm, and etiologically, its occurrence is associated with genetic predisposition and other factors such as old age, smoking, hyperhomocysteinemia, hypercholesterolemia, obesity, low vitamin B6 and high serum resistance. Epidemiologically, the incidence is 1% to 5% in the male population and 2% to 3% in the female population, and the variability of percentages is related to smoking habits in the target population, as this is an etiological factor that is strongly correlated with disease onset. The clinical presentation of AAA can be symptomatic or asymptomatic, and further treatment of the patient depends on which presentation is involved. Symptomatic aneurysm is an indication for emergency surgery, while patients with asymptomatic aneurysm undergo detailed treatment according to diagnostic and therapeutic guidelines. Differential-diagnostic diseases of the gastrointestinal, musculoskeletal, urogenital, hepatobiliary, cardiovascular and respiratory systems fit into the clinical picture of AAA. Diagnosis of AAA is performed on two levels, basic physical examination and imaging methods, and within imaging methods it is important to mention ultrasound, which is also a screening method, and CT angiography. Preoperative preparation includes anatomical-morphological examination of the aortic appearance, assessment of comorbidity, risk of surgery, general preparation, and assessment of risk of rupture. Aneurysm treatment is performed conservatively, non-pharmacologically and pharmacologically, and invasively in the form of endoscopic or open reconstruction of the aortic wall.

14. Literatura

1. Križan, Z., 1982. *Kompendij anatomije čovjeka*. Zagreb: Školska knjiga.
2. Sobotta J. Atlas anatomije čovjeka. 1. izd. Jastrebarsko: Naklada Slap; 2003.
3. Križan Z. Pregled građe grudi, trbuha, zdjelice, noge i ruke : za studente opće medicine i stomatologije : slikovni prilog. 2. izd. Zagreb: Školska knjiga; 1989.
4. L. Cronenwett J, Wayne Johnston K. RUTHERFORD'S VASCULAR SURGERY [Internet]. 8. izd. Philadelphia: Elsevier; 2014 [citirano 8. travanj 2022]. Dostupno: <https://booktree.ng/download/rutherfords-vascular-surgery-2-volume-set/>
5. 4. J. Haller S, F. Azarbal A, Rugonyi S. Predictors of Abdominal Aortic Aneurysm Risks. Bioengineering [Internet]. 2020 [citirano 8. travanj 2022];7(3):3-4. Dostupno: <https://pubmed.ncbi.nlm.nih.gov/32707846/>
6. Zarrouk M. Abdominal Aortic Aneurysm – Different Aspects on Screening [MD]. Lund University; 2015.
7. Damjanov I. Patologija. 5. izd. Zagreb: Medicinska naklada; 2018.
8. Šoša T. Kirurgija. Zagreb: Naklada Ljevak; 2007.
9. Bubalo T. Liječenje aneurizme abdominalne aorte perkutanom radiološkim postupkom [dr.med.]. SVEUČILIŠTE U ZAGREBU MEDICINSKI FAKULTET; 2014.
10. A. Farber M, E Parodi F. Abdominal Aortic Aneurysms (AAA) [Internet]. MSD MANUAL Professional Version. 2020 [citirano 16. travanj 2022]. Dostupno: <https://www.msdmanuals.com/professional/cardiovascular-disorders/diseases-of-the-aorta-and-its-branches/abdominal-aortic-aneurysms-aaa>
11. Amalinei C, Căruntu I. Aortic Aneurysm: Recent Advances [Internet]. Rijeka: Intechopen; 2013 [citirano 20. travanj 2022]. Dostupno: <https://www.intechopen.com/chapters/44127>

12. Amalinei C, Draga Căruntu I. Elastic fibers fragmentation [Slika]. 2013 [20. travanj 2022].
Preuzeto sa: <https://www.intechopen.com/chapters/44127>
13. Amalinei C, Draga Căruntu I. Cystic medial degeneration [Slika]. 2013 [20. travanj 2022].
Preuzeto sa: <https://www.intechopen.com/chapters/44127>
14. Amalinei C, Draga Căruntu I. Adventitial inflammatory infiltrate and thickening of the vasa vasorum [Slika]. 2013 [20. travanj 2022]. Preuzeto sa:
<https://www.intechopen.com/chapters/44127>
15. Amalinei C, Draga Căruntu I. Dissecting aneurysm [Slika]. 2013 [20. travanj 2022].
Preuzeto sa: <https://www.intechopen.com/chapters/44127>
16. MEROPS - the Peptidase Database [Internet]. MEROPS. 2019 [citirano 28. travanj 2022].
Dostupno: https://www.ebi.ac.uk/merops/cgi-bin/name_index?id=P;action=A
17. Diagnosis and monitoring of abdominal aortic aneurysm: Current status and future prospects. Current problems in cardiology [Internet]. 2022 [citirano 10. svibanj 2022];35(10):512548. Dostupno:<https://www.ncbi.nlm.nih.gov/pmc/articles/PMC301438/>
18. Salam H. Abdominal aortic aneurysm | Radiology Case | Radiopaedia.org [Slika]. Radiopaedia.org.2010[citirano15.svibanj2022].Preuzeto:<https://radiopaedia.org/cases/abdominal-aortic-aneurysm?lang=us>
19. Pruthi S. Abdominal aortic aneurysm - Diagnosis and treatment - Mayo Clinic [Internet]. Mayoclinic.org. 2022 [citirano 25. svibanj 2022].Dostupno:
<https://www.mayoclinic.org/diseases-conditions/abdominal-aortic-aneurysm/diagnosis-treatment/drc-20350693>
20. McLatchie G. Oxford Handbook of Operative Surgery. New York: Oxford University Press; 1996.

21. Brala Z. Kirurgija krvnih žila. Zagreb: Jugoslavenska medicinska naklada; 1980.
22. Kim H, Yim N, Kim J, Kang Y, Lee B. Endovascular Aneurysm Repair for Abdominal Aortic Aneurysm: A Comprehensive Review. Korean J Radiol [Internet]. 2019 [citirano 14 lipanj 2022];20(8):1247-1265. Preuzeto sa: <https://www.ncbi.nlm.nih.gov/pmc/articles/PMC6658877/?report=classic>
23. TeachMe Surgery. Endovascular repair of an abdominal aortic aneurysm [Slika]. 2020 [1. lipanj 2022]. Preuzeto sa: <https://teachmesurgery.com/consent/vascular/evar/>

15. Životopis

Lovro Kovač rođen je u Požegi 25.07.1997. godine gdje je završio Osnovnu školu Dobriše Cesarića i Gimnaziju Požega. Tijekom osnovne i srednje škole trenirao rukomet (RK Požega) i boks (BK Graciano) te završio četiri godine Glazbene škole Požega.

Nakon položene mature 2016 g. upisuje medicinu na Medicinskom fakultetu Sveučilišta u Rijeci.

Za vrijeme druge i treće godine studija redoviti je demonstrator na Zavodu za anatomiju.

Od jezika aktivno se služi engleskim.