

Megaureter

Buterin, Toni

Master's thesis / Diplomski rad

2022

Degree Grantor / Ustanova koja je dodijelila akademski / stručni stupanj: **University of Rijeka, Faculty of Medicine / Sveučilište u Rijeci, Medicinski fakultet**

Permanent link / Trajna poveznica: <https://um.nsk.hr/um:nbn:hr:184:132623>

Rights / Prava: [Attribution 4.0 International](#)/[Imenovanje 4.0 međunarodna](#)

Download date / Datum preuzimanja: **2025-01-10**



Repository / Repozitorij:

[Repository of the University of Rijeka, Faculty of Medicine - FMRI Repository](#)



SVEUČILIŠTE U RIJECI
MEDICINSKI FAKULTET
INTEGRIRANI PREDDIPLOMSKI I DIPLOMSKI
SVEUČILIŠNI STUDIJ MEDICINE

Toni Buterin

MEGAURETER

Diplomski rad

Rijeka, 2022.

SVEUČILIŠTE U RIJECI
MEDICINSKI FAKULTET
INTEGRIRANI PREDDIPLOMSKI I DIPLOMSKI
SVEUČILIŠNI STUDIJ MEDICINE

Toni Buterin

MEGAURETER

Diplomski rad

Rijeka, 2022.

Mentor rada: doc.dr.sc Ana Bosak Veršić, dr.med

Diplomski rad ocjenjen je dana _____ u/na _____ , pred

povjerenstvom u sastavu:

1. Izv. prof. prim. dr. sc. Harry Nikolić, dr. med
2. Izv. prof. prim. dr. sc. Nado Bukvić, dr. med.
3. Izv. prof. dr. sc. Dean Markić, dr. med.

Rad sadrži 35 stranice, 4 slike, 1 tablicu, 36 literaturna navoda

ZAHVALA

Zahvaljujem se mojoj najboljoj mentorici, doc.dr.sc Ani Bosak Veršić, dr.med na svim pruženim stručnim savjetima, materijalima i pomoći prilikom pisanja ovog diplomskog rada.

Najveća hvala mojim roditeljima Dariju i Davorki za sva odricanja i podršku koju su mi pružali tijekom studiranja. Hvala vam na svim divnim stvarima koje činite za mene u životu. Hvala vam što ste vjerovali u mene i u moj uspjeh te vam beskrajno hvala na vašoj ljubavi i strpljenju.

Hvala bratu Dinu i sestrama Ani i Tei, bez čije potpore moj uspjeh ne bi bio moguć. Hvala vam na predivnom djetinjstvu i nezaboravnom odrastanju.

Hvala babi Anki na pružanju bezuvjetne podrške i potpore tijekom studiranja.

Hvala mojim najboljim susjedima i prijateljima na ogromnoj podršci. Nisam mogao poželjeti bolju i iskreniju podršku od ove koju imam tijekom cijelog života i studiranja.

Na kraju, hvala svim mojim prijateljima i kolegama na potpori, motivaciji i kvalitetno provedenom studentskom životu.

Sadržaj

1. Uvod	1
2. Svrha rada.....	2
3. Embriologija i anatomija urotrakta.....	3
3.1. Razvoj mokraćnog sustava.....	3
3.1.1. Razvoj bubrega.....	3
3.1.2. Razvoj mokraćovoda.....	4
3.1.3. Razvoj mokraćnog mjehura i mokraćne cijevi.....	5
4. Megaureter.....	8
4.1. Klasifikacija.....	8
4.2. Etiologija.....	9
4.2.1. Primarni opstruktivni megaureter.....	9
4.2.2. Sekundarni opstruktivni megaureter.....	9
4.2.3. Primarni refluksni megaureter.....	10
4.2.4. Sekundarni refluksni megaureter.....	10
4.2.5. Primarni nerefluksni/neopstruktivni megaureter.....	11
4.2.6. Sekundarni nerefluksni/neopstruktivni megaureter.....	11
4.2.7. Refluksni megaureter s opstrukcijom	11
4.3. Epidemiologija.....	12
4.4. Klinička slika.....	12
4.5. Dijagnostika.....	12
4.5.1. Diferencijalna dijagnoza.....	14
4.6. Liječenje.....	16
4.6.1. Konzervativno liječenje.....	16
4.6.2. Kirurško liječenje.....	17
4.6.2.1. Metode i ishodi kirurškog liječenja.....	17
5. Rasprava	22
6. Zaključak.....	25
7. Sažetak.....	26
8. Summary.....	27
9. Literatura.....	28

Popis skraćenica

POM - primarni opstruktivni megoureter

PUV - valvula stražnje uretre

VUR - vezikoureteralni refluks

UZV - ultrazvuk

MCUG - mikcijska cistouretrografija

ceVUS - kontrastno pojačana mikcijska urosonografija

MRU - magnetska urografija

fMRU - funkcionalna magnetska urografija

UPJ - ureteropelvični spoj

UVJ - ureterovezikalni spoj

mm - milimetar

1. Uvod

Megaureter je deskriptivni pojam koji označuje dilatirani mokraćovod. (1) Megaureter nije patološki entitet u pravom smislu riječi, već zapravo izražava samo anatomske i radiološke abnormalnosti mokraćovoda. On često može biti toliko elongiran, dilatiran i tortuozan da dosegne duljinu i tri puta veću od normalne. (2) U literaturi su se tijekom vremena navodile razne veličine promjera mokraćovoda pa jasna granica njegove normalne veličine odnosno abnormalnog proširenja nije bila jasno definirana. Stoga se javila potreba za organizacijom raznih udruga liječnika i znanstvenika koji su na temelju brojnih istraživanja odredili jasnu granicu promjera u kojem će se ureter smatrati dilatiranim. Britansko udruženje pedijatrijskih urologa je konsenzusom odlučilo da se svaki retrovezikalni promjer uretera jednak ili veći od 7 milimetara, od 30.tjedna trudnoće na dalje, smatra abnormalno povišenim.(3) Ako se radi o anatomskim ili funkcionalnim abnormalnostima ureterovezikalnog spoja onda se radi o primarnom megaureteru, dok je sekundarni megaureter rezultat poremećaja donjih dijelova mokraćnog sustava (mokraćni mjehur i uretra).

Megaureter je kod gotovo polovice djece asimptomatski i često je slučajan nalaz na ultrazvuku. Ako se jave simptomi onda se djeca najčešće prezentiraju učestalim urinarnim infekcijama i bolovima u trbuhu.(4)

Nekoć su konzervativno liječenje i otvorena kirurgija bile jedine metode liječenja megauretera. Danas su se razvojem tehnologije formirale brojne druge mogućnosti liječenja. U njih spadaju i minimalno invazivne metode. Suvremeno liječenje megauretera uključuje postavljanje JJ proteze, antirefluksnu plastiku tj. reimplantaciju uretera i endoskopsku dilataciju balon kateterom.

2. Svrha rada

Svrha rada je pregledno prikazati megaureter i njegove vrste, etiopatogenezu i kliničke manifestacije. S obzirom na to da se kod djece zbog nespecifične simptomatologije ovo stanje može lako previdjeti, vrlo važno je pravovremeno dijagnosticirati megaureter kako bi liječenje bilo što uspješnije. Svrha rada je također prikazati metode liječenja megauretera, od konzervativnih metoda do suvremenih kirurških tehnika, oboje s vrlo dobrim postoperativnim ishodima.

3. Embriologija i anatomija urotrakta

3.1 Razvoj mokraćnog sustava

Mokraćni sustav se sastoji od bubrega, mokraćovoda, mokraćnog mjehura i uretre. Ovi dijelovi zajedno sa spolnim sustavom čine mokraćno-spolni (urogenitalni) sustav. Strukture urogenitalnog sustava se razvijaju iz intermedijarnog mezoderma – tipu mezoderma koji povezuje paraksijalni mezoderm s bočnom pločom, a smještenog uzduž stražnje stijenke trbušne šupljine. Također, odvodni kanali i mokraćnog i spolnog sustava se ulijevaju u zajedničku šupljinu koja se naziva kloaka. Kloaka se kasnije podijeli na urogenitalni sinus i analni kanal.(6)

3.1.1. Razvoj bubrega

Razvoj bubrega započinje krajem četvrtog tjedna gestacije kada se formira nefrogeni tračak. Formiranjem nefrogenog tračka razvit će se tri generacije bubrega: pronephros (predbubreg) u cervikalnom području, mesonephros (prabubreg) u torakalnom i lumbalnom području i metanephros (definitivni bubreg) iz kojeg će kasnije nastati funkcionalan bubreg.

Pronephros je prva i najkranijalnije smještena generacija bubrega. Sastoji se od zakržljalih ekskretornih jedinica nazvanih nefrotome. Pronephros je nefunkcionalan i iščezava krajem četvrtog tjedna gestacije.

Druga generacija bubrega koja je smještena više kaudalno se zove mesonephros. Mesonephros se većim dijelom nalazi u lumbalnom području od četvrtog do osmog tjedna gestacije, a njegovi ostaci tvore nekoliko struktura u muškom spolnom sustavu. Njegov razvoj započinje formiranjem mezonefričnih vezikula koje se izdužuju i prelaze u mezonefrične tubule. Izduženi dijelovi ovih tubula se povezuju formirajući Wolffov kanal.

Metanefros ili definitivni bubreg se pojavljuje oko petog tjedna gestacije u sakralnom području i postaje potpuno funkcionalan u jedanaestom tjednu. Dvije su osnovne komponente definitivnog bubrega: sekretorni kanalići koji se razvijaju iz metanefrogenog mezoderma i sustav odvodnih kanala koji nastaju iz mokraćovodnog pupoljka. (5)

3.1.2. Razvoj mokraćovoda

Osnova za razvoj sustava odvodnih kanala i mokraćovoda je mokraćovodni pupoljak. Pupiljak je produžetak Wolffova kanala mezonefrosa koji se nalazi na njegovom distalnom kraju, blizu ušća u kloaku. Pupiljak prodire u metanefrogeno tkivo, čiji se distalni kraj kasnije proširi i odvaja na kranijalni i kaudalni dio iz kojih nastanu primitivna bubrežna nakapnica (pelvis renalis) i buduće bubrežne čašice (calyces renales majores). Daljnjim prodiranjem mokraćovodnog pupoljka u metanefrogeno tkivo, čašice se podijele u dva nova pupoljka koji se kasnije opet dijele dok ne nastane barem 12 generacija kanalića. Kanalići druge generacije se povećavaju i apsorbiraju kanaliće treće i četvrte generacije kako bi nastali male bubrežne čašice (calyces renales minores). Daljnjim razvojem, odvodni kanalići pete i više generacije se izdužuju i teku tako što konvergiraju prema malom bubrežnom vrču. Ovim se načinom oblikuje bubrežna piramida.

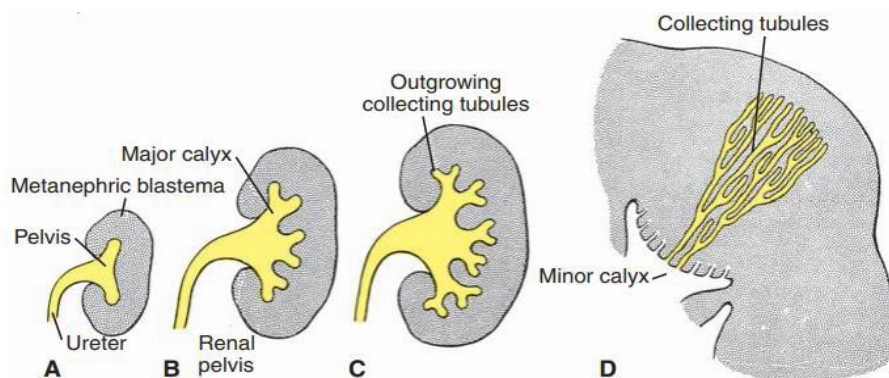
Zaključno, od mokraćovodnog pupoljka se razvijaju mokraćovod, nakapnica, velike i male bubrežne čašice i odvodni kanalići bubrega.

Na distalnom kraju svakog odvodnog kanalića nastane kapa metanefrogenog tkiva što predstavlja zgusnuće metanefrogenog tkiva čije stanice kasnije oblikuju bubrežne mjehuriće. Svaki kanalić svojim slobodnim krajem obuhvati klupko kapilara (glomerul) te oni dvoje predstavljaju osnovu za nefron. Nefron se sada sastoji od svojeg proksimalnog kraja kojeg čini Bowmanova čahura i distalnog kraja koji se spoji s jednim odvodnim kanalićem kako bi se uspostavio put između Bowmanove čahure do sustava odvodnih kanala bubrega. Sekretorni

kanalić nefrona se postupno izdužuje i savija te oblikuje proksimalni i distalni zavijeni kanalić i Henleovu petlju.

Bubreg se zaključno razvija iz dvije osnove: metanefrogenog mezoderma (nefron) i mokraćovodnog pupoljka (sustav odvodnih kanala).

Prvobitni položaj definitivnog bubrega je područje abdomena. Kasnije se bubreg zbog njegovog uspinjanja smješta u gornje dijelove abdomena. Uspinjanje bubrega je uzrokovano promjenom zakrivljenosti i rastom tijela u slabinskom i križnom području. Bubreg je svojim uspinjanjem irigiran s kranijalnim ograncima abdominalne aorte dok kaudalni ogranci uglavnom nestaju.



Slika 1. Razvoj bubrežne nakapnice, bubrežnih vrčeva i sabirnih cjevčica (6)

3.1.3. Razvoj mokraćnog mjehura i mokraćne cijevi

Razvoj mokraćnog mjehura i uretre započinje između četvrtog i sedmog tjedna razvoja kada se kloaka podijeli sprijeda na urogenitalni sinus i straga na analni kanal. Između njih je smještena urorektalna pregrada iz čijeg će vrha nastati perineum. Urogenitalni sinus se sastoji od tri dijela: gornji i najveći dio čini mokraćni mjehur. Mokraćni mjehur se prema dolje nastavlja u zdjelični dio iz kojeg će u muškog spola nastati prostatični i membranozni dio

uretre, a u ženskog spola cijelu uretru i dijelove spolnog sustava. Treći, kaudalni dio urogenitalnog sinusa se naziva falički dio iz kojeg će se formirati dijelovi spolnog sustava kod ženskog spola i spužvasti dio mokraćne cijevi kod muškog spola.

U međuvremenu dok traje pregrađivanje kloake distalni dijelovi Wolffovih kanala se ugrađuju u stijenku mokraćnog mjehura. Upravo zbog toga se mokraćovodi, koji su na početku nastali kao izdanci Wolffovih kanala, sada otvaraju u mokraćni mjehur odvojeno od njih. Također, zbog uspinjanja bubrega dolazi do produljenja uretera kao i pomicanja njihovog otvora prema gore. (6)

3.2 Anatomija i histologija mokraćovoda

Mokraćovod ili ureter je parni i dugački cjevasti organ čija je funkcija odvođenje mokraće iz bubrega u mokraćni mjehur. Mokraćovod se anatomski dijeli na tri dijela: pars abdominalis, pars pelvica i pars intramularis. (7) Pars abdominalis se nalazi u retroperitonealnom prostoru i smješten je ispred m.psoasa. Na njegovoj stražnjoj strani se nalazi n.genitofemoralis, a na prednjoj strani vasa testicularia (ovarica). Prilikom ulaska u malu zdjelicu abdominalni dio mokraćovoda prelazi preko bifurkacije a. ilijake komunis medijalno i sprijeda. Pars pelvina nalazi se ispod peritoneuma i njegov tijek je takav da silazi niz lateralnu stijenku zdjelice i kod žene je smješten lateralno od jajnika. Zatim se usmjerava naprijed i medijalno prema fundusu mokraćnog mjehura. Odnosi zdjeličnog dijela mokraćovoda su takvi da kod žena prolazi pored cerviksa i gornjeg dijela vagine, a preko njega prolazi a.uterina dok ga kod muškaraca križa ductus deferens. Pars intramularis prolazi koso kroz stijenku mokraćnog mjehura. (8)

Tri su suženja mokraćovoda: prvo suženje se nalazi na izlazu iz bubrežne zdjelice, drugo suženje se nalazi na mjestu križanja a. iliaca communis ili a. iliaca externa i posljednje suženje, a ujedno i najuže je prilikom prolaska kroz stijenku mokraćnog mjehura. (7)

Mokračovod je irigiran od sitnih ogranaka koje se granaju iz a. renalis, a. testicularis (a. ovarica) i a. vesicalis inferior dok vene prate arterije. Inervacija mokraćovoda potječe iz bubrežnih, aortalnih i hipogastričnih autonomnih plexusa. Također, parasimpatikus sudjeluje u peristaltičkim kretnjama uretera.

Mokračovod ima stijenku građenu od tri sloja. Prvi i vanjski sloj se zove tunica adventitia. Drugi sloj je mišićni i naziva se tunica muscularis. On je građen od tri sloja glatkih mišićnih vlakana: srednji sloj kojem pripadaju kružna vlakna te vanjski i unutarnji sloj koje čine uzdužna mišićna vlakna. Upravo je ovaj mišićni sloj zaslužan za peristaltičke valove kontrakcije koji putuju na mahove odozgo prema dolje potiskujući urin prema mokraćnom mjehuru. Treći sloj se naziva tunica mucosa i građen je od mnogoslojnog prijelaznog epitela.

(8)

4. Megaureter

4.1. Klasifikacija

Brojnim istraživanjima napravljenim na ovu temu, autori su osmislili nekoliko klasifikacija. Klasifikacija megauretera temelji se prije svega na prisutnosti opstrukcije ili refluksa. Prema danas opće prihvaćenoj internacionalnoj klasifikaciji po Smithu, četiri su kategorije megauretera: refluksni, opstruktivni, refluksni s opstrukcijom i nerefluksni/neopstruktivni. Kasnije je ova klasifikacija upotpunjena tako da je svaka od navedenih kategorija podijeljena prema uzroku na primarni i sekundarni megaureter (klasifikacija po Kingsu). Jednu godinu kasnije, 1978. godine, osmišljena je Pfistere-Hendren klasifikacija temeljena na morfološkim obilježjima uretera: tip I podrazumijeva proširenje distalnog dijela uretera bez pridružene hidronefroze, tip II proširenje oba uretera i pijelona, a tip III se očituje teškom hidroureteronefrozom i tortuoznim ureterima.(3)

Tablica 1: Klasifikacija megauretera. Prilagođeno prema literaturnom izvoru. (9)

MEGAURETER			
Refluksni	Opstruktivni	Nerefluksni/neopstruktivni	Refluksni s opstrukcijom
Primarni: Primarni refluksni megaureter Prune-Belly sindrom	Primarni: Intrinzična opstrukcija Adinamični segment	Primarni: Fetalna poliurija	Primarni: Ektopija uretera
Sekundarni: Neurogeni mokraćni mjehur	Sekundarni: Valvula stražnje uretre	Sekundarni: endotoksini, diabetes insipidus, litij	Sekundarni: Valvula stražnje uretre Neurogeni mokraćni mjehur

4.2. Etiologija

4.2.1. Primarni opstruktivni megaureter

Primarni opstruktivni megaureter (POM) se smatra funkcionalnom opstrukcijom. Točan uzrok nije jasan međutim smatra se kako na distalnom dijelu uretera, na mjestu njegove insercije u mokraćni mjehur, postoji adinamičan (aperistaltički) segment koji onemogućuje daljnju propagaciju peristaltike uretera, a i time protoka mokraće. Brojnim histološkim istraživanjima utvrđeno je kako u tom distalnom i adinamičnom segmentu uretera postoje povećane razine kolagena tipa I i III. Upravo je ta povećana fibroza razlog koji dovodi do smanjene peristaltike uretera i posljedično njegove opstrukcije. Također postoje i mnoge druge teorije o razvoju opstruktivnog megauretera. Jedna od njih je i prisutnost atrofije unutarnjeg uzdužnog sloja mišića zaslužnog za peristaltiku uretera te nalaz hipertrofije srednjeg kružnog mišićnog sloja koji dovodi do opstrukcije. Navedene promjene se također javljaju u distalnom segmentu uretera.(1) Jedno istraživanje je dokazalo i degeneraciju nemijeliniziranih Schwannovih vlakana i smanjen broj živčanih pleksusa koje može doprinijeti smanjenoj peristaltici uretera.

(10)

4.2.2. Sekundarni opstruktivni megaureter

Sekundarni opstruktivni megaureter predstavlja opstruktivni proces koji se javlja kao posljedica povišenog intravezikalnog tlaka nastalog radi ekstrinzičnog uzroka. Jedan od uobičajenih uzroka sekundarne opstrukcije je neurogeni mokraćni mjehur koji toliko može povisiti tlak u detruzoru da uzrokuje fiziološku opstrukciju i hidronefrozu.(1) Jedan od daleko češćih uzroka sekundarne opstrukcije megauretera je valvula stražnje uretre (PUV). Radi se o kongenitalnoj malformaciji odnosno naboru sluznice uretre koja sprječava normalno otjecanje mokraće. Ona je i najčešći uzrok opstrukcije urinarnog trakta u pedijatrijskoj populaciji koja se javlja kod muške novorođenčadi. Prema Youngovoj klasifikaciji, najčešći je tip I kod kojeg

nabori polaze od kaudalnog dijela vermontanuma i pružaju se duž lateralnih rubova uretre, stapaju se sprijeda i tako uzrokuju opstrukciju. Navedena opstrukcija dovodi do hipertrofije stijenke mokraćnog mjehura i mišića detruzora, intravezikalni tlak raste i prenosi se na uretere uzrokujući tako i vezikouretralni refluks. (11)

4.2.3. Primarni refluksni megaureter

Primarni refluksni megaureter se definira kao vezikouretralni refluks s određenim stupnjem dilatacije uretera, a javlja se zbog neadekvatnog mehanizma jednosmjerno propusne valvule na ureterovezikalnom spoju (UVJ). Vezikouretralni refluks (VUR) je retrogradni protok mokraće iz mokraćnog mjehura u gornji dio urinarnog trakta (ureter, proksimalni dio pijelona i kanalni sustav bubrega). VUR se dijeli na primarni i sekundarni. Primarni VUR je kongenitalna anomalija u kojoj je submukozni dio uretera u stijenci mokraćnog mjehura prekratak, a longitudinalna muskulatura uretera nedovoljno razvijena. Sekundarni VUR nastaje kao posljedica neke druge bolesti poput neurogenog mjehura ili valvule stražnje uretre. Međutim i primarnom i sekundarnom vezikouretralnom refluksu je zajednički povratni tok urina koji širi mokraćovode. (12) Primarni refluksni megaureter se također može javiti u sklopu Prune Belly sindroma. Prune Belly sindrom je rijetka kongenitalna anomalija koju karakterizira poremećen razvoj trbušnih mišića, bilateralni kriptorhizam i anomalije urinarnog sustava u kojem su ureteri izduženi, široki i tortuozni (10).

4.2.4. Sekundarni refluksni megaureter

Sekundarni refluksni megaureter nastaje kao posljedica neke druge bolesti. Obično su to neurogeni mjehur i već spomenuta valvula stražnje uretre. Neurogeni mokraćni mjehur je disfunkcija mokraćnog mjehura koja nastaje zbog poremećene inervacije donjeg dijela urinarnog sustava. Uzroci mogu biti kongenitalni i stečeni. Od kongenitalnih uzroka najčešća je spina bifida, a od stečenih uzroka cerebralna paraliza, tumori, trauma, transverzalni mijelitis

itd. (13) Kao posljedica njegove spastične ili mlohave disfunkcije, u neurogenom mokraćnom mjehuru dolazi do povećanja tlaka koji vodi dekompenzaciji jednosmjerne valvule na ureterovezikalnom spoju uzrokujući tako refluks urina.(14)

4.2.5. Primarni nerefleksni/neopstruktivni megaureter

Primarni nerefleksni/neopstruktivni megaureter izrazito je čest oblik megauretera u djece te se smatra kako ima klinički benigni tijek, a nastaje zbog fetalne poliurije. Fetalna poliurija nastaje zbog neučinkovite glomerularne filtracije i smanjene sposobnosti bubrega da koncentrira mokraću. Kao posljedica nezrelih mehanizama bubrega, stvaraju se velike količine mokraće čiji volumen može doseći čak i šest puta od normalne vrijednosti. Upravo taj veliki volumen mokraće dovodi do prolaznog širenja uretera. Drugi potencijalni faktor fetalne poliurije je embriološki odgođeno sazrijevanje distalnih dijelova uretera koji prolazno stvaraju dilataciju dok potpuno ne sazru.(15)

4.2.6. Sekundarni nerefleksni/neopstruktivni megaureter

U sekundarni nerefleksni/neopstruktivni megaureter spadaju svi slučajevi čiji uzroci nisu povezani s anatomijom uretera. Do dilatacije uretera dolazi zbog velikih količina fetalne mokraće i povećane popustljivosti uretera (povišena razina kolagena tip II). Ostali uzroci uključuju infekcije mokraćnog sustava koje mogu dovesti do privremenog proširenja uretera zbog prisutnosti bakterijskih endotoksina koji inhibiraju peristaltiku, diabetes insipidus, trovanje litijom, nefropatija srpastih stanica itd. (1)

4.2.7. Refleksni megaureter s opstrukcijom

Ovaj oblik megauretera je izuzetno rijedak i najčešće se javlja u sklopu ektopije uretera. Kod ektopije uretera, ušće uretera se nalazi aberantno na vratu mokraćnog mjehura što uzrokuje refluks urina, a i istovremeno i opstrukciju kada se mišićnica vrata mjehura kontrahira.(15)

4.3. Epidemiologija

Megaureter je relativno česta dijagnoza u djece koja se upućuju na urološku obradu te se javlja kod 23% djece s opstrukcijom mokraćnog sustava. Megaureter je češći kod dječaka nego djevojčica te se češće javlja na lijevoj strani. U gotovo 25% slučajeva megaureter se može javiti obostrano. Također, primarni megaureter je drugi najčešći uzrok hidronefroze u novorođenčeta (nakon opstrukcije ureteropelvičnog spoja) te je njegova incidencija procijenjena na 0,36 od 1000 novorođenih. Ne postoji jasan genetski obrazac nasljeđivanja iako se nekoliko slučajeva javilo unutar obitelji. (1,16)

4.4. Klinička slika

Primarni megaureter se obično detektira antenatalno ultrazvukom. U tom razdoblju je megaureter klinički asimptomatski i može se spontano povući kako ureterovezikalni spoj sazrijeva tijekom vremena. Ako se megaureter ne detektira antenatalno, djeca se nakon rođenja u bilo kojem razdoblju mogu prezentirati učestalim urinarnim infekcijama, hematurijom, bolovima u trbuhu, neobjašnjivom tjelesnom temperaturom, uremijom ili se megaureter slučajno otkrije kod obrade ostalih stanja. Navedeni simptomi se obično jave zbog opstrukcije uretera.(1)

4.5. Dijagnostika

Dijagnoza megauretera se potvrđuje ultrazvukom (UZV). Ako se megaureter detektira antenatalno onda se ultrazvuk ponovno radi nakon rođenja djeteta da bi se potvrdila dijagnoza megauretera. Iako se megaureter može javiti s ili bez proširenja gornjih sabirnih kanalića bubrega, on se obično manifestira kao hidroureteronefroza (dilatacija bubrežne nakapnice i uretera) u kojem ureter može biti tortuozan. Preporuka je da se UZV mora napraviti najmanje

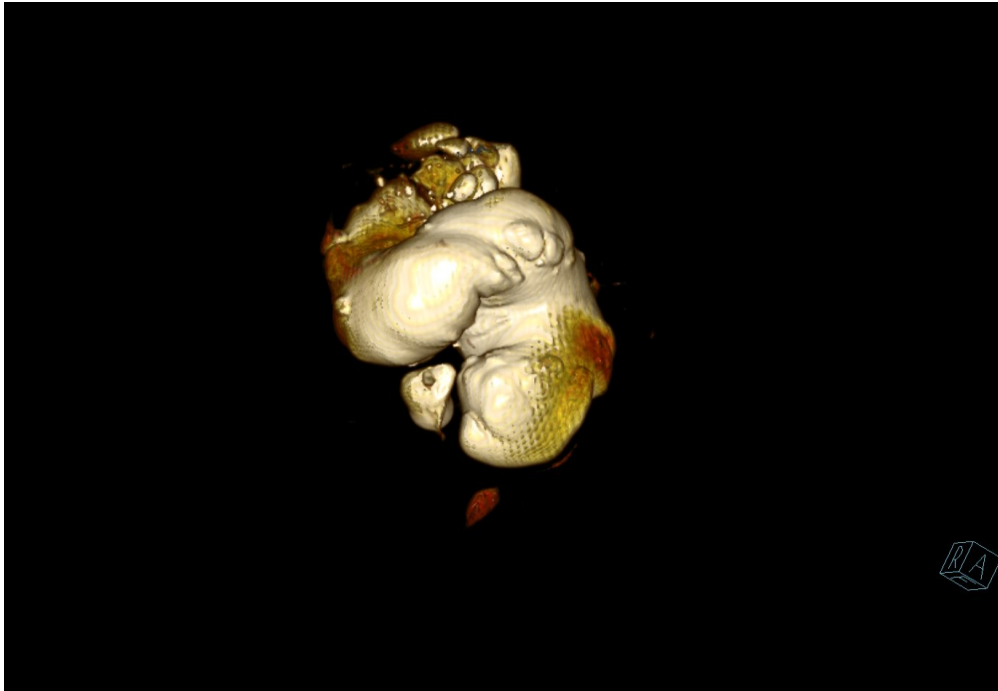dva dana nakon rođenja, po mogućnosti i do tjedan dana kasnije jer postoji mogućnost da se hidronefroza odmah ne prikaže zbog fiziološkog smanjenja volumena i oligurije u prvim danima života. Također je i vrlo važno identificirati položaj uretera i njegovu inserciju u mokraćni mjehur kako bi se prepoznala ektopija uretera i ostale anomalije njegovog položaja. (16)

Daljnja obrada uključuje mikcijsku cistouretrografiju (MCUG) koja je neophodna da bi se utvrdila prisutnost vezikoureteralnog refluksa u kontekstu dijagnoze vrste megauretera (refluksni ili opstruktivni) koja pomaže odrediti način liječenja. MCUG također služi kako bi se osim refluksa otkrio i bilo koji drugi uzrok opstrukcije uretre (na primjer valvula stražnje uretre).(1) Navedenu pretragu potrebno je raditi ciklički jer je ona posebno korisna kod ektopično postavljenog uretera. U tom slučaju ureter može biti opstruiran tijekom faze mirovanja, a tijekom faze mikcije se može javiti refluks. Ciklička mikcijska cistouretrografija je stoga korisna u dijagnozi refluksnog megauretera s opstrukcijom i općenito promjenama na strukturama urotrakta. (16) Danas se u dijagnostici i praćenju VUR-a sve više koristi kontrastno pojačana mikcijska urosonografija (ceVUS). Riječ je o kontrastnoj metodi ultrazvučne dijagnostike koja je slična MCUG, međutim njena prednost je što ne koristi ionizirajuće zračenje (17). Ova pretraga podrazumijeva korištenje ultrazvučnih valova i instilaciju ultrazvučnoga kontrastnog sredstva u mokraćni mjehur te je ona danas gotovo potpuno zamijenila MCUG.(18) Nekoliko studija je pokazalo da je osjetljivost ceVUS-a značajno veća nego kod MCUG te da ona doseže 80-100%. (19) Ako se refluks ne detektira, a postoji teški stupanj hidronefroze (treći ili četvrti stupanj), sljedeći dijagnostički postupak je dinamička scintigrafija bubrega.

Dinamička scintigrafija bubrega je funkcionalna pretraga koja se koristi za dijagnosticiranje opstrukcije mokraćnog sustava i procjenu bubrežne funkcije i drenaže. Ova metoda uključuje primjenu furosevida dvadeset minuta nakon davanja radiofarmaka (mercaptoacetyltrigycine

ili MAG3). Dinamička scintigrafija se provodi kod bolesnika s teškim stupnjevima hidronefroze, bez dokazanog refluksa, a mjeri vrijeme (brzinu) drenaže bubrežne nakapnice nakon primjene furosemida. Vrijeme drenaže korelira sa stupnjem opstrukcije. Stoga se pokazateljem opstrukcije smatra vrijeme poluraspada duže od dvadeset minuta za uklanjanje izotopa iz bubrega. (16)

U dijagnozi megauretera se kao vrlo dobar dijagnostički alat pokazala magnetska urografija (MRU). Riječ je o dvjema neinvazivnim tehnikama koje vrlo dobro procjenjuju abnormalnosti urinarnog trakta. Ova pretraga se prvo temelji na snimanju u T2 intenzitetu signala koja se zatim upotpunjuje drugom tehnikom, funkcionalnom magnetskom urografijom ili fMRU. Rad fMRU se temelji na snimanju T1 intenzitetom signala i davanjem kontrasta. Navedene pretrage nude brojne prednosti: prva tehnika omogućuje precizniji anatomske prikaz bubrežnog sabirnog sustava, omogućuje 3D rekonstrukciju i može se učiniti neovisno o funkciji bubrega. Druga tehnika, fMRU, osim jasnog anatomske prikaza, daje i jasne informacije o funkciji bubrega. Istraživanja su pokazala da se upravo zbog tih razloga fMRU pokazala vrlo dobrom pretragom u snimanju urinarnog trakta. Glavna i zajednička prednost ovih dviju metoda je što ne koriste ionizirajuće zračenje.(20) Neki od nedostataka ovih dviju pretraga je potreba za općom anestezijom i upotreba gadolinija kao kontrastnog sredstva koji se može koristiti jedino ako je bubrežna funkcija očuvana. (21)



Slika 2. Ureterohidronefroza desno, MRU prikaz, 3D rekonstrukcija. (Bosak Veršić A. Privatna kolekcija)

4.5.1. Diferencijalna dijagnoza

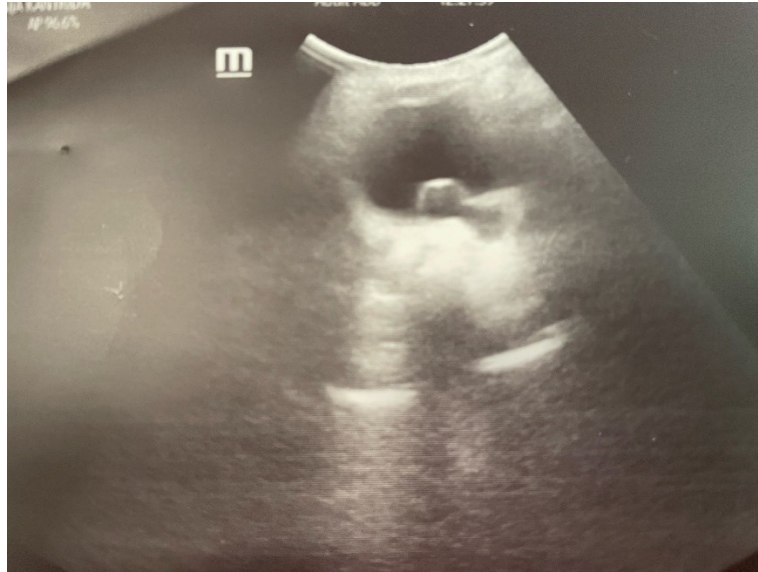Iako se megaureter klinički često prezentira i ureterohidronefrozom, slikovnim pretragama se mogu diferencijalno dijagnostički razlučiti i ostali uzroci hidronefroze. Jedan od njih je opstrukcija ureteropelvičnog spoja (UPJ) koja se smatra najčešćim uzrokom antenatalno otkrivene hidronefroze i čini oko 80% svih uzroka (22). Radi se o opstruktivnoj anomaliji u kojoj je onemogućen anterogradni tok urina kroz ureteropelvični spoj, što za posljedicu ima porast tlaka u pijelokalikularnom sustavu bubrega uz progresiju dilatacije i daljnjeg slabljenja protoka. Dijagnoza se postavlja ultrazvukom koji pokazuje proširenje i bubrežne zdjelice i početnog dijela uretera te se njime obično razlikuje primarni megaureter od opstrukcije UPJ. (16)

Od ostalih uzroka ureterohidronefroze je važno napomenuti valvulu stražnje uretre (PUV). Valvula stražnje uretre je najčešća opstrukcija donjeg mokraćnog sustava i događa se samo u

muške djece. PUV se također dijagnosticira ultrazvukom na čijem se nalazu prenatalno mogu naći bilateralna ureterohidronefroza, oligohidramnion i dilatacija mokraćnog mjehura. (23)

Važnu ulogu na ultrazvučnom prikazu upravo ima veličina mokraćnog mjehura i debljina njegove stijenke koja može pomoći u razlikovanju megauretera od opstrukcije donjeg dijela urinarnog trakta. Naime, kod opstrukcije donjeg dijela urinarnog trakta (valvula stražnje uretre) mokraćni mjehur je obično proširen, a njegova stijenka trabekulirana i zadebljana dok je kod megauretera mokraćni mjehur normalne veličine. Da bi se isključila dijagnoza PUV, neophodno je učiniti i MCUG koja će prikazati proširenu i produljenu stražnju uretru, ponekad čak i točno mjesto valvula i diferencirati ovo stanje od primarnog megauretra.(16)

Vrlo rijetko, u otprilike 2% slučajeva, antenatalno i ultrazvukom otkrivena ureterohidronefroza može nastati zbog ureterokela. Ureterokela je cistično proširenje terminalnog uretera unutar mokraćnog mjehura (22). Iako se ureterokele često otkrivaju slučajno, ultrazvukom ih se obično može dobro razlikovati od primarnog megauretera jer se prikazuju kao dobro definirane intravezikalne mase u stražnjem dijelu mokraćnog mjehura. (24)



Slika 3: Ultrazvučni prikaz ureterokele. (Bosak Veršić A. Privatna kolekcija)

4.6. Liječenje megauretera

4.6.1. Konzervativno liječenje

Liječenje megauretera je individualno. Kako je većina djece u trenutku postavljene dijagnoze megauretera asimptomatska, kirurška intervencija nije odmah potrebna već se liječenje započinje konzervativno - antibioticima. U retrospektivnom istraživanju u Philadelphii, od 27 djece sa megaureterom koja su liječena konzervativno, hidronefroza se povukla u 53% slučajeva dok je 10% pacijenata zahtijevalo kirurško liječenje. Također, u istoj bolnici napravljena je slična retrospektivna studija s većim brojem pacijenata. Ona je uključivala 53 bolesnika od kojih je kod samo 17% megaureter morao biti kirurški korigiran zbog progresivnog gubitka funkcije bubrega. Ovim dvjema studijama se zaključilo kako se većina megauretera može izliječiti konzervativno. Iako postoji nizak rizik od razvoja renalne insuficijencije, djeca s perzistirajućom hidronefrozom zahtijevaju češće ultrazvučne kontrole i praćenje. (25) Svi bolesnici s megaureterom primaju oralnu antibiotsku zbog visokog rizika od razvoja infekcije koja nastaje uslijed staze urina.(26)

U liječenju primarnog nerefleksnog megauretera došlo se do zaključka da je opservacija asimptomatskih i prenatalno dijagnosticiranih pacijenata s megaureterom najsigurnija opcija budući da se kod većine djece dilatacija uretera spontano povlači. Dilatacija uretera manja od 11mm upućuje na veliku vjerojatnost spontanog povlačenja megauretera do druge godine starosti. Bolesnici s dilatacijom većom od 14mm i učestalim febrilnim urinarnim infekcijama imaju značajno veću šansu da će biti podvrgnuti kirurškom liječenju i njih treba redovito pratiti.

(27)

Odluka o načinu liječenja opstruktivnih megauretera, osobito primarnog opstruktivnog megauretera je teška. Čak i ako postoje slučajevi očite opstrukcije, rana kirurška intervencija nije sigurna opcija u liječenju pošto postoji veliki rizik od komplikacija. Kirurški zahvati se ne bi trebali izvoditi sve dok bubrežna funkcija nije značajno narušena, umjesto toga je opravdano konzervativno liječenje antibioticima. Ako su urinarne infekcije česte, a funkcija bubrega se značajno pogoršava, kirurška korekcija je opravdana između prve i druge godine starosti. (1) Neke uzroke je ipak potrebno odmah kirurški liječiti, kao na primjer ureterokelu, PUV i tešku ureterohidronefrozu. Ureterokelu je potrebno fenestrirati, a kod teške ureterohidronefroze se postavlja nefrostoma. PUV se liječi endoskopskom ablacijom. Navedeni uzroci zahtijevaju što brže kirurško liječenje jer će se u suprotnom kod svih doći do teškog bubrežnog zatajenja.

4.6.2. Kirurško liječenje

Britansko udruženje pedijatrijskih urologa je 2014. godine objavilo smjernice za liječenje primarnog opstruktivnog megauretera. Inicijalno liječenje kao i kod svih oblika megauretera je konzervativno. Indikacije za kirurško liječenje su pad bubrežne funkcije na manje od 40%, posebno ako je udruženo s masivnom ureterohidronefrozom te neuspjeh konzervativnog liječenja (učestale febrilne urinarne infekcije, bol, progresija dilatacije i pogoršanje bubrežne

funkcije za 10% ili više ili nesuradljivost roditelja i pacijenta pri uzimanju antibiotske profilakse). (3)

4.6.2.1. Metode i ishodi kirurškog liječenja megauretera

Postoje nekoliko kirurških tehnika u liječenju megauretera. Jedna od njih je kirurška reimplantacija i sužavanje uretera otvorenim pristupom. Navedena metoda je tehnički zahtjevna i može se obično raditi i kod opstruktivnih, ali i refluksnih megauretera s ekstremnom dilatacijom (28). Kirurški pristup može biti intravezikalni, ekstravezikalni i kombinirani. U intravezikalnom pristupu (Leadbetter-Pollitanu ili Cohenu) formira se submukozni kanal kroz kojeg se mokraćovod dovodi izvan mokraćnog mjehura kroz novi otvor. Nakon toga slijedi njegovo sužavanje. Cilj sužavanja uretera je osigurati dovoljno mali promjer distalnog uretera kako bi se spriječio postoperativni VUR. Ekscizijsko sužavanje uretera po Hendrenu jedna je od metoda sužavanja u kojem se izreže lateralni segment uretera (njegov bočni rub) što omogućuje točno suženje uretera do odgovarajuće veličine.(25) Nedostatak ove metode sužavanja je visoki rizik od ishemije distalnog dijela uretera pošto se s medijalne strane uretera nalaze krvne žile. Kako bi se smanjio rizik od ishemije, razvile su se i ostale metode sužavanja uretera: plikacija po Starru i Kalicinskom koje su pokazale izvrsne postoperativne rezultate (1). Plikacijom po Starru se smanjuje promjer mokraćovoda savijanjem njegove stijenke neprekinutim (kontinuiranim) šavom. Plikacija po Kalicinskom podrazumijeva postavljanje horizontalnih povratnih šavova čime se stvara nefunkcionalan rub uretera koji se omota i sašije resorptivnim šavovima. (25)

Dobri rezultati kirurške reimplantacije su se pokazali s ekstravezikalnim pristupom (Bradić-Pasini). To je kirurška tehnika u kojoj se na verteksu mokraćnog mjehura učini ureterocisto-neostomija, seciraju rubovi detruzora te formira kanal u koji se položi ureter. Navedenom

metodom se sluznica očuva, a prednost joj je kreiranje dugačkog submukoznog dijela uretera.(12)

Otvoreni pristup reimplantacije i sužavanje uretera je tehnički teško izvediva operacija pa se s njom javljaju i komplikacije. Najčešća komplikacija je perzistirajući refluks koji je češći kod liječenja refluksnog od opstruktivnog megauretera zatim strikture i opstrukcije uretera koje predstavljaju nešto rjeđe komplikacije. (25)

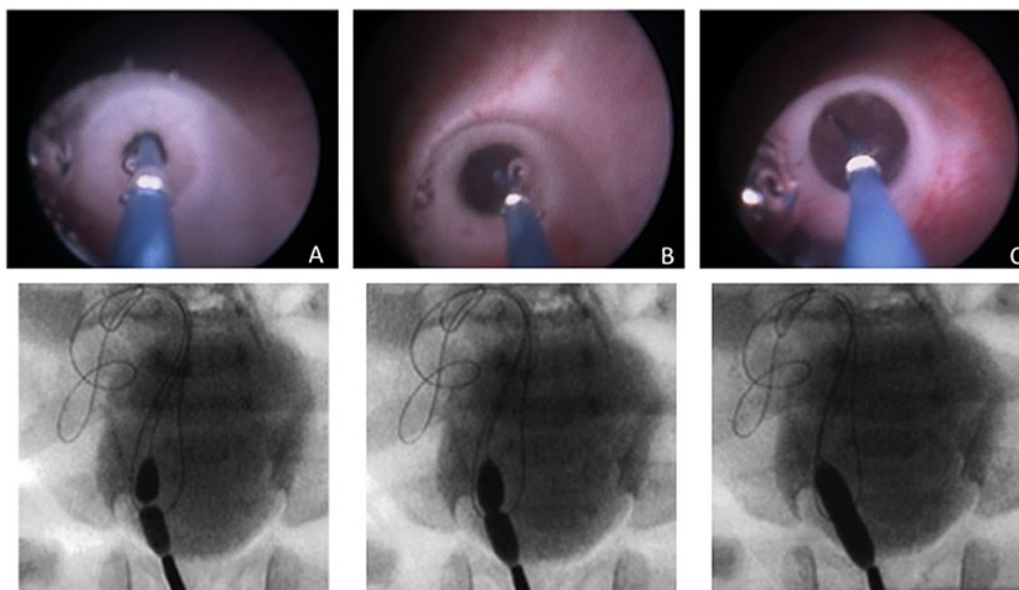
Kod djece starije od jedne godine, reimplantacija uretera sa suženjem ili bez njega se pokazala metodom izbora liječenja međutim kod dojenčadi do jedne godine starosti ova tehnika se pokazala tehnički izazovnom zbog diskrepancije između proširenog uretera i malog mjehura što je uzrokovalo zabrinutost zbog moguće jatrogene disfunkcije mokraćnog mjehura kod dojenčadi. Sporazumno se došlo do zaključka da je reimplantacija uretera ispod jedne godine starosti izvediva, međutim većina smatra kako treba razmotriti alternativne kirurške tehnike. (3)

Tako je s vremenom otvoreni pristup zamijenjen endoskopskim metodama reimplantacije uretera, točnije transvezikalnim pristupom. U studiji u kojoj je laparoskopski, transvezikalnim pristupom liječeno 45 djece s opstruktivnim megaureterom zaključilo se da je navedena metoda učinkovita i lakše izvediva te se sve više koristi kao prvi izbor u liječenju. (29) Endoskopskim metodama je i zabilježena smanjena stopa postoperativnih komplikacija. U istraživanju u kojem je liječeno 47 djece zabilježena je samo jedna postoperativna komplikacija, a radilo se o urinarnoj infekciji kod djevojčice s neurogenim mjehurom. Prednost ovakvog pristupa operacije je održavanje prirodnog smjera mokraćovoda te olakšano stvaranje submukoznog kanala. (30)

Nekoliko studija je napravljeno na temu endoskopske dilatacije balon kateterom kao novije tehnike u liječenje primarnog opstruktivnog megauretera. Radi se o minimalno invazivnom

zahvatu, ponekad uz pomoć fluoroskopije, u kojem se za par minuta na mjestu suženja uretera učini insuflacija dilatirajućeg balona, a odsustvo suženja se kasnije radiološki verificira. (31)

U početku se liječenje ovom kirurškom tehnikom smatralo kontroverznom radi postoperativnih komplikacija poput pojave sekundarnog VUR-a, restenoze uretera i velikog zračenja djece, međutim s vremenom se pokazalo da ova metoda pokazuje očite prednosti nad konvencionalnom kirurgijom s obzirom na to da se radi o minimalno invazivnom zahvatu, kraćim operativnim vremenom, boljim i bržim oporavkom te se može učiniti bez dobnih ograničenja djeteta. Zbog toga se endoskopsku dilataciju balonom počelo smatrati prvom linijom liječenja. (32)



Slika 4. Endoskopska dilatacija balon kateterom na mjestu suženja uretera uz radiološku kontrolu. (A) Početno napuhivanje balona uz vidljivu stenozu. (B) Progresivna dilatacija balona. (C) Potpuna dilatacija balona i nestanak stenozu. (32)

Jedna od metoda liječenja POM je i privremena insercija dvostruke J-proteze. Radi se također o endoskopskoj metodi privremenog umetanja JJ - proteze kod djece mlađe od godinu dana s

ciljem poboljšanja unutarnje drenaže urina. Stentovi se na mjestu opstrukcije postavljaju i nakon šest mjeseci uklone ili zamijene ako je to potrebno. Komplikacije su se dogodile u 31% slučajeva, a uključivale su migraciju proteze, formiranje kamenca ili infekciju. Ova metoda je pokazala poboljšanu drenažu urina u 56% slučajeva nakon uklanjanja proteze i kod te djece nije bila potrebna daljnja intervencija. (33)

Privremeno postavljanje ureterkutanostome također se smatra jednom od opcija koja omogućuje dobru dekompresiju opstruiranog dijela mokraćnog sustava i smanjuje dilataciju čime se olakšava kasnija konačna reimplantacija uretera. U istraživanju napravljenom na ovu temu komplikacije stenoze stome javile su se u 8-22% slučajeva, a pijelonefritisa 31% unatoč profilaktičkoj primjeni antibiotika.(3)

Jedna od privremenih metoda liječenja opstrukcije UVJ je refluksna reimplantacija uretera. Navedena metoda podrazumijeva presijecanje mokraćovoda proksimalno od opstrukcije i izvođenje anastomoze na lateralnu stijenkicu mokraćnog mjehura na čijem mjestu sad postoji refluks. Ovom tehnikom se opstrukcija konvertira u manje opasan refluks što omogućuje djetetu očuvanje bubrežne funkcije do konačne reimplantacije uretera. (34)

Konsenzusom se došlo do zaključka, kad se u obzir uzmu sve navedene metode liječenja megauretera, da je najpovoljnija metoda liječenja u djece mlađe od godine dana endoskopsko postavljanje JJ-proteze koje se uzima kao prvi izbor liječenja. Ako postavljanje proteze ne uspije, drugi izbor je refluksna reimplantacija uretera. (3)

5. Rasprava

Uzroci megauretera su brojni te se oni mogu podijeliti s obzirom na opstrukciju ili refluks na četiri kategorije: refluksni, opstruktivni, refluksni s opstrukcijom i nerefluksni/neopstruktivni. Svaki od njih se može posebno podijeliti na primarni i sekundarni ovisno da li je uzrok intrinzični ili ekstrinzični. Primarni uzroci obično nastaju zbog poremećaja u embriološkom razvoju kao što je u slučaju primarnog opstruktivnog i refluksnog megauretera. U opstruktivnom megaureteru postoji povećana količina fibroze u adinamičnom segmentu mokraćovoda koji onda uzrokuje opstrukciju. Kod refluksnog megauretera postoji refluks urina koji se može javiti zbog prekratkog submukoznog dijela uretera ili u sklopu nekih malformacijskih sindroma poput Prune Belly sindroma. Sekundarni megaureteri nastaju zbog abnormalnosti donjih dijelova mokraćnog sustava. Sekundarni opstruktivni megaureter se vrlo često javlja kao posljedica valvule stražnje uretre dok sekundarni refluksni nastaje zbog neurogenog mokraćnog mjehura. Kod djece koja se upute na urološku obradu se relativno često dijagnosticira megaureter. Javlja se češće na lijevoj strani kod dječaka te se smatra drugim uzrokom hidronefroze po učestalosti. Djeca su obično bez simptoma, a ako oni postoje onda se djeca prezentiraju s učestalim urinarnim infekcijama, bolovima u trbuhu, uremijom i neobjašnjenom vrućicom.

Osnovni dijagnostički alat u otkrivanju megauretera je ultrazvuk. Ako se dijagnoza megauretera postavi prije rođenja, potrebno je napraviti ponovnu UTZ kontrolu tjedan dana nakon rođenja kako se ne bi previdjela pridružena hidronefroza budući da se nerijetko megaureter tako prezentira. Danas postoji i novija kontrastna ultrazvučna metoda nazvana ceVUS. Osim UZV, postoje i druge dijagnostičke metode koje se koriste kako bi se utvrdila prisutnost VUR-a i prisutnost ostalih uzroka opstrukcije. Jedna od njih je MCUG koja ujedno može otkriti radi li se o opstrukciji ili refluksu. Danas je međutim ceVUS gotovo u potpunosti

zamijenio MCUG. ceVUS je pokazao bolju dijagnostičku učinkovitost, izvedivost i sigurnost od zračenja. Njegova prednost je također što se može ponavljati više puta ako je potrebno, a i u većini slučajeva otkriva slične ili čak i veće stupnjeve VUR-a u usporedbi s MCUG.(35) Ako je opstrukcija praćena s teškim stupnjevima hidronefroze onda u obzir dolazi i dinamička scintigrafija bubrega. Vrlo korisne dijagnostičke metode su MRU i fMRU koje daju precizne podatke o anatomiji i funkciji urinarnog trakta. S obzirom na to da se megaureter često može prezentirati s hidronefrozom, vrlo važno je diferencijalno dijagnostički isključiti i ostala češća stanja koja uzrokuju hidronefrozu. Tri su takva stanja, a to su opstrukcija ureteropelvičnog spoja koja se smatra najčešćim uzrokom antenatalne hidronefroze, zatim dosta česta valvula stražnje uretre te ureterokela koja se smatra nešto rjeđim uzrokom hidronefroze.

Brojne su metode liječenja megauretera, inicijalno liječenje megauretera je konzervativno-antibioticima osobito ako su djeca asimptomatska. Smatra se kako je u tim slučajevima najsigurnija opcija opservacija i često praćenje kao na primjer kod primarnog refluksnog megauretera. U nekim slučajevima je odluku između konzervativnog i kirurškog liječenja teško donijeti s obzirom na rizike komplikacija kao što je u slučaju liječenja opstruktivnih megauretera.

Nekad je kirurško liječenje prvi izbor u rješavanju megauretera osobito ako postoje jasne indikacije. To su gubitak bubrežne funkcije za manje od 40%, posebno ako je udruženo s masivnom hidroureteronefrozom te neuspjeh konzervativnog liječenja. Jedna od najčešće korištenih kirurških tehnika u liječenju megauretera je reimplantacija i sužavanje uretera. Metoda je tehnički zahtjevna i postoji nekoliko pristupa u liječenju. To su intravezikalni, ekstravezikalni i kombiniranu pristup. Posebno dobri rezultati su se pokazali ekstravezikalnim pristupom (Bradić-Pasini). Navedena metoda se pokazala dobrom u liječenju djece do jedne godine starosti. U početku je ova metoda rađena otvorenim pristupom, ali s vremenom se počinju razvijati nove, manje invazivne tehnike liječenja megauretera. Jedna od njih je

endoskopska dilatacija balon kateterom, minimalno invazivna tehnika koja je pokazala prednost nad konvencionalnom kirurgijom te se počela smatrati prvom linijom liječenja.

S vremenom su se također javile i privremene metode liječenja, kao što je postavljanje dvostruke J-proteze i refluksna reimplantacija. Prema jednom istraživanju endoskopska dilatacija balon kateterom pokazala se boljom metodom od postavljanje J-proteze s obzirom na postoperativni ishod i komplikacije. Navedeno istraživanje je uključivalo 33 djece koja su liječena endoskopskom dilatacijom balon kateterom uz postavljanje dvostruke J-proteze. Istraživanje je objavilo zadovoljavajuće podatke o uspješnosti liječenja POM endoskopskom dilatacijom balon kateterom u kojem je stopa uspješnosti liječenja bila je 92%, a uzrok komplikacija bila je prvenstveno J-proteza. Istraživanjem se također došlo do zaključka da se endoskopsko liječenje može smatrati i definitivnim u liječenju POM s obzirom na to da se reimplantacija uretera izbjegla u 90% slučajeva.⁽³⁶⁾ Zajednički cilj privremenih metoda liječenja je očuvati bubrežnu funkciju dok se ne učini konačna reimplantacija. Navedene minimalno invazivne metode su se pokazale prvom linijom liječenja kod dojenčadi i djece do jedne godine starosti.

6. Zaključak

Iako su terapijske mogućnosti u liječenju megauretera sigurne i učinkovite, vrlo važno je točno procijeniti o kojoj se vrsti poremećaja mokraćnog sustava radi jer se u suprotnom otežava donošenje kliničke odluke, a terapijski ishod može biti nepovoljan. U ovom području dječje kirurgije je postignut veliki napredak budući da se naglasak stavlja na konzervativno liječenje, a od kirurških tehnika su se razvile minimalno invazivne metode s malim postotkom komplikacijama i jako dobrim postoperativnim oporavkom. Realno je za očekivati da će se u budućnosti razvijati bolje i preciznije tehnike liječenja koje će biti učinkovitije, a za djecu lakše podnošljive. Kako se također poboljšavaju i dijagnostički alati, a razvojna znanost stječe bolja razumijevanja o uzrocima i nastanku megauretera, jedino će vjerojatno djeca, koja apsolutno zahtijevaju intervenciju, biti izložena rizicima operacije, a razvojem znanosti će možda moguća biti i prevencija bolesti.

7. Sažetak

Megaureter je deskriptivni pojam koji označuje dilatirani mokraćovod. Definira se kao svaki retrovezikalni promjer uretera jednak ili veći od 7 milimetara, od 30.tjedna trudnoće na dalje. Klasifikacija se temelji na prisutnosti opstrukcije ili refluksa te prema uzroku. Četiri su kategorije megauretera: refluksni, opstruktivni, refluksni s opstrukcijom i nerefluksni/neopstruktivni, a svaki od njih s obzirom na uzrok može biti primarni i sekundarni. Megaureter se javlja nešto češće kod dječaka i to više na lijevoj strani. Primarni megaureter je drugi najčešći uzrok hidronefroze. Megaureter se obično detektira prenatalno kao slučajni nalaz. Djeca obično nemaju simptoma, a ako oni postoje onda su to obično rekurentne urinarne infekcije, bolovi u trbuhu, neobjašnjive temperature itd. Dijagnoza se obično potvrđuje ultrazvukom, a danas postoji i novija UZV metoda nazvana ceVUS koja je slična MCUG samo ne koristi ionizirajuće zračenje. Ako je potrebna daljnja obrada onda se rade još također i dinamička scintigrafija bubrega, MRU i fMRU. Inicijalno liječenje svih vrsta megauretera je konzervativno. Indikacije za kirurško liječenje su masivna hidroureteronefroza, progresivni gubitak bubrežne funkcije i neuspješno konzervativno liječenje. Postoje brojne metode kirurškog liječenja. Kod djece starije od jedne godine, reimplantacija uretera je metoda izbora liječenja. U početku se ona radila otvorenim pristupom koji je tehnički bio teško izvediv. S vremenom se razvijaju manje invazivne metode s boljim postoperativnim ishodima i smanjenom stopom komplikacija. Te metode uključuju laparoskopsku reimplantaciju uretera transvezikalnim pristupom i endoskopsku dilataciju balon kateterom. Od privremenih kirurških metoda tu su insercija dvostruke J-proteze, refluksna reimplantacija i postavljanje ureterostome.

Ključne riječi: ureterostoma, reimplantacija, laparoskopija, infekcije urinarnog trakta, bolovi u trbuhu, hidronefroza

8. Summary

Megaureter is a descriptive term denoting dilated ureter. It is defined as any retrovesical diameter of the ureter equal to or greater than 7 millimeters, from the 30th week of pregnancy onwards. Classification is based on the cause and presence of obstruction or reflux. There are four categories of megaureters: reflux, obstructive, obstructive with reflux, and non-reflux / non-obstructive, and each of them can be primary or secondary, depending on the cause. Megaureter occurs more often in boys and is more commonly located on the left side. The primary megaureter is the second most common cause of hydronephrosis. Megaureter is usually detected prenatally as a random finding. Children are usually asymptomatic, and if symptoms exist, the patients usually present with recurrent urinary tract infections, abdominal pain, unexplained fever etc. The diagnosis is usually confirmed by ultrasound. Today there is a newer ultrasound method called ceVUS, which is similar to MCUG, but it does not use ionizing radiation. If further diagnosis is needed, then dynamic renal scintigraphy, MRU and fMRU are also performed. Initial treatment of all types of megaureters is conservative. Indications for surgical treatment are massive ureterohydronephrosis, progressive loss of renal function, and unsuccessful conservative treatment. There are numerous methods of surgical treatment. In children older than one year, ureteral reimplantation is the method of choice. Initially, it was done with an open approach that was technically difficult to perform. Over time, less invasive methods were developed with better postoperative outcomes and a reduced complication rate. These methods include laparoscopic reimplantation of the ureter by transvesical approach and endoscopic balloon dilatation. Temporary surgical methods include double J-stent insertion, reflux reimplantation, and ureterostomy placement.

Key words: ureterostomy, reimplantation, laparoscopy, urinary tract infection, abdominal pain, hydronephrosis

9. Literatura

1. Hodges S, Werle D, McLorie G, Atala A. Megaureter. *TheScientificWorldJOURNAL*;2010;(10):603-612 Dostupno na: <https://www.hindawi.com/journals/tswj/2010/530925/>
2. Kvesić A i suradnici. Kirurgija. 1.izdanje. Medicinska naklada Zagreb. Medicinski fakultet Sveučilišta u Mostaru; 2016
3. Farrugia M, Hitchcock R, Radford A, Burki T, Robb A, Murphy F. British Association of Paediatric Urologists consensus statement on the management of the primary obstructive megaureter. *Journal of Pediatric Urology*; 2013;10:1-8 Dostupno na: https://www.researchgate.net/publication/260193192_British_Association_of_Paediatric_Urologists_consensus_statement_on_the_management_of_the_primary_obstructive_megaureter
4. AMBOSS Medical Knowledge Library & Clinic Resource. Megaureter. Dostupno na: <https://www.amboss.com/us/knowledge/Megaureter>
5. Libretti S, Aeddula N. Embryology, Genitourinary. U: National Center for Biotechnology Information;2021. Dostupno na: <https://www.ncbi.nlm.nih.gov/books/NBK559309/>
6. Sadler T.W. Langmanova Medicinska Embriologija.Deseto izdanje. Zagreb: Školska knjiga;2009
7. Marušić A, Bobinac D, Katavić V. Sobotta - Atlas anatomije čovjeka. Svezak 2 "Unutrašnji organi".Jastrebarsko: Naklada Slap: 2013
8. Križan Z. Kompendij anatomije čovjeka. 3. izd. 3. dio, Pregled građe grudi, trbuha, zdjelice, noge i ruke: za studente opće medicine i stomatologije. Zagreb: Školska knjiga; 1997

9. Docimo S, Canning D, Khoury A. The Kelalis-King-Belman Textbook of Clinical Pediatric Urology E-book. 5th Edition. CRC Press(US) 2007. Dostupno na: https://books.google.hr/books?id=7XnSBQAAQBAJ&pg=PA580&dq=refluxing+megaureter&hl=hr&sa=X&ved=2ahUKEwjw_NP5wdT3AhXGgP0HHcugALQQ6AF6BAgLEAI#v=onepage&q=refluxing%20megaureter&f=false
10. John G. Gearhart MD, Richard C. Rink MD, Pierre D. E. Mouriquand MD. Pediatric Urology E-book. 2nd edition . Elsevier Health Sciences (US); 2009 Dostupno na: https://books.google.hr/books?id=20S0SYW9EScC&printsec=frontcover&hl=hr&source=gbs_ge_summary_r&cad=0#v=onepage&q&f=false
11. Bingham G, Rentea R. Posterior Urethral Valve. U: National Center for Biotechnology Information;2021 Dostupno na: <https://www.ncbi.nlm.nih.gov/books/NBK560881/>
12. 7.Nikolić H, Pandelo Španjol L, Laginja D, Bukvić N, Tomašić Z, Bosak Veršić A . Prikaz 46-godišnjeg liječenja vezikoureteralnog refluksa na Zavodu za dječju kirurgiju i ortopediju Kliničkog bolničkog centra Rijeka[Internet].Medicina fluminensis 2014;(1) 91-97 Dostupno na: <https://hrcak.srce.hr/118555>
13. Cvitkorivć Roić A. Suvremeni pristup neurogenom mokraćnom mjehuru u djece. Liječnički vjesnik 2022;(1):201-206. Dostupno na: <https://hrcak.srce.hr/clanak/399919>
14. Ahmed H. Al-Salem. An Illustrated Guide to Pediatric Surgery E-book. 1st edition. Springer(US); 2014 Dostupno na: https://books.google.hr/books?id=wgOcBAAAQBAJ&dq=An+Illustrated+Guide+to+Pediatric+Urology+Ahmed+H.+Al-Salem&hl=hr&source=gbs_navlinks_s
15. Rabinowitz R, William C. Hulbert, Robert A. Mevorach. Pediatric Urology for the Primary Care Physician E-book. 1st edition. Springer(US); 2014 Dostupno na: https://books.google.hr/books?id=bj_VBQAAQBAJ&dq=Pediatric+Urology+for+the+Primary

ry+Care+Physician,+Ronald+Rabinowitz,+William+C.+Hulbert,+Robert+A.+Mevorach&hl
=hr&source=gbs_navlinks_s

16. Laurence S Baskin, MD. Primary megaureter in infants and children. U: UpToDate
[Internet];2022[citirano 10.4.2022.]Dostupno na:

https://www.uptodate.com/contents/primary-megaureter-in-infants-and-children?search=megaureter&source=search_result&selectedTitle=1~3&usage_type=default&display_rank=1

17. Duran C , Beltrán P, González A, Gómez C, Del Riego J. Contrast-enhanced Voiding Urosonography for Vesicoureteral Reflux Diagnosis in Children. [Internet]. U: National Center for Biotechnology Information; 2017. Dostupno na:

<https://pubmed.ncbi.nlm.nih.gov/29019761/>

18. Roić G, Cvitković Roić A, Palčić I, Grmoja T, Tripalo Batoš A. Mikcijska urosonografija pojačana kontrastom (ceVUS) u dijagnostici vezikoureteralnog refluksa.. Liječnički vjesnik 2016; (138): 1-2 Dostupno na: <https://hrcak.srce.hr/172828>

19. Zhang W, Cai B, Zhang X, Zhou J, Qiu L. Contrast-enhanced voiding urosonography with intravesical administration of ultrasound contrast agent for the diagnosis of pediatric vesicoureteral reflux [Internet]. Spandidos Publications. 2018 Dostupno na:

<https://www.spandidos-publications.com/10.3892/etm.2018.6793>

20. Świętoń D, Grzywińska M, Czarniak P, Gołębiwski A, Durawa A, Teodorczyk J, Kaszubowski M, Piskunowicz M. The Emerging Role of MR Urography in Imaging Megaureters in Children[Internet]. *FrontiersInPediatrics*;2022;(10):1-9 Dostupno na:

<https://www.frontiersin.org/articles/10.3389/fped.2022.839128/full>

21. Baskin L. Fetal hydronephrosis: Postnatal management. U: UpToDate

[Internet];2021[citirano 16.5.2022.]Dostupno na: <https://www.uptodate.com/contents/fetal->

hydronephrosis-postnatal-

management?search=Magnetic%20resonance%20urography%20&source=search_result&selectedTitle=2~12&usage_type=default&display_rank=2

22. Fučkar Ž, Španjol J. Urologija II (Specijalni dio). 1.izdanje.Rijeka: Medicinski fakultet Sveučilišta u Rijeci; 2013.

23. Steve J. Hodges, Bhavin Patel, Gordon McLorie, and Anthony Atala. Posterior Urethral Valves. U: National Center for Biotechnology Information;2009. Dostupno na:

<https://pubmed.ncbi.nlm.nih.gov/19838598/>

24. Laurence S Baskin. Ureterocele. U:UpToDate [Internet];2020[citirano 12.4.2022.]

Dostupno na:

https://www.uptodate.com/contents/ureterocele?sectionName=DIAGNOSIS%20AND%20EVALUATION&search=megaureter&topicRef=6581&anchor=H8&source=see_link#H8

25. Graham D. S. , Keane E.T., Glenn F.J. Glenn's Urologic Surgery.7th edition. Lippincott Williams & Wilkins (US); 2010 Dostupno na:

https://books.google.hr/books?id=GahMzaKgMKAC&printsec=frontcover&hl=hr&source=gbs_ge_summary_r&cad=0#v=onepage&q&f=false

26. Gimpel C, Masioniene L, Djakovic N, Schenk JP, Haberkorn U, Tönshoff B, Schaefer F. Complications and long-term outcome of primary obstructive megaureter in

childhood[Internet]. U: National Center for Biotechnology Information; 2010. Dostupno na:

<https://pubmed.ncbi.nlm.nih.gov/20424865/>

27. Dekirmendjian A, Braga L. Primary Non-refluxing Megaureter: Analysis of Risk Factors for Spontaneous Resolution and Surgical Intervention[Internet].

FrontiersInPediatrics;2019;(7):2-6 Dostupno na:

<https://www.frontiersin.org/articles/10.3389/fped.2019.00126/full>

28. Warchol S, Dudek-Warchol T, Bombinski P, Toth K, Szmigielska A, Krzemien G. Two-Stage Operative Treatment of Primary Obstructive Megaureter in Children[Internet]. *Annals of Urological Research*;2018;(2): 1010.1-5 Dostupno na: <http://www.remedypublications.com>
29. Yunli Bi, Yufang Sun. Laparoscopic pneumovesical ureteral tapering and reimplantation for megaureter.*Journal of Pediatric Surgery*;2012;(22):85-88 Dostupno na: [https://www.jpedsurg.org/article/S0022-3468\(12\)00722-1/fulltext](https://www.jpedsurg.org/article/S0022-3468(12)00722-1/fulltext)
30. Minki Baek, Deok Hyun Han. Transvesicoscopic Politano-Leadbetter ureteral reimplantation in children with vesicoureteral reflux: A novel surgical technique[Internet]. U: National Center for Biotechnology Information;2019. Dostupno na: <https://pubmed.ncbi.nlm.nih.gov/31501804/>
31. Angerri O, Caffaratti J, María Garat J, Villavicencio H. Primary obstructive megaureter: initial experience with endoscopic dilatation[Internet]. U: National Center for Biotechnology Information;2007. Dostupno na: <https://pubmed.ncbi.nlm.nih.gov/17941775/>
32. Ortiz R, Parente A, Perez-Egido L, Burgos L, Maria Angulo J. Long-Term Outcomes in Primary Obstructive Megaureter Treated by Endoscopic Balloon Dilation. Experience After 100 Cases. *FrontiersInPediatrics*;2018;(6):1-9. Dostupno na: <https://www.frontiersin.org/articles/10.3389/fped.2018.00275/full>
33. Farrugia MK, Steinbrecher H, Malone P. The utilization of stents in the management of primary obstructive megaureters requiring intervention before 1 year of age[Internet]. U: National Center for Biotechnology Information;2011. Dostupno na: <https://pubmed.ncbi.nlm.nih.gov/20494618/>

34. Kaefer M, Misseri R, Frank E, Rhee A, Don Lee S. Refluxing ureteral reimplantation: a logical method for managing neonatal UVJ obstruction[Internet]. U: National Center for BiotechnologyInformation;2014. Dostupno na: <https://pubmed.ncbi.nlm.nih.gov/24850437>
35. Mane N, Sharma A, Patil A, Gadekar C, Andankar M, Pathak H. Comparison of contrast-enhanced voiding urosonography with voiding cystourethrography in pediatric vesicoureteral reflux [Internet]. Turk J Urol. 2018; 44(3): 261–267.
36. Kassite I, Renaux Petel M, Chaussy Y, Eyssartier E, Alzahrani K, Sczwarc C, Villemagne T, Lardy H, Braik K, Binet A. High Pressure Balloon Dilatation of Primary Obstructive Megaureter in Children: A Multicenter Study[Internet]. FrontiersInPediatrics;2018;(6):329 Dostupno na: <https://www.ncbi.nlm.nih.gov/pmc/articles/PMC6220115/>

9. Životopis

Toni Buterin je rođen 2.5.1996 godine u Zadru. Od rođenja živi u mjestu Stara Vas na otoku Pagu gdje je pohađao Osnovnu školu Jurja Dalmatinca Pag. Srednjoškolsko obrazovanje nastavlja u Gimnaziji Vladimira Nazora Zadar. Maturirao je 2015. godine, a sljedeće godine upisuje Integrirani preddiplomski i diplomski studij Medicine na Medicinskom fakultetu u Rijeci. Tijekom studiranja je bio učlanjen u studentsku udrugu CroMSIC kroz koju sudjeluje u brojnim volontiranjima. Sudjelovao je na kongresu hitne medicine u Rijeci 2018.godine kao pasivni član. Aktivno govori engleski jezik, pasivno talijanski.