

# Locked-in sindrom - sindrom "zaključana" čovjeka

---

Rudež, Josip; Strenja-Grbešić, Ines; Sepčić, Juraj

Source / Izvornik: **Acta Facultatis Medicae Fluminensis, 1992, 17, 95 - 99**

**Journal article, Published version**

**Rad u časopisu, Objavljena verzija rada (izdavačev PDF)**

Permanent link / Trajna poveznica: <https://um.nsk.hr/um:nbn:hr:184:584780>

Rights / Prava: [In copyright](#)/[Zaštićeno autorskim pravom.](#)

Download date / Datum preuzimanja: **2025-02-23**



Repository / Repozitorij:

[Repository of the University of Rijeka, Faculty of Medicine - FMRI Repository](#)



## LOCKED-IN SINDROM - SINDROM "ZAKLJUČANA" ČOVJEKA

JOSIP RUDEŽ, INES STRENJA-GRUBEŠIĆ, JURAJ SEPČIĆ

Klinika za neurologiju  
Medicinski fakultet Sveučilišta u Rijeci  
51000 Rijeka

### DIDAKTIČKI RAD

*Ključna riječ:*

locked-in sindrom

*Primljeno:*

1992-3-8

**SAŽETAK** *Locked-in sindrom posljedica je oštećenja ventralnog dijela ponsa, a njegov je najučestaliji uzrok okluzija bazilarne arterije. Oštećenje velikih eferentnih puteva uzrokuje paralizu svih četiriju udova i oromandibularne regije, uz nemogućnost govorenja, žvakanja i gutanja. Oštećenja lokalnih struktura protuberancije izražavaju se dvostrukom paralizom lateralnog pogleda. Nepokretan ali svjestan i priseban, bolesnik komunicira s okolinom okomitim pokretima očiju i pokretima kapaka. Locked-in sindrom ostavlja teške posljedice ili je nepovoljnog, smrtnog ishoda. Bolesnicima s locked-in sindromom nužna je što ranija intenzivna njega, terapija i rehabilitacija poradi postizanja čim duljeg preživljavanja i boljeg funkcionalnog oporavka.*

U drugom dijelu romana "Grof Monte Cristo", A. Dumas ovako opisuje lice Noirtiera de Villeforta:

" (...) vid i sluh bijahu jedina dva osjetila što su još poput dviju iskara oživljavala to ljudsko tijelo koje je već više no jednom nogom bilo u grobu. (...) U tim crnim očima Noirtiera, skupila se kao što to biva sa svakim ljudskim organom koji radi na uštrb drugih organa sva aktivnost, sva okretnost, sva snaga, sva inteligencija što su nekoć bile raspoređene po čitavome tom tijelu i duhu. Nedostajao mu je doduše stisak ruke, zvuk glasa, držanje tijela ali moćno oko nadomještalo je sve: očima je zahtijevao, očima zahvaljivao. Bijaše to lešina sa živim očima i ništa nije bilo stravičnije od tog."

Ta Dumasova magistralna stranica smatra se najstarijim i najljepšim opisom locked-in sindroma,

sindroma "zaključana" čovjeka (tal. *sindrome a chiavistello*, španj. *sindrome de cautiverio*; rus. *sindrom Fimonov*).

Godine 1966. Plum i Posner uveli su u literaturu termin locked-in sindrom (LIS), kao sinonim za stanje deeferencijacije.

### Definicija locked-in sindroma

LIS se očituje oduzetošću tijela niže od jezgara trećeg i četvrtog moždanoga živca. U klasičnom neurološkom nalazu objektivizira se kvadriplegija, paraliza stražnjih kranijalnih živaca, anartrija. Svijest ostaje očuvana; bolesnik inteligentno komunicira s

okolinom pokretima očnih kapaka i jabučica, u prvom redu konjugiranim okomitim pogledom (Morariu 1979). Može se reći da je bolesnik doslovce zaključan, zatvoren unutar svojega tijela; svjestan je svoje okoline, ali njegove su mogućnosti komuniciranja gotovo u potpunosti ograničene. Uz klasičan oblik sindroma, opisuje se također nepotpuni LIS u kome su uz treptanje kapcima i sursumvergenciju očiju prisutni i drugi voljni pokreti, te potpuni oblik LIS-a koji se izražava potpunom nepokretnošću i nesposobnošću bilo kakva priopćenja zbog kljenuti i nemogućnosti voljnih pokreta palpebra i bulbotora. Takvi bolesnici u potpunosti svjesni vanjskih i unutarnjih podražaja, sposobni su samo za vlastiti, unutarnji monolog.

Te varijante sindroma imaju akutan i kroničan oblik (Bauer i suradnici 1979).

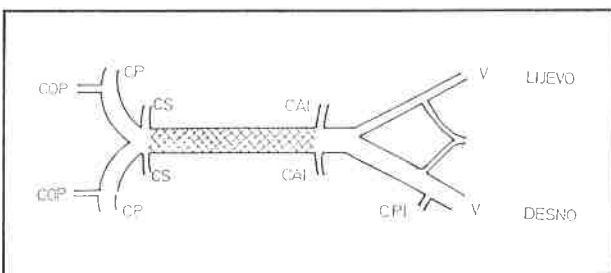
LIS se naziva i sindromom ventralnog dijela moždanog debla (Karp i suradnici 1974), sindromom ventralnog dijela ponsa (Shatey i suradnici 1969), sindromom cerebelomedulospinalne diskoneksije (Nordgren i suradnici 1971), pontopseudokomom (Xu i suradnici 1981) i sindromom deeferencijacije (Al Wardi i suradnici 1975). LIS kao sindrom Monte Crista prvi su opisali Kahn i suradnici godine 1969.

### Etiopatogeneza i patologija

Tromboza intermedijarnog segmenta bazilarne arterije između gornje i donje prednje cerebelarne arterije najučestalija je patološka osnova LIS-a.

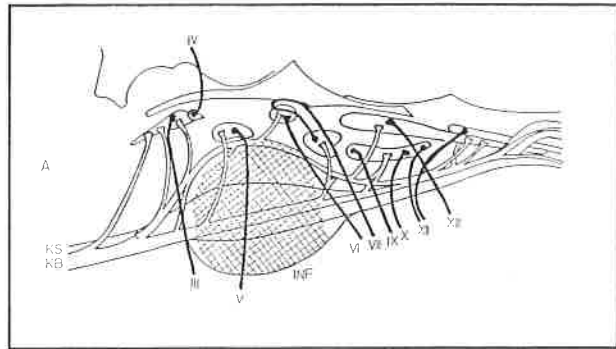
To uzrokuje obostrani infarkt ventrobazalna dijela ponsa niže od izlazišta trećeg i četvrtog moždanog živca, a posljedica je prekid kortikospinalnih, kortikobulbarnih i kortikopontinih puteva.

LIS, također uzrokuju bilateralni infarkti pedunkula i stražnjeg dijela unutarnje kapsule, te mezencefalične lezije (Karp i suradnici 1974, Chia 1984, Meienberg i suradnici 1979).



SLIKA 1. Tromboza a. basilaris

V = A. vertebralis, CPI = A. cerebellaris post. inf., CAI = A. cerebellaris ant. inf., CS = A. cerebellaris sup., CP = A. cerebri post., COP = A. communicans post. Od Mircea A. Morariua, Major Neurological Syndromes, 1<sup>st</sup> Ed., 1979. Ljubaznošću Charlesa C. Thomasa, Publisher, Springfield, Illinois.



SLIKA 2. Dijagram moždanoga debla

KS = kortikospinalni putevi, KB = kortikobulbarni putevi, Od Mircea A. Morariua, Major Neurological Syndromes, 1<sup>st</sup> Ed., 1979. Ljubaznošću Charlesa C. Thomasa, Publisher, Springfield, Illinois.

Tromboza a. basilaris uzrokovana je u većini slučajeva aterosklerozom, mnogo rjeđe anomalijama vertebrobazilarnog sustava (Castaigne i suradnici 1973, Caplan 1979, Fields i suradnici 1966). Tromboza u vertebrobazilarnom slijevu supstrat je poslijetraumatskog LIS-a (Cabezudo i suradnici 1986). Uz vaskularne uzroke, LIS izazivaju i nevaskularni uzroci. Između tih dviju uzročnosti ustanovljene su bitne razlike u dobi bolesnika, oporavku i letalitetu.

Vaskularni uzroci LIS-a određuju vrlo diskretan oporavak tijekom prva četiri mjeseca od nastupa i visok letalitet, a pojavljuju se pretežno u bolesnika starijih od 55 godina. Nevaskularni uzroci pogađaju mlađe bolesnike u dobi od približno 40 godina, a oporavak je brži i potpuniji (Patterson i suradnici 1986). Uzroci LIS-a prikazani su u tablici (Forti i suradnici 1982, Keane 1986, Chang i suradnici 1976, Cherington i suradnici 1976, Adams i suradnici 1959, Sulkawa 1983, Kotagal i suradnici 1984, Murphy i suradnici 1979, Hall i suradnici 1973, Davis i suradnici 1972, Loeb i suradnici 1984, Udaka i suradnici 1981, Pogacar i suradnici 1983, Carrol i suradnici 1979).

### Dijagnoza

Incidencija LIS-a nepoznata je vjerojatno zato što bolesnici nerijetko imaju i druge kliničke manifestacije te umiru a da se nije razvila potpuna klinička slika tog entiteta. LIS podjednako zahvaća oba spola, starost bolesnika kreće se od sedme do devedesete godine, ali sindrom je učestaliji u starijih dobnih skupina (Patterson i suradnici 1986). Nekoliko dana, pa i nekoliko tjedana prije nastupa sindroma mnogi bolesnici žale se na opću slabost, vrtoglavicu, glavobolju okcipitalne lokalizacije, parestezije, smetnje u govoru, mučninu i povraćanje, naglušnost, prolaznu sljepoću, tinitus, zamagljeni vid, disfagiju. U neurološkom nalazu bolesnika u prodromalnoj fazi LIS-a, mogu se objektivizirati diplopije, nistagmus, ataksija i prisutan je bilateralno Babinskiev refleks (Patterson i suradnici 1986). U ranom stadiju vaskularno uv-

TABLICA Uzroci locked-in sindroma

<b>Vaskularni uzroci</b> <ul style="list-style-type: none"><li>- infarkt baze ponsa (tromboza-embolija a. basilaris, arterijalna hipotonija, malformacije krvnih žila)</li><li>- hemoragija u ponsu</li><li>- arteritis središnjeg živčanog sustava</li><li>- prolazna ishemija moždanog debla</li><li>- migrena</li></ul>
<b>Nevaskularni uzroci</b> <ul style="list-style-type: none"><li>- ozljede (traume, manipulacije vratnom kralježnicom)</li><li>- trovanje (benzodijazepini, Tetrodotoksin)</li><li>- središnja pontina mijelinoza</li><li>- encefalitis ponsa, moždanog debla (poslijeinfekcijski, poslijevakinacijski)</li><li>- Behcetova bolest</li><li>- multipla skleroza</li><li>- apsces mozga</li><li>- poslijeinfekcijska poliradikuloneuropatija (Guillain-Barréov sindrom)</li><li>- bolesti ovisnosti (heroin)</li><li>- Reyev sindrom</li></ul>

jetovana LIS-a gotovo redovito prisutna je hemipareza s hemisenzitivnim ispadom ili bez njega. Tu hemiparezu Fisher definira "pretečom-vjesnikom (*herald hemiparesis*) okluzije bazilarne arterije".

Dok su znakovi oštećenja moždanog debla blagi i jedva primjetni, njihovo prepoznavanje omogućuje primjenu određene terapije kojom je moguće preduhitriti katastrofu (Fisher 1988).

### Klinička slika potpuna locked-in sindroma

Kvadrilegija je posljedica prekida kortikospinalnih puteva u ventralnome dijelu ponsa. U početku kvadrilegija je mlitava, a kasnije spastična s obostrano prisutnim Babinskičkim refleksom. Prisutan sindrom pseudobulbarne paralize uzrokovan je lezijom kortikobulbarne puta u ponsu: odsutni su voljni pokreti jezikom, nepcem i ždrijelom te faringealni i palatinalni refleksi.

Bolesnici ne mogu žvakati niti gutati, anartrični su, međutim poneki mogu ispuštati bezvoljne krikove. Teško je ustanoviti stupanj i topografiju oštećenja osjeta. Prikazani su bolesnici sa sačuvanim osjetom, hemianestezijom i ukupnom anestezijom.

Spinotalamički sustav koji je u ponsu smješten bočnije, često ostaje neoštećen. Očuvanost svijesti ovisi o širini lezije tegmentuma ponsa i mezencefalona: svjesnost bolesnika osigurana je lezijom koja ne zahvaća više od četvrtine površine tog organa. Uz takvo sjedište oštećenja sačuvan je uzlazni aktivirajući retikularni sustav. Okomito pokretanje očiju, (de)sursumvergencija, tumači se integritetom puteva odgovornih za konjugirane pokrete očnih jabučica. Njihova očuvanost osigurana je sjedištem jezgara trećeg i četvrtog moždanog živca, koje je

gotovo uvijek ispred mjesta lezije. Upravo očuvanom (de)sursumvergencijom i treptanjem kapcima nepokretni bolesnik komunicira s okolinom.

Sluh bolesnika je očuvan. Od slučaja do slučaja LIS dopunjavaju nistagmus, decerebracijski rigor i teškoće s disanjem.

### Diferencijalna dijagnoza locked-in sindroma

LIS valja razlučiti od slike potpune afazije, pojedinih velikih psihijatrijskih sindroma (demenција, katatona shizofrenija, histerična koma), napose od kronična vegetativnog stanja i akinetičkog mutizma (J. Sepčić, u tisku).

### Dopunske pretrage

Oboljeli od LIS-a imaju urednu ili blago poremećenu bioelektrogeneraciju. U abnormalnom elektroencefalogramu prisutna je theta-aktivnost difuzne ili frontotemporalne projekcije. Rijetko je opisana prisutnost nereaktivnog alfa-ritma, takozvana alfa-koma (Hawkes i suradnici 1974, Markand 1976, Jacome i suradnici 1990).

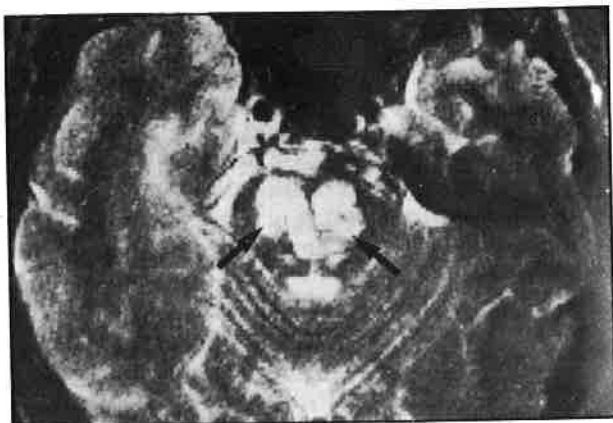
Nalazi evociranih slušnih potencijala variraju od normalnih preko asimetričnih do obostrano poremećenih; to upućuje na individualne varijacije u mnogobrojnosti lezija i njihovih sjedišta u ponsu (Seales i suradnici 1981, Gilroy i suradnici 1977).

Moždana panangiografija rutinska je metoda u dijagnostici LIS-a. U većini slučajeva jasno se pokazuje okluzija a. basilaris (Castaigne i suradnici 1973, Caplan 1979). Brzo i neinvazivno to se može dokazati i transkranijalnom Doppler-ultrasonografijom. Kompjutorizirana tomografija može pokazati hipodenznu zonu infarkta, a nuklearna magnetska rezonanca pokazuje u ventralnome dijelu ponsa hiperintenzivne bilateralne signale odgovorne za LIS (Besson i suradnici 1990). (Slika 3)

Positronska emisijska tomografija potvrđuje uredan regijski moždani metabolički indeks za glukozu (Levy i suradnici 1987). Psihološko testiranje bolesnika kompjutorskom tehnologijom dokazuje očuvanost mentalnog stanja ispitanika (De Graaf i suradnici 1968).

### Tijek bolesti

Prema osobitostima kvantitativna funkcionalnog oporavka, oboljeli od LIS-a mogu se ubrojiti u bolesnike u kojih nema nikakvih poboljšanja, u bolesnike s većom ili manjom rezidualnom nesposobnošću, te



SLIKA 3.

Zahvaljujemo G. Bessonu i suradnicima koji su nam omogućili reprodukciju slike

u bolesnike bez živčanih ispada. Obično LIS ostavlja teške posljedice, ili bolesnik umire. U prosjeku, nakon nastupa sindroma bolesnik živi približno pet godina. Prognoza LIS-a bolja je u bolesnika s nevaskularnim uzrocima negoli s vaskularnim (Patterson 1986).

### Smrtnost

U bolesnika s LIS-om vaskularnog uzroka stopa smrtnosti je 67%, a u bolesnika s LIS-om nevaskularnog uzroka 41% (Patterson i suradnici 1986). Proširenje razmekšanja u moždanome deblu primarni je uzrok smrti tijekom prvog tjedna bolesti. Kasnije, letalitet je u prvom redu ovisan o plućnoj emboliji.

### Terapija

Mora se voditi računa o tome da su oboljeli od LIS-a potpuno svjesne i prisebne jedinke.

Bolesnicima je prijeko potrebna što ranija intenzivna skrb, terapija i rehabilitacija s jedinim ciljem - da se postigne što duže preživljavanje i što bolji funkcionalni oporavak. U dokazanoj okluziji bazilarne arterije ili u prepoznatoj "prijetećoj hemiparezi", primarno i hitno mora se primijeniti antikoagulantna terapija (heparin i.v.), a sekundarno hipotenzivi i hemodilucija. Rehabilitacija je moguća korištenjem sačuvanih osjetila i razvojem sustava za razmjenu informacija, primjerice voljnim pokretima očiju. Suvremeni kompjutorski uređaji umnogome mogu pomoći tim bolesnicima da percipiraju jasni psihički integritet i uspostave komunikaciju s okolinom (De Graaf i suradnici 1968, Steffen i suradnici 1985, Haig i suradnici 1986).

### LITERATURA

1. Adams R, Victor M, Mancall E. Central pontine myelinolysis: A hitherto undescribed disease in alcoholic and malnourished patients. *Arch Neurol Psychiatry* 1959;81:154-72.
2. Al Wardi DA, Adams AH, Hamilton AE. Four cases of "Locked-in" Syndrome and review of the literature. *Bull Los Angeles Neurol Soc* 1975;40:60-70.
3. Bauer G, Gerstenbrand F, Rimpl E. Varieties of the "Locked-in" Syndrome (case 11). *J Neurol* 1979;221:77-91.
4. Besson G, Hommel M, Perret J. Les accidents vasculaires du tronc cerebral. *Rev Prat (Paris)* 1990;40:1173-9.
5. Cabezudo JM, Olabe J, Lopez-Anguera A, Bacci F. Recovery from Locked-in Syndrome after post-traumatic bilateral distal vertebral artery occlusion. *Sur Neurol* 1986;25:185-90.
6. Caplan LR. Occlusion of the vertebral or basilar arteria. *Stroke* 1979;10:277-82.
7. Carrol WM, Mastaglia FL. "Locked-in coma" in postinfective polyneuropathy. *Arch Neurol* 1979;36:46-7.
8. Castaigne P, Lhermitte F, Gautier JC et al. Arterial occlusion in the vertebro-basilar system. A study of 44 patients with post-mortem data. *Brain* 1973;96:133-54.
9. Chang B, Morariu MA. Transient traumatic "Locked-in" syndrome. *Eur Neurol* 1979;18:391-4.
10. Cherington M, Stears J, Hodges J. "Locked-in" syndrome caused by a tumor. *Neurology (Minneapolis)* 1976;26:180-2.
11. Chia LG. Locked-in state with bilateral internal capsule infarcts. *Neurology* 1984;34:1365-7.
12. Davis LE, Wesley RB, Juan D, Carpenter CCS. "Locked-in syndrome" from Diazepam toxicity in a patient with tetanos. *Lancet* 1972;1:101.
13. De Graaf AS, Rybnikar MD. "Locked-in" but not "Locked-out". *S Afr Med J* 1968;69:839-40.
14. Dumas A. Le Conte de Monte-Cristo. Tome II. Brodard et Taupin, Paris 1973.
15. Field WS, Ratinov G, Weibel J, Campos JR. Survival following basilar artery occlusion. *Arch Neurol* 1966; 15:463-71.
16. Fisher CM. The "Herald hemiparesis" of basilar artery occlusion. *Arch Neurol* 1979;36:46-7.
17. Forti A, Ambrosetto G, Amore M, De Maria R, Michelucci E, Omicini E, Rizzuto N, Fenzi F, Tassinari CA. Locked-in syndrome in Multiple Sclerosis with sparing of the ventral portion of the pons. *Ann Neurol* 1982; 12:393-4.
18. Gilroy J, Lynn GE, Ristow Ge et al. Auditory evoked brainstem potentials in a case of "Locked-in" syndrome. *Arch Neurol* 1977;34:492-5.
19. Haig AH, Katz RT, Sahgal V. Locked-in syndrome. *Review Current Concepts in Rehab Medicine* 1986;2:12-6.
20. Hall JH, Karp HR. Acute progressive ventral pontine disease in Heroin abuse. *Neurology (Minneapolis)* 1973;23:6-7.
21. Hawkes CH, Bryan-Smyth L. The electroencephalogram in the "Locked-in" syndrome. *Neurology (Minneapolis)* 1974;24:1015-8.
22. Jacome DF, Morilla-Pastor D. Unreactive EEG: Pattern Locked-in syndrome. *Clin Electroencephalogr* 1990;21:31-6.
23. Kahn EA, Crosley EC, Schneider RC, Taren JA. *Correlative Neurosurgery*. 2<sup>nd</sup> Ed, Ch C Thomas Publisher, Springfield, Illinois 1969.

24. Karp JS, Hurtig HI. "Locked-in" state with bilateral midbrain infarcts. *Arch Neurol* 1974;30:176-8.
25. Keane JR. Locked-in syndrome after head and neck trauma. *Neurology* 1986;36:80-2.
26. Kotagal SU, Rolfe KB, Schwarz I, Escobar W. "Locked-in" state following Reye's syndrome. *Ann Neurol* 1984;15:599-601.
27. Levy DE, Siotis JJ, Rottenberg DA et al. Differences in cerebral blood flow and glucose utilization in vegetative versus Locked-in patients. *Ann Neurol* 1987;22:673-82.
28. Loeb C, Mancardi GL, Tabaton M. Locked-in syndrome in acute inflammatory polyradiculoneuropathy. *Eur Neurol* 1984;23:137-40.
29. Markand ON. Electroencephalogram in "Locked-in" syndrome. *Electroencephalogr Clin Neurophysiol* 1976;40:529-34.
30. Meienberg O, Mumenthaler M, Karbowski K. Quadriplegia and nuclear oculomotor palsy with total bilateral ptosis mimicking coma. A mesencephalic Locked-in syndrome? *Arch Neurol* 1979;36:708-10.
31. Morariu MA. Locked-in syndrome. U: Morariu MA. Major neurological syndromes. Ch C Thomas Publisher, Springfield, Illinois 1979:263-45.
32. Murphy MJ, Brenton DW, Aschenbrener CA, et al. Locked-in syndrome caused by a solitary pontine abscess. *J Neurol Neurosurg Psychiatry* 1979;42:1062-5.
33. Nordgren RE, Markesbery WR, Fuksida K, Reeves AG. Seven cases of cerebromedullospinal disconnection: The Locked-in syndrome. *Neurology (Minneapolis)* 1971;21:1140-8.
34. Patterson JR, Grabis M. Locked-in syndrome. A review of 139 cases. *Stroke* 1986;17:758-64.
35. Pogacar S, Finelli PF, Lee HY. Locked-in syndrome caused by a metastasis. *Ri Med J* 1983;66:147-50.
36. Plum F, Posner JB. The diagnosis of stupor and coma. 1<sup>st</sup> Ed. Davis Co, Philadelphia 1966.
37. Seales MD, Torkelson RD, Shuman RM, Rossiter VS, Spencer JD. Abnormal brainstem auditory evoked potentials and neuropathology in "Locked-in" syndrome. *Neurology* 1981;31:893-6.
38. Shatey S, Schenblam AF, Scheinberg P, Reinmuth OM. The ventral pontine syndrome. *Trans Am Neurol Assoc* 1969;93:21.
39. Steffen GE, Franklin G. Who speaks for patient with "Locked-in" syndrome? *Hastings Cent Rep* 1985;15:13-5.
40. Sulkawa R, Kovanen J. Locked-in syndrome with rapid recovery. A manifestation of basilar migraine? *Headache* 1983;23:238-9.
41. Udaka F, Kameyama M. A case of reversible "Locked-in" syndrome like state due to pufferfish poisoning. *Kinsho Shinkeigaku* 1981;21:762-6.
42. Xu XH, Li SW, Tan MX, Zang X. "Locked-in" syndrome (pontopseudocoma): Report of 3 clinical and pathologic cases. *Chin Med J* 1981;94:821-6.

## LOCKED-IN SYNDROME

JOSIP RUDEŽ, INES STRENJA-GRUBEŠIĆ, JURAJ SEPČIĆ

### DIDACTIC PAPER

Key word:

locked-in syndrome

Received:

1992-3-8

**SUMMARY** Locked-in syndrome results from the ventral pontine lesion. The most frequent cause of locked-in syndrome is the occlusion of the basilar artery. Damages of large efferent pathways condition the paralysis of all extremities and oro-mandibular region characterised by speech, mastication and swallowing absence. Damages of local structures of protuberance are expressed by a double peripheral paralysis of the facial nerve and a double paralysis of the lateral gaze. Immobile but conscious and aware patient communicates with his environment by vertical eyelid movements. Locked-in syndrome course is of a serious outcome or a bad, lethal end. Locked-in syndrome patients require as early as possible intensive care, therapy and rehabilitation in order to achieve as long as possible survival and better functional recovery.